

# Kardiologiczna manifestacja zespołu MELAS wywołana mutacją mDNA w pozycji 3243

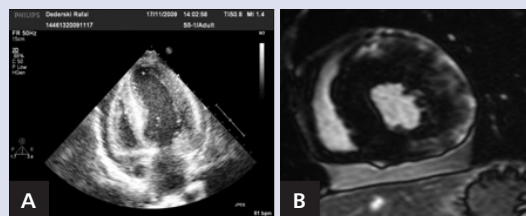
Cardiological manifestation of MELAS syndrom associated with mutation at position 3243

Agnieszka Pawlak<sup>1</sup>, Maciej Pronicki<sup>2</sup>, Katarzyna Iwanicka-Pronicka<sup>3, 4</sup>, Jacek Kuśnierz<sup>1</sup>, Rafał Płoski<sup>5</sup>, Agnieszka Pollak<sup>4</sup>, Robert J. Gil<sup>1, 6</sup>


<sup>1</sup>Klinika Kardiologii Inwazyjnej, Centralny Szpital Kliniczny Ministerstwa Spraw Wewnętrznych, Warszawa; <sup>2</sup>Zakład Patologii, Instytut Pomnik Centrum Zdrowia Dziecka, Warszawa; <sup>3</sup>Poradnia Foniatryczno-Audiologiczna, Klinika Rehabilitacji, Instytut Pomnik Centrum Zdrowia Dziecka, Warszawa; <sup>4</sup>Instytut Fizjologii i Patologii Słuchu, Warszawa; <sup>5</sup>Zakład Genetyki Medycznej, Warszawski Uniwersytet Medyczny, Warszawa; <sup>6</sup>Instytut Fizjologii i Patologii Słuchu, Warszawa; <sup>6</sup>Instytut Medycyny Doświadczalnej i Klinicznej, Polska Akademia Nauk, Warszawa

Astenicznego, 28-letniego mężczyznę przyjęto do Kliniki z powodu zespołu Wolffa-Parkinsona-White'a (WPW) i omdleń. W wywiadzie zanotowano: pogorszenie tolerancji wysiłku od ok. 2 lat, nudności z wymiotami w 2–3 h po posiłku, problemy ze słuchem, trudności w rozumieniu mowy i zaburzenia słuchu u krewnych ze strony matki; w badaniach: podwyższone stężenie NT-proBNP 5887 ng/ml, bez cech kwasicy mleczanowej (KM), ekscentryczny przerost ścian lewej komory (LV) z zachowaną funkcją skurczową LV (ryc. 1). W rezonansie magnetycznym (MRI) serca stwierdzono przerost LV oraz śródściennie i podnasierdziowe obszary późnego wzmocnienia kontrastowego, a w koronarografii nie obserwowano istotnych zmian. W biopsji mięśnia sercowego zmiany były niespecyficzne, sugerujące chorobę mitochondrialną (CM). W mikroskopie elektronowym zaobserwowano zwiększoną liczbę różnokształtnych mitochondriów nagromadzonych podblonowo. Z powodu podejrzenia CM wykonano biopsję mięśnia szkieletowego, stwierdzając obraz typowy dla CM/miopatii: poszarpane czerwone włókna (RRF, *regged-red fibers*), poszarpane niebieskie włókna (RBF, *regged-blue fibers*) i mozaikowy niedobór COX (ryc. 2). W MRI ośrodkowego układu nerwowego (OUN) opisano cechy zaniku mózdzku, poszerzenie bruzd mózdzku i komory IV oraz zmieniony sygnał jąder podstawy. Audiometria tonalna potwierdziła obustronny, pantonalny, niedosłuch zmysłowo-nerwowy, ze średnim progmem słyszenia (ryc. 3). Badania molekularne wykazały obecność mutacji punktowej 3243A>G w DNA mitochondrialnym (mtDNA).

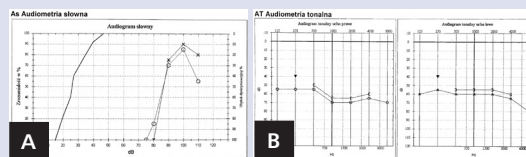
Choremu zalecono rehabilitację, analogi koenzymu Q, witaminy z grupy antyoksydantów i obuuszne zaprotezowanie. W ciągu 3-letniej obserwacji nie zanotowano objawów neurologicznych. Pacjent był kilkakrotnie hospitalizowany z powodu ciężko przebiegających infekcji, jednej z nich towarzyszyła KM. CM to schorzenia spowodowane mutacjami w mtDNA lub jądrowym, które prowadzą do niedoborów energetycznych w komórkach i tkankach, upośledzają ich funkcję i powodują śmierć komórek. Zaburzenia są najbardziej nasilone w tkankach wrażliwych na deficyt energetyczny, tj. w tkance nerwowej i mięśniowej. Zespół MELAS, czyli mitochondrialna encefalomiopatia z KM oraz epizodami udaropodobnymi należy do najczęstszych CM uwarunkowanych mutacjami mtDNA. Charakterystycznymi cechami zespołu MELAS są: epizody udaropodobne występujące przed 40. rż., niedowidzenie połowicze lub ślepota, encefalopatia z napadami padaczkowymi, KM, miopatia z obecnością RRF. Spośród powyższych cech stwierdzono obecność RRF i dziedziczenie w linii matczynej. Dlaczego zatem zdecydowano o rozpoznaniu tego zespołu? Publikacje wskazują, że kliniczny obraz choroby jest wysoce indywidualny, zmienny w czasie i charakteryzujący się skomplikowaną relacją genotyp-fenotyp. Brak powyższych cech, przy obecności mutacji może być obecnie efektem braku pełnej prezentacji klinicznej. Niewielkie zmiany występujące w mózdzku i jądrach podstawy mogą sugerować początek zmian w OUN typowych dla zespołu. Postawieniu diagnozy zespołu MELAS sprzyja występowanie cech drugorzędnych, takich jak: normalny rozwój w dzieciństwie, nawracające epizody wymiotów, nietolerancja wysiłku, głuchota czy niski wzrost. U chorego zdiagnozowano zespół WPW i kardiomiopatię przerostową występującą u 20% chorych z tym zespołem. Dla zespołu charakterystyczne są okresy pogorszeń w przebiegu infekcji z wysoką gorączką czy zabiegów operacyjnych, nasilające deficyty energetyczne i powodujące KM. Podobne pogorszenia zaobserwowano u chorego. Wykazano również dodatnią reakcję SDH w ścianie naczyń krwionośnych, tradycyjnie uznawaną za typową dla mutacji MELAS. Uzyskane wyniki wskazują na obecność wykrytego we wczesnej fazie choroby zespołu MELAS związanego z mutacją A3243G mtDNA o odmiennym fenotypie, z silną prezentacją kardiologiczną. Rzadkie rozpoznanie CM jest wynikiem rzadkiego brania ich pod uwagę. CM powinno się rozważać u chorych z rozpoznaniem kardiomiopatii idiopatycznej oraz u pacjentów po przebytych udarach przed 40. rż., u których wykluczono inne przyczyny.



**Rycina 1.** Umiarkowany przerost ścian LV; **A.** Echo-kardiografia przekłatkowa; **B.** MRI (wskazuje późne wzmocnienie kontrastowe)



**Rycina 2.** Obraz włókien mięśni szkieletowych; **A.** Włókna RRF widoczne w barwieniu trichrom; **B.** Dodatnia reakcja COX charakterystyczna dla mutacji MELAS



**Rycina 3.** Badania audiometryczne: audiometria słowna (**A**) i audiometria tonalna (**B**) pacjenta z obustronnym niedosłuchem zmysłowo-nerwowym na podłożu mutacji 3243A>G w mtDNA

#### Adres do korespondencji:

dr n. med. Agnieszka Pawlak, Klinika Kardiologii Inwazyjnej, Centralny Szpital Kliniczny Ministerstwa Spraw Wewnętrznych, ul. Wołoska 137, 02–507 Warszawa, e-mail: a.pawlak1@wp.pl

**Konflikt interesów:** nie zgłoszono