

Zmodyfikowane („wyższe”) odprowadzenia przedsercowe prawokomorowe i odprowadzenia według modyfikacji Fontaine’a w rozpoznawaniu arytmogenicznej dysplazji/kardiomiopatii prawej komory

Higher right precordial leads and Fontaine leads: the better detection of QRS fragmentation and epsilon wave in arrhythmogenic right ventricular dysplasia-cardiomyopathy

Piotr Kukla¹, Marek Jastrzębski², Wojciech Kurdzielewicz¹

¹Oddział Internistyczno-Kardiologiczny, Szpital Specjalistyczny, Gorlice

²Klinika Kardiologii i Nadciśnienia Tętniczego, Szpital Uniwersytecki, Kraków

Abstract

Epsilon waves (EW) in right precordial leads are reliable diagnostic electrocardiographic criteria of arrhythmogenic right ventricular dysplasia-cardiomyopathy (ARVD/C). The definition of EW remains difficult because within the QRS complex are inscribed notches or deflections called fragmentation of the QRS complex (f-QRS). The f-QRS at the beginning, on the top, and at the end of QRS complex (termed “pre-, top-, and postsilons”) was proposed as typical extended definition of EW. We described a 59-year-old female with ARVD with severe left ventricular involvement, ejection fraction — 23%. The standard 12-lead ECG showed QRS fragmentation in 7 leads. It can be a marker of ARVD with severe left ventricular disease. EW may be enhanced visually to 50–75% by following placing: the left arm should be placed on the xyphoid process and the right arm lead on the manubrium sternum, with the left leg in the location of V₄ or V₅ this is called the Fontaine bipolar precordial lead (F-ECG). Detection of right precordial f-QRS can be improved using higher right precordial leads (similar as in Brugada syndrome). The case we described reminds that EW could be enhancing by F-ECG leads and f-QRS by using higher right precordial leads.

Key words: arrhythmogenic right ventricular cardiomyopathy, epsilon wave, QRS fragmentation

Kardiol Pol 2012; 70, 9: 958–959

Fala epsilon (*epsilon wave*) jest niskoamplitudowym załamkiem występującym w prawokomorowych odprowadzeniach przedsercowych. Fala epsilon jest wyrazem opóźnionej aktywacji prawej komory i charakterystycznym objawem elektrokardiograficznym arytmogenicznej kardiomiopatii/dysplazji prawej komory (ADPK); stanowi jedno z większych kryteriów diagnostycznych ADPK.

Po raz pierwszy została opisana przez Guy Fontaine’a w 1977 r. [1]. Typowo fala epsilon jest załamkiem występującym między końcem zespołu QRS a początkiem załamka T. Jej definicja jest niejednoznaczna i nastrocza wielu trudności, ponieważ w zespole QRS występują różnego typu zawężenia,

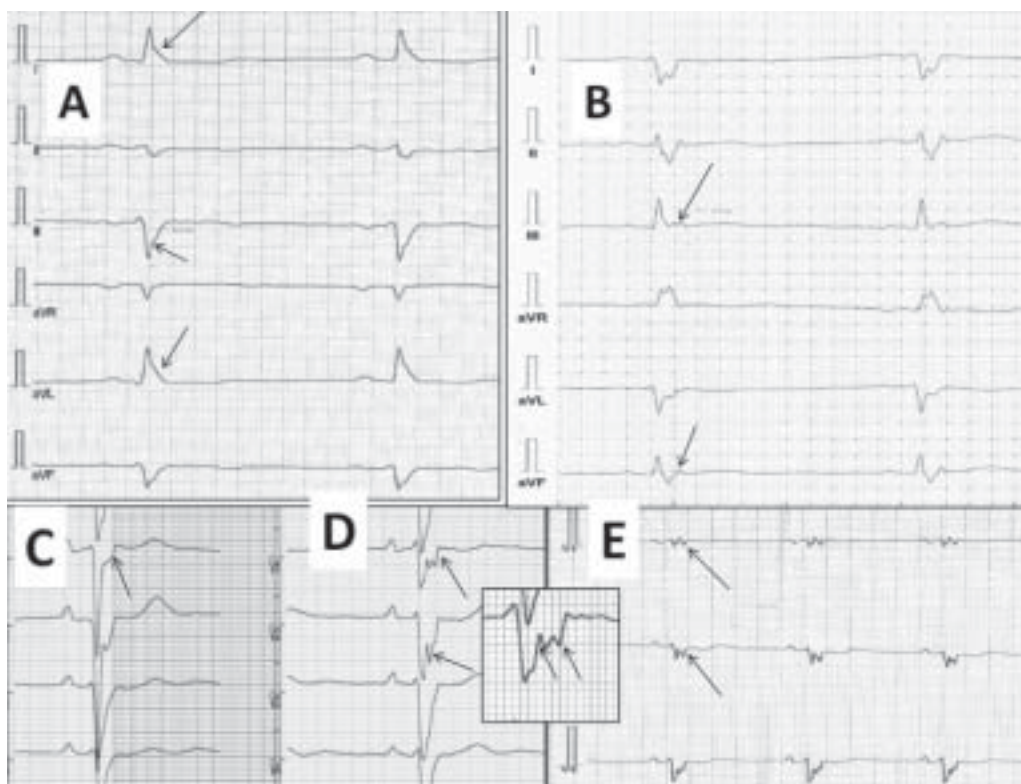
szczególnie na ramieniu wstępującym załamka S przy końcu zespołu QRS w odprowadzeniach prawokomorowych, nazywane fragmentacjami zespołu QRS lub pofragmentowanym zespołem QRS (f-QRS), które często są trudne do odróżnienia od fali epsilon. Dlatego Guy Fontaine, autorytet i pierwszy, który dokładnie opisał ADPK, proponuje, aby fragmentacje na początku, na szczycie i przy końcu zespołu QRS nazywać odpowiednio (*pre-, top- i postsilons*) jako odmiany fali epsilon. W 2006 r. Zhang i wsp. [2] opisali i zaproponowali wspomniane 3 odmiany fali epsilon jako rozszerzoną definicję fali epsilon.

Na rycinie 1 przedstawiono EKG 59-letniej pacjentki z ADPK, z zajęciem lewej komory, z wywiadem napadowych

Adres do korespondencji:

dr n. med. Piotr Kukla, Oddział Internistyczno-Kardiologiczny, Szpital Specjalistyczny, ul. Węgierska 21, 38–300 Gorlice, tel: +48 18 35 53 415, e-mail: kukla_piotr@poczta.onet.pl

Copyright © Polskie Towarzystwo Kardiologiczne



Rycina 1. 12-odprowadzeniowy elektrokardiogram; **A.** Odprowadzenia kończynowe; **B.** Strzałki wskazują falę epsilon w odprowadzeniach: II, III, aVF; **C.** Odprowadzenia przedsercowe; strzałki wskazują fragmentację zespołu QRS; **D.** Trzecia przestrzeń międzyżebrowa, f-QRS (kilka fragmentacji zespołu QRS o typie fali *postsilon*) w zmodyfikowanych odprowadzeniach V_1 , V_2 ; **E.** Druga przestrzeń międzyżebrowa, f-QRS (typu fali *topsilon*, *postsilon*) w zmodyfikowanych odprowadzeniach V_1 , V_2

częstoskurczów komorowych, monomorficznych o morfologii bloku lewej odnogi pęczka Hisa, związanych głównie z wysiłkiem. Pacjentka była w trakcie leczenia amiodaronem, beta-adrenolitykiem, inhibitorem ACE, spironolaktonem i furosemidem. Pozostawała w II klasie wydolności wg NYHA, z okresami zaostrzeń do III klasy. Powierzchniowy 12-odprowadzeniowy EKG przedstawiał pofragmentowanie zespołu QRS w 7 odprowadzeniach. Według ostatnich doniesień taki właśnie EKG może być pomocny w identyfikacji chorych z ADPK i towarzyszącym zajęciem mięśnia lewej komory [3]. Fragmentacja zespołu QRS ma taką samą wartość diagnostyczną jak występowanie fali epsilon [3] i można ją zaobserwować nawet u 85% chorych z ADPK, średnio w 2 odprowadzeniach. Peters i wsp. [3] stwierdzili ADPK z zajęciem mięśnia lewej komory w przypadku obecności f-QRS w co najmniej 6 odprowadzeniach (ryc. 1A, C).

Obecność fali epsilon w 12-odprowadzeniowym EKG stwierdza się u ok. 30% chorych z ADPK. Natomiast wykorzystując specjalną modyfikację odprowadzeń wg Fontaine'a, można zarejestrować obecność fali epsilon nawet u 50–75% pacjentów z ADPK. Lokalizacja elektrod wg modyfikacji Fontaine'a przedstawia się następująco: elektroda z lewej kończyny górnej (żółta) powinna być umieszczona na wysokości wyrostka miedzyżebrowego, elektroda z prawej kończyny górnej (czerwona)

na wysokości rękkości mostka, a elektroda z lewej kończyny dolnej (zielona) w lokalizacji elektrody przedsercowej V_4 lub V_5 . Taki układ elektrod nazywamy odprowadzeniami dwubiegowymi przedsercowymi wg modyfikacji Fontaine'a (ryc. 1B) [3].

Z kolei możliwość rejestracji fragmentacji zespołów QRS w odprowadzeniach przedsercowych prawokomorowych może być zwiększona przy zastosowaniu tzw. „wyższych” odprowadzeń prawokomorowych. Podobnie zresztą jak w celu detekcji zmian charakterystycznych dla zespołu Brugada, kiedy to odprowadzenia V_1 i V_2 przesuwamy o 1 lub o 2 międzyżebra wyżej, odpowiednio do trzeciej i do drugiej przestrzeni międzyżebrowej (ryc. 1D, E).

Konflikt interesów: nie zgłoszono

Piśmiennictwo

- Fontaine G, Guiraudon G, Frank R et al. Stimulation studies and epicardial mapping in ventricular tachycardia: study of mechanisms and selection for surgery. In: Kulbertus HE ed. Reentrant arrhythmias. MTP Pub. Lancaster, 1977: 334–350.
- Zhang L, Riera ARP, Pu J et al. Are epsilon waves in ARVD “the right precordial leads only” phenomena? *Europace*, 2006; 8 (suppl. 1): 265: 4.
- Peters S, Trummel M, Koehler B. QRS fragmentation in standard ECG as a diagnostic marker of arrhythmogenic right ventricular dysplasia–cardiomyopathy. *Heart Rhythm*, 2008; 5: 1417–1421.