



MODUL PRAKTIKUM ANATOMI FISILOGI MANUSIA

KATA PENGANTAR

Puji syukur kami panjatkan kepada Allah Yang Maha Esa, atas limpahan rahmat dan petunjuk-Nya sehingga Modul Praktikum Anatomi Fisiologi Manusia dapat diselesaikan. Modul praktikum ini disusun guna memberikan petunjuk dan pegangan bagi mahasiswa program Studi Ilmu Farmasi yang akan melaksanakan Praktikum Anatomi Fisiologi Manusia.

Penyusun menyadari bahwa modul ini masih jauh dari sempurna dan masih banyak kekurangan. Untuk itu penyusun sangat mengharapkan kritik dan saran guna perbaikan Modul Praktikum Anatomi Fisiologi Manusia, dan nantinya untuk dapat lebih menyempurnakan.

Semoga Modul Praktikum Anatomi Fisiologi Manusia ini dapat bermanfaat adanya.

Jakarta, 30 Agustus 2019

Tim Penyusun

DAFTAR ISI

KATA PENGANTAR	3
DAFTAR ISI	4
TATA TERTIB PRAKTIKUM	7
DESKRIPSI MATA KULIAH PRAKTIKUM	8
PETUNJUK PENGGUNAAN MODUL PRAKTIKUM	9
PRAKTIKUM 1: OTOT	10
1. KOMPETENSI DASAR	10
2. INDIKATOR CAPAIAN	10
3. TUJUAN PRAKTIKUM	10
4. URAIAN TEORI	10
5. PELAKSANAAN PRAKTIKUM	13
6. EVALUASI	14
A. HASIL PERCOBAAN	14
1. BUATLAH GAMBARAN OTOT RANGKA, OTOT JANTUNG, OTOT POLOS, SYARAF, DAN PEMBULUH VENA DARI HASIL PENGAMATAN DI BAWAH MIKROSKOP.	14
B. PEMBAHASAN	14
1. DARI TIGA JENIS PREPARAT OTOT, BUATLAH ANALISA PERBEDAAN DARI 3 JENIS OTOT YAITU OTOT POLOS, OTOT LURIK DAN OTOT JANTUNG.	14
C. LAPORAN	14
1. TABEL HASIL PENGAMATAN	14
7. SOAL LATIHAN	15
8. DAFTAR PUSTAKA	16
PRAKTIKUM 2: RANGKA	17
1. KOMPETENSI DASAR	17
2. INDIKATOR CAPAIAN	17
3. TUJUAN PRAKTIKUM	17
4. URAIAN TEORI	17
5. PELAKSANAAN PRAKTIKUM	19
6. EVALUASI	22
7. SOAL LATIHAN	24
8. DAFTAR PUSTAKA	25
PRAKTIKUM 3: PANCA INDERA	26
1. KOMPETENSI DASAR	26
2. INDIKATOR CAPAIAN	26
3. TUJUAN PRAKTIKUM	26
4. URAIAN TEORI	27

5. PELAKSANAAN PRAKTIKUM	31
6. EVALUASI	32
7. SOAL LATIHAN	34
8. DAFTAR PUSTAKA	34
PRAKTIKUM 4: ORGAN REPRODUKSI	35
1. KOMPETENSI DASAR	35
2. INDIKATOR CAPAIAN	35
3. TUJUAN PRAKTIKUM	35
4. URAIAN TEORI	35
1. ORGAN REPRODUKSI LAKI-LAKI	35
5. PELAKSANAAN PRAKTIKUM	45
6. EVALUASI	46
7. SOAL LATIHAN	48
8. DAFTAR PUSTAKA	49
PRAKTIKUM 5: ORGAN DALAM	50
1. KOMPETENSI DASAR	50
2. INDIKATOR CAPAIAN	50
3. TUJUAN PRAKTIKUM	50
4. URAIAN TEORI	50
5. PELAKSANAAN PRAKTIKUM	58
6. EVALUASI	59
7. SOAL LATIHAN	61
8. DAFTAR PUSTAKA	62
PRAKTIKUM 6: BLEEDING, CLOTTING TIME, DAN FIBRIN	63
1. KOMPETENSI DASAR	63
2. INDIKATOR CAPAIAN	63
3. TUJUAN PRAKTIKUM	63
4. URAIAN TEORI	63
5. PELAKSANAAN PRAKTIKUM	65
6. EVALUASI	67
7. SOAL LATIHAN	67
8. DAFTAR PUSTAKA	68
MATERI PRAKTIKUM 7: TEKANAN DARAH ARTERI PADA MANUSIA	69
1. KOMPETENSI DASAR	69
2. INDIKATOR CAPAIAN	69
3. TUJUAN PRAKTIKUM	69
4. URAIAN TEORI	69
5. PELAKSANAAN PRAKTIKUM	74
6. EVALUASI	75
7. SOAL LATIHAN	76
8. DAFTAR PUSTAKA	77

<u>PRAKTIKUM 8: PRAKTIKUM ALIRAN DARAH</u>	78
1. KOMPETENSI DASAR	78
2. INDIKATOR CAPAIAN	78
3. TUJUAN PRAKTIKUM	78
4. URAIAN TEORI	78
5. PELAKSANAAN PRAKTIKUM	81
6. EVALUASI	81
7. SOAL LATIHAN	82
8. DAFTAR PUSTAKA	82
<u>PRAKTIKUM 9: STRUKTUR SEL DARAH MERAH DAN KONSENTRASI SEL-SEL DARAH MERAH</u>	83
1. KOMPETENSI DASAR	83
2. INDIKATOR CAPAIAN	83
3. TUJUAN PRAKTIKUM	83
4. URAIAN TEORI	83
5. PELAKSANAAN PRAKTIKUM	85
6. EVALUASI	85
7. SOAL LATIHAN	86
8. DAFTAR PUSTAKA	87
<u>PRAKTIKUM 10: PENENTUAN GOLONGAN DARAH</u>	88
1. KOMPETENSI DASAR	88
2. INDIKATOR CAPAIAN	88
3. TUJUAN PRAKTIKUM	88
4. URAIAN TEORI	89
5. PELAKSANAAN PRAKTIKUM	91
6. EVALUASI	91
7. SOAL LATIHAN	92
8. DAFTAR PUSTAKA	92
<u>PRAKTIKUM 11: SEDIAAN APUS DARAH</u>	93
1. KOMPETENSI DASAR	93
2. INDIKATOR CAPAIAN	93
3. TUJUAN PRAKTIKUM	93
4. URAIAN TEORI	93
5. PELAKSANAAN PRAKTIKUM	95
6. EVALUASI	98
7. SOAL LATIHAN	99
8. DAFTAR PUSTAKA	100

TATA TERTIB PRAKTIKUM

1. Pada waktu anda memasuki laboratorium untuk praktikum, letakan barang dan tas serta barang-barang yang tidak diperlukan pada tempat yang tersedia. Jangan meletakkan di atas meja praktikum.
2. Gunakan jas lab selama praktikum. Cuci tangan dengan menggunakan sabun sebelum dan sesudah praktikum.
3. Bersihkan meja praktikum dengan menggunakan alkohol, sebelum dan sesudah praktikum.
4. Jangan merokok, makan, dan minum serta jauhkan tangan anda dari mulut, hidung, dan telinga selama bekerja di laboratorium.
5. Setiap praktikan harus mempelajari teori praktikum yang akan dilakukan sebelum praktikum berlangsung.
6. Peralatan yang sudah digunakan jangan diletakan langsung di atas meja, letakan di tempat yang sudah disediakan.
7. Kurangi bicara agar tidak merugikan pekerjaan orang lain.
8. Setiap pengamatan harus dicatat dengan cermat dan dilaporkan sebagai laporan sementara.
9. Semua praktikan bertanggungjawab terhadap kebersihan, keamanan ruangan praktikum, dan alat-alat yang digunakan.
10. Sebelum meninggalkan laboratorium, bersihkan dan lap meja kerja serta tangan anda. Teliti kembali bahwa kran air, listrik, lampu mikroskop telah anda matikan. Kembalikan alat-alat ke tempat semula.
11. Gunakan jas lab dalam keadaan bersih setiap praktikum.

DESKRIPSI MATA KULIAH PRAKTIKUM

Mata kuliah Praktikum Anatomi Fisiologi Manusia merupakan mata kuliah wajib bagi mahasiswa program studi sarjana farmasi dengan beban 1 SKS yang mempelajari tentang cabang ilmu kedokteran tentang susunan dan struktur penyusun organisme (anatomi) dan fungsi organ tubuh manusia serta aktivitas biologis yang dihasilkannya (fisiologi). Hasil dari proses pembelajaran diharapkan mahasiswa mampu menjelaskan tentang anatomi dan fungsi dari sistem organ manusia. Metode pembelajaran yang digunakan yaitu praktikum, tanya jawab, diskusi, dan kajian literatur.

Kajian pada praktikum anatomi fisiologi manusia ini meliputi: jenis-jenis otot dan mekanisme kerja (kontraksi dan relaksasi) otot, jenis-jenis rangka dan sistem rangka, anatomi dan mekanisme organ panca indera, anatomi dan fungsi sistem organ reproduksi laki-laki dan perempuan, anatomi dan fungsi sistem organ (sistem pernapasan, pencernaan, dan peredaran darah) manusia, mekanisme dan faktor-faktor yang mempengaruhi pembekuan darah, pengukuran tekanan darah, jenis-jenis pembuluh darah dan aliran darah, struktur sel darah merah dan pengaruh berbagai konsentrasi larutan, golongan darah dan sediaan apus darah.

Pelaksanaan praktikum anatomi fisiologi manusia menggunakan perangkat lunak berupa Ms. Powerpoint dan video untuk menjelaskan hasil praktikum dan diskusi kelompok setelah praktikum, dan juga torso (alat peraga) sistem Organ, preparat, mikroskop, spigmomanometer, laptop, dan LCD selama praktikum. Bentuk penilaian yang dilakukan adalah menyampaikan hasil praktikum dan diskusi kelompok melalui presentasi kelompok serta menyusun laporan praktikum, *pre test* di setiap awal kegiatan praktikum, ujian tengah semester, dan ujian akhir semester.

PETUNJUK PENGGUNAAN MODUL PRAKTIKUM

Hal-hal yang harus diperhatikan:

1. Saudara diwajibkan membaca dan memahami apa yang harus anda lakukan dan menyiapkan diri sebaik-baiknya sebelum ke laboratorium.
2. Saudara wajib mengerti dan memahami alasan atau tujuan dari setiap kegiatan serta mempelajari hubungannya dengan prinsip dasar Anatomi Fisiologi Manusia (Anfisman) yang diperoleh dalam materi perkuliahan / buku teks.
3. Saudara harus menyiapkan buku tulis untuk mencatat setiap kegiatan baik berupa topik kegiatan, prosedur kegiatan, hasil pengamatan, dan lain-lain.
4. Serahkan laporan praktikum anda tanpa ditunda-tunda.

Pembuatan Laporan

Laporan praktikum dikumpulkan berdasarkan kelompok kerja dan dikumpulkan satu minggu setelah praktikum. Setiap laporan mengenai satu macam percobaan harus memuat hal-hal berikut:

1. **Judul percobaan** : singkat dan tercantum tanggal serta kelompok percobaan.
2. **Pendahuluan** : tuliskan tujuan percobaan tersebut.
3. **Tinjauan Pustaka** : berikan latar belakang teori yang menunjang percobaan tersebut (kuliah atau *textbook*).
4. **Metodologi Praktikum** : tuliskan alat, bahan dan prosedur kerja selama praktikum.
5. **Hasil dan Pembahasan** : data hasil pengamatan dalam tabel/secara deskriptif. Uraikan/analisa serta bandingkan antara data pengamatan dengan literatur. Bila berbeda, ungkapkan alasan-alasannya. Jangan selalu menyalahkan alat atau kekurangtelitian praktikan.
6. **Kesimpulan** : kesimpulan merupakan jawaban dari tujuan sehingga buat kesimpulan secara singkat dan jelas.
7. **Daftar pustaka** : cantumkan daftar acuan yang dipakai yang berkaitan dengan percobaan.
8. **Gambar** : hasil percobaan dalam bentuk gambar atau grafik harus dicantumkan pada laporan.

PRAKTIKUM 1: OTOT

1. Kompetensi Dasar

- A. Mahasiswa mampu menjelaskan perbedaan otot polos, otot rangka dan otot jantung
- B. Mahasiswa mampu menjelaskan mekanisme kontraksi dan relaksasi pada otot polos, otot rangka, dan otot jantung

2. Indikator Capaian

- A. Ketepatan dalam menjelaskan perbedaan otot polos, otot rangka, dan otot jantung
- B. Ketepatan dalam menjelaskan mekanisme kontraksi dan relaksasi otot polos, otot rangka, dan otot jantung

3. Tujuan Praktikum

- A. Mahasiswa mampu mengamati perbedaan struktur otot polos, otot rangka, otot jantung, syaraf dan pembuluh darah dari pengamatan preparat melalui mikroskop
- B. Mahasiswa mampu menjelaskan mekanisme otot berkontraksi dan otot berelaksasi

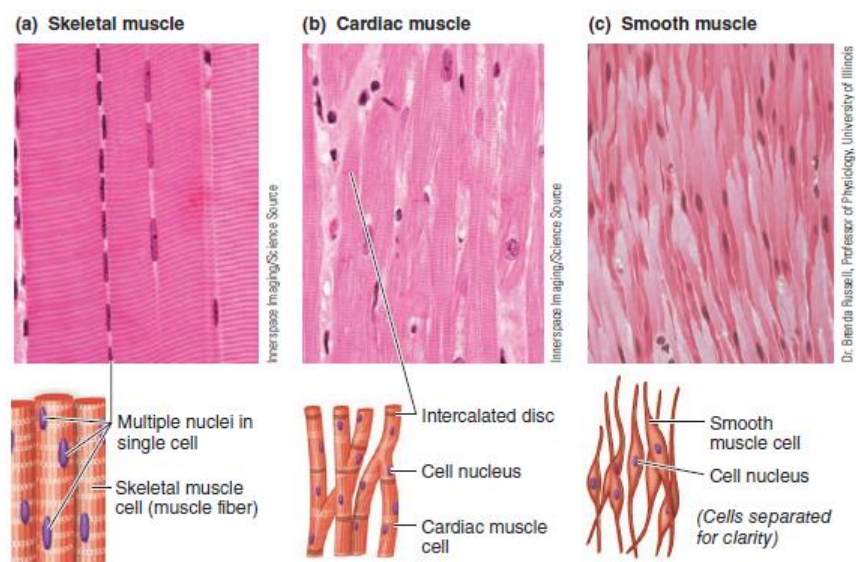
4. Uraian Teori

Otot berasal dari bahasa latin yang berarti tikus kecil. Hal ini dikarenakan otot jika dilihat dari penampkannya di bawah kulit seperti tikus berlarian. Otot merupakan jaringan utama untuk rangka, jantung dan organ-organ yang berongga. Jaringan otot mempunyai beberapa fungsi antara lain:

1. Gerakan. Otot rangka yang melekat pada kerangka akan menggerakkan tulang.
2. Pemeliharaan postur. Otot mempertahankan agar postur tubuh tetap stabil dalam posisi berdiri atau duduk.
3. Stabilisasi sendi.

4. Pemelihara suhu tubuh. Dari setiap kali otot berkontraksi maka panas yang dihasilkan akan menjaga suhu tubuh tetap stabil pada suhu 37°C^1 .

Ada 3 jenis otot yang dibagi menurut struktur ataupun mekanisme kerjanya yaitu, otot rangka, otot jantung, dan otot polos. Otot rangka melekat pada tulang, kontraksi otot rangka menggerakkan tulang yang didekatnya sehingga memungkinkan tubuh menggerakkan aktivitas motorik. Otot polos ditemukan di dinding organ dan saluran berongga. Kontraksi otot polos yang terkontrol mengatur perpindahan darah melalui pembuluh darah, makanan melalui saluran cerna, udara melalui saluran pernafasan, dan urin keluar tubuh. Sedangkan otot jantung hanya terdapat di dinding jantung, yang berkontraksi saat memompa darah ke seluruh tubuh².



(sumber: Sherwood, 2016⁴)

Gambar 1. Karakteristik tipe-tipe Otot

1. Otot kerangka

Otot rangka atau otot disebut juga otot lurik terikat pada tulang atau fascia membentuk daging dari anggota badan dan dinding tubuh. Otot rangka pada penampakan di mikroskop terlihat garis-garis dengan pita gelap dan terang sehingga disebut sebagai otot lurik. Tiap otot dibungkus oleh selapis jaringan ikat (epimisium). Setiap serat otot dibungkus oleh

jaringan ikat endomisium³. Serat otot rangka mengandung banyak miofibril, yaitu elemen kontraktil khusus yang membentuk 80% volume serat otot. Setiap miofibril terdiri dari susunan teratur mikrofilamen sitoskeleton. Filamen ini terbagi dalam bentuk yang tebal dan tipis. Setiap filamen tebal memiliki miosin yang tersusun spesifik. Miosin adalah suatu protein yang terdiri dari dua subunit identik, dan dua subunit ini terbagi menjadi bagian kepala leher yang dibutuhkan untuk jembatan silang saat berkontraksi².

Filamen tipis terdiri dari aktin, tropomiosin dan troponin. Molekul aktin dalam filamen tipis inilah yang nantinya akan menempel pada miosin saat otot berkontraksi. Molekul tropomiosin adalah protein mirip benang yang terbentang dari ujung ke ujung disamping alur spiral aktin. Komponen tipis lainnya adalah troponin yaitu suatu kompleks protein yang terbuat dari tiga unit polipeptida dimana satu akan terikat ke aktin, satu terikat ke tropomiosin dan yang satu lagi akan terikat ke ion Ca^{2+} saat terjadi mekanisme kontraksi otot².

Pada saat kontraksi serat otot memendek karena adanya mekanisme pergeseran filamen yang meliputi perubahan posisi kedua miofilamen bergeser dan saling menarik. Proses ini memerlukan energi yang diperoleh dari pemecahan ATP menjadi ADP dan fosfat³. Ion Ca^{2+} dalam proses kontraksi bekerja untuk menggeser troponin dan tropomiosin sehingga memungkinkan aktin berikatan dengan jembatan silang miosin². Setelah proses kontraksi maka secara normal otot akan mengalami relaksasi. Proses relaksasi dimulai ketika ion Ca^{2+} keluar dari retikulum sarkoplasma dalam sel otot menuju kantong lateral. Lepasnya ion Ca^{2+} menyebabkan kompleks troponin-tropomiosin kembali ke posisinya sehingga aktin dan miosin tidak lagi berikatan².

2. Otot jantung

Otot jantung memiliki struktur inti sel mirip otot lurik akan tetapi bekerja secara involunter (automatis). Otot ini hanya terdapat pada miokard³. Filamen tipis jantung mengandung troponin dan tropomiosin yang

merupakan tempat kerja ion Ca^{2+} di membran tubulus T². Dengan adanya ion Ca^{2+} ini menyebabkan otot jantung berkontraksi. Kontraksi miogenik otot jantung berjalan spontan, filamen bergeser dan menyebabkan serabut purkinje yang khas dari otot jantung memberikan rangsangan impuls listrik dan menyebabkan serat otot memendek dan terjadi kontraktilitas.

3. Otot polos

Sebagian besar otot polos ditemukan di dinding organ dan saluran berongga. Serat otot polos terdapat antara lain di saluran cerna, sistem pernafasan, perkemihan, reproduksi, arteri, vena, pembuluh limfa, dermis, iris, dan korpus siliare³. Sel otot polos memiliki tiga jenis filamen: 1) filamen tebal miosin, 2) filamen tipis aktin yang mengandung tropomiosin tetapi tidak mengandung troponin, dan 3) filamen ukuran sedang, yang tidak secara langsung ikut dalam kontraksi namun merupakan bagian sitoskeleton yang menunjang bentuk sel. Dengan tidak adanya troponin dalam otot polos sehingga jembatan silang antara aktin dan miosin tidak terbentuk, namun untuk berkontraksi akan diperantarai oleh rantai ringan yang terlebih dahulu harus terfosforilasi dengan adanya ion Ca^{2+} yang masuk kedalam intrasel otot polos. Ion Ca^{2+} berikatan dengan kalmodulin yang menyebabkan rantai ringan miosin kinase (RRM kinase) terfosforilasi. Miosin menjadi tertarik ke aktin dan menyebabkan serat otot memendek dan terjadi kontraksi otot².

5. Pelaksanaan Praktikum

a. Alat dan Bahan

Bahan: preparat otot rangka, preparat jantung, preparat usus (sebagai otot polos), preparat syaraf, dan preparat pembuluh vena.

Alat: mikroskop, kaca objek dan penutupnya.

b. Prosedur kerja

- 1) Siapkan alat dan bahan
- 2) Amati di bawah mikroskop (perbesaran dapat diubah sesuai kejelasan objek)

- 3) Amati struktur masing-masing preparat dan buat ciri masing-masing preparat dalam narasi dan gambar.

6. Evaluasi

a. Hasil Percobaan

1. Buatlah gambaran otot rangka, otot jantung, otot polos, syaraf, dan pembuluh vena dari hasil pengamatan di bawah mikroskop.

b. Pembahasan

1. Dari tiga jenis preparat otot, buatlah analisa perbedaan dari 3 jenis otot yaitu otot polos, otot lurik dan otot jantung.
2. Tuliskan mekanisme otot berkontraksi dan berelaksasi secara teoritis dari otot rangka, otot polos dan otot jantung.

c. Laporan

1. Tabel Hasil Pengamatan

No	Morfologi	Otot Polos	Otot Lurik	Otot Jantung
1.	Letak pada organ			
2.	Inti sel			
3.	Ciri-ciri			
4.	Gambar			

5.	Persamaan dan perbedaan			

2. Mekanisme otot polos berkontraksi dan berelaksasi
3. Mekanisme otot jantung berkontraksi dan berelaksasi
4. Mekanisme otot lurik (rangka) berkontraksi dan berelaksasi

7. Soal Latihan

1. Sebutkan perbedaan struktur anatomi otot polos, otot rangka, dan otot jantung ?

2. Sebutkan dan jelaskan dengan singkat jenis otot menurut mekanisme kerjanya?

3. Tuliskan dan jelaskan mekanisme gerak otot rangka ?

8. Daftar Pustaka

- ¹ Marieb, wilhelm, Mallat, 2012. *Human Anatomy* 6th Edition. Pearson Education, Inc.
- ² Sherwood, L. *Fisiologi Manusia dari Sel ke Sistem* edisi ke 2. Alih bahasadr. Brahm U. Pendit. Penerbit EGC.
- ³ Syarifuddin. 2006. *Anatomi Fisiologi untuk Mahasiswa Keperawatan*. Penerbit Buku Kedokteran EGC.
- ⁴ Sherwood, L. *Human Physiology, from cells to systems*, Ed 9^t. Chengage Learning.

PRAKTIKUM 2: RANGKA

1. Kompetensi Dasar

Mahasiswa mampu menjelaskan anatomi dan fisiologi sistem rangka.

2. Indikator Capaian

- A. Mampu menjelaskan bagian-bagian dari rangka axial dan apendikular
- B. Mampu menjelaskan fungsi bagian-bagian rangka
- C. Mampu menyebutkan jenis-jenis tulang

3. Tujuan Praktikum

Setelah mengikuti praktikum ini mahasiswa diharapkan mampu memahami anatomi dan fisiologi sistemrangka.

4. Uraian Teori

Rangka adalah rangkaian tulang yang mendukung dan melindungi beberapa organ lunak. Rangka juga berfungsi sebagai alat ungkit pada gerakan dan menyediakan untuk kaitan otot. Sistem rangka terdiri dari tulang, sendi, dan tulang rawan (kartilago). Tulang merupakan pondasi tubuh yang dihubungkan oleh ligamen. Ligamen adalah jaringan elastis yang terdiri dari serat dan membentuk sendi. Sebuah tulang terdiri atas beberapa jaringan berbeda yaitu jaringan *osteus*, tulangrawan (*cartilago*), jaringan penghubung, jaringan adiposa, dan jaringan saraf yang tersusun menjadi satu. Tulang sebagai alat gerak pasif karena hanya mengikuti kendali otot sedangkan otot sebagai alat gerak aktif. Tulang tetap mempunyai peranan penting karena gerak tidak akan terjadi tanpa tulang.

Tulang kerangka manusia dewasa terdiri dari 206 tulang. Dapat dibedakan dua jenis tulang, yakni tulang kompak dan tulang spongiosa. Perbedaan antara kedua jenis tulang tadi ditentukan oleh banyaknya bahan padat dan jumlah serta ukuran ruangan yang ada di dalamnya. Berdasarkan struktur tulang,

tulang terdiri dari sel hidup yang tersebar di antara material tidak hidup (matriks). Matriks tersusun atas osteoblas (sel pembentuk tulang). Sedangkan osteoblas membuat dan mensekresi protein kolagen dan garam mineral. Jika pembentukan tulang baru dibutuhkan, osteoblas baru akan dibentuk. Jika tulang telah dibentuk, osteoblast akan berubah menjadi osteosit (sel tulang dewasa). Sel tulang yang telah mati akan dirusak oleh osteoklas (sel perusakan tulang). Klasifikasi tulang berdasarkan bentuk yaitu tulang panjang (tulang paha, tulang lengan, tulang betis), tulang pendek (ditemukan pada tangan dan kaki), tulang pipih (ditemukan pada tulang dahi dan tulang parietal) dan tulang tak sama bentuk (contoh tulang ruas belakang, tulang tengkorak).

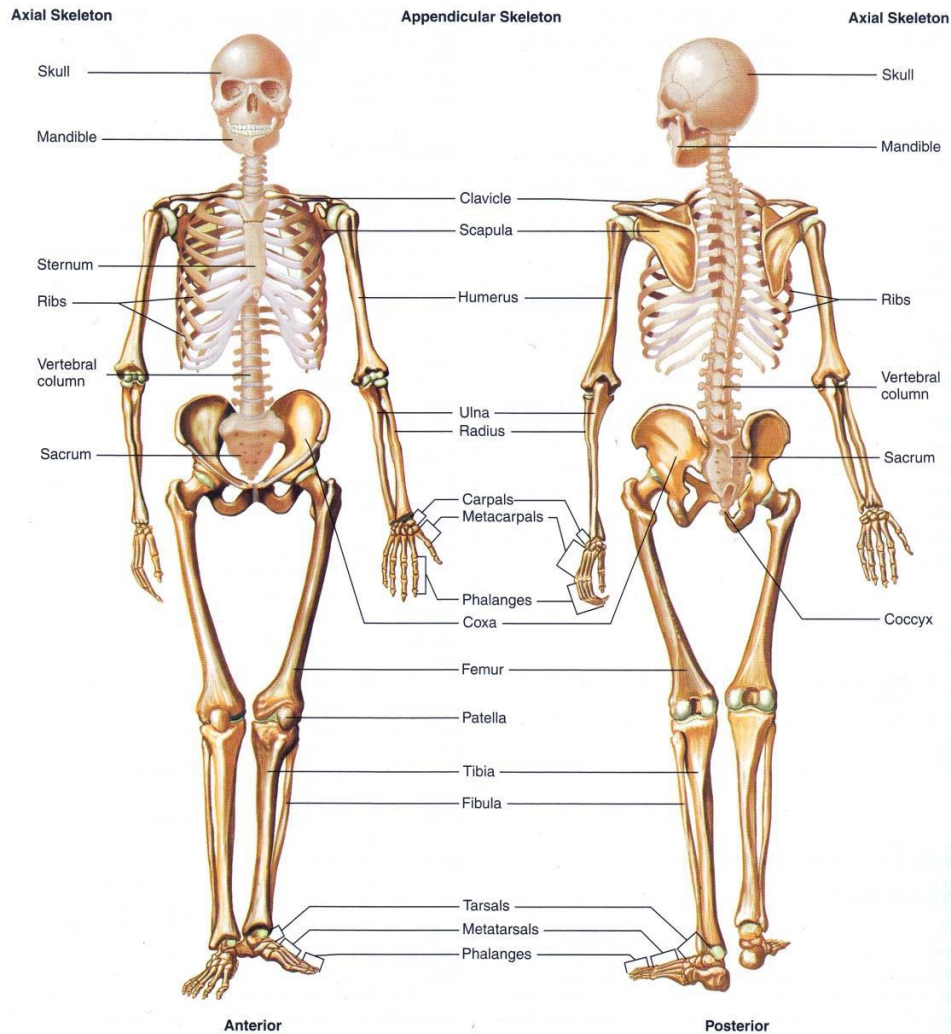
Fungsi dari sistem skeletal/rangka adalah: Penyangga berdirinya tubuh, tempat melekatnya ligamen- ligamen, otot, jaringan lunak dan organ, penyimpanan mineral (kalsium dan fosfat) dan lipid (*yellow marrow*) atau hemopoiesis, produksi sel darah (*haematopoiesis*) yaitu di sumsum tulang belakang.

Pelindung yaitu membentuk rongga melindungi organ yang halus dan lunak, serta memproteksi organ-organ internal dari trauma mekanis. Misalnya tulang tengkorak melindungi otak, mata, telinga. Tulang rusuk dan dada melindungi paru-paru dan jantung. Penggerak yaitu dapat mengubah arah dan kekuatan otot rangka saat bergerak karena adanya persendian. Sistem kekebalan tubuh yaitu menghasilkan sel-sel imunitas seperti limfosit B membentuk antibodi.

Terdapat dua rangka utama, yaitu :

Rangka axial (kerangka sumbu) terdiri atas kepala dan badan. Termasuk tulang tengkorak, tulang belakang, tulang dada, dan tulang rusuk. Bagian aksial terdiri atas 80 tulang pada manusia dewasa umumnya.

Rangka apendikuler terdiri atas anggota gerak atas dan anggota gerak bawah. Bagian apendikular terdiri atas 126 tulang pada manusia dewasa umumnya.



Gambar 1. Rangka pada manusia

5. Pelaksanaan Praktikum

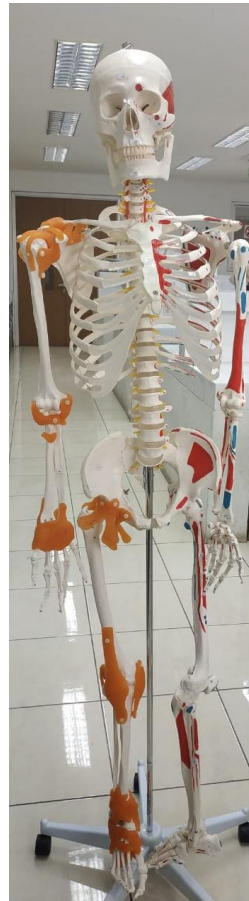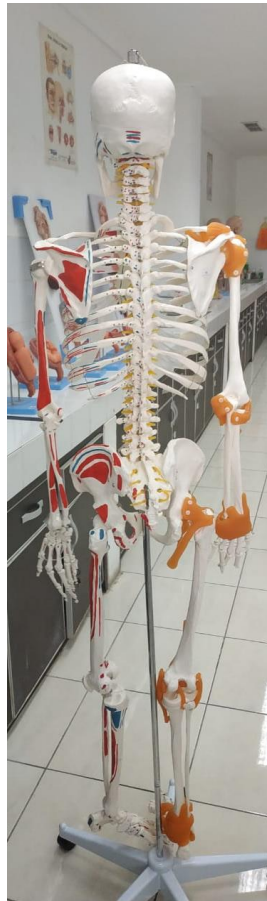a. Alat dan Bahan

Torso (alat peraga) rangka manusia

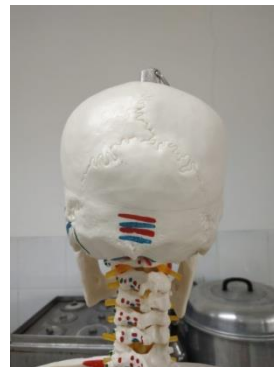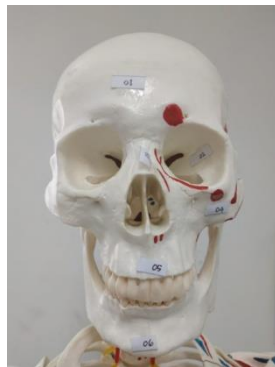b. Prosedur Kerja

- Siapkan alat peraga
- Cuci tangan dengan bersih dan kering
- Setiap kelompok menggunakan torso yang sudah disediakan untuk diamati
- Mahasiswa diharapkan mengamati alat peraga dengan seksama

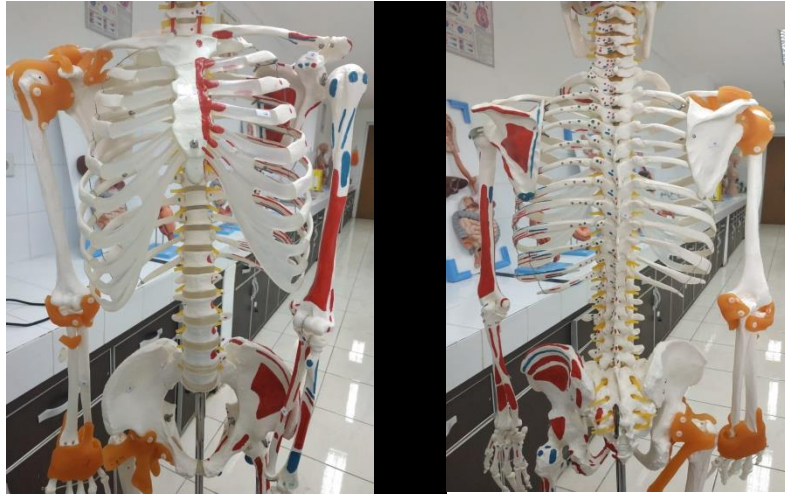- Mampu menyebutkan anatomi dan fisiologi rangka termasuk rangka axial dan appendikular
- Rapihkan alat pada tempat semula
- Cuci tangan dan rapihkan ruangan



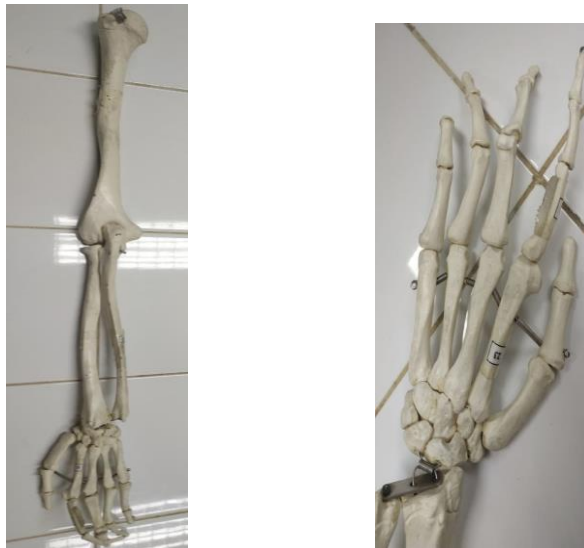Gambar 2. Torso Rangka Manusia



Gambar 3. Tulang Tengkorak



Gambar 4. Tulang dada



Gambar 5. Tulang anggota gerak atas

c. Pembahasan

d. Laporan (lihat Pedoman Laporan Hasil Praktikum)

7. Soal Latihan

1. Sebutkan guna rangka (minimal 4)!

.....
.....
.....
.....

2. Jelaskan yang termasuk rangka axial dan apendikular!

.....
.....
.....
.....

3. Apa perbedaan tulang rawan dan tulang keras?

.....
.....

8. Daftar Pustaka

- Martini F. 2001. *Fundamental of anatomy and Physiology* 5th edition. Prentice Hall International Inc.
- Pearce, EC. (1999). *Anatomidanfisiologiuntukparamedis*. Jakarta: Gramedia.
- Tortora, GJ. (2009). *Principles of Anatomy and Physiology* 12th edition. John Wiley & sons

PRAKTIKUM 3: PANCA INDERA

1. Kompetensi Dasar

- A. Ketepatan dalam menyebutkan anatomi organ mata
- B. Ketepatan dalam menjelaskan fungsi organ mata dan mekanisme melihat
- C. Ketepatan dalam menyebutkan anatomi organ telinga
- D. Ketepatan dalam menjelaskan fungsi organ telinga dan mekanisme mendengar
- E. Ketepatan dalam menyebutkan anatomi organ kulit
- F. Ketepatan dalam menjelaskan fungsi organ kulit dan mekanisme merasakan panas dan dingin

2. Indikator Capaian

- A. Mahasiswa mampu menyebutkan anatomi organ mata
- B. Mahasiswa mampu menjelaskan fungsi dari organ mata dan mekanisme melihat
- C. Mahasiswa mampu menyebutkan anatomi organ telinga
- D. Mahasiswa mampu menjelaskan fungsi dari organ telinga dan mekanisme mendengar
- E. Mahasiswa mampu menyebutkan anatomi organ kulit
- F. Mahasiswa mampu menjelaskan fungsi dari organ kulit dan mekanisme merasakan panas dan dingin

3. Tujuan Praktikum

- A. Mengamati dan mengetahui anatomi organ mata
- B. Menjelaskan fungsi dari organ mata dan mekanisme melihat
- C. Mengamati dan mengetahui anatomi organ telinga
- D. Menjelaskan fungsi dari organ telinga dan mekanisme mendengar
- E. Mengamati dan mengetahui anatomi organ kulit

F. Menjelaskan fungsi organ kulit dan mekanisme merasakan panas dan dingin

4. Uraian Teori

Manusia adalah makhluk hidup yang peka terhadap rangsang. Manusia dapat mengetahui aroma parfum yang tersebar, tempat yang terang atau gelap, suhu panas atau dingin, dll. Sangat banyak rangsangan sensorik yang diterima setiap saat dan diproses oleh sistem saraf. Seperti yang sudah kita ketahui bahwa manusia memiliki lima indera (panca indera) atau kemampuan merasakan rangsang, yaitu: menyentuh, mengecap, membaui, melihat, dan mendengar. Organ indera tersebut adalah mata, telinga, kulit, hidung, dan lidah (Marieb, 2012).

Indera Penglihatan

Penglihatan adalah indera yang bersifat paling dominan pada tubuh manusia. Sekitar 70% reseptor sensoris pada tubuh berada di mata, dan 40% berada di korteks serebri. Organ yang berperan sebagai indera penglihatan adalah mata. Mata adalah organ berbebentuk bulat dengan diameter sekitar 2,5 cm.

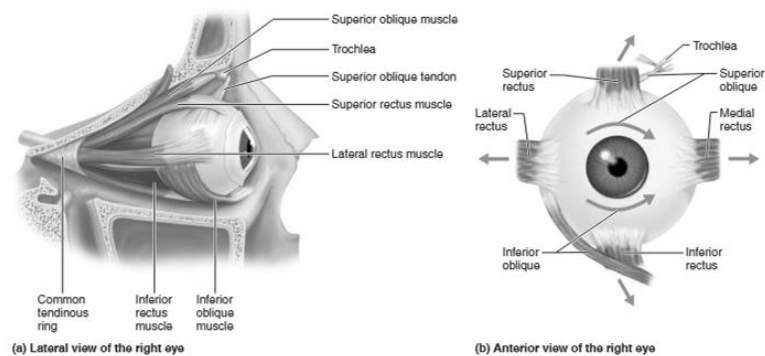
Struktur tambahan mata diantaranya:

- Kelopak mata
Terdiri atas kelopak atas dan bawah, berfungsi menutupi bola mata saat tidur, melindungi mata dari cahaya yang terlalu terang atau dari benda asing, mengeluarkan zat pelumas bola mata (Tortora, 2009).
- Alis dan Rambut Mata
Rambut mata berada di tepi kelopak mata dan alis berada di atas kelopak mata bagian atas yang berfungsi untuk melindungi bola mata dari benda asing atau paparan sinar matahari langsung dan mencegah keringat dari dahi ke mata.
- Kelenjar air mata (kelenjar lakrimal)
Kelenjar lakrimal berfungsi mengeluarkan air mata yang berperan untuk menjaga kelembaban permukaan bola mata. Kelenjar air mata terdiri atas kelenjar dan saluran (duktus). Air mata diproduksi oleh kelenjar air mata dan

disalurkan melalui duktus yang bermuara di rongga hidung. Air mata merupakan cairan yang mengandung garam, lendir (mucus), lisozim yaitu enzim antibakteri. Air mata berfungsi melindungi, membersihkan, melumasi, dan melembabkan bola mata. Air mata disekresikan oleh kelenjar air mata ke permukaan bola mata melalui kedipan kelopak mata. Kelenjar air mata memproduksi sekitar 1 mL cairan air mata per hari (Tortora, 2009).

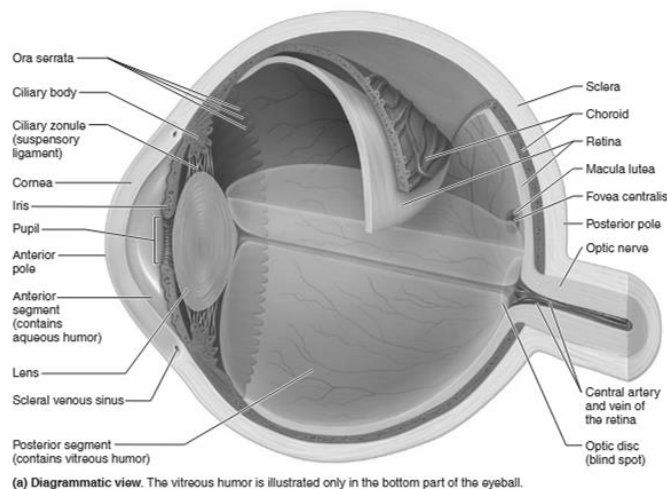
- Otot ekstrinsik mata

Otot ekstrinsik mata berasal dari sklera yang berhubungan dengan permukaan bola mata dan berfungsi menggerakkan bola mata ke berbagai arah. Otot ekstrinsik mata terdiri atas enam jenis dengan empat jenis merupakan *rectus* (lurus) dan dua jenis merupakan *oblique* (miring).



Gambar 1. Lateral dan Anterior Otot Mata (Marieb, 2012)

Anatomi bola mata



(a) Diagrammatic view. The vitreous humor is illustrated only in the bottom part of the eyeball.

- Kornea

Kornea adalah bagian paling luar bola mata yang transparan dan dilalui cahaya saat masuk ke mata.

- Iris

Iris adalah bagian dari lapisan koroid yang berpigmen.

- Pupil

Celah yang dibentuk oleh iris dan tempat cahaya masuk. Iris terdiri atas otot polos yaitu otot *sphincter pupillae* dan *dilator pupillae* yang mengatur ukuran pupil. Saat cahaya terang dan untuk mengurangi cahaya yang masuk ke mata, otot *sphincter pupillae* berkontraksi untuk konstiksi pupil dan saat cahaya redup, otot *dilator pupillae* berkontraksi untuk melebarkan pupil, memungkinkan cahaya lebih banyak masuk ke mata. Konstiksi dan dilatasi pupil dikontrol oleh saraf simpatis dan parasimpatis (Marieb, 2012).

- Retina

Retina adalah lapisan dalam bola mata yang terdiri atas lapisan berpigmen yang tipis dan lapisan saraf yang tebal. Lapisan pigmen mengandung melanin yang berfungsi untuk penyerapan cahaya. Lapisan saraf terdiri atas lapisan sel-sel fotoreseptor, lapisan sel-sel bipolar, sel-sel ganglion (Tortora, 2009). Sel-sel fotoreseptor terdiri atas sel batang dan sel kerucut. Sel batang memungkinkan kita dapat melihat saat cahaya redup. Karena sel-sel batang tidak memungkinkan kita dapat melihat warna, kita hanya dapat melihat hanya hitam, putih, atau bayangan abu-abu. Cahaya yang lebih terang menstimulasi sel-sel kerucut yang menghasilkan penglihatan berwarna. Tiga tipe sel-sel kerucut di retina yaitu : (1) sel-sel kerucut biru yang sensitif terhadap cahaya biru, (2) sel-sel kerucut hijau, yang sensitif terhadap cahaya hijau, (3) sel-sel kerucut merah, yang sensitif terhadap cahaya merah. Penglihatan berwarna dihasilkan dari stimulasi variasi kombinasi tiga tipe sel-sel kerucut.

- Lensa

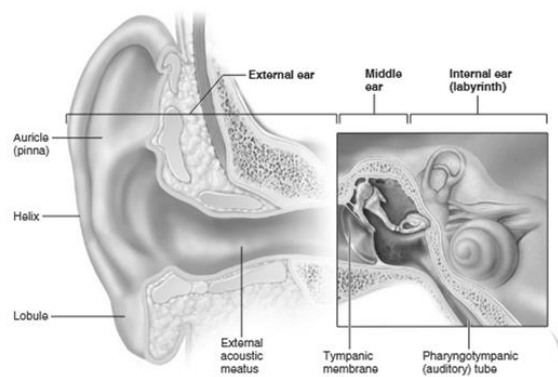
Lensa merupakan bagian mata di belakang pupil dan iris. Lensa bersifat tebal, transparan, berbentuk bikonveks. Lensa berfungsi memfokuskan cahaya agar jatuh di retina.

Mekanisme Melihat

Cahaya merupakan rangsangan yang diterima oleh mata. Cahaya melalui kornea dan pupil mata lalu difokuskan oleh lensa mata menuju retina. Fotoreseptor retina akan berhubungan dengan lobus oksipital.

Indera Pendengaran

Organ indera pendengaran adalah telinga. Telinga terbagi menjadi 3 bagian yaitu telinga luar, telinga tengah, dan telinga dalam.



Gambar 3. Anatomi Organ Telinga (Marieb, 2012)

Telinga luar terdiri atas daun telinga dan saluran telinga. Telinga tengah terdiri atas gendang telinga (membran timpani), tiga tulang pendengaran (maleus, incus, stapes), jendela oval, jendela bulat. Telinga dalam terdiri atas koklea.

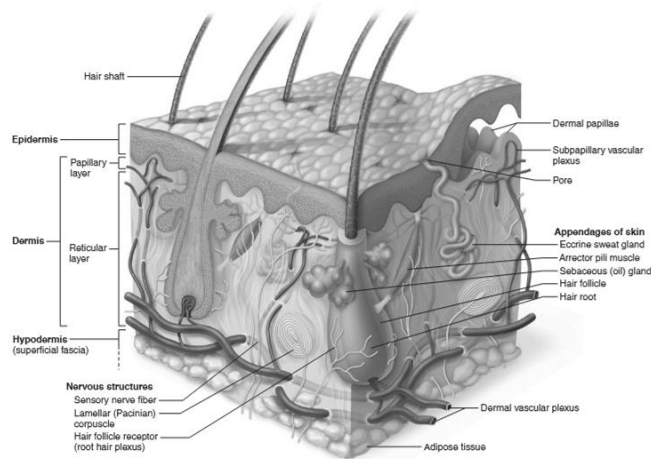
Mekanisme Mendengar

Gelombang suara merupakan rangsangan telinga. Gelombang bunyi akan ditangkap oleh daun telinga akan diteruskan melalui saluran telinga. Kemudian gelombang suara akan menggetarkan gendang telinga, menggetarkan tiga tulang pendengaran, menggetarkan endolimfe yang ada pada koklea. Selanjutnya akan diolah di lobus temporal pada otak.

Indera Peraba

Organ indera peraba adalah kulit. Kulit terdapat indera perasa dan peraba yang disebut tago reseptor, tersebar di seluruh permukaan kulit, sehingga kulit

dapat merasakan rangsangan berupa panas, dingin, halus, kasar, dan lain-lain. Fungsi kulit antara lain : mengatur keseimbangan cairan melalui sirkulasi kelenjar, penerima rangsang sensorik dan motorik, mempertahankan suhu tubuh dengan bantuan sirkulasi darah, perlindungan terhadap mikroorganisme patogen.



Gambar 4. Anatomi organ kulit

5. Pelaksanaan Praktikum

a. Alat dan Bahan

- Torso (alat peraga) organ mata
- Torso organ telinga
- Torso organ kulit

b. Prosedur Kerja

- Mahasiswa menyiapkan alat yang diperlukan
- Mahasiswa secara berkelompok mengamati masing-masing torso dan mencatat hasil pengamatan dengan menuliskan nama bagian organ dan fungsinya melalui modul praktikum atau buku teks
- Mahasiswa mendiskusikan hasil pengamatan dengan kelompok
- Mahasiswa menuliskan hasil pengamatan pada laporan hasil praktikum

b. Pembahasan

Menuliskan nama bagian-bagian pada gambar (foto) torso anatomi panca indera beserta fungsinya serta mekanisme kerja dari masing-masing organ indera.

c. Laporan (lihat Pedoman Laporan Hasil Praktikum)

7. Soal Latihan

1. Jelaskan bagaimana proses mendengar ?

2. Sebutkan bagian-bagian mata beserta fungsinya (minimal 5) ?

3. Sebutkan reseptor yang ada pada kulit beserta fungsinya?

8. Daftar Pustaka

Marieb, wilhelm, Mallat, 2012. *Human Anatomy* 6th Edition. Pearson Education, Inc.

Tortora, GJ. (2009). *Principles of Anatomy and Physiology 12th edition*. John Wiley & sons

Sherwood, L. *Human Physiology, from cells to systems*, Ed 9^t. Chengage Learning.

PRAKTIKUM 4: ORGAN REPRODUKSI

1. Kompetensi Dasar

Mampu menjelaskan anatomi dan fisiologi organ reproduksi laki-laki dan perempuan, sistem gametogenesis, fertilisasi dan siklus menstruasi.

2. Indikator Capaian

- A. Mampu menjelaskan fungsi dan bagian-bagian organ reproduksi laki-laki dan perempuan
- B. Mampu menjelaskan sistem gametogenesis
- C. Mampu menjelaskan sistem fertilisasi
- D. Mampu menjelaskan siklus menstruasi

3. Tujuan Praktikum

Setelah mengikuti praktikum ini mahasiswa diharapkan mampu:

- A. Memahami Anatomi dan Fisiologi reproduksi laki-laki dan perempuan
- B. Memahami Sistem gametogenesis
- C. Memahami Sistem fertilisasi
- D. Memahami Sistem menstruasi

4. Uraian Teori

1. Organ reproduksi Laki-laki

Sistem reproduksi, termasuk sistem utama dalam tubuh. Merupakan sistem yang sangat berbeda di dua jenis kelamin dan satu-satunya sistem yang belum bekerja sampai pubertas tiba. Sistem pria menghasilkan sel kelamin (GAMET) yang disebut sperma. Tidak seperti perkembangan sel telur wanita. Yang terjadi dalam siklus dan berhenti saat menopause, produksi sperma terus berlanjut, tetapi berkurang perlahan seiring penuaan.

a. Organ Reproduksi Luar

1. *Penis* terdiri dari jaringan-jaringan otot, jaringan spons yang lembut, pembuluh darah dan jaringan saraf. Fungsinya yaitu untuk kopulasi (hubungan antara alat

kelamin jantan dan betina untuk memudahkan semen ke dalam organ reproduksi betina).

2. **Buah zakar** yang terdiri dari kantung zakar yang didalamnya terdapat sepasang testis dan bagian-bagian lainnya. Kulit luarnya disebut skrotum. Skrotum berfungsi melindungi testis serta mengatur suhu yang sesuai untuk spermatozoa (sel sperma).

3. **Skrotum** (kantung pelir) merupakan kantung yang di dalamnya berisi testis. Skrotum berjumlah sepasang, yaitu skrotum kanan dan skrotum kiri. Di antara skrotum kanan dan skrotum kiri dibatasi oleh sekat yang berupa jaringan ikat dan otot polos (otot dartos). Otot dartos berfungsi untuk menggerakkan skrotum sehingga dapat mengerut dan mengendur. Di dalam skrotum juga terdapat serabut-serabut otot yang berasal dari penerusan otot lurik dinding perut yang disebut otot kremaster. Otot ini bertindak sebagai pengatur suhu optimal untuk produksi sperma bisa dipertahankan kira-kira 3°C lebih rendah daripada suhu tubuh.

b. Organ Reproduksi Dalam

Organ reproduksi dalam yaitu organ yang tidak tampak dari luar, penjelasannya :

1. Testis

Testis sebenarnya adalah kelenjar kelamin, berjumlah sepasang dan akan menghasilkan sel-sel sperma serta hormon testosteron. Fungsi testis secara umum merupakan alat untuk memproduksi sperma dan hormon kelamin jantan yang disebut testosteron.

2. Tubulus Seminiferus

Didalam testis terdapat saluran-saluran halus yang disebut saluran penghasil sperma (tubulus seminiferus). Dinding dalam saluran terdiri dari jaringan epitel dan jaringan ikat. Jaringan epitelium terdapat :

3. Saluran Reproduksi (Saluran Pengeluaran)

Saluran reproduksi maksudnya tempat sperma keluar atau jalan berupa lubang kecil yang menghubungkan organ dalam. Saluran pengeluaran pada organ reproduksi dalam pria terdiri dari epididimis, vas deferens, saluran ejakulasi dan uretra.

Penjelasan :

- ***Epididimis*** berupa saluran panjang yang berkelok yang keluar dari testis. Epididimis berjumlah sepasang di sebelah kanan dan kiri. Epididimis berfungsi sebagai tempat penyimpanan sementara sperma sampai sperma menjadi matang dan bergerak menuju vas deferens.
- ***Vasa deferens*** berupa saluran panjang dan lurus mengangkut sperma ke vesika seminalis. Vas deferens atau saluran sperma (duktus deferens) merupakan saluran lurus yang mengarah ke atas dan merupakan lanjutan dari epididimis. Vas deferens tidak menempel pada testis dan ujung salurannya terdapat di dalam kelenjar prostat. Vasdeferens berfungsi sebagai saluran tempat jalannya sperma dari epididimis menuju kantung semen atau kantung mani (vesikula seminalis).
- ***Saluran ejakulasi*** merupakan saluran yang pendek dan menghubungkan vesikula seminalis dengan urethra. Saluran ini berfungsi untuk mengeluarkan sperma agar masuk ke dalam uretra
- ***Uretra*** merupakan saluran panjang terusan dari saluran ejakulasi dan terdapat di penis.

c. Kelenjar kelamin Pria

- ***Vesikula seminalis***

Berjumlah sepasang, terletak dibawah dan atas kantung kemih. Merupakan tempat untuk menampung sperma sehingga disebut dengan kantung semen. Menghasilkan getah berwarna kekuningan yang kaya akan nutrisi bagi sperma dan bersifat alkali. Berfungsi untuk menetralkan suasana dalam saluran reproduksi wanita.

- ***Kelenjar prostat***

Kelenjar prostat melingkari bagian atas uretra dan terletak di bagian bawah kantung kemih. Kelenjar prostat menghasilkan getah yang mengandung kolesterol, garam dan fosfolipid yang berperan untuk kelangsungan hidup sperma.

- ***Kelenjar Cowper***

(kelenjar bulbouretra) merupakan kelenjar yang salurannya langsung menuju uretra. Kelenjar Cowper menghasilkan getah yang bersifat alkali (basa).

2. Organ Reproduksi Wanita

Tidak seperti pria, organ reproduksi wanita terletak seluruhnya di dalam tubuh. Fungsi organ ini adalah untuk mematangkan dan melepaskan sel telur dalam jangka waktu yang teratur, serta pada saat sel telur dibuahi, melindungi dan memelihara embrio dan janin. Tidak ada telur yang dibentuk setelah lahir, seorang wanita telah lahir dengan telur yang cukup untuk seumur hidupnya.

Organ reproduksi luar terdiri dari :

1. **Vagina** merupakan saluran yang menghubungkan organ uterus dengan tubuh bagian luar. Berfungsi sebagai organ kopulasi dan saluran persalinan keluar bayi. Sehingga sering disebut dengan liang peranakan. Di dalam vagina ditemukan selaput dara.
2. **Vulva** merupakan celah yang terdapat dibagian luar dan terbagi menjadi 2 bagian yaitu:
 - a. Labium mayor merupakan sepasang bibir besar yang terletak dibagian luar dan membatasi vulva.
 - b. Labium minor merupakan sepasang bibir kecil yang terletak di bagian dalam dan membatasi vulva
3. **Mons veneris**, pertemuan antara kedua bibir vagina dengan bagian atas yang tampak membukit.
4. **Payudara**. disebut juga kelenjar mammae. Payudara akan menghasilkan ASI untuk nutrisi bayi.

Organ reproduksi dalam terdiri dari :

1. **Vagina** merupakan saluran yang menghubungkan organ uterus dengan tubuh bagian luar. Berfungsi sebagai organ kopulasi dan saluran persalinan, keluar bayi. Sehingga sering disebut dengan liang peranakan. Di dalam vagina ditemukan selaput dara.
2. **Ovarium** merupakan organ utama pada wanita. Berjumlah sepasang dan terletak di dalam rongga perut pada daerah pinggang sebelah kiri dan kanan. Berfungsi untuk menghasilkan sel ovum dan hormon wanita seperti :

Estrogen yang berfungsi untuk mempertahankan sifat sekunder pada wanita, serta juga membantu dalam prosers pematangan sel ovum.

Progesterone yang berfungsi dalam memelihara masa kehamilan Ovarium di selubungi oleh kapsul pelindung dan mengandung beberapa folikel. Tiap folikel mengandung satu sel telur. *Folikel* adalah struktur seperti bulatan-bulatan yang mengelilingi oosit dan berfungsi menyediakan makanan dan melindungi perkembangan sel telur.

3. ***Fimbriae*** merupakan serabut/silia lembut yang terdapat di bagian pangkal ovarium berdekatan dengan ujung saluran oviduct. Berfungsi untuk menangkap sel ovum yang telah matang yang dikelurakan oleh ovarium.

4. ***Infundibulum*** merupakan bagian ujung oviduct yang berbentuk corong/membesar dan berdekatan dengan fimbriae. Berfungsi menampung sel ovum yang telah ditangkap oleh fimbriae.

5. ***Tuba fallopi*** merupakan saluran memanjang setelah infundibulum yang bertugas sebagai tempat fertilisasi dan jalan bagi sel ovum menuju uterus dengan abantuan silia pada dindingnya.

6. ***Oviduct*** merupakan saluran panjang kelanjutan dari tuba fallopi. Berfungsi sebagai tempat fertilisasi dan jalan bagi sel ovum menuju uterus dengan bantuan silia pada dindingnya. Oviduct berjumlah sepasang dan menghubungkan ovarium dengan rahim.

7. ***Rahim / Uterus*** merupakan organ yang berongga dan berotot. Berbentuk seperti buah pir dengan bagian bawah yang mengecil. Berfungsi sebagai tempat pertumbuhan embrio. Tipe uterus pada manusia adalah simpleks yaitu dengan satu ruangan yang hanya untuk

satu janin. Uterus mempunyai 3 macam lapisan dinding yaitu :

Perimetrium yaitu lapisan yang terluar yang berfungsi sebagai pelindung uterus. ***Miometrium*** yaitu lapisan yang kaya akan sel otot dan berfungsi untuk kontraksi dan relaksasi uterus dengan melebar dan kembali ke bentuk semula setiap bulannya.

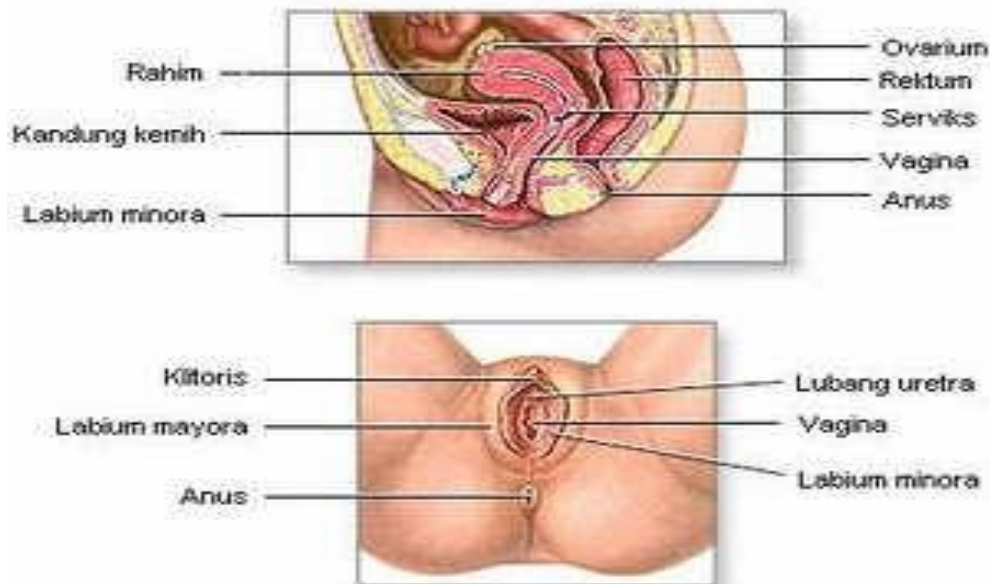
Endometrium merupakan lapisan terdalam yang kaya akan sel darah merah. Bila tidak terjadi pembuahan maka dinding endometrium inilah yang akan meluruh bersamaan dengan sel ovum matang.

8. **Cervix** merupakan bagian dasar dari uterus yang bentuknya menyempit sehingga disebut juga sebagai leher rahim. Menghubungkan uterus dengan saluran vagina dan sebagai jalan keluarnya janin dari uterus menuju saluran vagina.

9. **Saluran vagina** merupakan saluran lanjutan dari cervix dan sampai pada vagina. Berbentuk tabung berlapis otot. Dinding vagina lebih tipis daripada rahim dan banyak memiliki lipatan. Hal ini untuk mempermudah jalan kelahiran bayi. Vagina juga memiliki lendir yang dihasilkan oleh dinding vagina dan kelenjar Bartholin.

10. **Klitoris** merupakan tonjolan kecil yang terletak di depan vulva. Sering disebut dengan klentit. Organ utamanya ialah

- a. Indung telur (ovarium)
- b. Oviduk (tuba fallopi)
- c. Uterus
- d. Vagina



Gambar 1. Anatomi organ reproduksi wanita

Gametogenesis

Gametogenesis yaitu proses pembentukan gamet (Sel Kelamin) yang terjadi di organ pria maupun wanita. Terdiri dari :

1. Spermatogenesis (Pada Pria)
2. Oogenesis (Pada Wanita)

SPERMATOGENESIS

- Spermatogenesis merupakan proses pembentukan sel spermatozoa. Dibentuk di dalam tubula seminiferus. Dipengaruhi oleh beberapa hormone yaitu :

1. **Hormon FSH** yang berfungsi untuk merangsang pembentukan sperma secara langsung. Serta merangsang sel sertoli untuk meghasilkan ABP (Androgen Binding Protein) untuk memacu spermatogonium untuk melakukan spermatogenesis.

2. **Hormon LH** yang berfungsi merangsang sel Leydig untuk memperoleh sekresi testosterone (yaitu suatu hormone sex yang penting untuk perkembangan sperma).

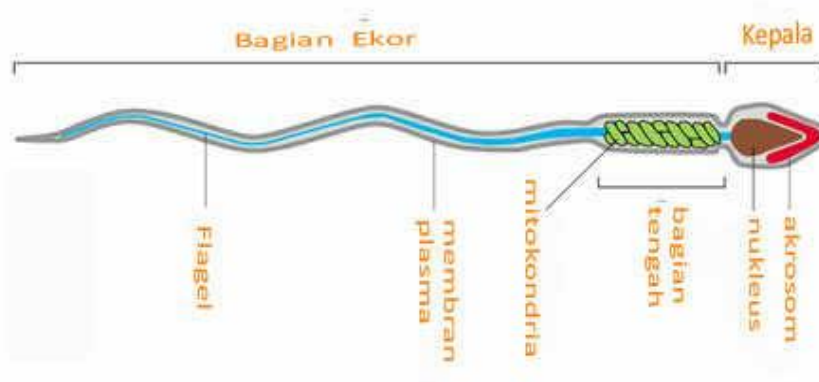- Spermatogenesis berlangsung selama 74 hari sampai terbentuknya sperma yang fungsional. Sperma ini dapat dihasilkan sepanjang usia. Sehingga tidak ada batasan waktu, kecuali bila terjadi suatu kelainan yang menghambat penghasilan sperma pada pria. Bagan/skema spermatogenesis yang terjadi didalam testis

Penjelasan tahapan spermatogenesis :

Pada testis, spermatogenesis terjadi di tubulus seminiferus.

- Pada dinding tubulus seminiferus telah ada calon sperma (spermatogonia) yang berjumlah ribuan.
- Setiap spermatogonia melakukan pembelahan mitosis membentuk spermatosit primer.
- Spermatosit primer melakukan pembelahan meiosis pertama membentuk 2 spermatosit sekunder.
- Tiap spermatosit sekunder melakukan pembelahan meiosis kedua, menghasilkan 2 spermatid yang bersifat haploid.

- Keempat spermatid ini berkembang menjadi spermata matang yang bersifat haploid.
- Spermata yang matang akan menuju epididimis.
- Setiap proses spermatogenesis memerlukan waktu 65-75 hari. Struktur spermata matang terdiri dari kepala, leher, bagian tengah, dan ekor. Kepala spermata tebal mengandung inti haploid yang ditutupi badan khusus yang disebut akrosom. Akrosom mengandung enzim yang membantu spermata menembus sel telur. Bagian tengah spermata mengandung mitokondria spiral yang berfungsi menyediakan energi untuk gerak ekor spermata. Setiap melakukan ejakulasi, seorang laki-laki mengeluarkan kurang lebih 400 juta sel spermata.



Oogenesis

Oogenesis merupakan proses pembentukan dan perkembangan sel ovum. Berbeda dengan laki-laki, wanita hanya mengeluarkan satu sel telur saja selama waktu tertentu(siklus). Ovulasi pada wanita berhubungan dengan siklus yang dikontrol

oleh hormon. Pada manusia dan primate siklus reproduksinya disebut siklus menstruasi. Sedangkan pada mamalia lain disebut estrus.

Menstruasi dapat diartikan sebagai luruhnya ovum yang tidak dapat dibuahi beserta lapisan dinding uterus yang terjadi secara periodik. Darah menstruasi sering disertai jaringan-jaringan kecil yang bukan darah.

Penjelasan proses oogenesis :

-Oogenesis terjadi di ovarium. Di ovarium ini telah tersedia calon-calon sel telur (oosit primer) yang terbentuk sejak bayi lahir.

-Ketika masa puber, oosit primer melakukan pembelahan meiosis menghasilkan oosit sekunder dan badan polar pertama (polosit primer). Proses ini dipengaruhi oleh FSH (Follicle Stimulating Hormone).

- Proses oogenesis dipengaruhi oleh beberapa hormon yaitu :

1. *Hormon FSH* yang berfungsi untuk merangsang pertumbuhan sel-sel folikel sekitar sel ovum.
2. *Hormon Estrogen* yang berfungsi merangsang sekresi hormone LH.
3. *Hormon LH* yang berfungsi merangsang terjadinya ovulasi (yaitu proses pematangan sel ovum).
4. *Hormon progesteron* yang berfungsi untuk menghambat sekresi FSH dan LH. Selama 28 hari sekali sel ovum dikeluarkan oleh ovarium. Sel telur ini telah matang (mengalami peristiwa ovulasi). Selama hidupnya seorang wanita hanya dapat menghasilkan 400 buah sel ovum setelah masa menopause yaitu berhentinya seorang wanita untuk menghasilkan sel ovum yang matang. Karena sudah tidak dihasilkannya hormone, sehingga berhentinya siklus menstruasi sekitar usia 45-50 tahun.

SIKLUS MENSTRUASI

A. Tidak terjadi fertilisasi maka sel ovum akan mengalami MENSTRUASI yaitu luruhnya sel ovum matang yang tidak dibuahi bersamaan dengan dinding endometrium yang robek. Terjadi secara periodik/siklus. Mempunyai kisaran waktu tiap siklus sekitar 28-35 hari setiap bulannya.

Siklus menstruasi terdiri dari 4 fase yaitu :

1. **Fase Menstruasi** yaitu peristiwa luruhnya sel ovum matang yang tidak dibuahi bersamaan dengan dinding endometrium yang robek. Dapat diakibatkan juga karena berhentinya sekresi hormone estrogen dan progesteron sehingga kandungan hormone dalam darah menjadi tidak ada.

2. **Fase Proliferasi/fase Folikuler** ditandai dengan menurunnya hormone progesteron sehingga memacu kelenjar hipofisis untuk mensekresikan FSH dan merangsang folikel dalam ovarium, serta dapat membuat hormone estrogen diproduksi kembali. Sel folikel berkembang menjadi folikel de Graaf yang masak dan menghasilkan hormone estrogen yang merangsangnya keluarnya LH dari hipofisis. Estrogen dapat menghambat sekresi FSH tetapi dapat memperbaiki dinding endometrium yang robek.

3. **Fase Ovulasi/fase Luteal** ditandai dengan sekresi LH yang memacu matangnya sel ovum pada hari ke-14 sesudah menstruasi. Sel ovum yang matang akan meninggalkan folikel dan folikel akan mengkerut dan berubah menjadi corpus luteum. Corpus luteum berfungsi untuk menghasilkan hormone progesteron yang berfungsi untuk mempertebal dinding endometrium yang kaya akan pembuluh darah.

4. **Fase pasca ovulasi/fase Sekresi** ditandai dengan Corpus luteum yang mengecil dan menghilang dan berubah menjadi Corpus albicans yang berfungsi untuk menghambat sekresi hormone estrogen dan progesteron sehingga hipofisis aktif mensekresikan FSH dan LH. Dengan terhentinya sekresi progesteron maka penebalan dinding endometrium akan berhenti sehingga menyebabkan endometrium mengering dan robek. Terjadilah fase pendarahan/menstruasi.

B.Terjadi FERTILISASI yaitu peleburan antara sel sperma dengan sel ovum yang telah matang dan menghasilkan zygote. Zygote akan menempel/implantasi pada dinding uterus dan tumbuh berkembang menjadi embrio dan janin. Keadaan demikian disebut dengan masa kehamilan/gestasi/nidasi. Janin akan keluar dari uterus setelah berusia 40 minggu/288 hari/9 bulan 10 hari. Peristiwa ini disebut dengan kelahiran.

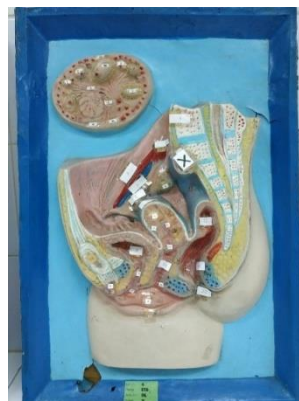
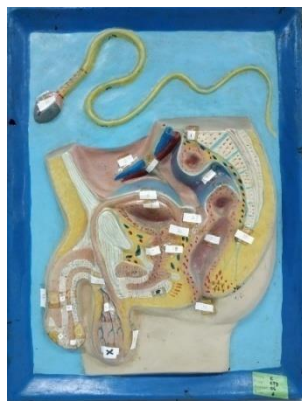Tahapan waktu dalam fertilisasi :

1. Beberapa jam setelah fertilisasi zygote akan membelah secara mitosis menjadi 2 sel, 4, 8, 16 sel.
2. Pada hari ke-3 atau ke-4 terbentuk kelompok sel yang disebut morula. Morula akan berkembang menjadi blastula. Rongga blastosol berisi cairan dari tuba fallopi dan membentuk blastosit. Lapisan dalam blastosit membentuk inner cell mass. Blastosit dilapisi oleh trophoblast (lapisan terluar blastosit) yang berfungsi untuk menyerap makanan dan merupakan calon tembuni/plasenta/ari-ari. Blastosit akan bergerak menuju uterus dengan waktu 3-4 hari.
3. Pada hari ke-6 setelah fertilisasi trophoblast akan menempel pada dinding uterus/proses implantasi dan akan mengeluarkan hormone HCG (hormone Chorionik gonadotrophin). Hormon ini melindungi kehamilan dengan menstimulasi produksi hormone progesteron dan estrogen sehingga mencegah menstruasi.
4. Pada hari ke-12 setelah fertilisasi embrio telah kuat menempel pada dinding uterus.
5. Dilanjutkan dengan fase gastrula, yaitu hari ke-21 plasenta akan terus berkembang dari trophoblast. Mulai terbentuk 3 lapisan dinding embrio. Lapisan dinding embrio inilah yang akan berdiferensiasi menjadi organorgan tubuh. Organ tubuh akan berkembang semakin sempurna seiring bertambahnya usia kandungan.

5. Pelaksanaan Praktikum

a. Alat dan Bahan

Torso (alat peraga) organ reproduksi laki-laki dan wanita



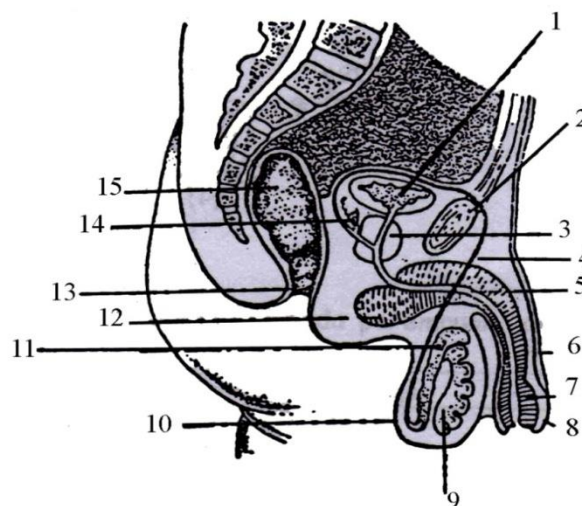
b. Prosedur Kerja

- Siapkan Alat
 - Cuci Tangan
- 1) Setiap kelompok menggunakan torso yang sudah disediakan untuk diamati
 - 2) Mahasiswa diharapkan mengamati alat peraga (torso) dengan seksama
 - 3) Mampu menyebutkan anatomi organ reproduksi laki-laki dan organ reproduksi wanita
 - 4) Mampu menyebutkan perbedaan anatomi organ reproduksi wanita dan laki-laki
 - 5) Rapihkan alat pada tempat semula
 - 6) Cuci tangan dan rapihkan ruangan

6. Evaluasi

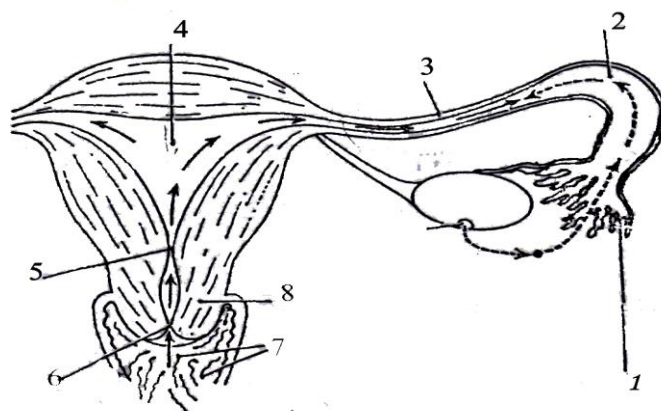
a. Hasil Percobaan

- 1) Menulis anatomi organ reproduksi wanita dan laki-laki
- 2) Mahasiswa secara berkelompok mengamati masing-masing torso dan mencatat hasil pengamatan dengan menuliskan nama bagian organ dan fungsinya melalui modul praktikum atau buku teks
- 3) Mampu menjelaskan sistem gametosit, sistem fertilisasi dan siklus menstruasi
- 4) Mahasiswa mendiskusikan hasil pengamatan dengan kelompok
- 5) Mahasiswa menuliskan hasil pengamatan pada laporan hasil praktikum



Jelaskan fungsi organ reproduksi laki-laki di atas !

No.	Bagian-bagian Organ	Fungsi
1.		
2.		
3.		
4.		
5.		
6.		
7.		
8.		
9.		
10.		
11.		
12.		
13.		
14.		
15.		



Jelaskan fungsi organ reproduksi pada wanita di atas!

No.	Nama Bagian Organ	Fungsi
1.		
2.		
3.		
4.		
5.		
6.		
7.		
8.		

b. Pembahasan

Dari data dan hasil pengamatan yang dilakukan analisa dan pembahasan tentang organ reproduksi yang berbeda, dan tuliskan kesimpulan yang diperoleh dari percobaan ini.

c. Laporan (lihat Pedoman Laporan Hasil Praktikum)

7. Soal Latihan

1. Jelaskan perbedaan oogenesis dan spermatogenesis!

2. Jelaskan apa yang dimaksud dengan gametosit dan fertilisasi ?

3. Jelaskan dan gambarkan siklus menstruasi beserta fungsi hormon yang bekerja ?

8. Daftar Pustaka

1. Bruce M. Carlson. 2004. *Human Embryology and developmental biology*, **3rd edition**, saint Louis : Mosby, ISBN -233-03649
2. Bullock, T.H. Bennett, M. V. L., Jhonston, D., Josephson, R., Marder, E., Fields R. D. 2005. *The neuron doctrine, Redux, Science*, V. 310, p 791-793.
3. Blood Groups and red cell antigens by Laura Dean. *Searchable and downloadable online textbook in public domain.*
4. *Database of vertebrate erythrocyte size RBC Patent*. Patent Chris Knight (1991). Blood relation : menstruation and the origins of culture. New Haven, Conn : Yale University Press. ISBA-0300-06308-3
5. Martini F. 2001. *Fundamental of anatomy and Physiology* **5th edition**. Prentice Hall International Inc.
6. Kandel E. R., Schwartz, J. H., Jessel, T. M. 2000. *Principles of neural Science*, **4th ed.** Mc Graw-Hill, New York.

PRAKTIKUM 5: ORGAN DALAM

1. Kompetensi Dasar

Mampu menjelaskan anatomi dan fisiologi organ dalam laki-laki dan perempuan, sistem pernafasan, sistem pencernaan dan peredaran darah.

2. Indikator Capaian

- A. Mampu menjelaskan fungsi dan bagian-bagian organ dalam laki-laki dan perempuan
- B. Mampu menjelaskan sistem pernafasan pada manusia
- C. Mampu menjelaskan sistem pencernaan pada manusia
- D. Mampu menjelaskan peredaran darah manusia.

3. Tujuan Praktikum

Setelah mengikuti praktikum ini mahasiswa diharapkan mampu:

- A. Memahami Anatomi dan Fisiologi organ dalam Laki-laki dan perempuan
- B. Memahami Sistem pernafasan pada manusia
- C. Memahami Sistem pencernaan pada manusia
- D. Memahami Sistem peredaran darah manusia

4. Uraian Teori

Organ Dalam Laki-laki:

Organ dalam laki-laki bagian Eksternal adalah : Penis, Skortum, Testis, Epididimis.

Organ dalam laki-laki bagian Internal adalah : Vas deferens, Vesikula seminalis, Saluran ejakulasi, Saluran kemih, Kelenjar prostat, Kelenjar bulbourethral. Peran utama dari semua organ yang telah disebutkan di atas adalah untuk bekerjasama memproduksi dan mengeluarkan semen ke sistem reproduksi wanita saat melakukan hubungan seksual. Namun, fungsi ini tidak langsung berjalan begitu saja.

Sistem reproduksi laki-laki adalah serangkaian organ yang terletak di luar tubuh dan di sekitar panggul seorang laki-laki yang berkontribusi terhadap proses reproduksi. Fungsi utama langsung dari sistem reproduksi laki-laki adalah untuk menghasilkan sperma untuk fertilisasi ovum.

Organ reproduksi laki-laki yang utama dapat dikelompokkan ke dalam tiga kategori. Kategori pertama memproduksi dan menyimpan sperma (spermatozoa). Hal ini diproduksi di testis, yang disimpan di skrotum yang dapat mengatur suhu; sperma yang belum matang kemudian berjalan ke epididimis untuk pengembangan dan penyimpanan. Kategori kedua adalah cairan ejakulasi yang memproduksi kelenjar, yang meliputi kelenjar Cowper, vesikula seminalis, prostat, dan vas deferens. Kategori terakhir adalah bagian yang digunakan untuk kopulasi dan deposisi sperma dalam wanita. Bagian yang termasuk di dalamnya adalah penis, uretra, vas deferens.

Organ Dalam Perempuan :

Genitalia Eksterna wanita : Mons Veneris, Labia Mayora, Mayora Minora, Klitoris, Vestibulum, Hymen.

a. Mons veneris / Mons pubis Disebut juga gunung venus merupakan bagian yang menonjol di bagian depan simfisis terdiri dari jaringan lemak dan sedikit jaringan ikat setelah dewasa tertutup oleh rambut yang bentuknya segitiga. Mons pubis mengandung banyak kelenjar sebacea (minyak) berfungsi sebagai bantal pada waktu melakukan hubungan seks.

b. Bibir besar (Labia mayora) Merupakan kelanjutan dari mons veneris berbentuk lonjong, panjang labia mayora 7-8 cm, lebar 2-3 cm dan agak meruncing pada ujung bawah. Kedua bibir ini dibagian bawah bertemu membentuk perineum, permukaan terdiri dari: 1) Bagian luar Tertutup oleh rambut yang merupakan kelanjutan dari rambut pada mons veneris. 2) Bagian dalam Tanpa rambut merupakan selaput yang mengandung kelenjar sebacea (lemak).

c. Bibir kecil (labia minora) Merupakan lipatan kulit yang panjang, sempit, terletak dibagian dalam bibir besar (labia mayora) tanpa rambut yang memanjang ke arah bawah klitoris dan menyatu dengan fourchette, sementara bagian lateral dan 7 anterior labia biasanya mengandung pigmen, permukaan medial labia minora sama dengan mukosa vagina yaitu merah muda dan basah. d. Klitoris Merupakan bagian penting alat reproduksi luar yang bersifat erektil, dan letaknya dekat ujung superior vulva. Organ ini mengandung banyak pembuluh darah dan serat saraf sensoris sehingga sangat sensitive analog dengan penis laki-laki. Fungsi utama klitoris adalah menstimulasi dan meningkatkan ketegangan seksual.

e. Vestibulum Merupakan alat reproduksi bagian luar yang berbentuk seperti perahu atau lonjong, terletak di antara labia minora, klitoris dan fourchette. Vestibulum terdiri dari muara uretra, kelenjar parauretra, vagina dan kelenjar paravagina. Permukaan vestibulum yang tipis dan agak berlendir mudah teriritasi oleh bahan kimia, panas, dan friksi.

f. Perinium Merupakan daerah muskular yang ditutupi kulit antara introitus vagina dan anus. Perinium membentuk dasar badan perinium.

g. Kelenjar Bartholin Kelenjar penting di daerah vulva dan vagina yang bersifat rapuh dan mudah robek. Pada saat hubungan seks pengeluaran lendir meningkat. 8 h. Himen (Selaput dara) Merupakan jaringan yang menutupi lubang vagina bersifat rapuh dan mudah robek, himen ini berlubang sehingga menjadi saluran dari lendir yang di keluarkan uterus dan darah saat menstruasi.

i. Fourchette Merupakan lipatan jaringan transversal yang pipih dan tipis, terletak pada pertemuan ujung bawah labia mayoradan labia minora. Di garis tengah berada di bawah orifisium vagina. Suatu cekungan kecil dan fosa navikularis terletak di antara fourchette dan himen.

Genitalia Interna wanita : Vagina, Uterus, Tuba Falopii, Ovarium.

a. Vagina Vagina adalah suatu tuba berdinding tipis yang dapat melipat dan mampu meregang secara luas karena tonjolan serviks ke bagian atas vagina.

Panjang dinding anterior vagina hanya sekitar 9 cm, sedangkan panjang dinding posterior 11 cm. Vagina terletak di depan rectum dan di belakang kandung kemih. Vagina merupakan saluran muskulomembraneus yang menghubungkan rahim dengan vulva. Jaringan muskulusnya merupakan kelanjutan dari musculus sfingter ani dan musculus levator ani oleh karena itu dapat dikendalikan. Pada dinding vagina terdapat lipatan-lipatan melintang disebut rugae dan terutama di bagian bawah. Pada puncak (ujung) vagina menonjol serviks pada bagian uterus. Bagian servik yang menonjol ke dalam vagina di sebut portio. Portio uteri membagi puncak vagina menjadi empat yaitu: fornix anterior, fornix posterior, fornix dekstra, fornix sinistra. Sel dinding vagina mengandung banyak glikogen yang menghasilkan asam susu dengan PH 4,5. Keasaman vagina memberikan proteksi terhadap infeksi. Fungsi utama vagina yaitu sebagai saluran untuk mengeluarkan lendir uterus dan darah menstruasi, alat hubungan seks dan jalan lahir pada waktu persalinan.

b. Uterus Merupakan jaringan otot yang kuat, berdinding tebal, muskular, pipih, cekung dan tampak seperti bola lampu / buah peer terbalik yang terletak di 10 pelvis minor di antara kandung kemih dan rectum. Uterus normal memiliki bentuk simetris, nyeri bila ditekan, licin dan teraba padat. Uterus terdiri dari tiga bagian yaitu: fundus uteri yaitu bagian corpus uteri yang terletak di atas kedua pangkal tuba fallopi, corpus uteri merupakan bagian utama yang mengelilingi kavum uteri dan berbentuk segitiga, dan serviks uteri yang berbentuk silinder. Dinding belakang, dinding depan dan bagian atas tertutup peritoneum sedangkan bagian bawahnya berhubungan dengan kandung kemih. Untuk mempertahankan posisinya uterus disangga beberapa ligamentum, jaringan ikat dan peritoneum. Ukuran uterus tergantung dari usia wanita, pada anak-anak ukuran uterus sekitar 2-3 cm, nullipara 6-8 cm, dan multipara 8-9 cm. Dinding uterus terdiri dari tiga lapisan yaitu peritoneum, miometrium / lapisan otot, dan endometrium. 1) Peritoneum a) Meliputi dinding rahim bagian luar b) Menutupi bagian luar uterus c) Merupakan penebalan yang diisi jaringan ikat dan d) pembuluh

darah limfe dan urat saraf e) Meliputi tuba dan mencapai dinding abdomen 2) Lapisan otot a) Lapisan luar: seperti “Kap” melengkung dari fundus uteri menuju ligamentum 11 b) Lapisan dalam: berasal dari osteum tuba uteri sampai osteum uteri internum c) Lapisan tengah: terletak di antara kedua lapisan tersebut membentuk lapisan tebal anyaman serabut otot rahim. Lapisan tengah ditembus oleh pembuluh darah arteri dan vena. Lengkungan serabut otot ini membentuk angka dan sehingga saat terjadi kontraksi pembuluh darah terjepit rapat dengan demikian perdarahan dapat berhenti. 3) Semakin ke arah serviks otot rahim makin berkurang dan jaringan ikatnya bertambah. Bagian rahim yang terletak antara osteum uteri internum anatomikum yang merupakan batas dan kavum uteri dan kanalis servikalis dengan osteum uteri histologikum (dimana terjadi perubahan selaput lendir kavum uteri menjadi selaput lendir serviks) disebut istmus. Istmus uteri ini akan menjadi segmen bawah rahim dan meregang saat persalinan. 4) Kedudukan uterus dalam tulang panggul ditentukan oleh tonus otot rahim sendiri, tonus ligamentum yang menyangga, tonus otot-otot dasar panggul, ligamentum yang menyangga uterus adalah ligamentum latum, ligamentum rotundum (teres uteri) ligamentum infundibulo pelvikum (suspensorium ovarii) ligamentum kardinale machenrod, ligamentum sacro uterinum dan ligamentum uterinum. a) Ligamentum latum 12 (1) Merupakan lipatan peritoneum kanan dan kiri uterus meluas sampai ke dinding panggul (2) Ruang antara kedua lipatan berisi jaringan ikat longgar dan mengandung pembuluh darah limfe dan ureter (3) Ligamentum latum seolah-olah tergantung pada tuba fallopi (4) Ligamentum rotundum (teres uteri) (5) Mulai sedikit kaudal dari insersi tuba menuju kanalis inguinalis dan mencapai labia mayus (6) Terdiri dari otot polos dan jaringan ikat (7) Fungsinya menahan uterus dalam posisi antefleksi b) Ligamentum infundibulo pelvikum (1) Terbantang dari infundibulum dan ovarium menuju dinding panggul (2) Menggantung uterus ke dinding panggul (3) Antara tuba fallopi dan ovarium terdapat ligamentum ovarii proprium c) Ligamentum kardinale machenrod (1) Dari serviks setinggi osteum uteri internum menuju panggul (2) Menghalangi

pergerakan uterus ke kanan dan ke kiri (3) Tempat masuknya pembuluh darah menuju uterus d) Ligamentum sacro uterinum 13 Merupakan penebalan dari ligamentum kardinale machenrod menuju os sacrum e) Ligamentum vesika uterinum (1) Dari uterus menuju ke kandung kemih (2) Merupakan jaringan ikat yang agak longgar sehingga dapat mengikuti perkembangan uterus saat hamil dan persalinan 5) Pembuluh darah uterus a) Arteri uterina asenden yang menuju corpus uteri sepanjang dinding lateral dan memberikan cabangnya menuju uterus dan di dasar endometrium membentuk arteri spinalis uteri b) Di bagian atas ada arteri ovarika untuk memberikan darah pada tuba fallopi dan ovarium melalui ramus tubarius dan ramus ovarika. 6) Susunan saraf uterus Kontraksi otot rahim bersifat otonom dan dikendalikan oleh saraf simpatis dan parasimpatis melalui ganglion servikalis fronkenhouser yang terletak pada pertemuan ligamentum sakro uterinum.

c. Tuba Fallopi Tuba fallopi merupakan saluran ovum yang terentang antara kornu uterine hingga suatu tempat dekat ovarium dan merupakan jalan ovum mencapai rongga uterus. terletak di tepi atas ligamentum latum berjalan ke arah lateral mulai dari osteum tubae internum pada dinding rahim. 14 Panjang tuba fallopi 12cm diameter 3-8cm. Dinding tuba terdiri dari tiga lapisan yaitu serosa, muskular, serta mukosa dengan epitel bersilia. Tuba fallopi terdiri atas :

- 1) Pars interstitialis (intramularis) terletak di antara otot rahim mulai dari osteum internum tuba.
- 2) Pars istmika tubae, bagian tuba yang berada di luar uterus dan merupakan bagian yang paling sempit.
- 3) Pars ampuralis tubae, bagian tuba yang paling luas dan berbentuk "s".
- 4) Pars infundibulo tubae, bagian akhir tubae yang memiliki lumbai yang disebut fimbriae tubae.

Fungsi tuba fallopi :

- 1) Sebagai jalan transportasi ovum dari ovarium sampai kavum uteri.
- 2) Untuk menangkap ovum yang dilepaskan saat ovulasi.
- 3) Sebagai saluran dari spermatozoa ovum dan hasil konsepsi.
- 4) Tempat terjadinya konsepsi.
- 5) Tempat pertumbuhan dan perkembangan hasil konsepsi sampai mencapai bentuk blastula yang siap mengadakan implantasi.

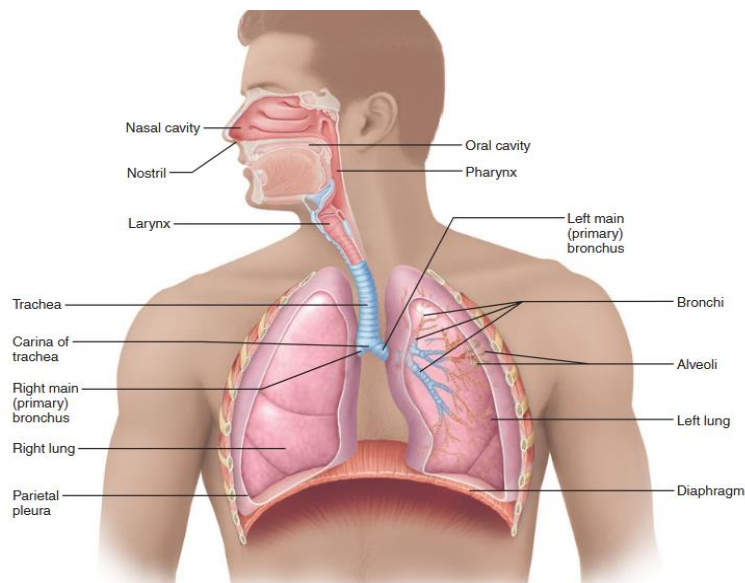
d. Ovarium Ovarium berfungsi dalam pembentukan dan pematangan folikel menjadi ovum, ovulasi, sintesis, dan sekresi hormon – hormon steroid. 15

Letak: Ovarium ke arah uterus bergantung pada ligamentum infundibulo pelvikum dan melekat pada ligamentum latum melalui mesovarium. Jenis: Ada 2 bagian dari ovarium yaitu: 1) Korteks ovarii a) Mengandung folikel primordial b) Berbagai fase pertumbuhan folikel menuju folikel de graff c) Terdapat corpus luteum dan albikantes 2) Medula ovarii a) Terdapat pembuluh darah dan limfe b) Terdapat serat saraf e. Parametrium Parametrium adalah jaringan ikat yang terdapat di antara ke dua lembar ligamentum latum. Batasan parametrium 1) Bagian atas terdapat tuba fallopi dengan mesosalping 2) Bagian depan mengandung ligamentum teres uteri 3) Bagian kaudal berhubungan dengan mesometrium. 4) Bagian belakang terdapat ligamentum ovarii (Bobak, Jansen, dan Zalar, 2001)

Hormon reproduksi pada wanita: FSH, Estrogen, LH, Progesteron.

Sistem Pernafasan: Sistem respirasi terdiri dari: Saluran nafas bagian atas, pada bagian ini udara yang masuk ke tubuh dihangatkan, disaring dan dilembabkan. Saluran nafas bagian bawah, bagian ini menghantarkan udara yang masuk dari saluran bagian atas ke *alveoli*.

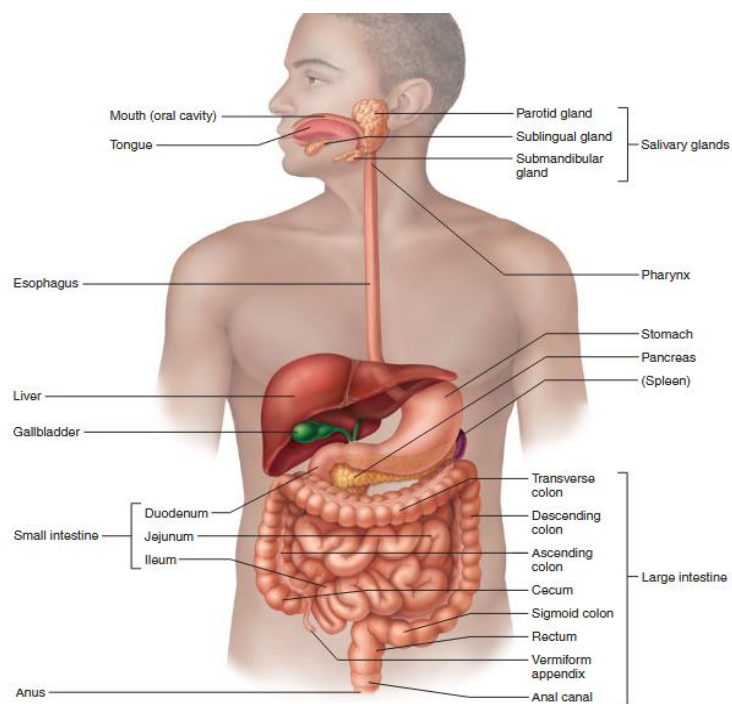
Yang termasuk dalam saluran nafas bagian atas adalah: Rongga Hidung, Nasofaring, Orofaring, Laringoorofaring. Yang bagian bawah adalah: Laring, Trahea, Bronchi, Alveoli.



Sistem Pencernaan pada manusia: sistem sempurna untuk mencerna makanan, sistem dari mulut sampai anus sudah tersusun sedemikian rupa sehingga manfaat dari makanan dapat diserap oleh tubuh manusia, energi dari proses ini dimanfaatkan untuk melakukan kegiatan kehidupan.

Sistem pencernaan terdiri dari : mulut, faring, esofagus, lambung, usus halus (duodenum, jejunum, ileum), usus besar (kolon, rektum), dan anus.

Proses pencernaan terdiri dari: ingesti, digesti, absorpsi, eliminasi.

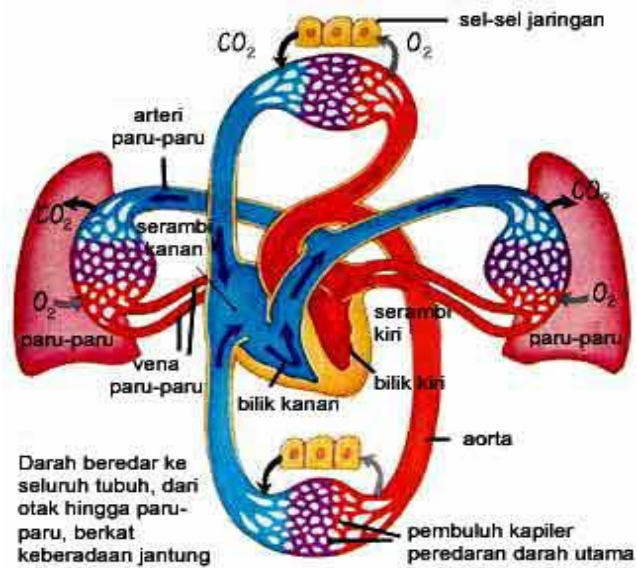


Sistem peredaran darah pada manusia:

Alat transportasi pada manusia terutama adalah Darah. Didalam tubuh darah beredar dengan bantuan alat peredaran darah yaitu jantung dan pembuluh darah.

Fungsi darah: Mengedarkan sari makanan keseluruh tubuh yang dilakukan oleh plasma darah, mengangkut sisa oksidasi dari sel tubuh untuk dikeluarkan dari tubuh yang dilakukan oleh plasma darah, karbondioksida dikeluarkan melalui paru-paru, urea dikeluarkan melalui ginjal. Mengedarkan hormon

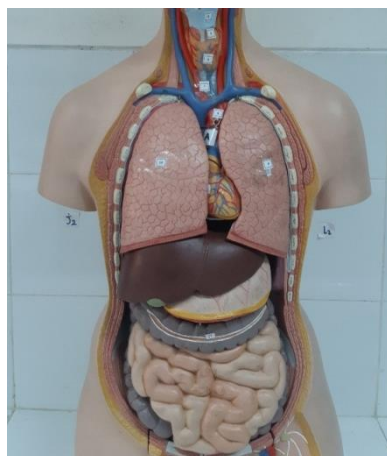
yang dikeluarkan oleh kelenjar buntu yang dilakukan oleh plasma darah. Mengangkut oksigen keseluruh tubuh yang dilakukan oleh sel darah merah. Membunuh kuman yang masuk ke dlm tubuh yang dilakukan oleh sel darah putih. Menutup luka yang dilakukan oleh keping-keping darah. Menjaga kestabilan suhu tubuh.



5. Pelaksanaan Praktikum

a. Alat dan Bahan

Torso (alat peraga) organ dalam.



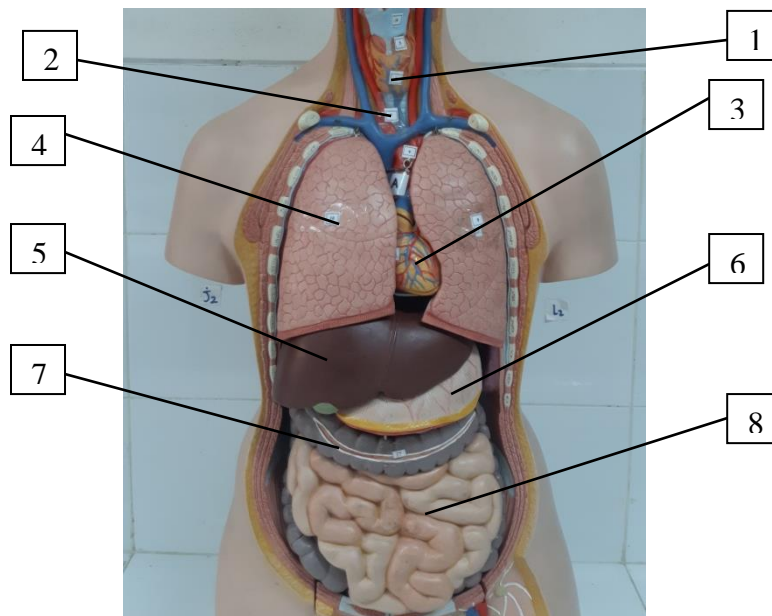
b. Prosedur Kerja

- 1) Siapkan Alat
- 2) Cuci tangan, setiap kelompok menggunakan torso yg sudah disediakan untuk diamati
- 3) Mahasiswa diharapkan mengamati alat peraga (phantom) dengan seksama
- 4) Mampu menyebutkan anatomi organ dalam
- 5) Mampu dan bisa menyebutkan perbedaan anatomi organ dalam pada wanita dan laki-laki
- 6) Rapihkan alat pada tempat semula
- 7) Cuci tangan dan rapihkan ruangan

6. Evaluasi

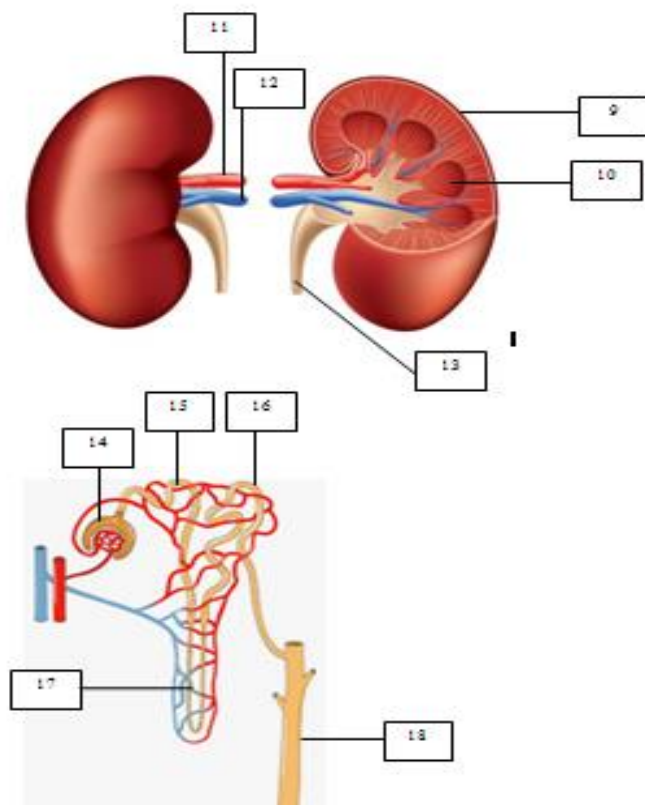
a. Hasil Percobaan

- Penentuan anatomi organ dalam wanita dan laki-laki
- Mampu menyebutkan bagian dan fungsi organ dalam



Jelaskan fungsi organ di atas!

No.	Nama Bagian Organ	Fungsi
1.		
2.		
3.		
4.		
5.		
6.		
7.		
8.		



Jelaskan fungsi organ di atas!

No.	Nama Bagian Organ	Fungsi
9.		
10.		
11.		
12.		
13.		
14.		
15.		
16.		
17.		
18.		

b. Pembahasan

Dari data dan hasil percobaan yang dilakukan analisa dan pembahasan tentang organ dalam yang berbeda, fungsi dan mekanisme fisiologis yang terjadi pada masing-masing organ yang menyusun sistem organ pada manusia dan tuliskan kesimpulan yang diperoleh dari percobaan ini.

c. Laporan (lihat Pedoman Laporan Hasil Praktikum)

7. Soal Latihan

1. Jelaskan proses pertukaran oksigen dan karbondioksida pada sistem pernafasan!

2. Jelaskan bagaimana proses pencernaan bekerja serta sebutkan enzim yang berperan!

3. Sebutkan fungsi pankreas dan jelaskan bagaimana cara pankreas menjaga keseimbangan glukosa dalam tubuh!

4. Jelaskan mekanisme pembentukan urin?

8. Daftar Pustaka

7. Bruce M. Carlson. 2004. *Human Embryology and developmental biology*, 3rd edition, saint Louis : Mosby, ISBN -233-03649
8. Bullock, T.H. Bennett, M. V. L., Jhonston, D., Josephson, R., Marder, E., Fields R. D. 2005. *The neuron doctrine, Redux, Science*, V. 310, p 791-793.
9. Blood Groups and red cell antigens by Laura Dean. *Searchable and downloadable online textbook in public domain*.
10. *Database of vertebrate erythrocyte size RBC Patent*. Patent Chris Knight (1991). Blood relation : menstruation and the origins of culture. New Haven, Conn : Yale University Press. ISBA-0300-06308-3
11. Martini F. 2001. *Fundamental of anatomy and Physiology* 5th edition. Prentice Hall International Inc.
12. Kandel E. R., Schwartz, J. H., Jessel, T. M. 2000. *Principles of neural Science*, 4th ed. Mc Graw-Hill, New York.

PRAKTIKUM 6: BLEEDING, CLOTTING TIME, DAN FIBRIN

1. Kompetensi Dasar

- A. Ketepatan dalam menjelaskan mekanisme pembekuan darah
- B. Ketepatan dalam menjelaskan faktor-faktor yang dapat mempengaruhi pembekuan darah
- C. Ketepatan dalam mengetahui waktu yang dibutuhkan proses *bleeding*, *clotting* dan fibrin

2. Indikator Capaian

- A. Mahasiswa mampu menjelaskan mekanisme pembekuan darah
- B. Mahasiswa mampu menjelaskan faktor-faktor yang dapat mempengaruhi pembekuan darah
- C. Mahasiswa mampu mengetahui waktu yang dibutuhkan proses *bleeding*, *clotting* dan fibrin

3. Tujuan Praktikum

- A. Mengamati dan menjelaskan mekanisme pembekuan darah
- B. Mengetahui dan menjelaskan faktor-faktor yang dapat mempengaruhi pembekuan darah
- C. Mengetahui waktu yang dibutuhkan proses *bleeding*, *clotting* dan pembentukan fibrin

4. Uraian Teori

Sistem sirkulasi dalam tubuh manusia adalah proses pengedaran berbagai zat yang diperlukan ke seluruh tubuh dan pengambilan zat-zat yang tidak diperlukan untuk dikeluarkan dari tubuh. Sistem sirkulasi pada manusia terutama dijalankan oleh darah. Di dalam tubuh darah beredar dengan bantuan alat peredaran darah yaitu jantung dan pembuluh darah. Selain peredaran darah, pada manusia terdapat juga peredaran limfe (getah bening) dan yang diedarkan melalui pembuluh limfe.

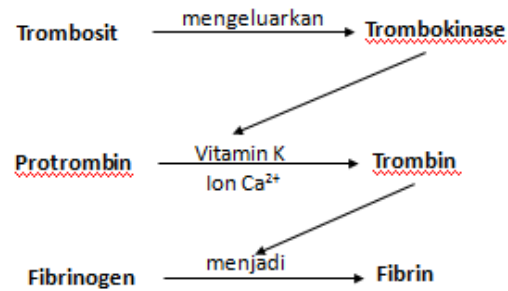
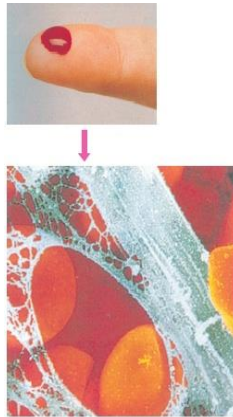
Darah terdiri atas komponen cair yaitu plasma dan komponen padat yaitu sel-sel darah yang terdiri atas: sel darah merah (eritrosit), sel darah putih (leukosit) dan keping darah (trombosit).

Fungsi darah diantaranya:

1. Mengedarkan sari makanan ke seluruh tubuh yang dilakukan oleh plasma darah.
2. Mengangkut sisa oksidasi dari sel tubuh untuk dikeluarkan dari tubuh yang dilakukan oleh plasma darah, karbondioksida dikeluarkan melalui paru-paru, urea dikeluarkan melalui ginjal.
3. Mengedarkan hormon yang dikeluarkan oleh kelenjar buntu (endokrin) yang dilakukan oleh plasma darah.
4. Mengangkut oksigen ke seluruh tubuh yang dilakukan oleh sel-sel darah merah.
5. Membunuh kuman yang masuk ke dalam tubuh yang dilakukan oleh sel darah putih.
6. Menutup luka yang dilakukan oleh keping-keping darah.
7. Menjaga kestabilan suhu tubuh.

Trombosit atau keping darah berbentuk cakram dan tidak berinti, masa hidupnya 8-10 hari. Trombosit dibentuk pada fragmentasi dari megakariosit sumsum tulang. Fungsi trombosit adalah membantu pembekuan darah (koagulasi) dan homeostasis yaitu kemampuan tubuh untuk mempertahankan agar darah tetap dalam bentuk cair. (Marieb, 2012)

Adanya luka menyebabkan pembuluh darah rusak dan trombosit akan pecah mengeluarkan enzim trombokinase yang akan mengubah protrombin menjadi trombin. Trombin dengan bantuan vitamin K dan ion Ca^{2+} akan membantu pembentukan fibrin dari fibrinogen. Benang-benang fibrin akan memerangkap sel-sel darah agar tidak keluar jaringan sehingga darah akan berhenti mengalir keluar. (Tortora, 2009)



Skema proses pembekuan darah.

Bleeding time adalah waktu lamanya berdarah atau waktu yang diperlukan untuk berhentinya darah mengalir. *Clotting time* adalah waktu yang diperlukan darah untuk membeku atau waktu yang diperlukan saat pengambilan darah sampai saat terjadinya pembekuan darah.

5. Pelaksanaan Praktikum

a. Alat dan Bahan

Bleeding time: Stopwatch, kertas saring, tensimeter, lancet, kapas, alkohol 70%

Clotting time: Stopwatch, kertas saring, tensimeter, lancet, kapas, alkohol 70%

b. Prosedur Kerja

Bleeding time:

1. Siapkan lanset dalam keadaan steril
2. Pasang tensimeter pada bagian lengan atas naikan tensi 40 mmHg pertahankan tekanan selama pemeriksaan berlangsung.
3. Bersihkan dengan alkohol ujung jari tengah, tusuk dengan lancet secara aseptis, usap darah yang keluar dengan kertas saring, catat keadaan darah setiap 30 detik sekali, kulit jangan ditekan.
4. Hentikan stopwatch jika darah sudah tidak keluar lagi.

Clotting time:

1. Siapkan lanset dalam keadaan steril
2. Teteskan darah sebanyak 0,5 ml diatas objek glass.
3. Nyalakan stopwatch selama 30 detik darah dimiringkan sampai terbentuk benang-benang fibrin, matikan stopwatch jika darah telah berhenti membeku.
4. Bersihkan dengan alkohol ujung jari yang ditusuk dengan lanset, setelah semua pekerjaan selesai.

Pengamatan benang-benang fibrin:

1. Teteskan sedikit darah anda pada gelas objek. Biarkan membeku. Selanjutnya tambahkan beberapa tetes metil violet/metil biru dan segera tutup dengan kaca penutup. Amati bentuk fibrin darah di bawah mikroskop.
2. Bersihkan jari anda dengan alkohol 70%. Tusuk jari tersebut dengan lancet steril. Selanjutnya tampung darah anda dengan pipa kapiler. Dengan interval waktu 60 detik potong pipa kapiler tersebut sedikit demi sedikit (setengah centimeter) sampai terlihat benang-benang fibrin pada pipa kapiler. Perhitungkan waktu pembekuan darah dengan stopwatch.
3. Sediakan 2 kaca arloji, 1 buah tanpa lilin dan 1 buah dengan lilin. Teteskan darah anda pada kedua kaca arloji tersebut. Dengan menggunakan jarum pentul (bagian kepala) dan stopwatch, lakukan perusakan darah tersebut dengan menempelkan jarum ke darah, bandingkan waktu pembekuan pada kedua kaca arloji tersebut.

6. Evaluasi

a. Hasil Percobaan

Tabel pengamatan *Bleeding time*

No.	Nama mahasiswa	<i>Bleeding time</i> (menit)

Tabel pengamatan *Clotting time*

No.	Nama mahasiswa	<i>Clotting time</i> (menit)

b. Pembahasan

Menganalisa waktu yang dihasilkan pada pengamatan *bleeding time*, *clotting time* dan pembentukan fibrin terhadap proses pembekuan darah, menjelaskan mekanisme pembekuan darah dan faktor-faktor yang mempengaruhinya.

c. Laporan (lihat Pedoman Laporan Hasil Praktikum)

7. Soal Latihan

1. Jelaskan perbedaan dari *Bleeding time*, *Clotting time* dan *Fibrin time*?

2. Sebutkan faktor-faktor pembekuan darah?

3. Jelaskan mekanisme pembekuan darah?

8. Daftar Pustaka

Marieb, wilhelm, Mallat, 2012. *Human Anatomy* 6th Edition. Pearson Education, Inc.

Tortora, GJ. (2009). *Principles of Anatomy and Physiology 12th edition*. John Wiley & sons

Sherwood, L. *Human Physiology, from cells to systems*, Ed 9^t. Chengage Learning.

MATERI PRAKTIKUM 7: TEKANAN DARAH ARTERI PADA MANUSIA

1. Kompetensi Dasar

- A. Ketepatan dalam menjelaskan cara mengukur tekanan darah dengan menggunakan *spygmanometer*
- B. Ketepatan dalam mengukur tekanan darah pada manusia setelah melakukan aktivitas fisik atau otak yang berlebih.
- C. Ketepatan dalam menjelaskan nilai sistol dan diastol dari berbagai sikap pengukuran tekanan darah

2. Indikator Capaian

- A. Mahasiswa mampu menjelaskan cara mengukur tekanan darah dengan menggunakan *spygmanometer*
- B. Mahasiswa mampu mengukur tekanan darah arteri pada manusia setelah melakukan aktivitas fisik atau otak yang berlebih
- C. Mahasiswa mampu menjelaskan nilai sistol dan diastol dari berbagai sikap berdiri, duduk dan berbaring pada pengukuran tekanan darah

3. Tujuan Praktikum

- A. Mampu melakukan cara pengukuran darah dengan alat *spygmanometer* raksa hingga memperoleh nilai sistol dan diastol.
- B. Mampu menjelaskan adanya pengaruh tekanan darah dari berbagai sikap saat melakukan pemeriksaan tekanan darah.
- C. Mampu menjelaskan faktor yang berpengaruh pada tekanan darah pada kondisi kerja otak dan otot yang berlebih.

4. Uraian Teori

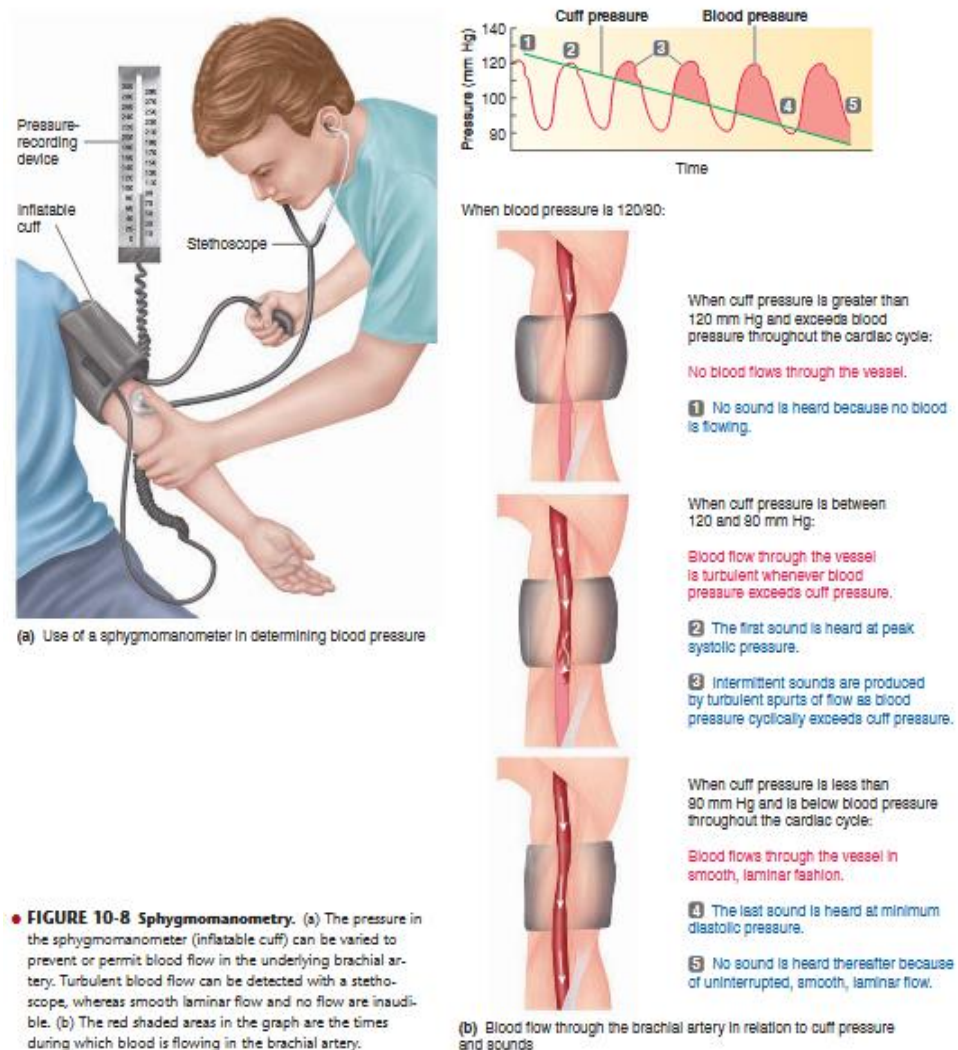
Tekanan darah adalah tekanan yang ditimbulkan pada dinding arteri. Tekanan darah biasanya digambarkan sebagai rasio tekanan sistolik terhadap tekanan diastolik, dengan nilai dewasa normalnya berkisar dari 100/60 sampai 140/90. Rata-rata tekanan darah normal biasanya 120/80 (Smeltzer & Bare,

2001). Gunawan (2001) menyebutkan tekanan darah adalah kekuatan yang diperlukan agar darah dapat mengalir di dalam pembuluh darah dan beredar mencapai semua jaringan tubuh manusia. Tekanan darah dibedakan antara tekanan darah sistolik (tekanan ketika jantung menguncup) dan tekanan darah diastolik (tekanan darah ketika jantung kembali meregang). Tekanan darah sistolik selalu lebih tinggi daripada tekanan darah diastolic

Pengukuran tekanan darah dapat dilakukan secara langsung atau tidak langsung (Smeltzer & Bare, 2001). Metode langsung Pada metode langsung, kateter arteri dimasukkan ke dalam arteri. Walaupun hasilnya sangat tepat, akan tetapi metode pengukuran ini sangat berbahaya dan dapat menimbulkan masalah kesehatan lain. Bahaya yang dapat ditimbulkan saat pemasangan kateter arteri yaitu nyeri inflamasi pada lokasi penusukkan, bekuan darah karena tertekuknya kateter, perdarahan (ekimosis) bila jarum lepas dan tromboflebitis

Metode tidak langsung Pengukuran tidak langsung dapat dilakukan dengan menggunakan sphygmomanometer dan stetoskop. Sphygmomanometer tersusun atas manset yang dapat dikembangkan dan alat pengukur tekanan yang berhubungan dengan rongga dalam manset. Alat ini dikalibrasi sedemikian rupa sehingga tekanan yang terbaca pada manometer sesuai dengan tekanan dalam milimeter air raksa yang dihantarkan oleh arteri brakialis (Smeltzer & Bare, 2001).

Adapun cara pengukuran tekanan darah dimulai dengan membalutkan manset dengan kencang dan lembut pada lengan atas dan dikembangkan dengan pompa. Tekanan dalam manset dinaikkan sampai denyut radial atau brakial menghilang. Hilangnya denyutan menunjukkan bahwa tekanan sistolik darah telah dilampaui dan arteri brakialis telah tertutup. Manset dikembangkan lagi sebesar 20 sampai 30 mmHg diatas titik hilangnya denyutan radial. Kemudian manset dikempiskan perlahan, dan dilakukan pembacaan secara auskultasi maupun palpasi. Dengan palpasi kita hanya dapat mengukur tekanan sistolik. Sedangkan dengan auskultasi kita dapat mengukur tekanan sistolik dan diastolik dengan lebih akurat (Smeltzer & Bare, 2001).



Gambar 1. Pengukuran tekanan darah menggunakan sphygmomanometer (Tortora, 2009)

Untuk mengauskultasi tekanan darah, ujung stetoskop yang berbentuk corong atau diafragma diletakkan pada arteri brakialis, tepat di bawah lipatan siku (rongga antekubital), yang merupakan titik dimana arteri brakialis muncul diantara kedua kaput otot biceps. Manset dikempiskan dengan kecepatan 2 sampai 3 mmHg per detik, sementara kita mendengarkan awitan bunyi berdetak, yang menunjukkan tekanan darah sistolik. Bunyi tersebut dikenal sebagai Bunyi Korotkoff yang terjadi bersamaan dengan detak jantung, dan akan terus terdengar

dari arteri brakialis sampai tekanan dalam manset turun di bawah tekanan diastolik dan pada titik tersebut, bunyi akan menghilang (Smeltzer & Bare, 2001) meltzer & Bare (2001) menyebutkan bahwa terdapat tanda dan gejala yang dapat timbul pada pasien hipertensi yaitu:

- a. Mulai dari tidak ada gejala sampai gejala ringan, misalnya: pusing, melayang, berputar, vertigo, sakit kepala, baik sebagian maupun seluruh bagian
- b. Pandangan mata kabur/tidak jelas bahkan dapat langsung buta
- c. Mual muntah
- d. Pada pemeriksaan diperoleh nilai takanan darah tinggi ($\geq 140/90$ mmHg), dapat pula ditemukan perubahan pada retina, seperti penyempitan pembuluh darah, perdarahan, edema pupil
- e. Hipertrofi ventrikel kiri sebagai respons peningkatan beban kerja ventrikel untuk berkontraksi
- f. Keterlibatan pembuluh darah otak dapat menimbulkan stroke
- g. komplikasi yang berat, seperti sesak napas hebat; kaki bengkak (akibat gagal jantung), tidak sadarkan diri akibat perdarahan di otak (stroke).

Klasifikasi Tekanan Darah

A. Tekanan Darah Normal Menurut WHO

World Health Organization atau WHO, mengklasifikasikan tekanan darah dalam 6 klasifikasi, yaitu Tekanan darah optimal, tekanan darah normal, pra hipertensi, hipertensi ringan, sedang dan berat. Selengkapnya mengenai klasifikasi tersebut bisa dilihat pada tabel dibawah ini :

Kategori	Tekanan Sistolik (mmHg)	Tekanan Diastolik (mmHg)
Tekanan Darah Optimal	120	80
Tekanan Darah Normal	120 – 130	80 – 85
Pra Hipertensi	130 – 140	85 – 90
Hipertensi Ringan	140 – 160	90 – 100
Hipertensi Sedang	160 – 180	100 – 110
Hipertensi Berat	> 180	> 110

Menurut WHO, tekanan darah yang normal berkisar antara 120/80 mmHg – 130/85 mmHg. Adapun tekanan darah yang optimal menurut WHO adalah 120/80 mmHg.

B. Tekanan Darah Normal Menurut AHA

Berbeda dari WHO, American Heart Association (AHA), membagi tekanan darah menjadi 5 bagian yang terdiri dari tekanan darah normal, elevasi, hipertensi tingkat 1, 2 dan tingkat 3.

Kategori	Tekanan Sistolik (mmHg)		Tekanan Diastolik (mmHg)
Tekanan Darah Normal	< 120	dan	< 80
Tekanan Darah Elevasi	120 – 129	dan	< 80
Hipertensi Tingkat I	130 – 139	atau	80 – 89
Hipertensi Tingkat II	140 atau lebih	atau	90 atau lebih
Hipertensi Tingkat III	> 180	dan/atau	> 120

Menurut AHA – American Heart Association – , tekanan darah yang normal adalah kurang dari 120/80 mmHg. Sedikit tambahan, tekanan darah yang kurang dari 110/70 mmHg, termasuk kedalam tekanan darah rendah atau hipotensi.

C. Tekanan Darah Normal Menurut JNC 8

Kategori	Tekanan Sistolik (mmHg)		Tekanan Diastolik (mmHg)
Tekanan Darah Normal	< 120	dan	< 80
Pra Hipertensi	120 – 139	atau	80 – 90
Hipertensi Tingkat I	140 – 159	atau	90 – 99
Hipertensi Tingkat II	> 160	atau	> 100

Menurut JNC 8 – Joint National Committee 8 -, tekanan darah yang normal adalah kurang dari 120/80 mmHg

5. Pelaksanaan Praktikum

c. Alat dan Bahan

- 1) Sphygmomanometer
- 2) Stetoskop
- 3) Manset

d. Prosedur Kerja

1) Tekanan darah arteri brachialis pada berbagai macam sikap

a) Berbaring telentang

- Pasanglah manset pada lengan kanan atas mahasiswa
- Mahasiswa berbaring telentang dengan tenang selama 10 menit.
- Tetapkanlah fase korotkow 3 kali berturut-turut dan ambil rata-ratanya untuk menetapkan tekanan darah normal pada sikap ini.

b) Duduk

- Pasanglah manset pada lengan kanan atas mahasiswa
- Mahasiswaduduk dengan tenang selama 5 menit.
- Tetapkanlah fase korotkow 3 kali berturut-turut dan ambil rata-ratanya untuk menetapkan tekanan darah normal pada sikap ini.

c) Berdiri

- Pasanglah manset pada lengan kanan atas mahasiswa
- Mahasiswa berdiri selama 2-3 menit.
- Tetapkanlah fase korotkow 3 kali berturut-turut dan ambil rata-ratanya untuk menetapkan tekanan darah normal pada sikap

2) Tekanan darah arteri brachialis pada berbagai aktivitas..

a) Kerja otak

- Sebelum mengukur tekanan darah pada kondisi kerja otak, mahasiswa praktikum harus diukur tekanan darah normal terlebih dahulu
- Berikan soal yang sukar selama 10 menit untuk mengukur kerja otak.
- Siapkan alat sphygmomanometer, lakukan pengukuran

- Catat nilai sistol dan diastol
- b) Kerja otot
- Sebelum mengukur tekanan darah pada kondisi kerja otak, mahasiswa praktikum harus diukur tekanan darah normal terlebih dahulu
 - Lakukan gerak badan selama 10 menit (seperti jongkok berdiri)
 - Siapkan alat sphygmomanometer, lakukan pengukuran
 - Catat nilai sistol dan diastol

6. Evaluasi

a. Hasil Percobaan

Tabel 1. Hasil Tekanan darah pada berbagai sikap

No.	Nama mahasiswa	Tekanan Darah (mmHg)		
		Telentang	Duduk	Berbaring
1				
2				
3				
4				
5				

Tabel 2. Hasil tekanan darah pada beban kerja otak dan otot

No.	Nama mahasiswa	Tekanan Darah	
		Otak	Otot
1			
2			
3			
4			
5			

b. Pembahasan

Dari data dan hasil percobaan yang dilakukan, jelaskan pengaruh nilai tekanan darah dari berbagai sikap saat melakukan pemeriksaan tekanan

darah dan pengaruh nilai tekanan darah terhadap kerja otak dan otot yang berlebih.

- c. Laporan (lihat Pedoman Laporan Hasil Praktikum)

7. Soal Latihan

1. Jelaskan faktor-faktor yang mempengaruhi tekanan darah?

2. Sebutkan perbedaan 2 metode pengukuran tekanan darah?

3. Jelaskan perbedaan sistol dan diastol?

8. Daftar Pustaka

- Gunawan, Lany. 2001. Hipertensi: Tekanan Darah Tinggi. Yogyakarta: Penerbit Kanisius
- JNC-8. 2014. The Eight Report of the Joint National Committee. Hypertension Guidelines: An In-Depth Guide. Am J Manag Care.
- Smeltzer, Suzanne C. dan Bare, Brenda G,. 2002. Buku Ajar Keperawatan Medikal Bedah. EGC, Jakarta
- Tortora, GJ. (2009). *Principles of Anatomy and Physiology 12th edition*. John Wiley & sons

PRAKTIKUM 8: PRAKTIKUM ALIRAN DARAH

1. Kompetensi Dasar

- A. Ketepatan dalam menjelaskan pembuluh darah arteri dan vena
- B. Ketepatan dalam menjelaskan pembuluh darah arteri, arteriol, kapiler, vena, dan venula
- C. Ketepatan dalam menjelaskan faktor-faktor yang berpengaruh terhadap pembuluh darah

2. Indikator Capaian

- A. Mahasiswa mampu menjelaskan perbedaan pembuluh darah arteri dan vena
- B. Mahasiswa mampu menjelaskan tentang pembuluh darah arteri, arteriol, kapiler, vena, dan venula
- C. Mahasiswa mampu menjelaskan faktor-faktor yang berpengaruh terhadap pembuluh darah

3. Tujuan Praktikum

- A. Mengetahui dan menjelaskan perbedaan pembuluh darah arteri dan vena
- B. Mengetahui dan menjelaskan tentang pembuluh darah arteri, arteriol, kapiler, vena, dan venula
- C. Menjelaskan faktor-faktor yang berpengaruh terhadap pembuluh darah

4. Uraian Teori

Sistem sirkulasi dalam tubuh manusia adalah proses pengedaran berbagai zat yang diperlukan ke seluruh tubuh dan pengambilan zat-zat yang tidak diperlukan untuk dikeluarkan dari tubuh. Sistem sirkulasi pada manusia terutama dijalankan oleh darah. Di dalam tubuh darah beredar dengan bantuan alat peredaran darah yaitu jantung dan pembuluh darah. Selain peredaran darah, pada manusia terdapat juga peredaran limfe (getah bening) dan yang diedarkan melalui pembuluh limfe.

Pembuluh darah terdiri atas arteri dan vena. Arteri berhubungan langsung dengan vena pada bagian kapiler dan *venula endothelium*nya. Arteri dan vena terletak bersebelahan. Dinding arteri lebih tebal dari pada dinding vena. Dinding arteri dan vena mempunyai tiga lapisan yaitu lapisan bagian dalam yang terdiri dari *endothelium*, lapisan tengah yang terdiri atas otot polos dengan serat elastis dan lapisan paling luar yang terdiri atas jaringan ikat ditambah dengan serat elastis. Cabang terkecil dari arteri dan vena disebut kapiler. Pembuluh kapiler memiliki diameter yang sangat kecil dan hanya memiliki satu lapisan tunggal *endothelium* dan sebuah membran basal. Perbedaan struktur masing-masing pembuluh darah berhubungan dengan perbedaan fungsional masing-masing pembuluh darah tersebut.

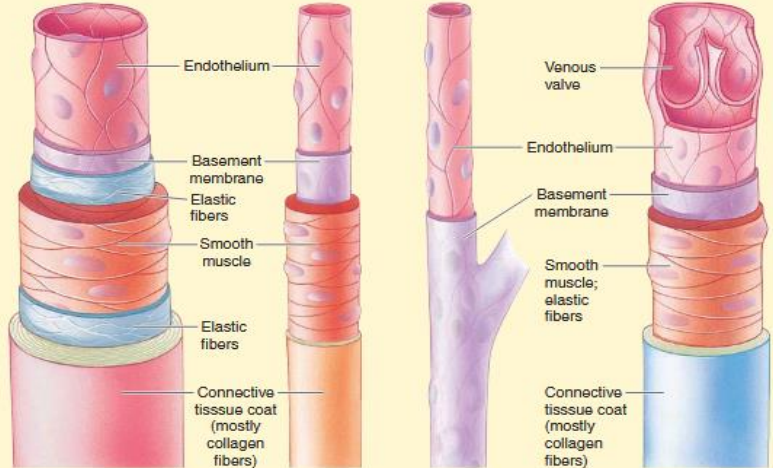
a. Pembuluh darah arteri

1. Tempat mengalir darah yang dipompa dari bilik.
2. Merupakan pembuluh yang liat dan elastis.
3. Tekanan pembuluh lebih kuat dari pada pembuluh balik.
4. Memiliki sebuah katup (*valvula semilunaris*) yang berada tepat di luar jantung.
5. Terdiri atas :
 - 5.1 Aorta yaitu pembuluh dari bilik kiri menuju ke seluruh tubuh.
 - 5.2 Arteriol yaitu percabangan arteri.
 - 5.3 Kapiler :
 - a. Diameter lebih kecil dibandingkan arteri dan vena.
 - b. Dindingnya terdiri atas sebuah lapisan tunggal *endothelium* dan sebuah membranbas.
6. Dindingnya terdiri atas 3 lapis yaitu :
 - 6.1 Lapisan bagian dalam yang terdiri atas *Endothelium*.
 - 6.2 Lapisan tengah terdiri atas otot polos dengan Serat elastis.
 - 6.3 Lapisan terluar yang terdiri atas jaringan ikat Serat elastis.

b. Pembuluh Balik (Vena)

1. Terletak di dekat permukaan kulit sehingga mudah di kenali.

2. Dinding pembuluh lebih tipis dan tidak elastis.
3. Tekanan pembuluh lebih lemah di bandingkan pembuluh nadi.
4. Terdapat katup yang berbentuk seperti bulan sabit (valvula semi lunaris) dan menjaga agar darah tak berbalik arah.
5. Terdiri dari :
 - 5.1. Vena cava superior yang bertugas membawa darah dari bagian atas tubuh menuju serambi kanan jantung.
 - 5.2. Vena cava inferior yang bertugas membawa darah dari bagian bawah tubuh ke serambi kanan jantung.
 - 5.2. Vena cava pulmonalis yang bertugas membawa darah dari paru-paru ke serambi kiri jantung.

▲ TABLE 10-1 Features of Blood Vessels				
Feature	VESSEL TYPE			
	Arteries	Arterioles	Capillaries	Veins
Number	Several hundred*	Half a million	Ten billion	Several hundred*
Special Features	Thick, highly elastic, walls; large radii*	Highly muscular, well-innervated walls; small radii	Very thin walled; large total cross-sectional area	Thin walled compared to arteries; highly distensible; large radii*
Functions	Passageway from heart to organs; serve as pressure reservoir	Primary resistance vessels; determine distribution of cardiac output	Site of exchange; determine distribution of extracellular fluid between plasma and interstitial fluid	Passageway to heart from organs; serve as blood reservoir
Structure				

Gambar 1. Perbedaan Anatomi Pembuluh darah

5. Pelaksanaan Praktikum

a. Alat dan Bahan

- 2 – 3 ekor kecebong
- Kaca objek
- Mikroskop
- Pinset
- Gelas arloji

b. Prosedur Kerja

Masukkan 2-3 ekor kecebong (belum memiliki anggota badan) kedalam gelas arloji dan beri air secukupnya. Selanjutnya kecebong tersebut dibius dengan urethane 2%. Pindahkan seekor kecebong yang sudah terbius ke dalam gelas arloji dan amati di bawah mikroskop bagian dari ekor kecebong yang transparan dalam posisi horizontal, sehingga akan terlihat jalannya aliran darah pada setiap bagian pembuluh darah seperti arteri, arteriole, kapiler, venula, dan vena. Bedakan aliran-aliran tersebut pada pembuluh darah.

6. Evaluasi

a. Hasil Percobaan

Tabel Hasil Pengamatan :

No.	Kategori	Arteri	Vena
1	Arah aliran		
2	Diameter pembuluh darah		
3	Kecepatan aliran darah		

b. Pembahasan

Menjelaskan struktur pembuluh darah dan mekanisme aliran darah pada masing-masing pembuluh darah dan menjelaskan faktor-faktor yang mempengaruhi kecepatan aliran darah.

- c. Laporan (lihat Pedoman Laporan Hasil Praktikum)

7. Soal Latihan

- 1. Apa perbedaan pembuluh darah arteri dan vena?

- 2. Apa yang saudara ketahui tentang arteri, arteriole, kapiler, venula, dan vena?

- 3. Mengapa aliran darah arteri lebih cepat dibandingkan dengan vena?

8. Daftar Pustaka

Marieb, wilhelm, Mallat, 2012. *Human Anatomy* 6th Edition. Pearson Education, Inc.

Tortora, GJ. (2009). *Principles of Anatomy and Physiology* 12th edition. John Wiley & sons

Sherwood, L. *Human Physiology, from cells to systems*, Ed 9^t. Chengage Learning.

PRAKTIKUM 9: STRUKTUR SEL DARAH MERAH DAN KONSENTRASI SEL-SEL DARAH MERAH

1. Kompetensi Dasar

Mahasiswa mampu membedakan struktur sel darah merah pada manusia, katak, dan ikan pada kondisi larutan hipotonis, isotonis, dan hipertonis.

2. Indikator Capaian

Ketepatan dalam membedakan struktur sel darah merah pada manusia, katak, dan ikan pada kondisi larutan hipotonis, isotonis, dan hipertonis.

3. Tujuan Praktikum

Setelah mengikuti praktikum ini mahasiswa diharapkan mampu:

Memahami pengaruh perbedaan konsentrasi larutan terhadap struktur sel darah manusia, katak dan ikan

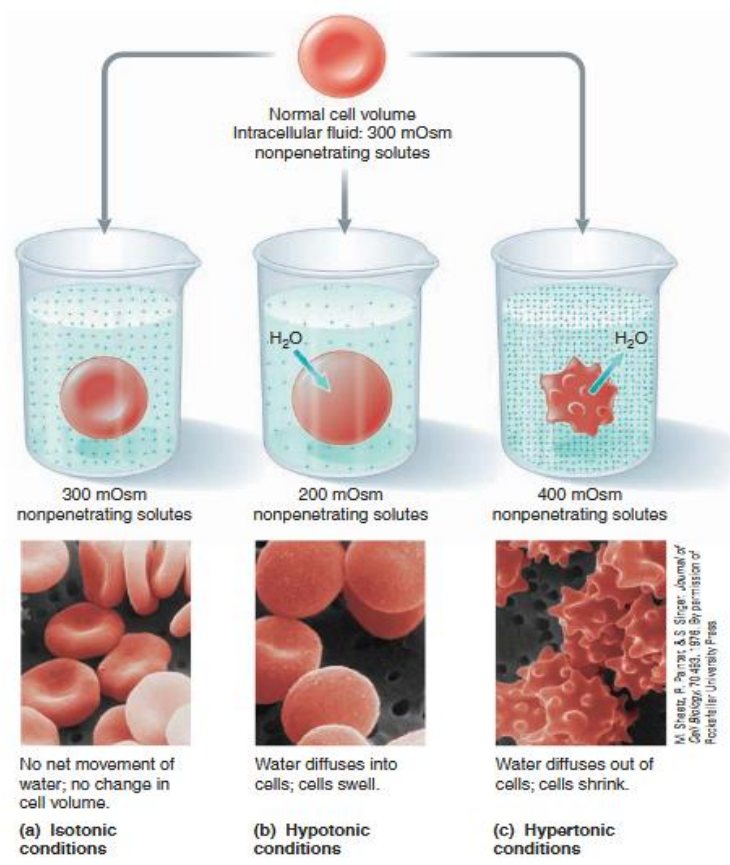
4. Uraian Teori

Darah merupakan sekumpulan sel khusus yang terendam di dalam cairan berwarna yang disebut dengan plasma. Darah membawa oksigen dan zat gizi ke sel-sel tubuh, mengambil zat sisa, mengantar hormon, menyebar panas ke seluruh tubuh dan berperan dalam melawan infeksi serta proses penyembuhan cedera. Darah terdiri dari sel darah dan plasma. Sel darah berupa eritrosit, leukosit dan trombosit¹. Struktur sel darah terutama eritrosit dipengaruhi oleh konsentrasi cairan plasma yang disebut dengan tonisitas larutan.

Tonisitas larutan berkaitan dengan efeknya terhadap volume sel. Tonisitas larutan dapat ditentukan dengan menggunakan beberapa cara seperti dengan menggunakan metode hemolisis, pengaruh berbahaya larutan obat diperiksa berdasarkan efek yang timbul ketika disuspensikan dengan darah. Dalam menentukan pengukuran tonisitas, Husa dan rekan – rekannya menyimpulkan bahwa suatu larutan yang hipotonis akan membebaskan oksihemoglobin dalam perbandingan yang sama dalam perbandingan yang sama dengan jumlah sel-sel

yang dihemolisisnya². Suatu larutan dikatakan isotonis terhadap cairan lainnya bila memiliki tekanan tekakan osmosa yang sama. Bila cairan yang satu tekanan osmosanya lebih tinggi dari pada yang lain, maka cairan yang lebih tinggi dikatakan hipertonis terhadap yang lebih rendah. Sebaliknya cairan yang memiliki tekanan osmosa yang lebih rendah disebut hipotonis terhadap caitan yang lebih tinggi tekanan osmosanya³.

Beberapa penenliti menguji tonisistas injeksi dengan mengamatii variasi volume sel darah merah yang dihasilkan oleh solusi ini. Metode ini tampaknya lebih sensitive terhadap perbedaan-perbedaan kecil dalam tonisitas yang didasarkan pada observasi efek homolitik. Banyak informasi berguna mengenai pengaruh berbagai zat terlarut pada eritrosit telah diperoleh dengan prosedur ini dari ringkasan beberapa data⁴.



Gambar 1. Tonisitas dan Osmotik

5. Pelaksanaan Praktikum

a. Alat dan Bahan

Bahan: darah manusia, katak, ikan, larutan NaCl dengan konsentrasi 0,1%, 0,65%, 0,85% dan 2%.

Alat: mikroskop, kaca objek dan penutupnya.

b. Prosedur kerja

- 1) Siapkan alat dan bahan
- 2) Siapkan kaca objek sejumlah 12 buah dan beri label untuk membedakan sampel (A1,A2, A3, A4, B1, B2, B3, B4, C1, C2, C3, C4)
 - A. Darah manusia
 - B. Katak
 - C. Ikan
 1. Larutan NaCl 0,1%
 2. Larutan NaCl 0,65%
 3. Larutan NaCl 0,85%
 4. Larutan NaCl 2%
- 4) Teteskan darah manusia pada masing-masing kaca objek
- 5) Tutup dengan penutup objek
- 6) Amati di bawah mikroskop (perbesaran dapat diubah sesuai kejelasan objek)
- 7) Bandingkan struktur sel darah merah manusia dengan katak atau kodok atau ikan.

6. Evaluasi

a. Hasil Percobaan

Buatlah gambaran sel darah dari hasil pengamatan di bawah mikroskop

b. Pembahasan

Dari data hasil praktikum lakukan analisa perubahan bentuk-bentuk sel darah manusia, katak dan ikan pada berbagai konsentrasi larutan.

c. Laporan

Sel Darah	NaCl 0,1%	NaCl 0,65%	NaCl 0,85%	NaCl 2%
-----------	-----------	------------	------------	---------

Manusia				
Keterangan :				
Katak				
Keterangan :				
Ikan				
Keterangan :				

7. Soal Latihan

1. Jelaskan mengapa pada pemberian NaCl 0,1% sel darah menjadi membengkak?

2. Jelaskan apa yang kamu ketahui tentang osmosis, difusi dan transport aktif serta sebutkan perbedaannya?

3. Apa yang dimaksud dengan larutan :

- Isotonis

- Hipertonis

- Hipotonis

8. Daftar Pustaka

¹ Parker, Steve. 2007. Ensiklopedia Tubuh Manusia terj oleh winardini. Penerbit Erlangga.

² Martin, Alfred. 1990, *Farmasi Fisika 1*, Universitas Indonesia Press : Jakarta

³ Martini F. 2001. *Fundamental of anatomy and Physiology* 5th edition. Prentice Hall International Inc.

⁴ Gennaro, Alfonso R, 1990, *Remington's Pharmautical Scinces* 18

PRAKTIKUM 10: PENENTUAN GOLONGAN DARAH

1. Kompetensi Dasar

- A. Ketepatan dalam melakukan penentuan golongan darah sistem ABO
- B. Ketepatan dalam membedakan aglutinin dan aglutinogen
- C. Ketepatan dalam menjelaskan fungsi pemeriksaan golongan darah

2. Indikator Capaian

- A. Mahasiswa mampu melakukan penentuan golongan darah sistem ABO
- B. Mahasiswa mampu membedakan aglutinin dan aglutinogen
- C. Mahasiswa mampu menjelaskan fungsi pemeriksaan golongan darah

3. Tujuan Praktikum

- A. Mampu melakukan penentuan golongan darah sistem ABO
- B. Mampu membedakan aglutinin dan aglutinogen
- C. Mampu menjelaskan fungsi pemeriksaan golongan darah

4. Uraian Teori

Membran sel darah merah mengandung berbagai antigen yang disebut aglutinogen. Aglutinogen yang paling dikenal adalah aglutinogen A dan B. Salah satu cara untuk menentukan golongan darah manusia adalah dengan sistem ABO. Menurut sistem ini darah terbagi atas 4 golongan yaitu : A, B, AB dan O. Pada golongan darah A terdapat antigen A (aglutinogen A), golongan darah B memiliki antigen B (aglutinogen B), sedangkan pada golongan darah AB memiliki antigen A dan B (memiliki aglutinogen A dan B). Antigen ditemukan di banyak jaringan disamping sel di sel darah juga ditemukan pada; kelenjar ludah; saliva; pancreas; ginjal; hati; paru; testis; semen. Pada sel darah merah antigen kebanyakan merupakan glikofosfolipid. Antibody terhadap aglutinogen sel darah disebut aglutinin.


Golongan darah	Aglutinogen	Aglutinin
A	A	β (anti B)
B	B	α (anti A)
AB	AB	Tidak ada
O	Tidak ada (O)	anti (A dan B)

Ada atau tidaknya aglutinogen dan aglutinin dalam darah memberi dampak pada reaksi yang timbul saat melakukan transfusi darah. Jika plasma resipien memiliki aglutinin terhadap sel darah merah pendonor, maka akan terjadi reaksi transfusi hemolitik, yaitu terjadinya aglutinasi (penggumpalan) sel yang akhirnya menyebabkan hemolisis (pecah) pada sel. Berdasarkan hal tersebut dalam transfusi darah, golongan darah AB disebut sebagai “resipien universal” karena tidak memiliki aglutinin yang beredar dalam darahnya, sebaliknya

golongan darah O disebut sebagai “donor universal” karena golongan darah yang lain tidak memiliki aglutinin anti-O.

Anti A


Anti B




Golongan A



Golongan B



Golongan AB



Golongan O

5. Pelaksanaan Praktikum

a. Alat dan Bahan

- Darah
- Lancet
- Kertas objek
- Serum anti A dan anti B, anti AB, anti Rhesus

b. Prosedur Kerja

Tetaskan serum yang berbeda pada gelas objek yang bersih dan kering serta bebas lemak. Tambahkan masing-masing serum tadi dengan setetes darah anda. Selanjutnya aduk campuran tersebut dengan batang korek api yang berbeda hingga homogen. Segera amati hasilnya

6. Evaluasi

a. Hasil Percobaan

Tabel Hasil Pengamatan :

No.	Nama Mahasiswa	Golongan darah

b. Pembahasan

Menjelaskan cara menentukan golongan darah, perbedaan reaksi antara berbagai golongan darah, dan menentukan golongan darah.

c. Laporan (lihat Pedoman Laporan Hasil Praktikum)

7. Soal Latihan

1. Jelaskan mekanisme terjadinya aglutinasi!

2. Apa yang saudara ketahui tentang penyakit bayi kuning atau *jaundice*?
Jelaskan faktor yang mempengaruhi terjadinya penyakit kuning pada bayi.

4. Jelaskan golongan darah yang dapat dimiliki seorang anak berdasarkan pewarisan sifat dari gen golongan darah orang tuanya!

8. Daftar Pustaka

Marieb, wilhelm, Mallat, 2012. *Human Anatomy* 6th Edition. Pearson Education, Inc.

Tortora, GJ. (2009). *Principles of Anatomy and Physiology 12th edition*. John Wiley & sons

Sherwood, L. *Human Physiology, from cells to systems*, Ed 9^t. Chengage Learning.

PRAKTIKUM 11: SEDIAAN APUS DARAH

1. Kompetensi Dasar

- A. Ketepatan dalam membuat sediaan apus darah dan menentukan bentuk-bentuk sel darah
- B. Ketepatan dalam menjelaskan fungsi dari pewarnaan *wright* dan *giemsa*
- C. Ketepatan dalam membedakan granulosit dan agranulosit

2. Indikator Capaian

- A. Mahasiswa mampu membuat sediaan apus darah dan menentukan bentuk-bentuk sel darah
- B. Mahasiswa mampu menjelaskan fungsi dari pewarnaan *wright* dan *giemsa*
- C. Mahasiswa mampu membedakan granulosit dan agranulosit

3. Tujuan Praktikum

- A. Mampu membuat sediaan apus darah dan menentukan bentuk-bentuk sel darah
- B. Mampu menjelaskan fungsi dari pewarnaan *wright* dan *giemsa*
- C. Mampu membedakan granulosit dan agranulosit

4. Uraian Teori

Sediaan apus darah adalah suatu cara yang digunakan untuk menilai berbagai unsur sel darah tepi, seperti eritrosit, leukosit dan trombosit. Sediaan apus darah juga dapat digunakan untuk melihat dan mengidentifikasi adanya parasit atau tidak, seperti malaria, mikrofilaria, dan lain-lain. Sediaan apus yang dibuat dan dipulas dengan baik merupakan syarat mutlak untuk mendapatkan hasil pemeriksaan yang baik.

Bahan pemeriksaan yang terbaik adalah darah segar yang berasal dari kapiler atau vena dengan atau tanpa EDTA. Sediaan yang disimpan tanpa difiksasi terlebih dahulu tidak dapat dipulas sebaik sediaan segar. Kebanyakan

cara memulas sediaan darah menggunakan prinsip Romanowski seperti Wright, Giemsa, May-Grunwald-Giemsa, atau Wright-Giemsa.

Ciri-ciri Sediaan yang Baik

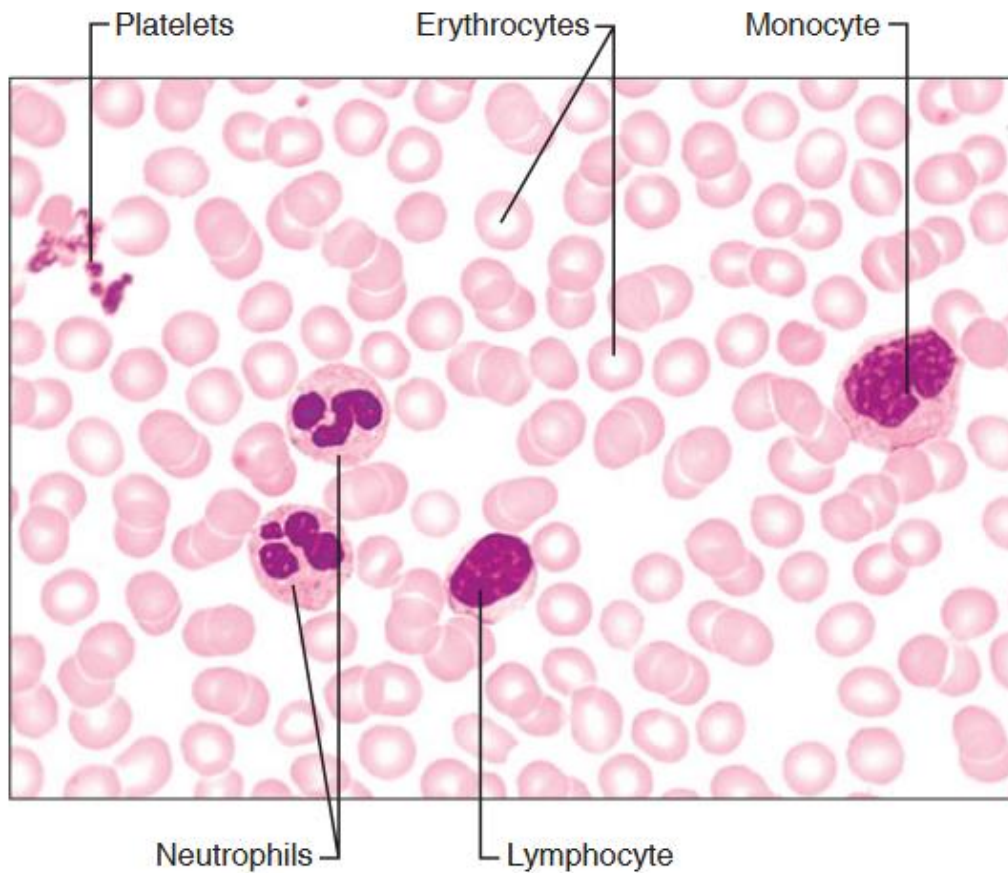
1. Sediaan tidak melebar sampai pinggir kaca objek, panjangnya adalah $\frac{1}{2}$ - $\frac{3}{4}$ panjang kaca
2. Pada sediaan harus ada bagian yang cukup tipis untuk diperiksa; pada bagian-bagian itu eritrosit-eritrosit terletak berdekatan tanpa bertumpukan dan tidak menyusun gumpalan atau rouleux
3. Pinggir sediaan rata dan sediaan tidak boleh berlobang-lobang atau bergaris-garis
4. Penyebaran leukosit tidak boleh buruk, leukosit tidak boleh bertumpuk pada pinggir-pinggir atau ujung-ujung sediaan.

Memulas Sediaan Apus

Sediaan yang akan dipulas hendaknya yang segar sediaan yang disimpan tanpa difiksasi tidak dapat dipulas sebaik sediaan segar. Diantara pengecetan dengan menggunakan pulasan Wright, menurut Giemsa

Pulasan Wright

Zat pulas wright dapat dibeli dalam bentuk serbuk atau sebagai cairan siap pakai. Untuk membuat larutan koloid yang siap pakai larutan ini harus dilarutkan dalam metilalkohol, tiap 0,1 g serbuk itu digerus dalam sebuah mortar dengan metilalkohol ditambahkan sedikit demi sedikit samapai 60 ml. simpanlah larutan itu dalam botol berwarna yang diisi sampai penuh, kocoklah isinya tiap hari. Larutan itu 10 hari cukup matang untuk digunakan. Jauhkan larutan wright dari uap asam atau basa. Tutuplah botol selalu rapat-rapat agar tidak kemasukkan hawa lembab.



Gambar 1. Gambaran sediaan apus darah dengan pewarnaan Wright (715x)

5. Pelaksanaan Praktikum

a. Alat dan Bahan

- Darah vena
- Larutan giemsa
- Larutan wright
- Alkohol 70%
- Larutan penyangga
- Lancet
- Pipet
- Mikroskop
- Gelas objek (*object glass*)
- Gelas penutup (*cover glass*)

- Cawan petri

b. Prosedur Kerja

Pulasan wright:

1. Letakkan sediaan yang akan dipulas di atas rak tempat memulas dengan lapisan darah di atasnya
2. Teteskan ke atas sediaan tersebut 20 tetes larutan wright. Biarkan selama 2 menit agar sediaan direkat dengan pewarna
3. Teteskan kemudian sama banyaknya larutan penyangga pH 6,4 ke atas sediaan itu dan biarkan selama 5 – 12 menit
4. Siramlah sediaan itu dengan air suling mula-mula perlahan-lahan (untuk membuang zat warna yang terapung di atas) kemudian keras-keras untuk membersihkan sediaan dari kotoran.
5. Simpan sediaan dengan arah vertikal agar mengering di udara.

Catatan:

Karena zat wright mengandung metilalkohol jangan dilakukan fiksasi. Jagalah jangan sampai zat pulas wright mengering di atas kaca objek hal ini sangat sukar dibuang dari permukaan kaca dan sangat mengganggu pengamatan.

Larutan penyangga dengan pH 6,4 dapat dibuat dengan kalium posfat primer (KH_2PO_4 aq) 6,63 g; natriumposfat sekunder (Na_2HPO_4 .Oaq) 2,56 g; aquadest ad 1000 ml. sebagai pengganti larutan penyangga dapat diganti dengan air suling yang pHnya diatur dengan pemberian larutan kalium karbonat 1% atau asam hidroklorida 1% secara bertetes terhadap indikator bromthymolblue (larutan dalam air 0,04%) sampai mencapai warna hijau. Agar menghemat zat pulaws beri tanda dengan pensil lilin yang bagus untuk diberi zat warna.

Pulasan Giemsa:

1. Letakan sediaan yang akan dipulas di atas rak tempat memulas dengan lapisan darah di atasnya
2. Teteskan sekian banyak metilalkohol ke atas sediaan tersebut hingga bagian yang terlapis darah tertutup semua, biarkan lima menit atau lebih lama.
3. Tuangkan kelebihan metilalkohol dari kaca
4. Berikan 1 – 2 tetes larutan giemsa yang telah diencerkan dengan larutan penyangga, di atasnya biarkan selama 20 menit
5. Bilaslah dengan air suling
6. Letakkan sediaan dengan sikap vertical dan biarkan mengering dengan udara.

Catatan:

Ingatlah selalu membatasi sediaan sebelum difiksasi dengan metilalkohol. Pulasan giemsa sama baiknya dengan pulasan wright untuk darah yang tidak memiliki kelainan morfologi. Perbedaan: dengan pulasan giemsa granul basofil tidak tampak karena granula itu akan larut. Selain itu eritrosit-eritrosit lebih baik dipulas dengan giemsa, pH larutan penyangga dipilih 7,0 untuk maksud tujuan tersebut. Pada sediaan Wright sediaan darah yang banyak mengandung sel-sel muda dan sediaan sumsum tulang baik jika dengan pulasan Wright karena struktur plasma dan inti lebih jelas terlihat.

Memeriksa sediaan apus

Memeriksa sediaan apus dimulai terhadap sediaan yang belum dipulas. Jika terlihat sediaan itu buruk janganlah melanjutkan dengan memulaskannya. Buatlah yang memenuhi syarat-syarat seperti yang dijelaskan.

Setelah dipulas, periksalah lebih dahulu dengan menggunakan mikroskop yang perbesaran 10x objektif dan 10x okuler. Perhatikan

sediaan tersebut; adakah bagian yang baik untuk diperiksa selanjutnya yaitu bagian yang tipis dan rata dimana eritrosit-eritrosit cukup berdekatan tanpa menggumpal. Perhatikan juga mutu pulasan, baik pucat atau terlalu tua. Lihatlah apa penyebaran leukosit-leukosit memenuhi syarat-syarat juga. Apabila sediaan yang telah dipulas itu tidak baik buatlah yang baru. Kemudian pemeriksaan diteruskan dengan menggunakanobjektif imersi yang diperiksa adalah tiga hal ; 1. Keadaan trombosit 2. Keadaan leukosit dan 3. Keadaan eritrosit.

6. Evaluasi

a. Hasil Percobaan

Tabel Hasil Pengamatan :

Pulasan	Trombosit	Eritrosit	Leukosit
Pulasan Wright	Jumlah: Bentuk: Gambar:		
Pulasan Giemsa	Jumlah: Bentuk:		

	Gambar:		
--	---------	--	--

b. Pembahasan

Menjelaskan cara membuat sediaan apus darah, cara memeriksa sediaan apus darah, menjelaskan gambaran berbagai jenis sel darah, cara menghitung jenis sel darah, dan memeriksa sediaan apus darah, dan menyampaikan hasil praktikum dalam laporan praktikum.

c. Laporan (lihat Pedoman Laporan Hasil Praktikum)

7. Soal Latihan

1. Sebutkan manfaat sediaan apus darah!

2. Jelaskan perbedaan dari trombosit, leukosit dan eritrosit?

3. Apa perbedaan hasil pengamatan antara pemberian pulasan giemsa dengan pulasan wright ?

8. Daftar Pustaka

Marieb, wilhelm, Mallat, 2012. *Human Anatomy* 6th Edition. Pearson Education, Inc.

Tortora, GJ. (2009). *Principles of Anatomy and Physiology* 12th edition. John Wiley & sons

Sherwood, L. *Human Physiology, from cells to systems*, Ed 9^t. Chengage Learning.



REPUBLIK INDONESIA
KEMENTERIAN HUKUM DAN HAK ASASI MANUSIA

SURAT PENCATATAN CIPTAAN

Dalam rangka perlindungan ciptaan di bidang ilmu pengetahuan, seni dan sastra berdasarkan Undang-Undang Nomor 28 Tahun 2014 tentang Hak Cipta, dengan ini menerangkan:

Nomor dan tanggal permohonan : EC00201988251, 10 Desember 2019

Pencipta

Nama : **Tuti Wiyati, M.Sc., Apt, Tahyatul Bariroh, M.Biomed, , dkk**
Alamat : Jl Delima V Gang 11 No 178 RT 05 RW 014 Kelurahan Malaka Sari
Kec Duren Sawit, Jakarta Timur, Dki Jakarta, 13460
Kewarganegaraan : Indonesia

Pemegang Hak Cipta

Nama : **Tuti Wiyati, M.Sc., Apt, Tahyatul Bariroh, M.Biomed, , dkk**
Alamat : Jl Delima V Gang 11 No 178 RT 05 RW 014 Kelurahan Malaka Sari
Kec Duren Sawit, Jakarta Timur, 7, 13460
Kewarganegaraan : Indonesia
Jenis Ciptaan : **Modul**
Judul Ciptaan : **Modul Praktikum Anatomi Fisiologi Manusia**

Tanggal dan tempat diumumkan untuk pertama kali di wilayah Indonesia atau di luar wilayah Indonesia : 26 November 2019, di Jakarta

Jangka waktu perlindungan : Berlaku selama hidup Pencipta dan terus berlangsung selama 70 (tujuh puluh) tahun setelah Pencipta meninggal dunia, terhitung mulai tanggal 1 Januari tahun berikutnya.

Nomor pencatatan : 000169558

adalah benar berdasarkan keterangan yang diberikan oleh Pemohon.

Surat Pencatatan Hak Cipta atau produk Hak terkait ini sesuai dengan Pasal 72 Undang-Undang Nomor 28 Tahun 2014 tentang Hak Cipta.



a.n. MENTERI HUKUM DAN HAK ASASI MANUSIA
DIREKTUR JENDERAL KEKAYAAN INTELEKTUAL

Dr. Freddy Harris, S.H., LL.M., ACCS.
NIP. 196611181994031001

LAMPIRAN PENCIPTA

No	Nama	Alamat
1	Tuti Wiyati, M.Sc., Apt	Jl Delima V Gang 11 No 178 RT 05 RW 014 Kelurahan Malaka Sari Kec Duren Sawit
2	Tahyatul Bariroh, M.Biomed	Jl Malaka HB RT 011 RW 06 No 35 Kec Cilincing Kel Rorotan
3	Dwitiyanti, M.Farm., Apt	Jl Masjid Al-munir No 7 RT 012/002 Kelurahan Makasar
4	Maryatul Qibtiyah, M.Kes	Jl Kalibaru Timur 3/5 Rt 006 Rw 010 Kel Bungur Kec Senen
5	Elly Wardani, M.Farm.,Apt	Taman Wisma Asri Jl Markisa XI Blok D16 No 27 Rt 03/007 Bekasi Utara
6	Ani Pahriyani, M.Sc., Apt	Slipi Kebon Sayur RT 003 RW 003 NO 41 Kemanggisan Palmerah
7	Dr. Siska, M.Farm., Apt	Perumahan Permata Depok Sektor Nilam Blok F4 A No 5 Cipayung

LAMPIRAN PEMEGANG

No	Nama	Alamat
1	Tuti Wiyati, M.Sc., Apt	Jl Delima V Gang 11 No 178 RT 05 RW 014 Kelurahan Malaka Sari Kec Duren Sawit
2	Tahyatul Bariroh, M.Biomed	Jl Malaka HB RT 011 RW 06 No 35 Kec Cilincing Kel Rorotan
3	Dwitiyanti, M.Farm., Apt	Jl Masjid Al-munir No 7 RT 012/002 Kelurahan Makasar
4	Maryatul Qibtiyah, M.Kes	Jl Kalibaru Timur 3/5 Rt 006 Rw 010 Kel Bungur Kec Senen
5	Elly Wardani, M.Farm., Apt	Taman Wisma Asri Jl Markisa XI Blok D16 No 27 Rt 03/007 Bekasi Utara
6	Ani Pahriyani, M.Sc., Apt.	Slipi Kebon Sayur RT 003 RW 003 NO 41 Kemanggisan Palmerah
7	Dr. Siska, M.Farm., Apt.	Perumahan Permata Depok Sektor Nilam Blok F4 A No 5 Cipayung

