

ISSN 1817-7204(Print)

ISSN 1817-7239(Online)

УДК [619:616.995.1:636.1]:615.284(476)

<https://doi.org/10.29235/1817-7204-2021-59-2-220-231>

Поступила в редакцию 29.09.2020

Received 29.09.2020

М. П. Синяков

*Витебская ордена «Знак Почета» государственная академия ветеринарной медицины,
Витебск, Беларусь*

АССОЦИАТИВНЫЕ ПАЗАРИТОЗЫ ЖЕЛУДОЧНО-КИШЕЧНОГО ТРАКТА ЛОШАДЕЙ И ОЦЕНКА ЭФФЕКТИВНОСТИ ПРОТИВОПАРАЗИТАРНЫХ ПРЕПАРАТОВ

Аннотация: Инвазионные болезни лошадей являются актуальной проблемой в коневодческой отрасли Республики Беларусь, а также стран ближнего и дальнего зарубежья. Основную роль среди паразитарной патологии занимают гельминты тонкого и толстого отделов кишечника, а также личинки гастерофилюсов. При ассоциативном течении они являются причиной значительных экономических потерь, связанных с ростом и развитием переболевшего молодняка, снижением работоспособности, выносливости животных, повышением восприимчивости к другим болезням и даже гибели животных. Проведение плановых лечебно-профилактических мероприятий с применением антигельминтиков широкого спектра действия является приоритетной мерой снижения экономического ущерба в развитии отрасли коневодства. В статье приводятся сведения по распространению паразитозов желудочно-кишечного тракта лошадей на территории Республики Беларусь в период 2004–2020 гг. Представлен видовой состав паразитов лошадей, локализуемых в желудке, тонком и толстом кишечнике. Изучены данные по экстенсивности и интенсивности инвазий лошадей паразитоценозами пищеварительного тракта в возрастном аспекте. Исследована терапевтическая эффективность противопаразитарных препаратов различных фармакологических групп при моно- и полиинвазиях желудочно-кишечного тракта лошадей. Показана высокая экстенсивность препаратов авермектинового ряда (авермектиновая паста 1 %, ривертин 1 %, универм) при нематодозах желудочно-кишечного тракта лошадей и гастерофилезе. Установлена высокая эффективность от применения нового комплексного противопаразитарного препарата для лошадей «Празимакс» при моно- и полиинвазиях, вызванных паразитами желудочно-кишечного тракта, среди которых нематоды тонкого и толстого кишечника, личинки гастерофилюсов и цестоды вида *Anoplocephala perfoliata*. Данные о распространении ассоциативного течения паразитоценозов пищеварительного тракта лошадей, возрастной и сезонной динамики позволят ветеринарным специалистам своевременно поставить диагноз, провести дифференциальную диагностику, определить оптимальные сроки диагностических, лечебных и профилактических обработок с учетом специфики паразитоценоза. **Благодарности.** Работа выполнена в рамках п. 2 Государственной программы «Приоритетные направления научно-технической деятельности в Республике Беларусь на 2016–2020 годы», в рамках темы кафедры паразитологии и инвазионных болезней животных ВГАВМ «Изучение паразитарных систем и разработка новых средств лечения и профилактики инвазионных болезней животных» на 2016–2020 годы.

Ключевые слова: коневодство, лошади, паразитоценозы пищеварительного тракта, кишечные стронгилятозы, гастерофилез, параскариоз, оксиуроз, аноплочефалидоз, диагностическая обработка, противопаразитарные препараты, антигельминтики, препарат «Празимакс»

Для цитирования: Синяков, М. П. Ассоциативные паразитозы желудочно-кишечного тракта лошадей и оценка эффективности противопаразитарных препаратов / М. П. Синяков // Вес. Нац. акад. наук Беларусі. Сер. аграр. навук. – 2021. – Т. 59, № 2. – С. 220–231. <https://doi.org/10.29235/1817-7204-2021-59-2-220-231>

Maksim P. Sinyakov

Vitebsk State Academy of Veterinary Medicine, Vitebsk, Republic of Belarus

ASSOCIATIVE PARASITOSSES OF THE GASTROINTESTINAL TRACT OF HORSES AND ASSESSMENT OF ANTI-PARASITIC DRUGS EFFICIENCY

Abstract: Invasive diseases of horses are an urgent problem in the horse breeding industry of the Republic of Belarus, as well as in the near and far abroad countries. The main role among the parasitic pathology is occupied by helminths of the small and large intestine, as well as larvae of gasterophilus. In associative course, they are the cause of significant economic losses associated with the growth and development of sick young animals, reduced performance, endurance of animals, increased susceptibility to other diseases, and even the death of animals. Planned therapeutic and preventive measures using broad-spectrum anthelmintics is a priority measure to reduce economic damage in development of the horse breeding industry. The paper provides data on spread of parasitoses of gastrointestinal tract in horses in the Republic of Belarus during period of 2004–2020. The paper presents the species composition of horse parasites localized in the stomach, small and large intestines. Data on extensiveness and intensity of invasions of horses by parasitocenosis of digestive tract in terms of age are presented. Therapeutic effi-

ciency of antiparasitic drugs of various pharmacological groups in mono- and polyinfestations of gastrointestinal tract of horses are studied. High extensibility of Avermectin series preparations (Avermectin paste 1 %, Rivertin 1 %) has been determined for nematodes of gastrointestinal tract of horses and gastrointestinal disease. High efficiency has been obtained from a new complex antiparasitic preparation for horses “Prazimax” in mono- and polyinfestations caused by parasites of gastrointestinal tract, including nematodes of the small and large intestines, larvae of gasterophilus and *Anoplocephala perfoliata* cestodes. Data on spread of associative course of parasitocenoses of the digestive tract of horses, age and seasonal dynamics will allow veterinary specialists to make timely diagnosis, conduct differential diagnostics, determine the optimal timing of diagnostic, therapeutic and preventive treatments, taking into account the specifics of parasitocenosis. **Acknowledgments.** The research was carried out as part of the state program p. 2 “Priority areas of scientific and technical activities in the Republic of Belarus” for 2016-2020, within the framework of the subject of the Department of Parasitology and Invasive Animal Diseases of ARSAVM “Study of parasitic systems and development of new means of treatment and prevention of invasive animal diseases” for 2016-2020.

Keywords: horse breeding, horses, parasitocenosis of digestive tract, intestinal strongylatosis, gastrophilia, parascariosis, oxyurosis, anoplocephalidosis, diagnostic treatment, antiparasitic preparations, anthelmintics, “Prazimax” preparation

For citation: Sinyakov M. P. Associative parasitoses of the gastrointestinal tract of horses and assessment of anti-parasitic drugs efficiency. *Vesti Natsyonal'nay akademii nauk Belarusi. Seriya agrarnykh nauk = Proceedings of the National Academy of Sciences of Belarus. Agrarian series*, 2021, vol. 59, no 2, pp. 220-231 (in Russian). <https://doi.org/10.29235/1817-7204-2021-59-2-220-231>

Введение. Паразитарные болезни лошадей являются актуальной проблемой в коневодческой отрасли Республики Беларусь, а также стран ближнего и дальнего зарубежья. Среди инвазионных болезней лошадей чаще всего регистрируются гельминтозы желудочно-кишечного тракта [1–9].

Известно, что на фоне кишечных гельминтозов снижается работоспособность и выносливость животных, замедляется рост и развитие жеребят, а также повышается восприимчивость к развитию болезней заразной и незаразной патологии [10–12]. Таким образом, глистная инвазия неблагоприятно сказывается на эффективности ведения отрасли коневодства.

По данным сотрудников кафедры паразитологии и инвазионных болезней животных Витебской государственной академии ветеринарной медицины, установлено, что в ряде хозяйств экстенсивность инвазии кишечными паразитами достигает 100 %, при этом доминирующими компонентами паразитоценоза являются кишечные стронгилятозы, гастрофилез, параскариоз, оксиуроз и аноплоцефалидоз [13–20].

Окончательная постановка диагноза основана на комплексном подходе, где учитывается возраст животных, особенности условий содержания и эксплуатации, клинические признаки, результаты исследования биологического материала и т.д. При большинстве кишечных гельминтозов отсутствуют характерные признаки болезни. Прижизненная постановка диагноза при основной массе кишечных гельминтозов базируется на результатах копроскопических исследований, где по морфометрическим характеристикам выделенных яиц паразитов определяется инвазионное начало болезни. Однако это возможно в том случае, если гельминты достигли половозрелой стадии. В случае преимагинальной стадии развития гельминта требуется проведение диагностической дегельминтизации с последующей визуализацией паразитов в фекалиях либо применение дополнительно специальных методов диагностики. Важно отметить, что для каждого вида гельминта характерны свои таксономические признаки как в строении ювенильных и имагинальных стадий, так и яиц возбудителей.

В настоящее время для проведения лечебно-профилактических обработок лошадей при ассоциативном течении кишечных гельминтозов и гастерофилезе применяется широкий ассортимент как монокомпонентных, так и поликомпонентных препаратов [21–25]. Однако препараты разных фармакологических групп имеют отличия как по экстенсивности, так и по персистенности противопаразитарного действия. Кроме того, применение противопаразитарных препаратов губительно действует на полезную микрофлору кишечника, к тому же они оказывают кратковременное токсическое действие на организм животного и снижают иммунную резистентность. Таким образом, для снижения уровня экстенсивности и интенсивности инвазии желудочно-кишечными паразитами необходимо вести разработки комплексных противопаразитарных препаратов с длительным персистентным и иммуностимулирующим действием.

В специализированных коневодческих хозяйствах Беларуси проводятся плановые лечебно-профилактические мероприятия при паразитарных инвазиях лошадей, что свидетельствует о низкой экстенсивности и интенсивности инвазии отдельных таксономических групп паразитов в племенном и спортивном коневодстве, где практически не регистрируется оксиуроз

и гастерофилез. При отсутствии и не соблюдении общехозяйственных и специальных мероприятий (антисанитарные условия содержания, неполноценное кормление, ежедневная уборка станков от фекалий с последующим биотермическим обеззараживанием, кормление с пола, дезинвация мест содержания лошадей и предметов ухода за ними, своевременная чистка животных, выпас на прифермской территории и т.д.) количественный состав паразитоценоза желудочно-кишечного тракта лошадей увеличивается.

Цель исследования – изучение ассоциативного течения паразитоценозов желудочно-кишечного тракта лошадей на территории Республики Беларусь, а также оценка терапевтической эффективности противопаразитарных препаратов.

Объекты и методы исследований. С целью изучения распространения кишечных паразитов были обследованы лошади разных животноводческих хозяйств Беларуси – СПК «Новая Дубрава-Агро» Лиозненского района, ОАО «Возрождение» Витебского района, РУСХП «э/б Тулово» Витебского района, ОАО «Молоко» г. Витебск филиал «Полудетки», КУСХП «Пестуница» Витебского района, КУСХП «Вымно» Витебского района, ЧУП «Чесс-Бел-Агро» Витебского района, СПК «Золотая подкова» Глубокского района, ГУСУ «Горецкая ДЮСШ» г. Горки, КСУП «Тепличное» Гомельский конный завод № 59, селекционно-гибридный центр РУСП «Вихра» Мстиславского района, конезавод им. Л. М. Доватора «Республиканский центр олимпийской подготовки конного спорта и коневодства Минского района», ОАО «Слущкая Нива» Слущкого района, агрокомбинат «Мир» Барановичского района, частный сектор в 2001–2020 гг. Общее количество лошадей, обследованных копроовоскопическим методом, составляло около 3,5 тыс гол. Кроме того, на ОАО «Витебский мясокомбинат» при проведении послеубойной диагностики было отобрано и изучено содержимое желудочно-кишечного тракта от 145 лошадей. Для проведения диагностической дегельминтизации было обработано 72 лошади разновозрастных групп препаратами авермектинового ряда и бензимидазольной группы с последующим сбором выделенных с фекалиями гельминтов в течение первых 3 сут после обработки и фиксацией в жидкости Барбагалло. При идентификации видового состава всех выделенных паразитов руководствовались определителями Г. М. Двойноса¹.

Фекалии исследовали стандартизированным методом по И. А. Щербовичу, где в качестве флотационной жидкости применяли насыщенный раствор тиосульфата натрия с плотностью 1,4 г/см³. Для определения интенсивности инвазии (ИИ) подсчет количества яиц гельминтов проводили в 20 полях зрения микроскопа. За основу обозначения ИИ закладывали среднее арифметическое значение количества выявленных яиц паразитов: при выявлении от 1 до 10 яиц – ИИ «единичные», от 11–30 – ИИ «низкая», 31–60 – ИИ «средняя», 61–90 – ИИ «высокая», 91 яйцо и выше – ИИ «очень высокая». Для прижизненной диагностики оксигурозной инвазии проводили отбор мазков с перианальных складок ватно-марлевым тампоном, смоченным 50%-ным водным раствором глицерина, с последующим исследованием биологического материала методом нативного мазка.

Сравнительную оценку антигельминтной эффективности проводили при обработке лошадей универмом, ривертином 1 %, авермектиновой пастой 1 %, ивермектином 1 %, дектомаксом, альбендазолом 20 %, федбендазолом 20 %, пастой алезан и новым ветеринарным препаратом «Празимакс».

Ветеринарный препарат «Празимакс», разработанный сотрудниками кафедры паразитологии и инвазионных болезней животных, фармакологии и токсикологии Витебской государственной академии ветеринарной медицины и ООО «Белкарولين», представляет собой густую, слегка расслаивающуюся суспензию от бледно-серого до бледно-кремового цвета. В 1 см³ препарата содержатся два активно действующих вещества – 140 мг празиквантела, 20 мг ивермектина, а также вспомогательные вещества, среди которых арабиногалактан, обладающий иммуностимулирующим действием. Входящий в состав препарата празиквантел относится к соединению группы пиразиноизохинолина, механизм действия которого заключается в повышении проницаемости клеточных мембран трематод и цестод для ионов кальция, что вызывает генерализованное сокращение мускулатуры, переходящее в стойкий паралич, ведущий к гибели гельминтов. Основной мишенью активно действующего вещества ивермектина являются глутамат-чувствительные

¹ Двойнос Г. М., Харченко В. А. Стронгилиды домашних и диких лошадей. Киев : Наук. думка, 1994. 233 с.; Ивашкин В. М., Двойнос Г. М. Определитель гельминтозов лошадей. Киев : Наук. думка, 1984. С. 62–154.

хлорные каналы, а также рецепторы гамма-аминомасляной кислоты. Под действием ивермектина происходит изменение тока ионов хлора и, как следствие, нарушение проведения нервных импульсов, что приводит к параличу и гибели паразита. Вспомогательный компонент препарата арабиногалактан является природным полисахаридом, который обладает многогранной биологической активностью, имеет пребиотические и иммуностимулирующие свойства. В настоящее время разработаны технические условия² и инструкция по применению ветеринарного препарата «Празимакс»³, также получен патент⁴.

Производственные испытания нового отечественного ветеринарного препарата «Празимакс» проводили на группах лошадей, спонтанно инвазированных моно- и полиинвазиями. Антигельминтную эффективность препарата определяли на трех опытных группах с моноинвазиями, среди которых параскариозная инвазия (4 гол.), оксиурозная инвазия (9 гол.) и инвазия, вызванная кишечными стронгилятами (18 гол.). Для изучения антигельминтной эффективности препарата ветеринарного «Празимакс» на лошадях с ассоциативным течением кишечных паразитозов были сформированы 5 групп:

- 1) I группа, спонтанно инвазированные стронгилятами кишечного тракта и параскариозом (13 гол.);
- 2) II группа, спонтанно инвазированные кишечными стронгилятами и оксиуридами (17 гол.);
- 3) III группа, спонтанно инвазированные кишечными стронгилятами, параскариозом и оксиуридами (7 гол.);
- 4) IV группа, спонтанно инвазированные кишечными стронгилятами, оксиуридами и аноплоцефалидами (6 гол.);
- 5) V группа, спонтанно инвазированные кишечными стронгилятами и аноплоцефалидами (11 гол.).

Всего в опытных группах по изучению терапевтической эффективности ветеринарного препарата «Празимакс» было обработано 85 лошадей. Препарат задавали индивидуально однократно в дозе 1 мл/100 кг живой массы тела. Техника обработки препаратом ветеринарным «Празимакс» заключается в том, что суспензию задавали на корень языка при помощи дозатора, канюлю которого вводили в межзубное пространство ротовой полости, после чего на несколько секунд приподнимали голову животного.

Учет терапевтической эффективности препаратов проводили путем копроскопических исследований на 14, 20, 30, 60, 75-е сутки после обработки.

Результаты и их обсуждение. По результатам лабораторных копроскопических исследований установлено, что экстенсивность инвазии гельминтами кишечного тракта достигает 100 %, преимущественно со средней и высокой интенсивностью инвазии.

В желудочно-кишечном тракте лошадей Беларуси установлено паразитирование 32 видов гельминтов, среди которых основную массу паразитоза составляют нематоды (круглые черви). Большую видовую численность представляют стронгиляты кишечного тракта – 27 видов, относящихся к двум сем. *Strongylidae* и *Trichonematidae* (*Cyathostomatidae*), вызывая поражение толстого отдела кишечника, в котором происходят основные процессы по перевариванию корма, в том числе расщепление клетчатки до жирных кислот. Кроме того, у одной лошади количество экземпляров трихонематид и стронгилид может составлять 400 тыс. и более.

Поражение толстого отдела кишечника нематодами из сем. *Strongylidae* и *Trichonematidae* (*Cyathostomatidae*) ведет к нарушению всасывания воды из его просвета, значительно увеличивая объем и интенсивность выделения фекалий, а вместе с ними слизи, вырабатываемой раздраженной гельминтами слизистой оболочки толстой кишки (слепой и ободочной). Дальнейшее развитие воспалительных процессов приводит к секреторной диарее.

Пораженность лошадей до 100 % стронгилятами кишечного тракта регистрируется в возрасте до 3 лет и старше 15 лет. У лошадей этих же возрастных групп выявлено паразитирование наиболь-

² Препарат ветеринарный «Празимакс» : ТУ ВУ 300237386.035-2020. Введ. 06.02.2020.

³ Инструкция по применению ветеринарного препарата «Празимакс» : одобр. Советом по ветеринар. препаратам, протокол № 108 от 13.05.2020 г. / М. П. Синяков, А. В. Соловьев, И. П. Захарченко, В. Е. Перлов.

⁴ Комплексный противопаразитарный препарат для лошадей: пат. ВУ 23109 / М. П. Синяков, А. В. Соловьев. Оpubл. 30.08.2020; Способ лечения и профилактики кишечных гельминтозов и гастрофилеза лошадей: пат. ВУ 23321 / М. П. Синяков, А. В. Соловьев. Оpubл. 28.02.2021.

шего количества видов трихонематид – 21, и 6 видов стронгилид [15, 17, 19]. Из всего сообщества кишечных стронгилят доминирующими видами являются: из сем. *Trichonematidae* (*Cyathostomidae*) – *Cyathostomum tetracanthum*, *Cylicocyclus nassatus*, *Cylicostephanus longibursatus*, *Cylicostephanus goldi*, *Cyathostomum pateratum*, *Cylicocyclus insigne*, *Cylicostephanus minutus*, *Coronocyclus labiatus*, *Cylicostephanus calicatus*, *Cylicocyclus ultrajectinus* (рис. 1, a); из сем. *Strongylidae* – *Triodontophorus serratus*, *Triodontophorus brevicauda* (рис. 1, b). Отмечается выделение единичных экземпляров делафондий (*Delafondia vulgaris*) (рис. 2, a) и альфортий (*Alfortia edentatus*) (рис. 2, b).



Рис. 1. Доминирующие сообщества кишечных стронгилят: a – половозрелые особи триодонтофорусов (100 экз.); b – половозрелые особи циатостоматид (трихонематид) (500 экз.). Лаборатория кафедры паразитологии и инвазионных болезней животных ВГАВМ, 2019 г.

Fig. 1. Dominant communities of intestinal strongylates: a - mature specimens of triodontophorus (100 pcs); b - mature specimens of cyathostomatids (trichonematids) (500 pcs). Laboratory of the Department of Parasitology and Invasive Animal Diseases of the ASAVM, 2019



Рис. 2. Половозрелые стадии: a – *Delafondia vulgaris* (I – самцы, II – самки); b – *Alfortia edentatus*. Лаборатория кафедры паразитологии и инвазионных болезней животных ВГАВМ, 2019 г.

Fig. 2. Mature stages: a - *Delafondia vulgaris* (I - males, II - females); b - *Alfortia edentatus*. Laboratory of the Department of Parasitology and Invasive Animal Diseases of the ASAVM, 2019

Ежегодно регистрируется высокий процент поражения лошадей параскаридами, оксиурисами и анопцефалами до 2-летнего возраста, иногда старших возрастных групп, а жеребят до 2-месячного возраста – стронгилоидесами.

Установлено, что стронгилоидоз является самым ранним кишечным гельминтозом лошадей, вызываемой нематодой *Strongyloides westeri*. Присутствие в организме возбудителя болезни отмечается у жеребят с 2-недельного возраста. Болезнь вызывается очень мелкими, величиной до 6 мм паразитическими (партеногенетическими) самками. Личинки стронгилоидесов при миграции по малому кругу кровообращения вызывают морфологические и функциональные нарушения печени и легких и завершают развитие в тонком отделе кишечника, где локализуются, как правило, в подслизистом слое. У жеребят-сосунов 3-недельного возраста отмечается ассоциативное течение стронгилоидоза с трихонематидозами.

У жеребят-сосунов 4–6 мес в тонком отделе кишечника локализуются половозрелые стадии самых крупных нематод пищеварительного тракта лошадей – *Parascaris equorum* величиной до 30 см и более (рис. 3). Личинки параскаридов при миграции по малому кругу кровообращения

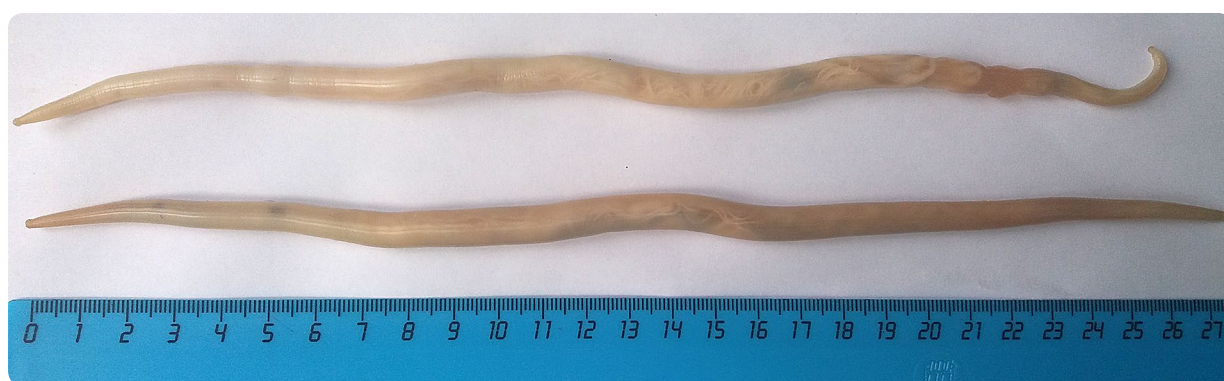

Рис. 3. Нематоды *Parascaris equorum*. Лаборатория кафедры паразитологии и инвазионных болезней животных ВГАВМ, 2019 г.

Fig. 3. *Parascaris equorum* nematodes Laboratory of the Department of Parasitology and Invasive Animal Diseases of the ASAVM, 2019

вызывают механические повреждения клеток и тканей, снижают резистентность организма, тем самым повышая восприимчивость к заболеваниям инвазионной, инфекционной и незаразной этиологии. Основное поголовье лошадей до 3-летнего возраста переболевает параскариозом с наибольшей интенсивностью инвазии в первый год жизни. Интенсивность инвазии лошадей нематодой *Parascaris equorum* относительно низкая при максимуме у одного животного до 23 экз.

Отмечается массовое заражение лошадей оксиурозом в возрасте от 6 мес до 1 года. Нематоды *Oxyuris equi* являются раздельнополыми паразитами молочно-белого цвета и локализуются в просвете толстого отдела кишечника, преимущественно в ободочной кишке. В процессе развития оксиурисов образуются короткохвостые и длиннохвостые самки. Величина длиннохвостых самок может достигать до 15 см. В связи с особенностью биологии возбудителя у лошадей развивается патогномотичный (характерный) признак – «зачес» у корня хвоста (рис. 4).

Отмечена высокая экстенсивность оксиурозной инвазии с поражением до 60 % (иногда и более) поголовья лошадей при антисанитарных условиях содержания.



Рис. 4. Патогномотичный симптом при оксиурозе – «зачес» у корня хвоста. Филиал «Полудетки», ОАО «Молоко», Витебск, 2019 г.

Fig. 4. Pathognomonic symptom in oxyuriasis - "combing" at the tail root. "Poludetki" branch JSC "Moloko", Vitebsk, 2019



Рис. 5. Ювенильные и половозрелые самки *Oxyuris equi*. Лаборатория кафедры паразитологии и инвазионных болезней животных ВГАВМ, 2019 г.

Fig. 5. Juvenile and mature females of *Oxyuris equi*. Laboratory of the Department of Parasitology and Invasive Animal Diseases of the ASAVM, 2019



Рис. 6. Гнездовая локализация цестод *Anoplocephala perfoliata* на слизистой оболочке толстого отдела кишечника

Fig. 6. Locular localization of *Anoplocephala perfoliata* cestodes on the mucous membrane of the large intestine

Источник: Doctors find over 700 tapeworms in brain of man who ate undercooked pork. Mode of assed: <https://www.lewdleaks.com/doctors-find-over-700-tapeworms-in-brain-of-man-who-ate-undercooked-pork/>
Date of assed: 21.08.2020.

Максимальная интенсивность инвазии составляет 70–80 экз. у животного, вызванная разными стадиями развития оксиурисов – половозрелыми и неполовозрелыми (рис. 5).

По результатам обследования лошадей более чем у 60 % регистрируется аноплоцефалидоз. Установлено, что инвазию в Беларуси вызывает цестода одного вида – *Anoplocephala perfoliata*. Возбудитель *Anoplocephala perfoliata* является единственной цестодой из числа всех ленточных червей животных, паразитирующей в толстом отделе кишечника (слепой и ободочной) (рис. 6). Как показывают результаты исследований, к аноплоцефалидозу наиболее восприимчивы жеребята до 2-летнего возраста и старые истощенные животные. Интенсивность аноплоцефалидозной инвазии составляет от нескольких десятков до сотни экземпляров, при этом пик инвазии приходится на летне-осенний период.

В хозяйствах Республики Беларусь в последние годы регистрируются единичные случаи заражения лошадей трихоцефалезом [16–20]. Возбудителем трихоцефалезной инвазии является нематода *Trichocephalus suis*, локализуемая в толстом отделе кишечника у домашней свиньи и дикого кабана. Имеются сообщения о регистрации нематод *Trichocephalus suis* у лошадей в Краснодарском крае [3]. При изучении морфометрической характеристики выявленных яиц трихоцефал установлено, что их длина составляет 66 мкм, ширина – 38 мкм, боченкообразной формы с пробочками на полюсах, желто-коричневого цвета, внутри содержится зародышевая масса (рис. 7).

В 2008 г. на территории Республики Беларусь зарегистрирован первый случай эймериоза, вызванный простейшими *Eimeria leuckarti* [16–26].

При морфометрическом исследовании установлено, что ооцисты *Eimeria leuckarti* имеют схожие морфологические параметры в описании, рисунках, фотографиях, приведенных в зарубежных источниках. Ооцисты преимущественно овоидной или эллипсоидной формы, несколько сужаются в передней части, размером (63–85) × (46–60) мкм. Стенка ооцист состоит из толстого наружного (шероховатого снаружи) и тонкого внутреннего (гладкого) слоев (соотношение толщины слоев 6 : 1). Хорошо выраженное микропиле находится на суженном полюсе ооцисты. Морфологически представляет собой участок тонкой внутренней оболочки и тонкий мостик, соединяющий прерывающуюся в этом месте наружную толстую оболочку. На противоположном от микропиле полюсе на внутренней поверхности скорлупы имеется характерная ямка в диаметре 5–6 мкм и глубиной 2–3 мкм. Ямка присутствует у всех выявленных ооцист, тем самым являясь регулярной структурой, имеющей значение видового таксономического признака. К микропиле

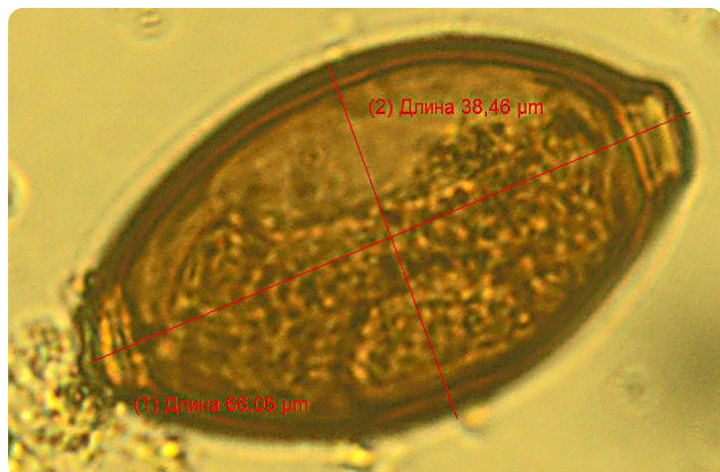


Рис. 7. Идентифицированное яйцо нематоды *Trichocephalus suis* при исследовании фекалий от лошадей. Лаборатория кафедры паразитологии и инвазионных болезней животных ВГАВМ, 2019 г.

Fig. 7. Identified egg of the nematode *Trichocephalus suis* during study of horses' feces. Laboratory of the Department of Parasitology and Invasive Animal Diseases of the ASAVM, 2019

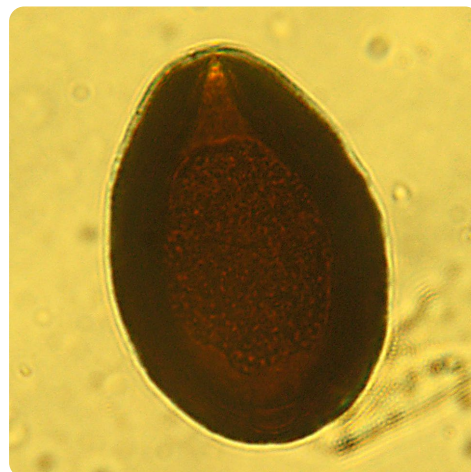

Рис. 8. Ооциста эймерий (*Eimeria leuckarti*). Лаборатория кафедры паразитологии и инвазионных болезней животных ВГАВМ, 2019 г.

Fig. 8. *Eimeria* oocyst (*Eimeria leuckarti*). Laboratory of the Department of Parasitology and Invasive Animal Diseases of the ASAVM, 2019

с внутренней стороны прилегает округлое тело мелкозернистой структуры диаметром 3–5 мкм. Зародышевая масса (зигота) мелкозернистая, гомогенная, овальной формы, занимает почти все внутреннее пространство ооцисты, оставляя свободным незначительную его часть у полюсов. Цвет ооцист темно-коричневый (рис. 8). Морфометрические параметры ооцист соответствовали таковой описанной в литературе, за исключением описанного нами округлого тела, находящегося внутри ооцисты рядом с микропиле, которое в литературе не указано (М. В. Крылов, 1996).

Одним из доминирующих компонентов паразитоценоза пищеварительного тракта лошадей являются личинки желудочно-кишечных оводов – гастерофилусы. Экстенсивность гастерофилусной инвазии достигает 100 % при интенсивности инвазии у одной лошади до несколько сотен экземпляров [8, 9, 13, 14].

Личинки гастерофилусов (L_2 , L_3) величиной до 2,0–2,5 см, красно-бурого цвета, червеобразной формы и состоят из 13 сегментов. На переднем конце тела личинок имеется пара острых, изогнутых крючков. Локализуются гнездно в кардиальной и пилорической зонах желудка. По завершении цикла развития в организме лошади в конце зимне-стойлового периода выделяются вместе с фекалиями во внешнюю среду и при визуальном осмотре хорошо заметны (рис. 9).

Сравнительную оценку экстенсивности противопаразитарных препаратов проводили в хозяйствах Витебской и Гомельской областях. Было подвергнуто обработке 245 лошадей. Терапевтическую эффективность препаратов авермектинового ряда (универм, ривертин 1 %, авермектиновая паста 1 %, ивермектин 1 %, дектомакс 1 %) определяли при кишечных нематодозах лошадей, инвазированных моно- и полиинвазиями, такими как кишечные стронгилятозы + параскариоз, кишечные стронгилятозы + параскариоз + оксиуроз, кишечные стронгилятозы + оксиуроз. Для этого были сформированы опытные группы, по 20 гол. в каждой. По результатам проведенных опытов установлено, что препараты



Рис. 9. Личинки гастерофилусов в фекалиях лошадей после обработки ветеринарным препаратом «Празимакс» на третий день. Лаборатория кафедры паразитологии и инвазионных болезней животных ВГАВМ, 2019 г.

Fig. 9. *Gasterophilus* larvae in horse feces after treatment with the veterinary drug “Prazimax” on the third day. Laboratory of the Department of Parasitology and Invasive Animal Diseases of the ASAVM, 2019

авермектинового ряда обладают 100%-ной экстенсэффективностью в каждой опытной группе. Важно отметить, что персистенция антигельминтного действия составляет 2 мес в дозах, рекомендуемых инструкциями по применению. Кроме того, во всех опытных группах отмечалось массовое отхождение личинок гастерофилюсов в течение первых 3 дней после обработки, что свидетельствует как о 100%-ном заражении лошадей гастерофилезом, так и высокой эффективности применяемых препаратов.

Изучение экстенсэффективности пасты «Алезан» определяли на лошадях, инвазированных кишечными нематодозами и аноплоцефалидозом. По результатам проведенной обработки экстенсэффективность составила 100 %, а продолжительность антигельминтного действия – до 2 месяцев.

Учет антигельминтной обработки препаратами бензимидазольного ряда «Фенбендазол 20 %» и «Альбендазол 20 %» изучали на лошадях, спонтанно инвазированных кишечными стронгилятозами и параскариозом. Установлено, что противопаразитарный эффект при однократной обработке наблюдается в течение 2,5–3 недель, после чего с фекалиями выделяются яйца паразитов.

По результатам производственных испытаний препарат «Празимакс» показал 100%-ную противопаразитарную эффективность во всех группах исследования. Важно отметить, что персистенция антигельминтного действия составляет 2,0–2,5 мес, о чем свидетельствуют результаты копроовоскопических исследований. Кроме того, ветеринарный препарат «Празимакс» обладает 100%-ным этиотропным действием на личиночные стадии гастерофилюсов. Экономическая эффективность применения ветеринарного препарата «Празимакс» составляет 2,83 руб. на 1 рубль затрат.

Таким образом, применение нового ветеринарного препарата «Празимакс» позволит профилактировать и успешно вести борьбу с ассоциативным течением паразитозов пищеварительного тракта лошадей в коневодческих хозяйствах Республики Беларусь.

Выводы

1. Зараженность лошадей паразитами желудочно-кишечного тракта в некоторых хозяйствах Республики Беларусь достигает 100 %. Преимущественно инвазии протекают в ассоциации, где доминирующими компонентами паразитоценоза являются стронгилята (до 100 %), гастерофилюсы (до 100 %), параскариды, оксиуриды, аноплоцефалы (до 60 %).

2. Видовой состав паразитов лошадей, локализующихся в желудочно-кишечном тракте, представлен 31 видами нематод, где доминирующими являются следующие: *Cyathostomum tetracanthum*, *Cylicocyclus nassatus*, *Cylicostephanus longibursatus*, *Cylicostephanus goldi*, *Cyathostomum pateratum*, *Cylicocyclus insigne*, *Cylicostephanus minutus*, *Coronocyclus labiatus*, *Cylicostephanus calicatus*, *Cylicocyclus ultrajectinus*, *Triodontophorus serratus*, *Triodontophorus brevicauda*, *Oxyuris equi*, *Parascaris equorum*, а также личинками гастерофилюсов, цестодой вида *Anoplocephala perfoliata*, эймериями вида *Eimeria leuckarti*.

3. Оценка терапевтической эффективности применяемых противопаразитарных средств показала, что препараты авермектинового ряда (универм, ривертин 1 % гранулят, авермектиновая паста 1 %, паста алезан, ивермектин 1 %, дектомакс) при ассоциативном течении кишечных нематодозов и гастерофилеза обладают 100%-ной экстенсэффективностью. В течение 2 мес после обработки не отмечается выделение с фекалиями яиц гельминтов, что свидетельствует о их пролонгированном действии. Экстенсэффективность препаратов бензимидазольного ряда (альбендазол 20 %, фенбендазол 20 %) при полиинвазии, вызванной кишечными стронгилятами и параскаридами, составляет 100 % с продолжительностью терапевтического эффекта в течение первых 3 недель после обработке.

4. При моно- и полиинвазиях желудочно-кишечного тракта лошадей экстенсэффективность ветеринарного препарата «Празимакс» составляет 100 % с персистенцией противопаразитарного действия в течение 2,0–2,5 мес.

Имеющаяся информация о распространении ассоциативного течения паразитоценозов пищеварительного тракта лошадей, возрастной и сезонной динамики позволит врачам ветеринарного профиля своевременно поставить диагноз, провести дифференциальную диагностику, определить оптимальные сроки диагностических, лечебных и профилактических обработок с учетом специфики паразитоценоза.

Благодарности. Работа выполнена в рамках п. 2 Государственной программы «Приоритетные направления научно-технической деятельности в Республике Беларусь» на 2016–2020 годы, в рамках темы кафедры паразитологии и инвазионных болезней животных Витебской государственной академии ветеринарной медицины «Изучение паразитарных систем и разработка новых средств лечения и профилактики инвазионных болезней животных» на 2016–2020 годы.

Список использованных источников

1. Двойнос, Г.М. Стронгилиды домашних и диких лошадей / Г.М. Двойнос, В.А. Харченко. – Киев : Наук. думка, 1994. – 233 с.
2. Длубаковский, В.И. Ассоциативные нематодозы лошадей в Беларуси / В.И. Длубаковский // Ветеринарная наука – производству : науч. тр. / Ин-т эксперим. ветеринарии им. С.Н. Вышелесского НАН Беларуси. – Минск, 2002. – Вып. 36. – С. 169–178.
2. Ивашкин, В.М. Определитель гельминтозов лошадей / В.М. Ивашкин, Г.М. Двойнос. – Киев : Наук. думка, 1984. – 164 с.
3. Фауна трихонематид (Strongylida: Trichonematidae) у лошадей Каракалпакстана / А.Ж. Каниязов [и др.] // Теория и практика борьбы с паразитарными болезнями : сб. науч. ст. по материалам междунар. науч. конф. / Всерос. науч.-исслед. ин-т фундам. и приклад. паразитологии животных и растений. – М., 2019. – Вып. 20. – С. 247–251. <https://doi.org/10.31016/978-5-9902340-8-6.2019.20.247-251>
4. Понамарев, Н.М. Эколого-эпизоотологическая характеристика оксиуроза лошадей в Алтайском крае / Н.М. Понамарев, Н.В. Тихая // Вестн. Алт. гос. аграр. ун-та. – 2018. – №4 (162). – С. 146–149.
5. Понамарев, Н. Фауна нематод, паразитирующих у сельскохозяйственных животных Алтайского края / Н. Понамарев, Н. Лунева // Ветеринария с.-х. животных. – 2018. – №12. – С. 31–35.
6. Пузанова, Е.В. Современная эпизоотическая ситуация по стронгилятозам лошадей в Российской Федерации / Е.В. Пузанова, А.Н. Постевой // Теория и практика борьбы с паразитарными болезнями : сб. науч. ст. по материалам междунар. науч. конф. / Всерос. науч.-исслед. ин-т фундам. и приклад. паразитологии животных и растений. – М., 2019. – Вып. 20. – С. 492–498. <https://doi.org/10.31016/978-5-9902340-8-6.2019.20.492-498>
7. Стасюкевич, С.И. Гастреофилез лошадей: проблемы и меры борьбы / С.И. Стасюкевич // Наше сел. хоз-во. – 2013. – №20. – С. 56–62.
8. Ятусевич, А.И. Гастреофилез лошадей и меры борьбы с ним / А.И. Ятусевич, С.И. Стасюкевич, М.В. Скуловец // Эпизоотология, иммунобиология, фармакология и санитария. – 2008. – №1. – С. 16–22.
9. Адаптационные процессы и паразитозы животных / А.И. Ятусевич [и др.] ; ред. А.И. Ятусевич. – 2-е изд., перераб. – Витебск : ВГАВМ, 2020. – 571 с.
10. Гастрофилезы лошадей / А.И. Ятусевич [и др.] // Паразитология и инвазионные болезни животных : учебник / А.И. Ятусевич [и др.] ; ред. А.И. Ятусевич. – Минск, 2017. – С. 490–495.
11. Руководство по ветеринарной паразитологии / А.И. Ятусевич [и др.] ; ред.: В.Ф. Галат, А.И. Ятусевич. – Минск : ИВЦ Минфина, 2015. – 495 с.
12. Гастреофилез однокопытных / А.И. Ятусевич [и др.] // Арахноэнтомозные болезни животных / А.И. Ятусевич [и др.] ; под ред. А.И. Ятусевича. – Витебск, 2019. – С. 140–172.
13. Василевич, Ф.И. Оводовые болезни животных и современные меры борьбы с ними / Ф.И. Василевич, С.И. Стасюкевич, А.И. Ятусевич. – М. : МГАВМиБ, 2013. – 311 с.
14. Гельминты желудочно-кишечного тракта лошадей в Республике Беларусь / А.И. Ятусевич [и др.] // Ветеринар. медицина Беларуси. – 2003. – №4/5. – С. 30–33.
15. Синяков, М.П. Ассоциативные гельминтозы лошадей и меры борьбы с ними / М.П. Синяков, Е.М. Шевякова // Учен. зап. учреждения образования «Витеб. ордена «Знак Почета» гос. акад. ветеринар. медицины». – 2013. – Т. 49, вып. 1, ч. 1. – С. 58–60.
16. Синяков, М.П. Ассоциативные паразитозы лошадей Беларуси / М.П. Синяков // Учен. зап. учреждения образования «Витеб. ордена «Знак Почета» гос. акад. ветеринар. медицины». – 2017. – Т. 53, вып. 1. – С. 136–139.
17. Синяков, М.П. Кишечные гельминтозы лошадей Беларуси / М.П. Синяков. – Витебск : ВГАВМ, 2018. – 179 с.
18. Синяков, М.П. Паразитофауна пищеварительной системы лошадей Беларуси / М.П. Синяков // Паразитарные системы и паразитоценозы животных : материалы V науч.-практ. конф. Междунар. ассоц. паразитоценологов, Витебск, 24–27 мая 2016 г. / Витеб. гос. акад. ветеринар. медицины ; ред.: А.И. Ятусевич [и др.]. – Витебск, 2016. – С. 159–162.
19. Синяков, М.П. Эпизоотология микстпаразитозов лошадей в Республике Беларусь / М.П. Синяков, Г.А. Стогначева, Н.Д. Солейчук // Учен. зап. учреждения образования «Витеб. ордена «Знак Почета» гос. акад. ветеринар. медицины». – Витебск, 2019. – Т. 55, вып. 4. – С. 80–85.
20. Алезан – новый высокоэффективный антгельминтик при нематодозах лошадей / А.Н. Герке [и др.] // Ветеринария. – 2006. – №9. – С. 11–12.
21. Испытание противопаразитарной пасты на основе ивермектина при основных паразитозах лошадей в условиях производства / М.Б. Мусаев [и др.] // Теория и практика борьбы с паразитарными болезнями : сб. науч. ст. по материалам междунар. науч. конф. / Всерос. науч.-исслед. ин-т фундам. и приклад. паразитологии животных и растений. – М., 2017. – Вып. 18. – С. 285–288.

22. Комиссионное испытание противопаразитарной пасты на основе ивермектина при основных гельминтозах лошадей / М. Б. Мусаев [и др.] // Теория и практика борьбы с паразитарными болезнями : сб. науч. ст. по материалам междунар. науч. конф. / Всерос. науч.-исслед. ин-т фундам. и приклад. паразитологии животных и растений. – М., 2017. – Вып. 18. – С. 289–292.

23. Калугина, Е. Г. Изучение эффективности «Эквалан Дуо» при гельминтозах лошадей / Е. Г. Калугина, О. А. Столбова // Теория и практика борьбы с паразитарными болезнями : сб. науч. ст. по материалам междунар. науч. конф. / Всерос. науч.-исслед. ин-т фундам. и приклад. паразитологии животных и растений. – М., 2019. – Вып. 20. – С. 242–246. <https://doi.org/10.31016/978-5-9902340-8-6.2019.20.242-246>

24. Ятусевич, А. И. Трихонематидозы лошадей / А. И. Ятусевич, М. П. Сняжков. – Витебск : ВГАВМ, 2011. – 106 с.

25. Паразитозы желудочно-кишечного тракта лошадей Беларуси / А. И. Ятусевич [и др.] // Паразитарные болезни человека, животных и растений : тр. VI Междунар. науч.-практ. конф. / Витеб. гос. мед. ун-т, Отд-ние мед. наук НАН Беларуси ; редкол.: О.-Я. Л. Бекиш [и др.] – Витебск, 2008. – С. 340–343.

26. Сняжков, М. П. Проблема эймериоза лошадей в Республике Беларусь / М. П. Сняжков, В. М. Мироненко // Учен. зап. учреждения образования «Витеб. гос. акад. ветеринар. медицины». – 2011. – Т. 47, вып. 2, ч. 1. – С. 94–96.

References

1. Dvoinos G. M., Kharchenko V. A. *Strongylids of domestic and wild horses*. Kiev, Naukova dumka Publ., 1994. 233 p. (in Russian).

2. Dlubakovskii V. I. Associative nematodes of horses in Belarus. *Veterinarnaya nauka - proizvodstvu: nauchnye trudy* [Veterinary science to production: scientific works]. Minsk, 2002, iss. 36, pp. 169-178 (in Russian).

2. Ivashkin V. M., Dvoinos G. M. *Determinant of helminthoses of horses*. Kiev, Naukova dumka Publ., 1984. 164 p. (in Russian).

3. Kaniyazov A. Zh., Shakarboev E. B., Akramova F. D., Azimov D. A. Fauna of trichonematids (Strongylida: Trichonematidae) of the horses of Karakalpakstan. *Teoriya i praktika bor'by s parazitarnymi boleznyami: sbornik nauchnykh statei po materialam mezhdunarodnoi nauchnoi konferentsii = Theory and practice of combating parasitic diseases: collection of scientific articles adapted from the international scientific conference*. Moscow, 2019, iss. 20, pp. 247-251. <https://doi.org/10.31016/978-5-9902340-8-6.2019.20.247-251>

4. Ponamarev N. M., Tikhaya N. V. Ecological and epizootological characteristics of oxyuriasis in horses in the Altai region. *Vestnik Altaiskogo gosudarstvennogo agrarnogo universiteta = Bulletin of Altai State Agricultural University*, 2018, no. 4 (162), pp. 146-149 (in Russian).

5. Ponamarev N., Luneva N. The fauna of nematodes parasitizing in agricultural animals in the Altai territory. *Veterinarnaya sel'skokhozyaistvennykh zhivotnykh* [Veterinary medicine of farm animals], 2018, no. 12, pp. 31-35 (in Russian).

6. Puzanova E. V., Postevoi A. N. Modern epizootic situation on strongylatosis of horses in the Russian Federation. *Teoriya i praktika bor'by s parazitarnymi boleznyami: sbornik nauchnykh statei po materialam mezhdunarodnoi nauchnoi konferentsii = Theory and practice of combating parasitic diseases: collection of scientific articles adapted from the international scientific conference*. Moscow, 2019, iss. 20, pp. 492-498 (in Russian). <https://doi.org/10.31016/978-5-9902340-8-6.2019.20.492-498>

7. Stasyukevich S. I. Horse gastrophilosis: problems and control measures. *Nashe sel'skoe khozyaistvo* [Our Agriculture], 2013, no. 20, pp. 56-62 (in Russian).

8. Yatusевич A. I., Stasyukevich S. I., Skulovets M. V. Horses gastrophilosis and control measures. *Epizootologiya, immunobiologiya, farmakologiya i sanitariya* [Epizootology, Immunobiology, Pharmacology and Sanitation], 2008, no. 1, pp. 16-22 (in Russian).

9. Yatusевич A. I., Yatusевич I. A., Motuzko N. S., Samsonovich V. A., Kovalevskaya E. O., Bratushkina E. L. (et al.). *Adaptation processes and parasitosis of animals*. 2nd ed. Vitebsk, Vitebsk State Academy of Veterinary Medicine, 2020. 571 p. (in Russian).

10. Yatusевич A. I., Karasev N. F., Yakubovskii M. V., Stasyukevich S. I. Horse gastrophilosis. *Parazitologiya i invazionnye bolezni zhivotnykh* [Parasitology and invasive diseases of animals]. Minsk, 2017, pp. 490-495 (in Russian).

11. Yatusевич A. I., Galat V. F., Mironenko V. M., Berezovskii A. V., Prus M. P., Bratushkina E. L. *Guidelines for veterinary parasitology*. Minsk, IVTs Minfina Publ., 2015. 495 p. (in Russian).

12. Yatusевич A. I., Kaplich V. M., Yatusевич I. A., Skulovets M. V., Gerasimchik V. A. Stasyukevich S. I. (et al). Gastrophilosis of one-hoofed animals. *Arakhoentomoznye bolezni zhivotnykh* [Arachnoentomous diseases of animals]. Vitebsk, 2019, pp. 140-172 (in Russian).

13. Vasilevich F. I., Stasyukevich S. I., Yatusевич A. I. *Gadfly diseases of animals and modern measures to control them*. Moscow, The Moscow State Academy of Veterinary Medicine and Biotechnology, 2013. 311 p. (in Russian).

14. Yatusевич A. I., Petrukovich V. V., Sinyakov M. P., Dubina I. N. Helminths of the gastrointestinal tract of horses in the Republic of Belarus. *Veterinarnaya meditsina Belarusi* [Veterinary Medicine of Belarus], 2003, no. 4/5, pp. 30-33 (in Russian).

15. Sinyakov M. P., Shevyakova E. M. Horse associative helminthiasis and control measures. *Uchenye zapiski uchrezhdeniya obrazovaniya «Vitebskaya ordena «Znak Pocheta» gosudarstvennaya akademiya veterinarnoi meditsiny»* [Scientific notes of the educational institution “Vitebsk Order “Sign of Honor” State Academy of Veterinary Medicine”], 2013, vol. 49, iss. 1, pt. 1, pp. 58-60 (in Russian).

16. Sinyakov M. P. Associative parasitosis of horses in Belarus. *Uchenye zapiski uchrezhdeniya obrazovaniya «Vitebskaya ordena «Znak Pocheta» gosudarstvennaya akademiya veterinarnoi meditsiny»* [Scientific notes of the educa-

tional institution “Vitebsk Order “Sign of Honor” State Academy of Veterinary Medicine”], 2017, vol. 53, iss. 1, pp. 136-139 (in Russian).

17. Sinyakov M. P. *Intestinal helminthiasis of horses in Belarus*. Vitebsk, Vitebsk State Academy of Veterinary Medicine, 2018. 179 p. (in Russian).

18. Sinyakov M. P. Parasite fauna of the digestive system of horses in Belarus. *Parazitarnye sistemy i parazitotsenozy zhyvotnykh: materialy V nauchno-prakticheskoi konferentsii Mezhdunarodnoi assotsiatsii parazitotsenologov, Vitebsk, 24-27 maya 2016 g.* [Parasitic systems and parasitocenoses of animals: proceedings of the 5th scientific-practical conference of the International Association of Parasitocenologists, Vitebsk, May 24-27, 2016]. Vitebsk, 2016, pp. 159-162 (in Russian).

19. Sinyakov M. P., Stognacheva G. A., Soleichuk N. D. Epizootology of mixed parasitosis of horses in the Republic of Belarus. *Uchenye zapiski uchrezhdeniya obrazovaniya «Vitebskaya ordena «Znak Pocheta» gosudarstvennaya akademiya veterinarnoi meditsiny»* [Scientific notes of the educational institution “Vitebsk Order “Sign of Honor” State Academy of Veterinary Medicine”], 2019, vol. 55, iss. 4, pp. 80-85 (in Russian).

20. Gerke A. N., Konopatov Yu. V., Shustrova M. V., Engashev S. V. Alezan as a new highly effective anthelmintic for equine nematodes. *Veterinariya* [Veterinary Medicine], 2006, no. 9, pp. 11-12 (in Russian).

21. Musaev M. B., Vatsaev Sh. V., Bersanova Kh. I., Dzhamalova A. Z., Salgiriev I. R., Baisarova Z. T. Testing of antiparasitic ivermectin-based paste against the most significant parasitoses of horses in field conditions. *Teoriya i praktika bor'by s parazitarnymi boleznyami: sbornik nauchnykh statei po materialam mezhdunarodnoi nauchnoi konferentsii = Theory and practice of combating parasitic diseases: collection of scientific articles adapted from the international scientific conference*. Moscow, 2017, iss. 18, pp. 285-288 (in Russian).

22. Musaev M. B., Bersanova Kh. I., Vatsaev Sh. V., Dzhamalova A. Z., Salgiriev I. R. Commission testing of antiparasitic ivermectin-based paste against the most significant helminthoses of horses. *Teoriya i praktika bor'by s parazitarnymi boleznyami: sbornik nauchnykh statei po materialam mezhdunarodnoi nauchnoi konferentsii = Theory and practice of combating parasitic diseases: collection of scientific articles adapted from the international scientific conference*. Moscow, 2017, iss. 18, pp. 289-292 (in Russian).

23. Kalugina E. G., Stolbova O. A. Studying of efficiency “duo ekvalan” at helminthoses of horses. *Teoriya i praktika bor'by s parazitarnymi boleznyami: sbornik nauchnykh statei po materialam mezhdunarodnoi nauchnoi konferentsii = Theory and practice of combating parasitic diseases: collection of scientific articles adapted from the international scientific conference*. Moscow, 2019, iss. 20, pp. 242-246 (in Russian). <https://doi.org/10.31016/978-5-9902340-8-6.2019.20.242-246>

24. Yatusevich A. I., Sinyakov M. P. *Trichonematidoses of horses*. Vitebsk, Vitebsk State Academy of Veterinary Medicine, 2011. 106 p. (in Russian).

25. Yatusevich A. I., Sinyakov M. P., Petrukovich V. V., Soglaev S. N. Parasitoses of the gastrointestinal tract of horses in Belarus. *Parazitarnye bolezni cheloveka, zhyvotnykh i rastenii: trudy VI Mezhdunarodnoi nauchno-prakticheskoi konferentsii* [Parasitic diseases of humans, animals and plants: proceedings of the VI international scientific and practical conference]. Vitebsk, 2008, pp. 340-343 (in Russian).

26. Sinyakov M. P., Mironenko V. M. The problem of eimeriosis in horses in the Republic of Belarus. *Uchenye zapiski uchrezhdeniya obrazovaniya «Vitebskaya ordena «Znak Pocheta» gosudarstvennaya akademiya veterinarnoi meditsiny»* [Scientific notes of the educational institution “Vitebsk Order “Sign of Honor” State Academy of Veterinary Medicine”], 2011, vol. 47, iss. 2, pt. 1, pp. 94-96 (in Russian).

Информация об авторе

Синяков Максим Петрович – кандидат ветеринарных наук, доцент, доцент кафедры паразитологии и инвазионных болезней животных, Витебская ордена «Знак Почета» государственная академия ветеринарной медицины (ул. 1-я Доватора, 7/11, 210026 Витебск, Республика Беларусь). E-mail: vsavm@vsavm.by. <http://orcid.org/0000-0001-5112-0085>.

Information about author

Maksim P. Sinyakov - Ph. D. (Veterinary), Assistant Professor. Vitebsk State Academy of Veterinary Medicine (1 Dovatora Str., 7/11, Vitebsk 210026, Republic of Belarus). E-mail: vsavm@vsavm.by. <http://orcid.org/0000-0001-5112-0085>.