

Persönliche PDF-Datei für M. A. Ufimtseva, S. B. Antonova

Mit den besten Grüßen vom Georg Thieme Verlag

www.thieme.de

Dermatoskopische Muster bei Kindern mit Dermato- mykosen des behaarten Kopfes oder Alopecia areata

DOI 10.1055/s-0043-123944
Akt Dermatol 2018

Dieser elektronische Sonderdruck ist nur für die Nutzung zu nicht-kommerziellen, persönlichen Zwecken bestimmt (z. B. im Rahmen des fachlichen Austauschs mit einzelnen Kollegen und zur Verwendung auf der privaten Homepage des Autors). Diese PDF-Datei ist nicht für die Einstellung in Repositorien vorgesehen, dies gilt auch für soziale und wissenschaftliche Netzwerke und Plattformen.

Verlag und Copyright:

© 2018 by
Georg Thieme Verlag KG
Rüdigerstraße 14
70469 Stuttgart
ISSN 0340-2541

Nachdruck nur
mit Genehmigung
des Verlags



Dermatoskopische Muster bei Kindern mit Dermatomykosen des behaarten Kopfes oder Alopecia areata

Dermatoscopic Pattern in Children Suffering from Dermatomycosis capitis or from Alopecia areata

Autoren

M. A. Ufimtseva, S. B. Antonova

Institut

Institut für Haut- und Geschlechtskrankheiten, Staatliche Medizinische Universität zu Jekaterinburg (Ural), Russland

Bibliografie

DOI <https://doi.org/10.1055/s-0043-123944> |

Online-Publikation: 2018 | Akt Dermatol

© Georg Thieme Verlag KG Stuttgart · New York

ISSN 0340-2541

Korrespondenzadresse

Svetlana Borisovna Antonova, Repin-Straße 3, 620028 Jekaterinburg, Russland
ant-sveta13@rambler.ru

ZUSAMMENFASSUNG

Ziel: Bewertung der diagnostischen Effektivität der Dermatoskopie mit zehnfacher Vergrößerung für die Differenzialdiagnose von Mykosen des behaarten Kopfes oder Alopecia areata bei Kindern. Derartige Erkrankungen kommen bei Kindern häufig vor und werden gelegentlich nicht oder erst spät erkannt. Hier werden Ergebnisse eigener Untersuchungen und Literaturangaben zum Thema besprochen.

Material und Methoden: Es wurden dermatoskopische Untersuchungen an 78 erkrankten Kindern durchgeführt und im Vergleich mit publizierten Studien ausgewertet.

Ergebnisse: Bei 49 (93%) der Kinder mit einer Mykose waren eines oder mehrere der folgenden dermatoskopischen Muster vorhanden: kommaartige Haare bei 30 (57%), zickzackförmige Haare bei 31 (59%; $p < 0,05$).

Zudem wurden die für von Mikrosporrie befallenen Haare typischen weißen, horizontalen Streifen in der Haarschaftstruktur bei 17 Kindern (60,7%) beobachtet, die für die von Trichophytie befallenen korkenzieherartigen Haare bei 8 (32%; $p < 0,05$).

Es waren bei 24 (96%) der an Alopecia areata erkrankten Kinder eines oder mehrere der folgenden dermatoskopischen Muster vorhanden: gelbe Punkte bei 22 (88%), schwarze Punkte (kadaverisierte Haare) bei 9 (36%), ausrufezeichenartige Haare bei 12 (48%) und miniaturisierte, pigmentlose Haare (Vellushärchen) bei 19 (76%).

Es wurden bei den Kindern mit Mykosen des behaarten Kopfes keine für Alopecia areata typischen Zeichen beobachtet.

ABSTRACT

Objective: To evaluate the efficacy of dermatoscopy for differential diagnostics between alopecia areata and mycoses, results from own investigations and from the literature are discussed. These diseases are common in children and occasionally not or quite late recognized.

Material and methods: Dermatoscopic examinations were performed in 78 affected children and evaluated in comparison to published studies.

Results: One or more of the following dermatoscopic patterns were present in 49 (93%) children with mycoses: comma-like hair in 30 (57%), zigzag-shaped hair in 31 (59%, $p < 0.05$).

In addition, the white horizontal band, typical for hair affected by microsporiosis, was observed in the hair structure of 17 children (60.7%), and eight (32%, $p < 0.05$) in the corkscrew-like hairs affected by trichophytosis.

One or more of the following dermatoscopic patterns were present in 24 (96%) children suffering from alopecia areata: yellow points at 22 (88%), black dots (cadaverized hair) at 9 (36%), exclamation-like hair at twelve (48%), and miniaturized non-pigmented hair (vellus hair) at 19 (76%).

No pattern of alopecia areata was observed in the children with mycoses of the capillitium.

Einleitung

Haarausfall kann infolge einer mykotischen Läsion entstehen. Dieses Kenntnis kann diagnostisch und therapeutisch genutzt werden und ermöglicht frühzeitige vorbeugende bzw. anti-epidemische Maßnahmen. Bewährt hat sich die Dermatoskopie

(Synonym: Auflichtmikroskopie, Dermoskopie) zur Diagnostik übertragbarer Erkrankungen der Haut, insbesondere bei Skabies. Oft kann somit die Diagnose frühzeitig gestellt und mit der Therapie eher begonnen werden. Über dermatoskopische

Muster von Mykosen des behaarten Kopfes wurde bislang eher selten berichtet.

Ziel der Untersuchungen war die Beurteilung der diagnostischen Effektivität der Dermatoskopie hinsichtlich Differenzialdiagnostik von Mykosen und Alopecia areata.

Material und Methoden

Es wurden 78 wegen Haarausfalls in die Städtische Kinderklinik Nr.9 eingewiesene Kinder untersucht. Das Untersuchungsprotokoll war durch die regionale Ethikkommission der Staatlichen Medizinischen Universität des Uralgebiets freigegeben worden (Protokoll Nr.9 vom 20.11.2015). Die Erziehungsberechtigten hatten eine schriftliche Einwilligungserklärung zur Teilnahme an den Untersuchungen unterzeichnet.

Mykosen des behaarten Kopfteils und Alopecia areata wurden mittels epidemiologischer Anamnese, klinischem Bild, Angaben der Lumineszenzdiagnostik, Labormethoden (KOH-Test von Haarschuppen und Haaren) und kultureller Diagnostik mit Sabouraud-Medium diagnostiziert.

Die dermatoskopischen Untersuchungen der Läsionen erfolgten nach deren Bestreichen mit Mineralöl mit einem Dermatoskop vom Typ HEINE DELTA 20 bei 10-facher Vergrößerung. Folgende Merkmale wurden beurteilt:

- kommaartige Haare,
- zickzackförmige Haare,
- korkenzieherartige Haare,
- gelbe Punkte (Hyperkeratosen in den Ostien der Haarfollikel),
- schwarze Punkte (kadaverisierte Haare),
- ausrufezeichenartige Haare,
- miniaturisierte, pigmentlose Haare (Vellushärchen).

Die Digitalfotografie der Läsionen erfolgte mit einer Kamera vom Typ Nikon D 3100.

Eine Mikrosporie des behaarten Kopfteils war bei 28 Kindern diagnostiziert worden, davon 15 Jungen und 13 Mädchen, Alter: 8 Monate – 11 Jahre (Median: 7, interquartiler Bereich: 3–9). Die Krankheitsdauer betrug 2–12 Wochen (Median: 4, interquartiler Bereich: 2–5). Die Anzahl der Läsionen variierte von 1–4 (Median: 2, interquartiler Bereich: 1–3). Die Größe der Läsionen betrug einen 0,5–3 cm (Median: 1,5, interquartiler Bereich: 1–2,5).

Eine Trichophytie des behaarten Kopfes war bei 25 Kindern diagnostiziert worden, davon 20 Jungen und 5 Mädchen, Alter: 5 Monate–17 Jahre (Median: 12, interquartiler Bereich: 10–14). Die Krankheitsdauer betrug 2–8 Wochen (Median: 4, interquartiler Bereich: 2–5). Die Anzahl der Läsionen variierte von 1–2 (Median: 1, interquartiler Bereich: 1–2). Die Größe der Läsionen betrug 1,5–5 cm (Median: 2, interquartiler Bereich: 2–3,5).

Eine Alopecia areata war bei 25 Kindern diagnostiziert worden, davon 13 Mädchen und 12 Jungen, Alter: 3–12 Jahre (Median: 8, interquartiler Bereich: 5–11). Die Krankheitsdauer betrug 2–12 Wochen (Median: 4, interquartiler Bereich: 1–11). Die Anzahl der Läsionen variierte von 1–2 (Median: 1,5,

interquartiler Bereich: 1–2). Die Größe der Läsionen betrug 2–4 cm (Median: 2, interquartiler Bereich: 2–3,5).

Ergebnisse

Anzahl und Prozentsatz der bei Kindern mit Mykosen der behaarten Kopfhaut dermatoskopisch festgestellten Merkmale:

- kommaartige Haare: 30 (57%),
- zickzackförmige Haare: 31 (59%; $p < 0,05$),
- korkenzieherartige Haare bei Trichophytie: 8 (32%; $p < 0,05$),
- gelbe Punkte: 0,
- schwarze Punkte: 0,
- ausrufezeichenartige Haare: 0,
- miniaturisierte, pigmentlose Haare: 0.

Zudem wurden bei Mikrosporie typische, horizontal verlaufende, weiße Streifen im Haarschaft bei 17 Kindern (60,7%) beobachtet.

Bei Mykosen der behaarten Kopfhaut wurden keine für Alopecia areata typischen Merkmale beobachtet ($p < 0,05$).

Anzahl und Prozentsatz der bei Kindern mit Alopecia areata dermatoskopisch festgestellten Merkmale:

- kommaartige Haare: 0,
- zickzackförmige Haare: 0,
- korkenzieherartige Haare: 0,
- gelbe Punkte: 22 (88%),
- schwarze Punkte: 9 (36%),
- ausrufezeichenartige Haare: 12 (48%),
- miniaturisierte, pigmentlose Haare: 19 (76%).

Diskussion

Bei Kindern sollte die Alopecia areata zunächst von Mykosen des behaarten Kopfes unterschieden werden [1].

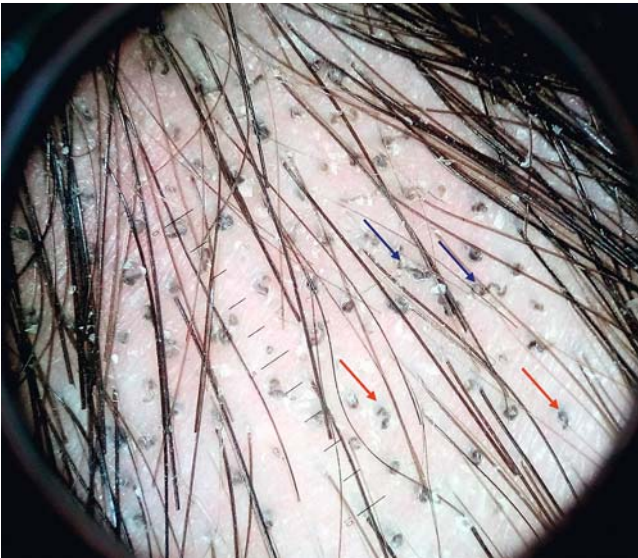Das zunehmende Vorkommen atypischer Varianten von Mikrosporie und Trichophytie erschwert die frühzeitige Diagnostik von Pilzkrankungen des behaarten Kopfes.

Literaturübersicht

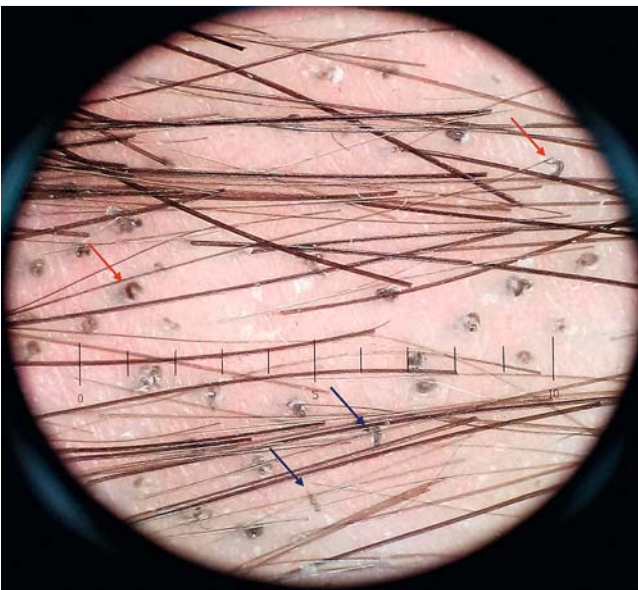
Die Sensitivität der Mikroskopie liegt bei nur 87,0%, deren Spezifität bei 92,0%. Die Pilzkultur wird als diagnostischer Goldstandard angesehen. Ihre Durchführung ist arbeitsaufwendig. Nicht selten steht ihr Ergebnis erst nach etwa 4 Wochen bereit [2–4].

R. Hughes et al. (2011) beschreiben korkenzieherartige Haare als ein dermatoskopisches, mit *T. soudanense* assoziiertes Muster der Trichophytie des behaarten Kopfteils [5]. R. Issa et al. (2014) haben in einer prospektiven Untersuchung von 43 Patienten mit Mykosen des behaarten Kopfes kommaartige Haare bei allen Kranken mit Mikrosporie und bei jedem zweiten Kranken mit Trichophytie festgestellt [6].

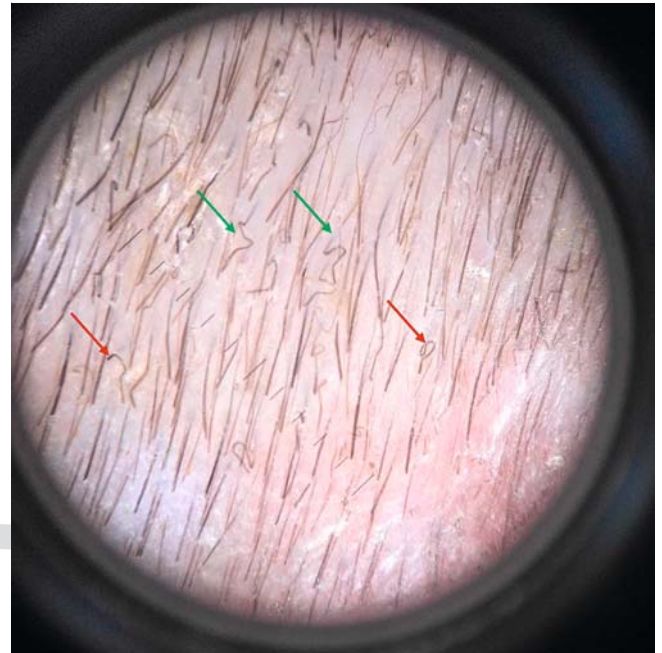
M. Slowinska et al. (2008) beschreiben folgende dermatoskopische Merkmale der mit *M. canis* assoziierten Mikrosporie des behaarten Kopfteils: kommaartige Haare, gebrochene und dystrophische Haare [7].




► **Abb. 1** Dermatoskopisches Bild der Trichophytie des behaarten Kopfes. Roter Pfeil: kommaartige Haare, blauer Pfeil: korkenzieherartige Haare.



► **Abb. 2** Dermatoskopisches Bild der Trichophytie des behaarten Kopfes. Roter Pfeil: kommaartige Haare, blauer Pfeil: korkenzieherartige Haare.



► **Abb. 3** Dermatoskopisches Bild der Mikrosporie des behaarten Kopfes. Roter Pfeil: kommaartige Haare, grüner Pfeil: zickzackförmige Haare.



► **Abb. 4** Dermatoskopisches Bild der Mikrosporie des behaarten Kopfes. Roter Pfeil: kommaartige Haare, schwarzer Pfeil: horizontale weiße Streifen in der Haarschaftstruktur.

Italienische Autoren (F. Lacarrubba et al., 2015) beschreiben bei 5 Patienten mit dem gleichen Typ von Mikrosporie kommaartige Haare, zickzackförmige Haare und morsezeichenartige Haare. Die Verfasser merken an, dass infolge der massiven Pilzinvasion entstandene halbdurchsichtige, leicht deformierbare Haare mit Verletzungen der Haarschäfte mittels Dermatoskopie festgestellt wurden [8].

A-E. El-Taweel et al. (2014) haben bei Untersuchung von 20 Patienten mit Mykosen des behaarten Kopfes in Banha (Ägypten) neben kommaartigen Haaren auch korkenzieherartige und zickzackförmige Haare festgestellt. Die Verfasser geben

an, dass mittels Pilzkultur folgende Dermatophytenarten aufgefunden werden konnten: bei 6 Patienten (15%) *T. violaceum*, bei weiteren 6 Patienten *M. canis*, bei 3 (7,0%) Patienten *T. rubrum* und bei 5 Patienten (13%) *T. verrucosum* [3].

O. Ekiz et al. (2014) beobachten bei der Untersuchung von 15 Patienten mit Mykosen des behaarten Kopfes Symptome wie dystrophe Haare, korkenzieherartige Haare, kommaartige Haare und schwarze Punkte. Mittels Pilzkultur wurden bei 7 Patienten (46,6%) *T. verrucosum* und bei 4 Patienten (26,7%) *M. canis* festgestellt. In weiteren 4 Fällen zeigte sich kein Pilzwachstum [4].

Eigene Untersuchungen

Auch in unserer Untersuchung wurden kommaartige Haare beobachtet. Diese entstehen infolge Verletzung des Haarschafts mit Hyphen von Endo- oder Ectothrix-Arten.

Beim Verbiegen des Haarschaftes durch eingedrungene Pilze in einer Ebene, jedoch nur an einer Stelle, verformt sich das Haar kommaartig (► **Abb. 1–4**).

Erfolgt die Verbiegung infolge Pilzinvasion ebenfalls in nur einer Ebene, jedoch an mehreren Stellen, so wird der Haarschaft zickzackförmig verformt (► **Abb. 3**).

Wird der Haarschaft in mehreren Ebenen und in mehreren Abschnitten verbogen, so rollt er sich auf und nimmt eine korkenzieherartige Form an (► **Abb. 1**).

Wir haben auch das dermatoskopische Muster „zickzackförmige Haare“ beobachtet. Korkenzieherartige Haare wurden nur bei Kindern mit Trichophytie festgestellt ($p < 0,05$).

Bei Verletzungen der Haare durch Mikrosporonspezies wurden in der Haarstruktur typische horizontale, weiße (leere) Streifen festgestellt (► **Abb. 4**).

Es wurden folgende dermatoskopische Muster der Alopecia areata gefunden: ausrufezeichenartige Haare, Vellushärchen und gelbe Punkte [3, 4, 7].

In der vorliegenden Untersuchung wurden „ausrufezeichenartige Haare“ bei Patienten mit der Alopecia areata (► **Abb. 5**) festgestellt. Einige Autoren benutzen statt des Terminus’ „ausrufezeichenartige Haare“ den Terminus „verengte Haare“, was den Mechanismus der Entstehung des Musters kennzeichnen soll [3, 9].

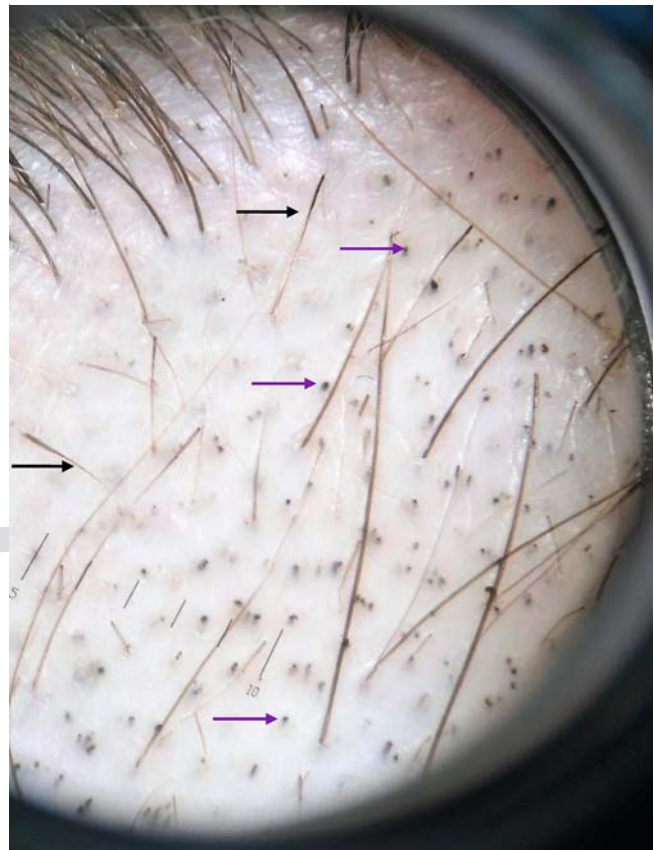
Es wurden auch schwarze Punkte (kadaverisierte Haare) festgestellt (► **Abb. 5**). Das sind Reste der ausrufezeichenartigen (verengten) Haare oder gebrochener Haare [9].

Die zum dermatoskopischen Muster der Alopecia areata gehörigen gelben Punkte entsprechen Hyperkeratosen in den Ostien der Haarfollikel (► **Abb. 6**) [7].

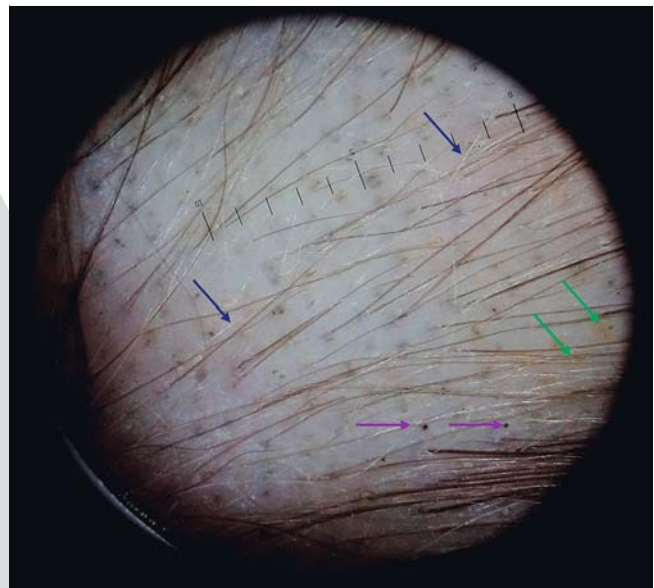
Miniaturisierte, pigmentlose Haare (Vellushärchen, ► **Abb. 6**) sind nach Meinung einiger Autoren ein Zeichen von Spontanremission oder einer adäquaten Behandlung [3, 10].

KERNAUSSAGEN

- Die Dermatoskopie mit 10-facher Vergrößerung ist zur Diagnostik von Mykosen des behaarten Kopfes und der Alopecia areata von Kindern geeignet.
- Zum dermatoskopischen Muster derartiger Mykosen gehören kommaartige, zickzackförmige und korkenzieherartige Haare.
- Zum dermatoskopischen Muster kindlicher Alopecia areata gehören gelbe und schwarze Punkte sowie ausrufezeichenartige und miniaturisierte, pigmentlose Haare.
- Miniaturisierte, pigmentlose Haare (Vellushärchen) werden von einigen Autoren als Anzeichen von Spontanremission oder adäquater Behandlung angesehen.
- Die gelben Punkte entsprechen Hyperkeratosen in den Ostien von Haarfollikeln.



► **Abb. 5** Dermatoskopisches Bild der herdförmigen Alopecia. Violetter Pfeil: schwarze Punkte (kadaverisierte Haare), schwarzer Pfeil: ausrufezeichenartige Haare.



► **Abb. 6** Dermatoskopisches Bild der herdförmigen Alopecia. Violetter Pfeil: schwarze Punkte (kadaverisierte Haare), grüner Pfeil: gelbe Punkte, blauer Pfeil: miniaturisierte, pigmentlose Haare (Vellushärchen).

Interessenkonflikt

Die Autorinnen geben an, dass kein Interessenkonflikt besteht.

Literatur

- [1] Hillmann K, Blume-Peytavi U. Diagnosis of hair disorders. *Semin Cutan Med Surg* 2009; 28: 33 – 38
- [2] Pinheiro AM, Lobato LA, Varella TC. Dermoscopy findings in tinea capitis: case report and literature review. *An Bras Dermatol* 2012; 87: 313 – 314
- [3] El-Taweel A-E, El-Esawy F, Abdel-Salam O. Different Trichoscopic Features of Tinea Capitis and Alopecia Areata in Pediatric Patients. *Dermatol Res Pract* 2014. doi:10.1155/2014/848763
- [4] Ekiz O, Sen BB, Rifaioğlu EN et al. Trichoscopy in paediatric patients with tinea capitis: a useful method to differentiate from alopecia areata. *J Eur Acad Dermatol Venereol* 2014; 28: 1255 – 1258
- [5] Hughes R, Chiaverini C, Bahadoran P et al. Corkscrew hair: a new dermoscopic sign for diagnosis of tinea capitis in black children. *Arch Dermatol* 2011; 147: 355 – 356
- [6] Isa-Isa RI, Amaya BY, Pimentel MI et al. Dermoscopy in tinea capitis: A prospective study on 43 patients. *Med Cutan Ibero Lat Am* 2014; 42: 18 – 22
- [7] Slowinska M, Rudnicka L, Schwartz RA et al. Comma hairs: a dermoscopic marker for tinea capitis: a rapid diagnostic method. *J Am Acad Dermatol* 2008; 59(Suppl. 05): 77 – 79
- [8] Lacarrubba F, Verzi AE, Micali G. Newly described features resulting from high-magnification dermoscopy of tinea capitis. *JAMA Dermatol* 2015; 151: 308 – 310
- [9] Mane M, Nath AK, Thappa DM. Utility of dermoscopy in alopecia areata. *Indian J Dermatol* 2011; 56: 407 – 411
- [10] Inui S, Nakajima T, Shono F et al. Dermoscopic findings in frontal fibrosing alopecia: report of four cases. *International Journal of Dermatology* 2008; 47: 796 – 799

