

*IV Международная (74 Всероссийская) научно-практическая конференция  
«Актуальные вопросы современной медицинской науки и здравоохранения»*

УДК 618.146

**Нуриманова О.Ю., Хайретдинова А.Э., Росюк Е.А.  
СТРУКТУРА ПРЕДРАКОВЫХ ЗАБОЛЕВАНИЙ И РАКА ШЕЙКИ  
МАТКИ У ЖЕНЩИН С БЕСПЛОДИЕМ**

Уральский государственный медицинский университет  
Кафедра акушерства и гинекологии  
г. Екатеринбург, Российская Федерация

**Nurimanova O.U., Khairtadinova A. E., Rosjuk E.A.  
THE STRUCTURE OF PRECANCER AND CERVICAL CANCER IN  
WOMEN WITH INFERTILITY**

Urals State Medical University  
Department of Obstetrics and Gynecology  
Ekaterinburg, Russian Federation

E-mail: ksana94@yandex.ru

**Аннотация.** В статье рассматривается структура предраковых заболеваний и рака шейки матки у женщин с бесплодием. По результатам гистологических исследований ткани шейки матки были выявлены: доброкачественные заболевания шейки матки (84,7%), предраковые - CIN1 (10,5%), CIN3 (2,3%), CIN2 (1,9%) и рак шейки матки (0,6%).

**Annotation.** The article discusses the structure of precancer and cervical cancer in women with infertility. According to the results of histological studies of cervical tissue were identified: benign diseases of the cervix (84.7%), precancerous-CIN1 (10.5%), CIN3 (2.3%), CIN2 (1.9%) and cervical cancer (0.6%).

**Ключевые слова:** бесплодие, предраковые заболевания и рак шейки матки

**Keywords:** infertility, precancerous lesions and cervical cancer

### **Введение**

Проблема бесплодия является чрезвычайно актуальной в нашей стране. По данным популяционных исследований последних лет, уже с начала третьего тысячелетия его частота на территории РФ стабильно перевалила за пресловутый рубеж в 15%. Принято считать, что 40–60% бесплодных браков обусловлено нарушениями репродуктивной функции женщины [1].

Нарушения фертильности возникают вследствие врожденной, но чаще приобретенной гинекологической и соматической патологии.

Важнейшей проблемой является рак шейки матки (РШМ), занимающий 2-е место в списке онкологических заболеваний у женщин 15-44-х лет [2]. Установлено, что РШМ это результат прогрессии цервикальной интраэпителиальной неоплазии, которая, в свою очередь, возникает вследствие

поражения шейки матки высокоонкогенными штаммами вируса папилломы человека [3].

Выявленные заболевания подвергаются консервативным и хирургическим методам лечения в виде абляции, эксцизии и конизации шейки матки, однако последние могут оказать негативное влияние на фертильность, частоту преждевременных родов бактериальной инфицирование эндо- и экзоцервикса. Кроме того, было установлено, что у женщин с ЦИН, подвергшихся хирургическому лечению риск рака шейки матки, всё равно сохранялся. В настоящее время терапевтические меры проводятся дифференцированно в зависимости от стадии поражения эпителия шейки матки и репродуктивных планов женщины [3].

**Цель исследования** - оценка структуры предраковых заболеваний и частоты встречаемости рака шейки матки у женщин с бесплодием.

#### **Материалы и методы исследования**

Работа проводилась на базе консультативно-диагностической поликлиники МБУ «Екатеринбургский клинический перинатальный центр» (ЕКПЦ), в исследовании приняли участие 357 женщин с диагнозом бесплодие. Критерии включения: репродуктивный возраст, диагноз бесплодие, наличие аномальной кольпоскопической картины по данным расширенной кольпоскопии.

Авторами проведен ретроспективный анализ за 2017 год заболеваний шейки матки у 357 пациенток с бесплодием, которым выполнялись инвазивные процедуры и хирургическое лечение патологии шейки матки: биопсия или эксцизия шейки матки, полипэктомия. В исследовании принимали участие пациентки, регулярно проходившие осмотры у гинеколога с цитологическим исследованием эндо- и экзоцервикса.

Кольпоскопические исследования выполнялись в кабинете специализированного приёма МБУ ЕКПЦ. Морфологические исследования были осуществлены в патоморфологической лаборатории МАУ ГКБ №40

Статистический анализ данных проводился с использованием таблицы Microsoft Excel 2010 г. Полученные результаты представлены в виде рисунка с выводами.

#### **Результаты исследования и их обсуждение**

Средний возраст женщин, принимавших участие в исследовании, составил  $35,6 \pm 3,6$  лет. Результаты визуальной оценки влагалищной части шейки матки характеризовались как аномальная кольпоскопическая картина 1 и 2 степени, аномальная кольпоскопическая картина с неспецифическими признаками, подозрение на инвазию, другие картины, согласно классификации Рио-де-Жанейро 2011 года. Всем женщинам проведены электрохирургические вмешательства в виде петлевой биопсии экзоцервикса, петлевой эксцизии или конизации шейки матки в пределах здоровой ткани. По результатам гистологических исследований ткани шейки матки были выявлены варианты нормы цилиндрического и многослойного плоского эпителия,

доброкачественные заболевания шейки матки, предраковые процессы и рак шейки матки.

Варианты нормы - эктопия цилиндрического эпителия, метаплазия многослойного плоского эпителия - выявлены в 24,3% случаев. Из доброкачественных заболеваний шейки матки у 20,2% женщин регистрировался цервицит. Явления паракератоза отмечены также в 20,0% случаев, койлоциты обнаружены в 13,6% случаев, наботовы кисты, полипы, лейкоплакия составили соответственно 4,9%, 1,3%, 0,5%. Цервикальные интраэпителиальные неоплазии (ЦИН) I-III степени имели место у 14,7 % женщин, из которых 10,5% пришлось на ЦИН I, 2,3% на ЦИН II, 1,9% на ЦИН III, рак шейки матки обнаружен у 0,6% женщин (рис.1).

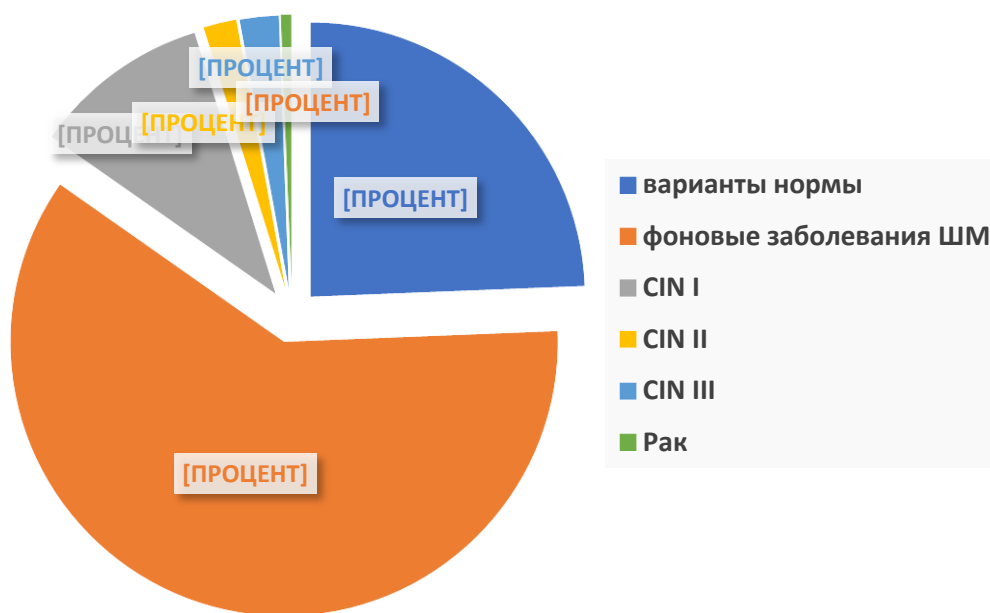


Рис. 1. Структура предраковых заболеваний и рака шейки

В структуре серьезных поражений эпителия шейки матки преобладали ЦИН I - 68,6%, ЦИН II - 12,4%, ЦИН III - 15,0%, рак шейки матки у 2-х пациенток - 3,9%.

Известно, что заболеваемость РШМ в России составляет 14,2 случая на 100 000 женщин [4]. В исследованной нами группе пациенток с бесплодием заболеваемость РШМ составила 56 на 100 000, что почти в 4 раза выше, чем в популяции женщин репродуктивного возраста.

По результатам гистологического исследования пациенткам с диагнозом CIN I проводилась аргонплазменная абляция шейки матки или эксцизионная биопсия, с диагнозом CIN II - эксцизия шейки матки, пациенткам с CIN III - конизация шейки матки в условиях гинекологического стационара с выскабливанием цервикального канала. Хирургическое вмешательство на шейке увеличивало сроки лечения бесплодия, создавало препятствие для проведения вспомогательных репродуктивных технологий (ВРТ), и формировало факторы риска для вынашивания беременности в случаях

успешности лечебных мероприятий. При обнаружении рака шейки матки пациентки передавались под наблюдение врачей онкологического диспансера.

**Выводы:**

1. У пациенток с бесплодием на этапе первичного обследования выявляются как доброкачественные, так и предраковые поражения шейки матки.

2. В структуре предраковых заболеваний у пациенток с бесплодием наиболее часто встречается CIN I - 68,6%.

3. Рак шейки матки у женщин с бесплодием обнаруживается чаще, чем в популяции женщин репродуктивного возраста

4. Женщины, планирующие беременность, должны особенно тщательно обследоваться на предмет выявления предраковых заболеваний шейки матки.

**Список литературы:**

1. Савельевой Г.М. Гинекология: Национальное руководство. Под редакцией. / Г.М. Савельевой, Г.Т. Сухих, В.Е. Радзинского и др. М.: ГЭОТАРМедиа, 2017. – 846 с.

2. Радзинский В.Е., Роговская С.И., Бебнева Т.Н., Мальцева Л.И. Дисплазия шейки матки. Новые перспективы. Современные возможности коррекции цервикальных неопластических изменений. Информационный бюллетень. - М.: Издательство журнала StatusPraesens, 2018. – 16 с.

3. Шейка матки, влагалище, вульва. Физиология, патология, кольпоскопия, эстетическая коррекция: руководство для практикующих врачей / под ред. Е. В. Липовой., С. И. Роговской – М.: Издательство журнала StatusPraesens, 2014. – 832 с.

4. Волошина Н. Н. Цервикальные интраэпителиальные неоплазии (диагностика, лечение, профилактика)// Гродненского государственного медицинского университета, – 2014, – № 1, – С. 84

УДК 618.17:008.8

**Олейникова Ж.С., Обоскалова Т.А.**

**ПЕРВИЧНАЯ ДИСМЕНОРЕЯ И ПРЕДМЕННОСТРУАЛЬНЫЙ СИНДРОМ У  
СТУДЕНТОК МЕДИЦИНСКОГО ВУЗА**

Уральский государственный медицинский университет  
Кафедра акушерства и гинекологии  
г. Екатеринбург, Российская Федерация

**Oleynikova Zh. S., Oboskalova T.A.**

**PRIMARY DYSMENORRHEA AND PREMENSTRUAL SYNDROME IN  
STUDENTS OF MEDICAL UNIVERSITY**

Urals State Medical University  
Department of Obstetrics and Gynecology  
Ekaterinburg, Russian Federation