

文章编号: 1003-2754(2003)05-0422-03

小脑前下动脉梗死的临床特征及病因探讨(附 22 例报告)

庄晓荣, 童绥君, 林晓芳

摘要: 目的 分析小脑前下动脉(AICA)梗死的临床表现及MR改变,并探讨AICA梗死形成的原因。方法 对22例AICA梗死患者的临床表现、MRI及MRA进行分析。结果 AICA梗死的主要累及小脑中脚和(或)脑桥外下方,其症状体征以眩晕及共济失调为主,可合并多组颅神经受累,以Ⅷ对颅神经受累最具特征性。MRA上单纯AICA梗死单侧者,基底动脉(BA)显示良好,双侧AICA梗死及合并其它小脑梗死者BA未显影或显示狭窄。结论 AICA梗死的诊断主要依靠MRI、MRA对判定病因及预后具有重要意义。

关键词: 小脑前下动脉梗死; 磁共振成像; 磁共振血管造影

中图分类号: R743 **文献标识码:** A

The clinical features and etiological diagnosis of anterior inferior cerebellar artery territory infarction (22 cases report) ZHUANG Xiaorong, TONG Suijun, LIN Xiaofang. (Department of Neurology, The First Affiliated Hospital of Xiamen University, Xiamen 361004, China)

Abstract Objective To analyse the clinical features and MR manifestations of the anterior inferior cerebellar artery (AICA) territory infarction, and to explore its pathogenesis cause. **Methods** 22 cases of AICA territory infarction were retrospectively studied by clinical features, MRI and MRA manifestations. **Results** The mid cerebellar peduncle and the inferior lateral pontine area were always involved in AICA infarction. The main clinical features of AICA territory infarction were vertigo and ataxia. There could be multiple cranial nerves involvement, of which, the typical one was the 8th cranial nerve involvement. MRA show normal basilar artery (BA) in simple unilateral AICA infarction, whereas in bilateral AICA infarction or complicated with the infarction of other parts of the cerebellum, MRA showed BA occlusion or stenosis. **Conclusion** The diagnosis of AICA infarction is mainly dependant on MRI. MRA bears great significance in assessing its causes and prognosis.

Key words: Anterior inferior cerebellar artery territory infarction; Magnetic resonance imaging; Magnetic resonance angiography

早在1943年Adams就描述了小脑前下动脉(AICA)梗死的临床综合征,然而对该动脉梗死更深刻的认识则是在90年代之后,通过对一系列临床病例的尸解、磁共振影像及血管造影资料的分析,人们对AICA梗死的临床、影像学表现及其形成机制有了较为完整的认识。我们收集了自1998年1月~2003年1月经磁共振确诊为小脑前下动脉梗死的病例,将其分为单纯梗死及合并其它小脑梗死2组,结合其磁共振血管造影结果,对AICA梗死的危险因素、临床特征及形成机制进行探讨。

1 临床资料

1.1 一般资料

22例患者,男18例,女4例,年龄31~82岁,平均63.95岁。危险因素包括:高血压病18例,高脂血症10例,糖尿病9例,吸烟(10根/日以上)4例,饮酒史(约100g/日以上)4例,有过心梗者2例。所有病例心电图未发现心房纤颤,心脏超声检查亦未发现心脏内栓子。

1.2 临床表现

按梗死涉及的范围分为2组:(1)单纯小脑前下动脉梗死者10例,起病形式:突发性3例,进展性7例,表现为眩晕、共济失调者9例(90%),构音障碍者5例(50%),面部感觉减退、吞咽困难者各3例(30%),具有耳鸣耳聋、外展麻痹、周围性面瘫、眼

震、Horner征阳性者各2例(20%),肢体瘫痪者1例(10%),经2~4周的降纤及抗血小板聚集等治疗,1例痊愈,9例生活自理,仅留有面瘫或轻度共济失调。(2)合并其它小脑梗死者12例,突发起病4例,进展性起病者8例。以眩晕起病者12例(100%),其中除2例入院时已昏迷无法检查外,其余10例表现为共济失调(100%)。吞咽困难者8例(80%),眼震及构音障碍者各7例(70%),耳鸣耳聋、Horner征阳性、外展麻痹及肢体瘫痪者各5例(50%),周围性面瘫者4例(40%),面部感觉障碍及偏身感觉障碍者各3例(30%)。入院时意识障碍2例,入院后又有4例出现意识障碍共6例(50%),其中5例历经昏迷到死亡,1例为短暂的意识障碍。经降纤或抗凝治疗2~4周后,7例好转,但其中3例留有严重的功能障碍,死亡者5例。

1.3 磁共振及磁共振血管造影检查

10例单纯小脑前下动脉梗死者,8例小脑中脚有梗死灶(其中3例为双侧小脑中脚受累),5例脑桥外下方梗死。MRA中3例显示基底动脉(BA)狭窄或未显示,此3例均见于双侧小脑前下动脉梗死

收稿日期:2003-04-27; 修订日期:2003-07-29

作者单位:(厦门大学医学院第一附属医院 厦门市中山医院神经内科,福建 厦门 361004)

者,另7例后循环显示良好。

12例合并其它小脑梗死者均有小脑中脚梗死灶(其中5例为双侧受累),6例同侧脑桥外下方梗死,涉及小脑前下区者3例。4例合并小脑后下动脉(PICA)梗死(1例为双侧PICA梗死),5例合并小脑上动脉(SCA)梗死。这些病例中合并SCA梗死4例(33.3%),合并PICA梗死3例(25%),同时合并SCA、PICA梗死1例(8.3%);12例中有7例出现分水岭梗死灶(4例单侧,3例双侧),因其位于各分支的交界区,不能归入小脑动脉的某个分支,而称为分水岭区梗死^[1-3]。磁共振血管造影显示异常者10例,6例为BA未显示,4例显示狭窄或部分中断,2例未行MRA检查者,MRI上可见BA流空信号消失。

1.4 听觉诱发电位检查

22例中有14例行听觉诱发电位(BAEP)检查,14例均显示异常。7例以II波未引出或潜伏期延长为主,伴I-III或III-V间期延长,另外7例表现为单纯I-III或IV-V间期的延长。

2 讨论

2.1 AICA的解剖及分布

AICA是供应小脑3对动脉中最小的1对,75%起自BA的下部1/3,少部份起自BA中部1/3,极少数情况下AICA与PICA共干起自椎动脉(VA)或BA,偶然情况下可见到直接由BA发出几支小血管替代AICA^[4]。AICA发出的分支供应脑桥下部或中部外侧,另一分支供应小脑中脚及小脑前下的小部分区域(包括绒球及其附近的组织在内)。约80%的内听动脉(IAA)起自AICA,也有少部分直接起自BA。同侧AICA与PICA、SCA间有丰富的吻合,同时AICA与PICA在大小上常互补,当一侧存在大的AICA时,同侧的PICA常常发育不全。

2.2 AICA梗死的临床表现

本组病例占同期急性脑梗死的1.85%,占椎-基底动脉系统梗死的8.64%,占小脑梗死的17.19%。

AICA梗死的临床表现包括:眩晕,病变同侧共济失调,耳鸣耳聋,周围性面瘫,面部痛觉减退,Horner征,向病灶侧同向凝视麻痹,对侧肢体痛温觉减退。这些症状体征以不同的机率出现。无论是单纯AICA梗死或合并其它小脑梗死者,起病均以进展占多数,绝大多数病例均有眩晕及共济失调,当脑干受累时,则表现为V、VI、VII、VIII对颅神经受累,Horner征,偏身感觉障碍,侧视麻痹等。

来自英格兰医学中心后循环注册登记的资料表明超过40%的小脑梗死为多发性,本组22例中合并其它小脑梗死的病例12例(54.5%)。当AICA梗死合并SCA或PICA梗死伴或不伴分水岭区梗死时,或AICA梗死合并分水岭区梗死时,若梗死面积不大,未造成脑干受压或无脑干梗死时其临床表现与

单纯AICA梗死大致相同,但共济失调、眩晕等症体征持续时间长短程度较重;若同时存在脑干病灶或AICA同时合并SCA、PICA梗死造成脑干受压时,则AICA梗死症状往往被脑干症状所掩盖,因此与单纯AICA梗死不同,昏迷、肢体瘫痪的发生率高,死亡比例也高。昏迷及肢体瘫痪是因脑干网状结构及锥体束受累所致,提示AICA梗死合并其它梗死者往往有脑干广泛损害。

合并梗死组中的另一种现象是分水岭区梗死发生的比例较高,关于小脑分水岭区梗死的概念目前尚未定论,近年来陆续有些相关的报道^[1-3],其中Barth的1组病例中^[2],8例分水岭区梗死者几乎均有严重的椎-基底动脉粥样硬化。

总之,AICA合并其它小脑梗死的病例,无论是脑干受累的临床表现,还是分水岭区梗死的发生,均提示该组病例具有严重的BA病变。

2.3 AICA梗死的磁共振诊断标准

自Adams提出AICA梗死的临床综合征后,AICA梗死一直依靠临床的几组症状体征作出诊断,即完全性的AICA综合征,实际上完全性AICA梗死综合征在临床上并不多见^[2,4,5],因此AICA梗死在相当长一段时间内被认为极少见。MRI应用于临床之后,AICA梗死的研究报道渐增多,Amarenco、Roquer根据AICA的解剖图谱并结合MRI所见绘制了其诊断图谱,这些图成了AICA梗死的诊断标准^[1,2,4-6]。目前普遍认为AICA梗死在MRI上表现为以下几种形式:(1)小脑中脚及脑桥外下方伴或不伴小脑前下区梗死灶(见图1)。(2)单纯小脑中脚梗死灶(见图2)。(3)单纯脑桥梗死灶。22例AICA梗死中,涉及小脑中脚者20例(90.9%),涉及脑桥外下方者11例(50%),涉及小脑前下区域者3例(13.6%),其中双侧AICA梗死者8例(36.4%)。以上结果不难看出小脑中脚是AICA梗死影像诊断的核心^[4-6],由于AICA与PICA及SCA之间吻合丰富,因而小脑前下区梗死的影像较为少见。

在磁共振的成像上,全部病例均采用轴位层面和冠状位层面成像,对比二种层面的图像,发现冠状位成像与平面轴位成像同样可以明确显示AICA梗死的范围,这与泉雅之^[7]的结果相符,因此我们认为对疑有AICA梗死者轴位与冠状位成像结合更有助于诊断。

2.4 AICA梗死与脑干听觉诱发电位(BAEP)

约80%的内听动脉起自AICA,因此AICA梗死时,有部分患者表现有耳鸣及听力下降,在小脑梗死中,这一症状往往是AICA梗死所特有的,也有人把耳聋,耳鸣称为AICA梗死的特征性症状。22例AICA梗死中,14例行BAEP检查,其中7例以II波引不出或潜伏期延长为主,表明耳蜗核受累有一定的发生率,14例均有I-III及III-V波间期的延长,提

示脑干特别是脑桥受累。由于这一特征性改变, BAEP 检查可以作为 AICA 梗死诊断的补充手段。

2.5 AICA 梗死的原因及其危险因素

早年对 AICA 梗死形成原因的研究主要基于尸解资料, 目前则通过血管造影或磁共振血管造影手段来寻找其原因, 结果都证实 AICA 梗死的主要原因是动脉粥样硬化^[1,4,5]。Amarenco 通过血管造影对 9 例 AICA 梗死发病机制的探讨, 得出结论是: 单侧 AICA 梗死多发生于糖尿病所致的 AICA 本身形成的闭塞, 而双侧 AICA 梗死或合并其它小脑梗死, 几乎均有严重的 BA 闭塞性疾病^[5]。我们的病例结合 MRA 检查结果显示单纯 AICA 梗死者中 3 例 BA 狭窄或未显示, 而这 3 例均见于双侧 AICA 梗死者; 合并梗死者 12 例, MRA 发现 BA 异常或 MRI 显示 BA 流空现象消失, 该结果与前述血管造影的结果相符, 也证实了双侧 AICA 梗死及合并其它小脑梗死的 AICA 梗死确实存在着 BA 严重狭窄或闭塞。虽然 MRA 的可靠性不及 DSA, 但作为一种无创性的检查手段确有其优势, 1 例合并其它小脑梗死者的 MRA 图像清晰地显示了后循环的血流障碍(见图 3); 但在单侧单纯 AICA 梗死者, 由于硬化斑局限且狭窄程度不重^[5], MRA 显示正常, 说明 MRA 在显示局灶性硬化斑上有很大的局限性。因此 MRA 对双侧 AICA 梗死或合并其它小脑梗死的严重 BA 闭塞者更有意义。

从危险因素来看, 本组 22 例患者, 高血压病所占的比例最高, 糖尿病、高脂血症占了较高比例, 冠心病、吸烟饮酒史也占了一定比例。每个病例至少均占有高血压、糖尿病、高脂血症等 3 个重要危险因素之一, 但无 1 例有心房纤颤或心源性栓塞的证据。这也进一步支持 AICA 梗死绝大多数是动脉粥样硬化所致, 而少有栓塞。Amereco 报道了 9 例 AICA 梗死, 9 例均有高血压病^[5], Roqner 报道了 15 例 AICA 梗死中 12 例有高血压病^[6]。国内何志义报道 19 例中 10 例有高血压病^[8], 与高血压病一样糖尿病

与高血脂也是与 AICA 梗死密切相关的重要危险因素。

2.6 治疗与预后

本组病例多以降纤治疗为主, 对进展性者部分予速避凝治疗, 结果单纯 AICA 梗死患者全部恢复生活自理, 功能预后良好, 仅少数病例遗留有面瘫, 轻微的行走不稳; 但应注意到部分 BA 梗死以 AICA 梗死作为早期症状, 本组病例中有 2 例以 AICA 梗死为首发症状进展到 BA 梗死, 最终死亡, 因此对起病时表现符合 AICA 梗死者, 应密切观察病情变化。而合并其它小脑梗死的病例死亡者多, 存活者多留有严重功能障碍, 而且临床上往往合并梗死者多于单纯 AICA 梗死^[9]。因两组病例预后上有很大的差异, 所以对单纯 AICA 梗死及合并梗死的区分对患者的预后判定有重要意义。

[参考文献]

- [1] Amarenco P. The spectrum of cerebellar infarctions[J]. Neurology, 1991, 42: 973-979.
- [2] Barth A, Bogousslavsky J, Regli F. The clinical and topographic spectrum of cerebellar infarcts: a clinical magnetic resonance imaging correlation study [J]. Ann Neurol, 1993, 33 (5): 451-456.
- [3] Canaple S, Bogousslavsky J. Multiple large and small cerebellar infarcts[J]. J Neuro Neurosurg Psychiatry, 1999, 66: 739-745.
- [4] Amarenco P, Hauw JJ. Cerebellar infarction in the territory of the anterior and inferior cerebellar artery. A clinicopathological study of 20 cases[J]. Brain, 1990, 113: 139-155.
- [5] Amarenco P, Rosengart A, Dewitt LD, et al. Anterior inferior cerebellar artery territory infarcts: Mechanisms and clinical features[J]. Arch Neurol, 1993, 50(2): 154-161.
- [6] Roqer J, Lorenzo JL, Pou A. The anterior inferior cerebellar artery infarcts: a clinical magnetic resonance imaging study [J]. Acta Neurol Scand, 1998, 97(4): 225-230.
- [7] 泉雅之, 寺尾心一, 祖父江元, 他. 头部 MRI による前下小脑动脉灌流流域の脑梗塞の臨床的検討 [J]. 脳神経, 1997, 49 (3): 152-156.
- [8] 何志义, 欧阳巍. 小脑前下动脉梗死的临床与磁共振成像的研究 [J]. 中风与神经疾病杂志, 2002, 19: 356-357.
- [9] 欧阳巍, 何志义. 小脑前下动脉综合征的临床研究进展 [J]. 国外医学脑血管病, 2001, 9: 308-311.

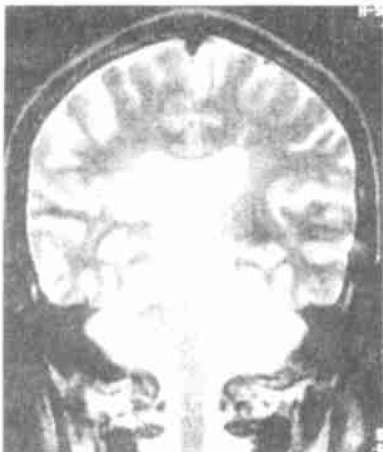


图 1 显示桥臂及脑桥下外方梗死灶

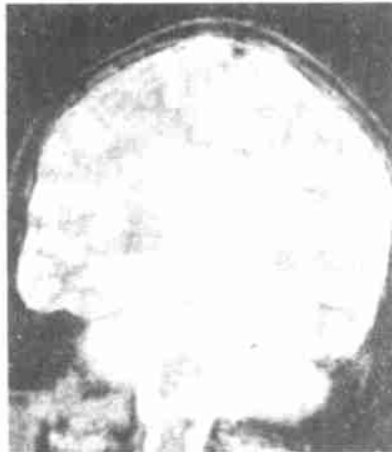

图 2 双桥臂梗死灶

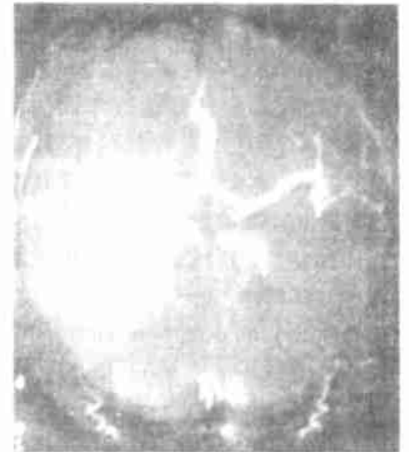

图 3 合并其它小脑梗死者 MRA 示椎-基底动脉未显影