

СИНДРОМ «РУКА–НОГА–РОТ», АССОЦИИРОВАННЫЙ С СОЧЕТАННОЙ ЭНТЕРОВИРУСНО–СТРЕПТОКОККОВОЙ ИНФЕКЦИЕЙ, У РЕБЕНКА

И.Л. Горишна¹, Л.А. Волянская¹, О.Н. Дывоняк², О.Р. Боярчук¹, Э.И. Бурбела¹, У.М. Мудрык¹
¹Тернопольский национальный медицинский университет им. И.Я. Горбачевского, Тернополь, Украина

²Тернопольская городская детская клиническая больница, Тернополь, Украина

Hand, foot and mouth disease associated with streptococcus infection in a child (clinical case)

I.L. Horishna¹, L.A. Volyanskaya¹, O.N. Dyvonyak², O.R. Boyarchuk¹, E.I. Burbela¹, U.M. Mudryk¹

¹ Ternopil National Medical University named after I.Ya. Horbachevsky, Ternopil, Ukraine

² Ternopil City Children's Clinical Hospital, Ternopil, Ukraine

Резюме

В представленном клиническом случае сочетание двух возбудителей (энтеровируса и стрептококка) обусловило тяжелое и атипичное течение синдрома «рука-нога-рот» у ребенка младшего школьного возраста. Энтеровирусная инфекция, с первых дней заболевания представленная типичной локализацией первичных элементов сыпи и характерным интоксикационным синдромом, подтверждена выявлением РНК энтеровирусов в испражнениях. Течение заболевания было волнообразным. В первую волну высыпания на коже, сопровождавшиеся болезненностью и зудом, соответствовали классической ЭВИ по характеру элементов, их локализации и сочетались с поражением эпителия слизистых оболочек рта. Начиная с 5-х суток заболевания, на фоне усиления выраженности интоксикационного синдрома появились буллезные элементы на коже конечностей, обнаружено превышение допустимых значений антистрептолизина-О в 12 раз, а при посеве материала из трещин угла рта выделен *Streptococcus pyogenes* 10⁶ КУО, что указывало на сочетание синдрома «рука-нога-рот» со стрептококковой инфекцией. Онихомагезис в периоде реконвалесценции ретроспективно свидетельствовал о доминирующей роли энтеровируса в представленном клиническом случае.

Ключевые слова: энтеровирусная инфекция, синдром «рука-нога-рот», стрептококковая инфекция, дети.

Введение

На протяжении последних лет во всем мире наметился значительный рост заболеваний, вызванных энтеровирусами. Энтеровирусные инфекции (ЭВИ) – это гетерогенная по своей антигенной структуре группа антропонозных заболеваний, которые характеризуются интоксикационным синдромом и полиморфизмом клинических проявлений [1, 2]. Появление новых серотипов этих вирусов (Коксаки А6, Энтеровирус D68, Энтеровирус 71) вызывает в мире очередные эпидемические всплески каждые 3–4 года [1]. Характерные фекально-оральный,

Abstract

In the presented clinical case, the combination of two pathogens (enterovirus and streptococcus) caused a severe and atypical course of the hand-foot-mouth syndrome in a child of primary school age. EVI from the first days of the disease represented by the typical localization of the primary elements of the rash and the characteristic intoxication syndrome was confirmed by the detection of enterovirus RNA in the feces. The course of the disease was undulating. In the first wave, skin rashes accompanied by soreness and itching corresponded to the classical EVI in terms of the nature of the elements, their localization and were combined with lesions of the epithelium of the oral mucosa. Starting from the 5th day of the disease, against the background of an increase in the severity of intoxication syndrome, bullous elements appeared on the skin of the extremities, an excess of the permissible values of antistreptolysin-O was found 12 times, and when sowing material from cracks in the corner of the mouth, *Streptococcus pyogenes* 10⁶ KUO was isolated, which indicated a combination of the syndrome Hand-foot-mouth with streptococcal infection. Onychomadesis in the period of convalescence retrospectively testified to the dominant role of enterovirus in the presented clinical case.

Key words: Enterovirus infections; hand, foot, and mouth disease; streptococcal infection; children.

капельный и трансплацентарный механизмы передачи обеспечивают значительный уровень заболеваемости с пестрой клинической симптоматикой, особенно среди детей [1, 3]. Особого внимания клиницистов требуют нетипичные проявления этой инфекции в связи с определенными особенностями редких клинических симптомов, возникновение которых не всегда сразу может быть связано только с ЭВИ. Поэтому они требуют углубленной дифференциации с другими нозологиями и рассмотрения возможности сочетанного участия в патологическом процессе нескольких возбудителей.

Клинический случай

Девочка 6 лет находилась под наблюдением в течение 16 суток стационарного лечения и 1 месяца дальнейшего амбулаторного наблюдения после клинического выздоровления.

Ребенок поступил на 6-е сутки от начала заболевания в инфекционное отделение Тернопольской городской детской клинической больницы. При поступлении доминирующей жалобой было наличие множественных буллезно-пятнисто-папулезных высыпаний преимущественно на нижних конечностях (тыльной поверхности стоп, голенях и коленях), ягодицах, локтях и единичных высыпаний на тыльной поверхности рук и ушах. Также девочка жаловалась на общую слабость, сниженный аппетит.

Из анамнеза заболевания известно, что первыми проявлениями болезни были фебрильная лихорадка и катаральные симптомы со стороны глотки (покашливание, со слов матери). В конце 3-х суток на ягодицах появились первые три изолированных ярко-красных пятна среднего размера правильной круглой формы с четкими краями на неизменном фоне кожи. На следующие (4-е) сутки на месте последних образовались везикулы, появились новые пятнисто-папулезные высыпания, которые обильно распространились по всей поверхности ягодиц, на ноги и локти. Тогда же единичные аналогичные элементы появились на ушах и кистях рук. Начиная с 5-х суток заболевания, все имеющиеся на коже большой элементы высыпаний преобразовались в везикуло-буллезные, а отдельные из них слились между собой. Высыпания сопровождались болью и зудом. В это время наблюдалось усиление интоксикационного синдрома: у девочки развилась слабость, она стала капризной, полностью исчез аппетит, но температура тела нормализовалась. Буллезные высыпания и усиление сим-

птомов интоксикации обусловили направление ребенка на стационарное лечение.

До момента данного заболевания девочка росла и развивалась соответственно ее возрасту, отдельные нетяжелые респираторные эпизоды повторялись 3–4 раза в год, вакцинирована согласно Национальному календарю прививок. Данный эпизод не связан со вспышкой клинически похожих заболеваний в окружении ребенка.

При поступлении на стационарное лечение общее состояние девочки средней тяжести за счет кожного и интоксикационного синдромов. Положение в кровати вынужденное: на спине с полусогнутыми ногами. Кожа бледно-розовая с множественной полиморфной, папулезно-везикулезно-буллезной экзантемой размером от 0,4 до 6,0 см в диаметре, с серозно-геморрагическим содержимым ее полостных элементов, которые локализовались на неизменном фоне кожи. Более обильной сыпь была на коленях, голенях, тыле обеих стоп, ягодицах. Единичные пятнисто-папулезные высыпания обнаружены на правой ушной раковине и обоих локтях. Остальная поверхность кожи (голова, шея, туловище) чистая (рис. 1). Слизистая конъюнктив гиперемирована. Двусторонний ангулярный хейлит, больше справа. Язык влажный с белыми паутинными налетами вдоль центральной оси, ближе к правому краю выявлена округлая болезненная афта 0,3×0,6 см (см. рис. 2). Мягкое небо и задняя стенка глотки не изменены, миндалины рельефные, без налетов, выступают за пределы дужек и на ¼ перекрывают зев (см. рис. 2). Пальпируются подчелюстные, передние шейные, паховые лимфоузлы: мелкие, размерами 0,5×0,7 см, не спаянные между собой и с окружающими тканями, эластичные, подвижные, безболезненные.

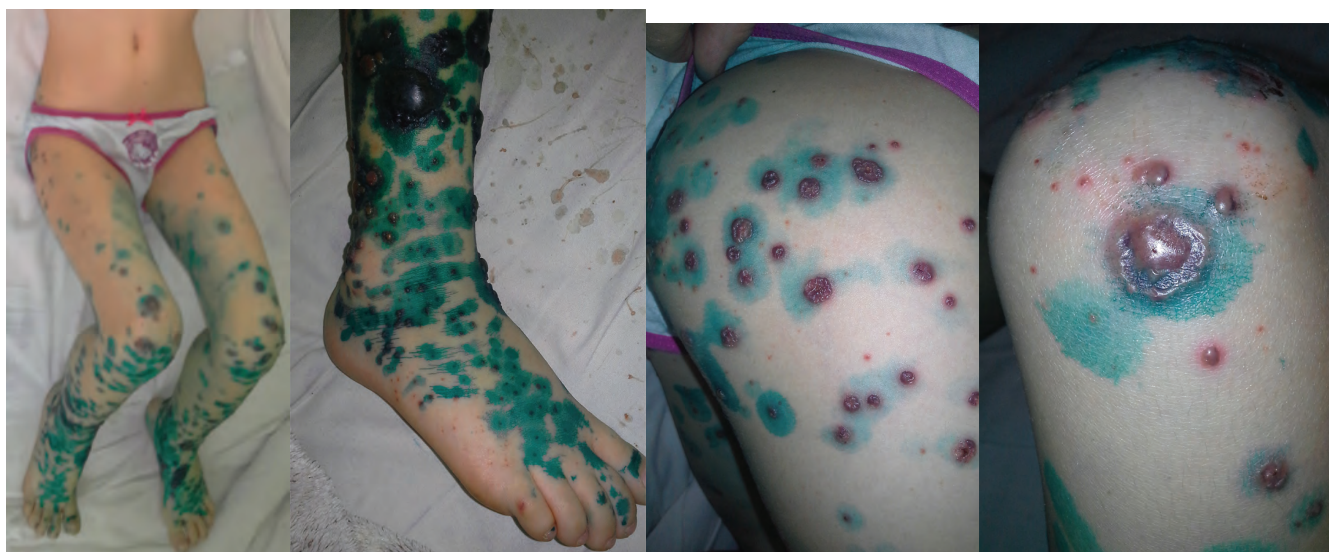

Рис. 1. Локализация высыпаний в день госпитализации (6-е сутки болезни)

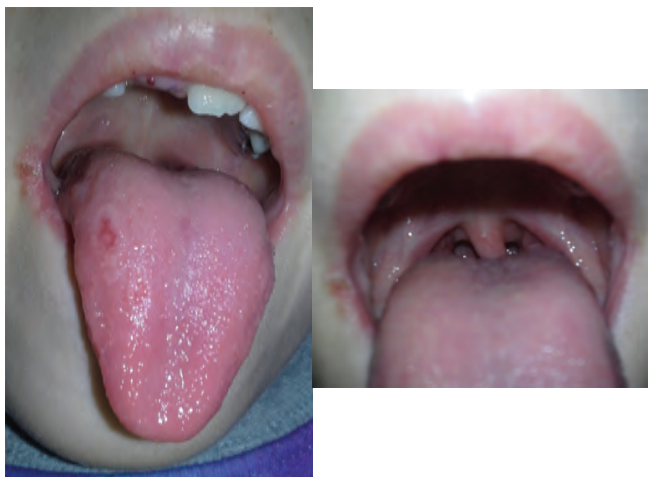

Рис. 2. Единичный элемент на языке и хейлит в день госпитализации (6-е сутки болезни)

Менингеальные симптомы отрицательные. Физикальные данные со стороны сердца, легких и живота соответствуют возрасту. Мочеиспускание регулярное, суточный диурез в норме. На момент поступления под наблюдение испражнений не было в течение 3 суток.

При динамическом наблюдении в течение первых 2 суток стационарного лечения (7–8-е сутки болезни) сохранялись предыдущие жалобы, свежие элементы высыпаний не появлялись, температура тела в норме. На протяжении 3–5-х суток пребывания в стационаре (9–11-е сутки болезни) возникли жалобы на сильную боль в животе. Пальпаторно живот мягкий, чувствительный в обеих подвздошных областях, урчит при пальпации слепой и сигмовидной кишок. При осмотре кожи новых высыпаний нет, везикулы начали подсыхать, кое-где покрылись корочками, некоторые из них начали отторгаться, афта эпителизировалась.

Ребенок консультирован хирургом, острая хирургическая патология исключена. Проведена очистная клизма, учитывая отсутствие стула на протяжении 4 дней, после чего боли в животе прекратились.

На 6-е сутки стационарного лечения (12-е сутки болезни) появились свежие элементы мелких петехиальных высыпаний (0,1–0,2 см) на тыльной и подошвенной поверхностях стоп и кистях обеих рук (рис. 3). На следующий день их количество увеличилось. Начиная с 8-х суток стационарного лечения (14-е сутки болезни), свежих высыпаний не было, петехии пигментировались, на месте булл образовались корочки, которые постепенно отторглись, эпидермис под ними эпителизировался

(рис. 4). Стационарное лечение длилось 16 дней, в удовлетворительном состоянии девочка передана под амбулаторное наблюдение.

В общем анализе крови на момент госпитализации лимфоцитоз (49%), СОЭ 35 мм/ч. Нормализация показателей общего анализа крови наступила только на амбулаторном этапе наблюдения.

Антистрептолизин-О (АСЛ-О) превышал допустимые значения в 12 раз: 1818 IU/ml при референтных значениях у детей < 150 IU/ml. В венозной крови микроорганизмы не выявлены, не выявлены они и в содержимом булл. При посеве материала из трещин угла рта выделен *Streptococcus pyogenes* 10⁶ КУЕ. Определение Ig М к VZV дало отрицательный результат – 0,51 (Abs|cov норма 0–0,8). При исследовании испражнений выявлена РНК энтеровирусов. Учитывая совокупность клинических проявлений и данных дополнительных обследований, установлен клинический диагноз: «Сочетанная энтеровирусно-стрептококковая инфекция, буллезная форма, тяжелой степени».

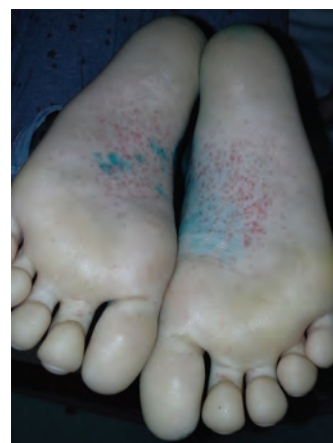
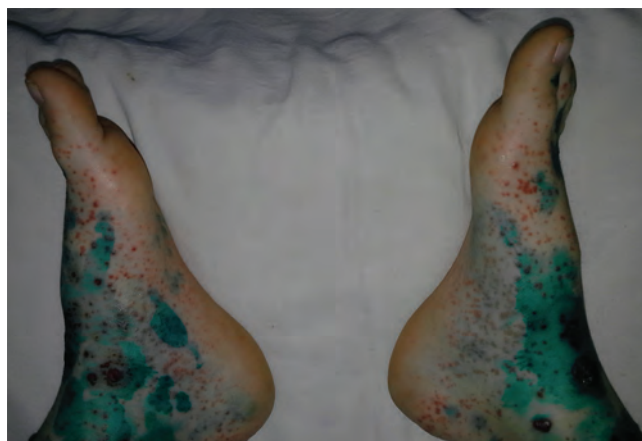
Рис. 3. Геморрагические высыпания на стопах (12-е сутки болезни)

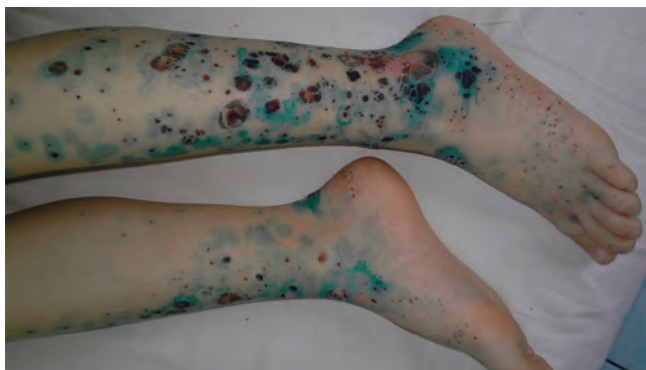


Рис. 4. Эволюция буллезно-везикулезных элементов: корочки и десквамация на момент выписки из стационара (16-е сутки болезни)

Учитывая вирусно-бактериальный причинный фактор и тяжесть течения микст-инфекции, была назначена антибактериальная терапия (цефазолин), внутривенный 10% поливалентный иммуноглобулин 0,2 мг/кг капельно в течение 2 суток подряд в комбинации с инфузионной дезинтоксикационной терапией. Учитывая вероятность повторного инфицирования полых элементов в связи с их повреждением, применялись местные антисептические средства после каждой гигиенической ванны.

Девочка была повторно осмотрена через месяц. Соматически здорова, кожа обычного цвета, без пигментации или рубцов, на 2-м и 4-м пальцах левой кисти выявлено повреждение ногтей (онихомадезис) (рис. 5).

Обсуждение

Синдром «рука-нога-рот» — типичная форма энтеровирусной экзантемы, периодически напоминающая о себе эпидемическими вспышками и иногда возникновением тяжелых осложнений [4]. На территории нашего региона повышение заболеваемости ЭВИ совпадает с летними (июль —

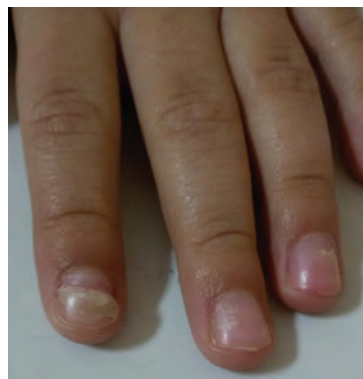

Рис. 5. Онихомадезис на пальцах левой кисти (через месяц после выписки из стационара)

август) и осенними (конец сентября — ноябрь) месяцами [5]. Чаще болеют дети младшего возраста, независимо от пола, хотя отдельные сообщения описывают синдром «рука-нога-рот» и у взрослых членов семьи, которые заразились от детей. Тяжелые манифестные и атипичные формы чаще развиваются у детей до 10 лет [3, 4].

В представленном случае у девочки младшего школьного возраста возникла тяжелая форма данного синдрома с формированием полостных элементов, которые находились на типичных для синдрома «рука-нога-рот» участках: дистальные сегменты рук и ног, а также ротовая полость. При типичном течении ЭВИ периоду экзантемы предшествует продромальный, который длится 1 — 4 дня, что и отмечалось в анамнезе у нашей пациентки в первые 3 суток: сочетание интоксикационного и катарального синдромов.

ЭВИ-энантема в виде везикул с тонким ободком гиперемии преимущественно на слизистой мягкого неба, язычка, языка, щек и губ сопровождается жалобами на боли в ротовой полости при жевании или в горле при глотании, что мы и наблюдали в нашем примере при первом осмотре ребенка, но только изолировано на языке (см. рис. 2). Болезненные поражения слизистой рта чаще предшествуют экзантеме, однако в нашем случае они совпали во времени. Сыпь на коже, преимущественно появляется одномоментно, у нашей пациентки она подсыпала волнообразно в течение 3 суток (с 4-го по 7-й день заболевания), а затем на 12-й день наблюдалась еще одна волна уже петехиального характера [1, 6, 7]. В течение первой волны высыпания целиком соответствовали классической ЭВИ по характеру элементов, по их локализации, что и позволило даже клинически придти к такому диагнозу заболевания. В его пользу свидетельствовали также болезненность и зуд с момента появления высыпаний, о которых заявляли родители девочки, поскольку элементы энтеро-

вирусной экзантемы часто болезненны, хотя могут и не сопровождаться субъективными симптомами [1, 9]. Однако появление на фоне усиления выраженности интоксикационного синдрома на 5–6-е сутки заболевания крупных буллезных высыпаний нуждалось в исключении, прежде всего, буллезной формы ветряной оспы, что было оспорено негативным результатом Ig M к VZV.

Буллы как элемент экзантемы при ЭВИ связывают с появлением с 2008 г. нового штамма вируса Коксаки А6 [4, 8, 10]. Характерные клинические черты синдрома «рука-нога-рот» этой этиологии представлены во многих исследованиях и целиком совпадают в нашем случае с клинической картиной первой волны, что позволяет нам заподозрить именно этот этиологический вариант ЭВИ (см. рис. 1, 3) [6, 11, 12]. Другим вариантом поражения кожи и ее придатков при инфекции Коксаки А6 является поражение ногтей: онихомадезис, наличие линий Бо-Рейли, изменение цвета ногтей через 1–3 месяца после острого периода болезни [7]. В нашей презентации при катанестическом наблюдении пациентки на двух пальцах левой руки обнаружен онихомадезис, что является еще одним аргументом в пользу вероятности причастности данного возбудителя к возникновению заболевания в этом случае.

Десятикратное превышение уровня антистрептолизина-О (1818 IU/ml, при норме < 150 IU/ml) на 6-е сутки болезни и выделение *Streptococcus ruogenes* из пораженного участка кожи поставили вопрос: «Что это – тяжелая атипичная форма синдрома «рука-нога-рот» или все же сочетанная энтеровирусно-стрептококковая инфекция?» Учитывая признанную причастность *Streptococcus ruogenes* к формированию булл, например, при ветряной оспе, и такой высокий уровень антистрептолизина-О у нашей пациентки, который во времени совпал с прогрессированием сыпи в сторону образования булл, можем с большой вероятностью отнести возникновение буллезного поражения эпидермиса в описанном случае также и к стрептококковому его поражению. В возникновении ассоциированных инфекций имеет значение состояние иммунной системы, так как доказано, что обе инфекции имеют общие звенья подавления иммунитета. Предположительно вирус может усиливать восприимчивость к стрептококковой инфекции и наоборот, поэтому такие случаи требуют углубленного изучения состояния иммунитета для исключения дефекта иммунной системы [13, 14].

Все это позволяет считать, что этиология заболевания у нашей больной, наиболее вероятно, является вирусно-бактериальной: сочетание энтеровируса и стрептококка группы А. То есть в данном

случае имел место синдром «рука-нога-рот», ассоциированный с сочетанной энтеровирусно-стрептококковой инфекцией.

Обычно диагностика синдрома «рука-нога-рот» не вызывает проблем благодаря типичным клиническим симптомам, поэтому лабораторная диагностика не является обязательной при наличии эпидемиологического анамнеза. Безусловно, клинический и научный интерес представляет идентификация типа вируса, что, к сожалению, было затруднительно в нашем случае.

Заключение

В представленном клиническом случае у ребенка младшего школьного возраста сочетание двух возбудителей (энтеровируса и стрептококка) обусловило тяжелое и атипичное течение синдрома «рука-нога-рот». Микст-инфекция вызвала тяжелое поражение кожи с обильными, большими элементами в виде булл и отдельными геморрагическими элементами на фоне макуло-папулезно-везикулезной сыпи с характерной локализацией. Поражение эпителия слизистых оболочек рта было минимальным. Отдаленные последствия перенесенной сочетанной энтеровирусно-стрептококковой инфекции в виде онихомадезиса ретроспективно указывают на доминирующую роль энтеровируса в патогенезе клинических симптомов рассматриваемого случая. Позитивный результат лечения пациентки подтвердил правильность примененной лечебной тактики.

Литература

1. Энтеровирусные инфекции: современные особенности / В. А. Анохин [и др.] // Практическая медицина. – 2014. – Т. 85, № 9. – С. 52–59.
2. DeCrom SC, Rossen JW, van Furth AM, Obihara CC. Enterovirus and parechovirus infection in children: a brief overview. *Eur J Pediatr*. 2016 Aug;175(8):1023-9.
3. Guerra AM, Waseem M. Hand Foot And Mouth Disease. StatPearls [Internet]. Treasure Island (FL): StatPearls Publishing, 2019, May 10. Available from: <https://www.ncbi.nlm.nih.gov/books/NBK431082/>
4. Ramirez-Fort MK, Downing C, Doan HQ, et al. Coxsackievirus A6 associated hand, foot and mouth disease in adults: clinical presentation and review of the literature. *J Clin Virol*. 2014 Aug;60(4):381-6.
5. Волянська, Л.А. Особливості ентеровірусної інфекції сезону 2016 року в дітей Тернопільського регіону / Л.А. Волянська, І.Л. Горішна, В.О. Косовська // Актуальна інфектологія. – 2017. – № 1. – С. 35–41.
6. Cisterna DM, Lema CL, Martinez LM, et al. Atypical hand, foot, and mouth disease caused by Coxsackievirus A6 in Argentina in 2015. *Rev Argent Microbiol*. 2019 Apr-Jun;51(2):140-3.
7. Boyarchuk O. R., Volyanska L. A., Dyvonyak O. M. Nail changes in case of enteroviral infections in Western Ukraine: a report of 34 cases. *International Journal of Medicine and Medical Research*. 2016; 2:14-17.
8. Feder HM Jr, Bennett N, Modlin JF. Atypical hand, foot, and mouth disease: a vesiculobullous eruption caused by Coxsackie virus A6. *Lancet Infect Dis*. 2014 Jan;14(1):83-6.

9. Liu N, Xie J, Qiu X, et al. An atypical winter outbreak of hand, foot, and mouth disease associated with human enterovirus 71, 2010. *BMC Infect Dis.* 2014Mar;14:123.

10. Yan X, Zhang ZZ, Yang ZH, et al. Clinical and Etiological Characteristics of Atypical Hand-Foot-and-Mouth Disease in Children from Chongqing, China: A Retrospective Study. *Biomed Res Int.* 2015; 2015:8:1-8.

11. Buttery VW, Kenyon C, Grunewald S, et al. Atypical Presentations of Hand, Foot, and Mouth Disease Caused by Coxsackievirus A6 – Minnesota, 2014. *MMWR Morb Mortal Wkly Rep.* 2015 Jul;64(29):805.

12. Kuntz T, Koushk-Jalali B, Tigges C, et al. Atypical variant of hand-foot-mouth disease. *Hautarzt.* 2019 Des;70(12):964-8

13. Coleman S. The association between varicella (chickenpox) and group A streptococcus infections in historical perspective. *SAGE Open Med.* 2016;4:2050312116658909. doi:10.1177/2050312116658909.

14. Boyarchuk, O., Volokha, A., Hariyan, T. et al. The impact of combining educational program with the improving of infrastructure to diagnose on early detection of primary immunodeficiencies in children. *Immunol Res.* 2019;67:390 – 397.

References

1. Anokhin V.A., Sabitova A.M., Kravchenko I.E., Martynova T.M. Enterovirusni infektsiyi: suchasni osoblyvosti [Enterovirus infections: modern features]. *Praktychna medytsyna.* 2014; 85(9):529. (in Ukraine)

2. DeCrom SC, Rossen JW, van Furth AM, Obihara CC. Enterovirus and parechovirus infection in children: a brief overview. *Eur J Pediatr.* 2016 Aug;175(8):1023-9.

3. Guerra AM, Waseem M. Hand Foot And Mouth Disease. *StatPearls [Internet]. Treasure Island (FL): StatPearls Publishing, 2019, May 10.* Available from: <https://www.ncbi.nlm.nih.gov/books/NBK431082/>

4. Ramirez-Fort MK, Downing C, Doan HQ, et al. Coxsackievirus A6 associated hand, foot and mouth disease in adults: clinical presentation and review of the literature. *J Clin Virol.* 2014 Aug;60(4):381-6.

5. Volianska L.A., Horishna I.L., Kosovska V.O. Osoblyvosti enterovirusnoyi infektsiyi sezonu 2016 roku v ditey Ternopil's'koho rehionu [The features of enterovirus infection in season 2016 in children in Ternopil region]. *Aktual naya Infektologiya.* 2017;5:35-41. (in Ukraine)

6. Cisterna DM, Lema CL, Martinez LM, et al. Atypical hand, foot, and mouth disease caused by Coxsackievirus A6 in Argentina in 2015. *Rev Argent Microbiol.* 2019 Apr-Jun;51(2):140-3.

7. Boyarchuk O. R., Volyanska L. A., Dyvonyak O. M. Nail changes in case of enteroviral infections in western Ukraine: a report of 34 cases. *International Journal of Medicine and Medical Research.* 2016; 2:14-17.

8. Feder HM Jr, Bennett N, Modlin JF. Atypical hand, foot, and mouth disease: a vesiculobullous eruption caused by Coxsackievirus A6. *Lancet Infect Dis.* 2014 Jan;14(1):83-6.

9. Liu N, Xie J, Qiu X, et al. An atypical winter outbreak of hand, foot, and mouth disease associated with human enterovirus 71, 2010. *BMC Infect Dis.* 2014Mar;14:123.

10. Yan X, Zhang ZZ, Yang ZH, et al. Clinical and Etiological Characteristics of Atypical Hand-Foot-and-Mouth Disease in Children from Chongqing, China: A Retrospective Study. *Biomed Res Int.* 2015; 2015:8:1-8.

11. Buttery VW, Kenyon C, Grunewald S, et al. Atypical Presentations of Hand, Foot, and Mouth Disease Caused by Coxsackievirus A6 – Minnesota, 2014. *MMWR Morb Mortal Wkly Rep.* 2015 Jul;64(29):805.

12. Kuntz T, Koushk-Jalali B, Tigges C, et al. Atypical variant of hand-foot-mouth disease. *Hautarzt.* 2019 Des;70(12):964-8

13. Coleman S. The association between varicella (chickenpox) and group A streptococcus infections in historical perspective. *SAGE Open Med.* 2016;4:2050312116658909. doi:10.1177/2050312116658909.

14. Boyarchuk, O., Volokha, A., Hariyan, T. et al. The impact of combining educational program with the improving of infrastructure to diagnose on early detection of primary immunodeficiencies in children. *Immunol Res.* 2019;67:390 – 397.

Авторский коллектив:

Горishna Иванна Любомировна – доцент кафедры педиатрии № 2 Тернопольского национального медицинского университета им. И.Я. Горбачевского; детский инфекционист; тел.: + 38-097-33-766-15, e-mail: gorishna_il@tdmu.edu.ua

Волянская Любовь Августиновна – доцент кафедры детских болезней с детской хирургией Тернопольского национального медицинского университета им. И.Я. Горбачевского; детский инфекционист; тел.: + 38-067-10-073-59, e-mail: volyanska@tdmu.edu.ua

Дывоняк Ольга Николаевна – заведующая инфекционным отделением Тернопольской городской детской клинической больницы, тел.: + 38-067-73-835-98

Боярчук Оксана Романовна – заведующая кафедрой детских болезней с детской хирургией Тернопольского национального медицинского университета им. И.Я. Горбачевского; профессор, д.м.н.; тел.: + 38-068-62-182-48, e-mail: boyarchuk@tdmu.edu.ua

Бурбела Эмилия Игоревна – ассистент кафедры детских болезней с детской хирургией Тернопольского национального медицинского университета им. И.Я. Горбачевского; тел.: + 38-096-67-353-70, e-mail: burbelaei@tdmu.edu.ua

Мудрык Ульяна Михайловна – доцент кафедры детских болезней с детской хирургией Тернопольского национального медицинского университета им. И.Я. Горбачевского; детский инфекционист; тел.: + 38-096-44-649-19, e-mail: mydrukym@tdmu.edu.ua