

Disaster Med. 2016. Vol. 31. No. 1. P. 79-84.
DOI: <https://doi.org/10.1017/S1049023X15005427>

10. Stefanopoulos P. K., Filippakis K., Soupiou O. T., Pazarakiotis V. C. Wound ballistics of firearm-related injuries--part 1: missile characteristics and mechanisms of soft tissue wounding. *Int J Oral Maxillofac Surg.* 2014. Vol. 43, No. 12. P. 1445-1458.

DOI: <https://doi.org/10.1016/j.ijom.2014.07.013>

11. Stefanopoulos P. K., Piniadis D. E., Hadjigeorgiou G. F., Filippakis K. N. Wound ballistics 101: the mechanisms of soft tissue wounding by bullets. *Eur J Trauma Emerg Surg.* 2017. Vol. 43, No. 5. P. 579-586.
DOI: <https://doi.org/10.1007/s00068-015-0581-1>

12. The burn wound exudate – an under-utilized resource / Widgerow A. D. et al. *Burns.* 2015. Vol. 41, No. 1. P. 11-17.

DOI: <https://doi.org/10.1016/j.burns.2014.06.002>

13. The First Aid and Hospital Treatment of Gunshot and Blast Injuries / A. Franke et al. *Dtsch Arztebl Int.* 2017. Vol. 114, No. 14. P. 237-243.

DOI: <https://doi.org/10.3238/arztebl.2017.0237>

14. Willy C., Hauer T., Huschitt N., Palm H. G. "Einsatzchirurgie" – experiences of German military surgeons in Afghanistan. *Langenbecks Arch Surg.* 2011. Vol. 396, No. 4. P. 507-522.

DOI: <https://doi.org/10.1007/s00423-011-0760-4>

Стаття надійшла до редакції
14.01.2020



УДК 616.716.4-001.5-089.84

<https://doi.org/10.26641/2307-0404.2021.1.228016>

**Н.Г. Ідашкіна,
О.О. Гудар'ян,
Д.В. Чернов,
І.А. Самойленко**

БИОМЕХАНИЧНЕ ОБГРУНТУВАННЯ ТРАНСАЛЬВЕОЛЯРНОГО ОСТЕОСИНТЕЗУ ПЕРЕЛОМІВ ПРИ АДЕНТІЇ НИЖНЬОЇ ЩЕЛЕПИ

ДЗ «Дніпропетровська медична академія МОЗ України»
вул. В. Вернадського, 9, Дніпро, 49044, Україна
кафедра хірургічної стоматології, імплантології та пародонтології
(зав. – д.мед.н., доц. Н.Г. Ідашкіна)

SE «Dnipropetrovsk medical academy of Health Ministry of Ukraine»
Oral Surgery, Implantology and Periodontology Department
V. Vernadsky str., 9, Dnipro, 49044, Ukraine
e-mail: idashkina@ukr.net

Цитування: *Медичні перспективи.* 2021. Т. 26, № 1. С. 209-217

Cited: *Medicni perspektivi.* 2021;26(1):209-217

Ключові слова: перелом нижньої щелепи, трансальвеолярний остеосинтез, комп'ютерне 3Д моделювання
Ключевые слова: перелом нижней челюсти, трансальвеолярный остеосинтез, компьютерное 3Д моделирование
Key words: mandibular fracture, transalveolar osteosynthesis, 3D computer modeling

Реферат. Биомеханическое обоснование трансальвеолярного остеосинтеза переломов при адентии нижней челюсти. Идашкіна Н.Г., Гудар'ян А.А., Чернов Д.В., Самойленко И.А. Цель работы – повышение эффективности лечения переломов нижней челюсти у пациентов с полной или частичной адентией путем разработки и экспериментальной апробации методики трансальвеолярного остеосинтеза. Проведено экспериментальное исследование путем компьютерного имитационного 3Д моделирования методом конечных элементов для оценки эффективности фиксации перелома нижней челюсти при частичной или полной

адентії з допомогою розробленої нами Ш-образної пластини з використанням метода трансальвеолярного остеосинтезу. Расчеты зафиксированного перелома для статической (собственный вес) и динамической (функциональной) нагрузок выполнены по авторской методике, учитывающей выраженные резорбтивные процессы в кости с начала репаративной реакции для оценки ригидности фиксации отломков в течение всего периода заживления перелома. В условиях той же трехмерной модели нижней челюсти были выполнены расчеты при фиксации перелома обычными линейными титановыми на костными пластинками. Доказано, что при функциональной нагрузке новая пластина обеспечивает компрессионный эффект в области перелома, о чем свидетельствуют отрицательные перемещения в конечных элементах подбородочного отдела по результатам расчетов сочетания нагрузок 2-3. Максимальные усилия в винтах расчетной модели с обычной на костной пластиной составили 136,955 Н, что почти в десять раз больше, чем на модели с Ш-образным титановым фиксатором (12,656 Н).

Abstract. Biomechanical grounding of the transalveolar osteosynthesis of edentulous mandible fractures. Idashkina N.H., Hudarian O.O., Chernov D.V., Samoilenko I.A. *The purpose of the work is improvement of the effectiveness of the mandibular fractures treatment in patients with partial or complete adentia by developing and experimentally testing transalveolar osteosynthesis technique. An experimental study was carried out by 3D computer simulation modeling by the final element analysis to assess the efficiency of mandibular fractures fixation at partial or complete adentia using the Ш-shaped plate, which we developed for the transalveolar osteosynthesis method. Calculations of the immobilized fractures for static (own weight) and dynamic (functional) loads were performed according to the author's method, taking into account pronounced resorptive processes in the bone from the beginning of the reparative reaction to assess the rigidity of fragments fixation during the entire period of the fractures healing. Under the conditions of the same three-dimensional model of the mandible, calculations were performed when the fracture was fixed with ordinary linear titanium osseous plates. It is proved that at functional load the new plate provides a compression effect in the fractures region, as evidenced by the negative displacements in the final elements of the mental region according to the results of design load combination 2-3. The maximum efforts in the screws of the calculation model with a conventional bone plate were 136.955 N, which is almost ten times more than on the model with a Ш-shaped titanium retainer (12.656 N).*

Рік у рік травматизм щелепно-лицевої ділянки демонструє динаміку зростання, перш за все, за рахунок дорожньо-транспортних пригод, виробничого травматизму, поширення зони гібридних військових дій. Серед усіх травм щелепно-лицевої ділянки частка переломів нижньої щелепи (ПНЩ) становить 74-95% випадків [6].

Незважаючи на розвиток сучасних методик лікування ПНЩ, їх вибір у пацієнтів із повною або частковою адентією викликає певні труднощі та залишається предметом не тільки суто наукових дискусій, але й значною практичною проблемою, що потребує нагального вирішення [11].

Загальновідомо, що пристрій для лікування ПНЩ повинен забезпечувати надійну фіксацію відламків та зберігати її до консолидації. На думку фахівців, таким вимогам відповідають титанові мініпластини для накісткового остеосинтезу нижньої щелепи (НЩ) за М. Champy (1985) [14]. При цьому успіх лікування залежить від точного визначення місць розташування пластини, додаткова стабільність пластин забезпечується за рахунок динамічних здавлюючих сил, які виникають при функціонуванні НЩ, проте для подолання діючих скручуючих зусиль потрібно дві та більше пластини, що збільшує травматичність оперативного втручання та вірогідність можливих ускладнень [3]. Іншим напрямком забезпечення стабільності післяопераційної фіксації є залучення додаткового

ортопедичного супроводу після операцій з остеосинтезу ПНЩ [2]. Додаткову іммобілізацію здійснюють зазвичай із використанням назубного двощелепного шинування, яке потребує наявності не менше як трьох стійких зубів на кожному з кісткових фрагментів та фіксованого прикусу на зубах-антогоністах [4]. У разі часткової або повної адентії такий вид фіксації стає неможливим, що вимагає від хірургів залучення індивідуального підходу щодо вибору методу лікування. За таких обставин відмова від єдиного алгоритму ведення пацієнтів, на жаль, призводить до зростання загальної кількості ускладнень [6]. В Україні все більшої популярності набувають пластини складної геометричної конфігурації (три- та прямокутні, п-подібні та ін.), які більше відповідають анатомічній будові НЩ та обґрунтовані з позицій біомеханіки, однак питання їх використання залишається дискусійним [3]. Проте в пацієнтів з адентією та значною атрофією НЩ існує високий ризик травмування нижньощелепного нерва під час фіксації мініпластини гвинтами, що обмежує використання хірургічних методик лікування ПНЩ. Часто в клінічних умовах перевагу надають так звані «функціональними» методам лікування, які передбачають відмову від будь-яких оперативних втручань і піддаються справедливій критиці з боку фахівців [9]. Тому все більш поширеним методом

лікування ПНЩ у пацієнтів із повною або частковою адентією стає остеосинтез із залученням коротких гвинтів. Такий вимушений «мінімалізм» не сприяє стабільності остеосинтезу. Деякі автори передбачають вирішення цієї проблеми в залученні масивних титанових пластин, які розташовують уздовж всього тіла НЩ «від кута до кута», що підвищує травматичність операції і загрожує розвитком численних запальних ускладнень [15].

На кафедрі хірургічної стоматології ДМА було розроблено накісткову пластину для остеосинтезу НЩ із поперечними пелюстками для забезпечення стабільної фіксації відламків [5]. Проте така конструкція використовувалася для позаротового остеосинтезу, який істотно поступається менш травматичним внутрішньоротовим методикам [10].

В останні роки доведено, що більш інтенсивне утворення нової кісткової тканини відбувається у випадках остеосинтезу НЩ на рівні її альвеолярної частини, у той час як після синтезу в ділянці нижнього краю НЩ консолідація відламків є більш сповільненою та відбувається зі значним утворенням кісткової мозолі [1]. У нашій розробці ми намагалися зберегти переваги, що пов'язані із внутрішньоротовим доступом та трансальвеолярною

фіксацією відламків НЩ, та втримати відламки від вторинного скручування. Визначивши, як наполягають деякі автори [13], що лише за умов язичної фіксації можна утримати відламки від ротації, ми намагалися забезпечити лінгвальну стабілізацію та уникнути труднощів з фіксацією пристрою з язичного боку.

Мета роботи – покращення ефективності лікування ПНЩ у пацієнтів з повною або частковою адентією шляхом розробки та експериментальної апробації методики трансальвеолярного остеосинтезу.

МАТЕРІАЛИ ТА МЕТОДИ ДОСЛІДЖЕНЬ

Грунтуючись на біомеханічних особливостях зміщення відламків та розв'язанні загальних проблем, що виникають після репозиції та закріплення відламків НЩ, на кафедрі хірургічної стоматології, імплантології та пародонтології ДЗ «ДМА» було розроблено інноваційну методику трансальвеолярного остеосинтезу і Ш-подібну пластину для лікування ПНЩ у пацієнтів з повною або частковою адентією (Патент України на винахід № 120811) [7]. Розроблена пластина складається зі стрічки-основи та пелюстків, що розташовані з нею в одній площині. Загальний вигляд розробки наведено на рисунку 1.

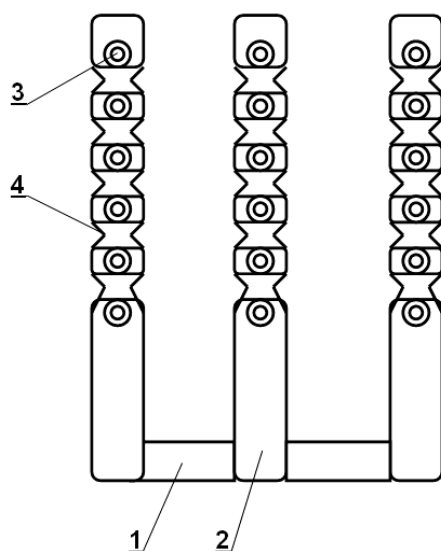


Рис. 1. Схематичний вигляд Ш-подібної пластини для остеосинтезу НЩ при частковій або повній адентії: 1 – перемичка, 2 – поперечні пелюстки, 3 – серія кріпильних отворів, 4 – трикутні пази

Для фіксації Ш-подібної пластини слід використовувати внутрішньоротовий доступ: здійснюють розтин по гребеню НЩ, після відшарування слизово-окістного клаптя адаптують перемичку пластини якомога щільніше до

язичної поверхні НЩ та пригинають поперечні пелюстки до гребеня НЩ так, щоб конструкція охоплювала гребінь НЩ як струбцина та отвори для фіксуючих гвинтів були розташовані напроти перемички, яка за таких обставин

працює за принципом скоби. Фіксують пелюстки гвинтами. Пелюстки мають бути розташовані по обидва боки від щілини зламу на відстані не

менше ніж 2-3 мм від неї. У разі потреби додатково закріплюють пелюстки пластини вертикальними гвинтами по гребеню НЩ (рис. 2).



Рис. 2. Зовнішній вигляд фіксації Ш-подібної пластини по гребеню НЩ на муляжі

Оцінку ефективності фіксації ПНЩ за допомогою розробленої нами Ш-подібної пластини з використанням методу трансальвеолярного остеосинтезу при частковій або повній адентії було проведено експериментальним шляхом на комп'ютерній тривимірній моделі методом кінцевих елементів (КЕ) за допомогою програмного комплексу «Ліра 9.6» (ліцензійний номер 92066390, ліцензія №1/398 на передачу невиключного права на використання програмного комплексу ЛІРА®, Україна). Ця 3D – САD програма для інженерного конструювання дозволяє з високою точністю визначати розподіл локальних напруг, напрямок і величину деформацій в окремих обсягах і точках (вузлах) моделі, її запас міцності й особливості руйнування при дії граничних напруг.

Комп'ютерна модель НЩ була створена відповідно до анатомічної будови, з урахуванням загальноприйнятих усереднених геометричних значень. Для вирішення поставлених завдань моделювали стан повної адентії, враховували товщину кортикальної та губчастої кістки різних зон щелепи. Перелом тіла НЩ створювали відповідно до типової локалізації. Для максимального наближення до клінічних умов під час розрахунків зафіксованого ПНЩ враховували резорбтивні процеси в кістці від початку репаративної реакції та наявність грануляцій саме до визрівання кісткової тканини, тому умовно вважали, що відламки не стикаються по всій поверхні та створюють лише точковий контакт вище нижнього краю щелепи [12].

Розрахунок виконувався на такі навантаження: Навантаження 1 – постійне від власної ваги КЕ, враховувався програмою автоматично; Навантаження 2 – вертикальне навантаження на НЩ від жування в зоні кута протилежного перелому; Навантаження 3 – вертикальне навантаження на НЩ від відкушування в зоні фронтальної осі підборіддя. Також для розрхунку були задані такі сполучення навантажень (РСН): Сполучення РСН 1 – постійні від власної ваги Навантаження 1; Сполучення РСН 2 – постійні від власної ваги Навантаження 1 та від Навантаження 2 на НЩ від жування; Сполучення РСН 3 – постійні від власної ваги Навантаження 1 та від Навантаження 3 на НЩ від відкушування.

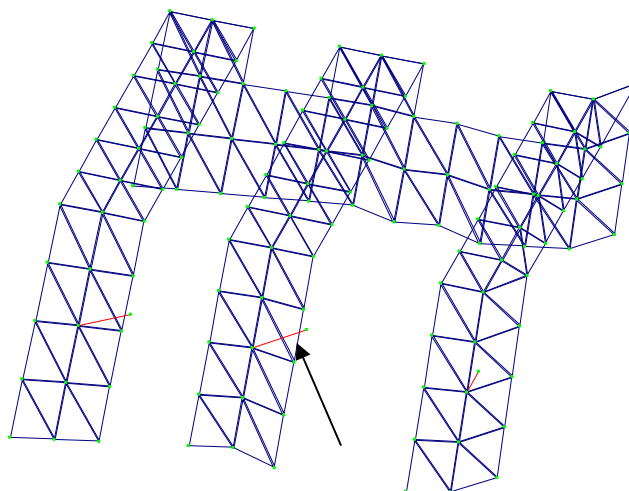
Для оцінки розподілу зусиль та напруг користувалися кольоровою шкалою програми «Ліра 9.6», що має кольори від темно-синього до яскраво-червоного, кожен колір відповідає конкретному рівню напруги.

Також було створено тривимірну модель фіксатора з гвинтами з накладенням сітки КЕ із деяким умовним спрощенням форми (рис. 3).

Для заповнення даних щодо кісткової тканини НЩ використовували емпіричні формули, наведені А.Н. Чуйко, М.С. Драгомирецькою та співав. (2011) [8]: модуль пружності розраховували за формулою:

$$E=2195 \rho^3,$$

межі міцності опору (допустимі напруги кісткової тканини): $\sigma=60 \rho^2$,
де E – модуль пружності, ρ – щільність кісткової тканини.



Примітка. Гвинти показані червоним кольором (вказано стрілкою).

Рис. 3. Розрахункова тривимірна модель фіксатора з гвинтами

Характеристики титану фіксатора та гвинтів приймалися за ASTM F67 як для Grade 3. В умовах тієї ж тривимірної моделі НЩ було виконано розрахунки при фіксації перелому звичайними лінійними титановими накістковими пластинками за М. Champy (1985). Оцінку ефективності запропонованої методики здійснювали шляхом зіставлення отриманих у ході експериментального дослідження цифрових даних та порівняння мозаїк ізополів кінцевоелементної сітки під впливом навантаження.

РЕЗУЛЬТАТИ ТА ЇХ ОБГОВОРЕННЯ

Аналіз переміщень по X, Y, Z від РСН показав рівномірний розподіл напруг та зусиль у КЕ

фіксатора та НЩ як під впливом власної ваги, так і під час функціонального навантаження (відкушування та жування). Розрахункове сполучення постійних навантажень від власної ваги КЕ по осі X показало, що майже для усіх КЕ тіла НЩ основні переміщення відбувалися в язичному напрямку, меншою мірою – у ділянку КЕ вінцевого та шийки суглобового відростків і лише в КЕ альвеолярної частини НЩ реєструвалися переміщення у вестибулярному напрямку. Проте вони були достатньо рівномірними, збалансованими та не мали критичних значень (рис. 4.).

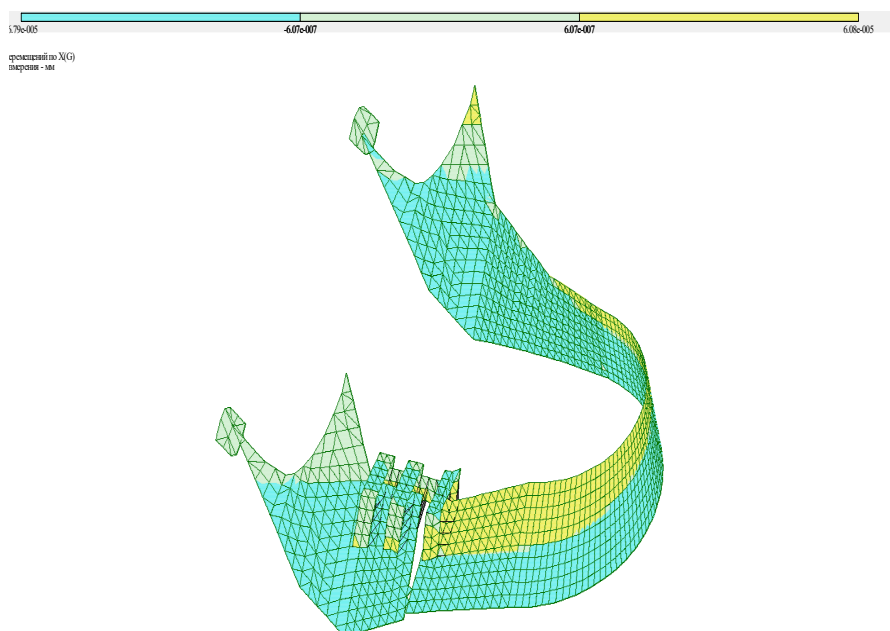
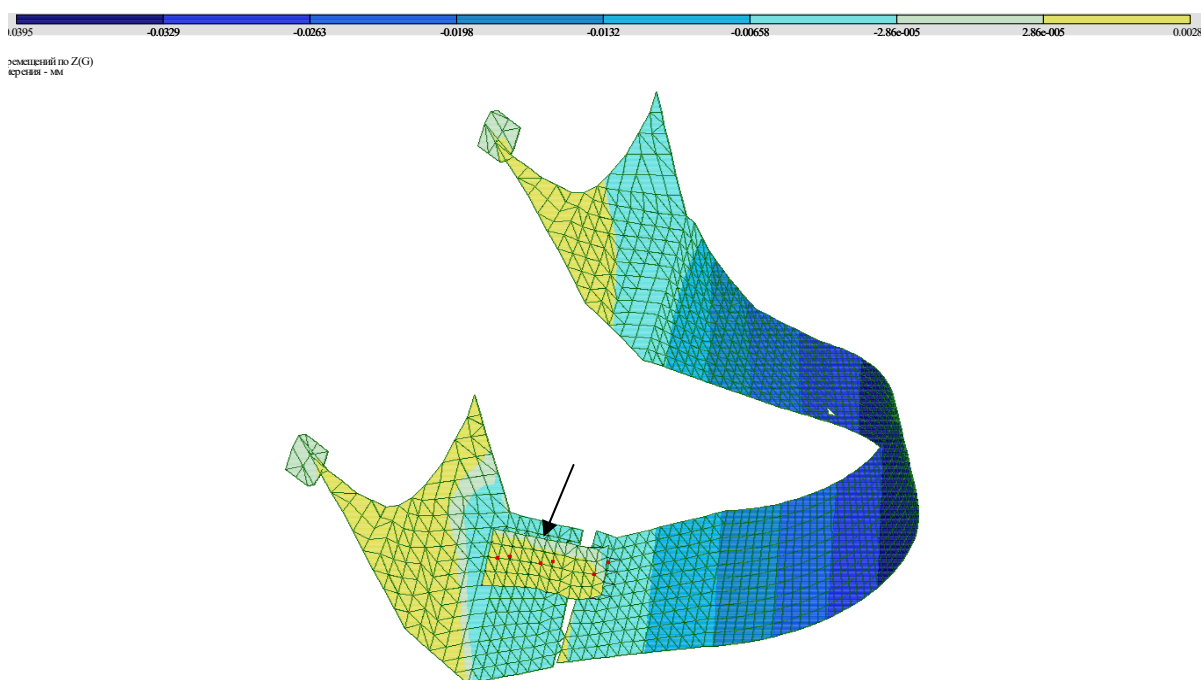


Рис. 4. Переміщення по X від РСН 1

При аналізі переміщення в КЕ по осям Y та Z було встановлено аналогічну картину. Таким чином, можна говорити, що фіксатор стабілізує два відламки щелепи та відновлює анатомічну безперервність її структури, за рахунок чого спостерігається рівномірний розподіл зусиль та напружень у НЩ. Проте під час зіставлення ізополей переміщень по X, Y, Z від РСН 1 у разі використання звичайної пластини були встановлені значні напруження у фіксуючих гвинтах конструкції, чого не спостерігали у випадку застосування Ш-подібного фіксатора. Також для переміщень по осі X для РСН 1 у випадку фіксації ПНЩ звичайною накістковою пластиною були відсутні негативні переміщення в КЕ великого

фрагмента в підборідному відділі, такий стан у клінічних умовах буде сприяти розходженню відламків у горизонтальній площині, на відміну від випадку з Ш-подібною пластиною, де мав місце ефект компресії, на який вказували негативні переміщення в КЕ підборідного відділу. Ті ж самі закономірності були встановлені під час аналізу переміщень по X, Y, Z від РСН 2. Проте привернув увагу той факт, що у випадку фіксації ПНЩ звичайною накістковою пластиною граничні напруження виникали не тільки у фіксуючих гвинтах, але й у самій пластині реєстрували негативні переміщення, які в клінічних умовах можуть призводити до деформацій конструкції та погіршення її стабільності (рис. 5).



Примітка. *червоний колір фіксуючих гвинтів вказує на перевищення в них гранично допустимого напруження (вказано стрілкою)

Рис. 5. Переміщення по Z від РСН2

Найбільш показовою була динаміка ізополей під час функціонального навантаження НЩ. Розрахунок вертикального навантаження на НЩ від відкушування їжі в зоні фронтальної осі підборіддя також показав рівномірний розподіл напруг та зусиль у КЕ фіксатора та НЩ для Ш-подібної пластини та негативне переміщення в КЕ підборідного відділу, що вказувало на наявність у новому фіксуючому пристрої компресійного ефекту навіть під час функціонування НЩ (рис. 6).

Аналізуючи зусилля у гвинтах, що фіксують Ш-подібну пластину, слід окремо підкреслити їх мінімальність та однорідність. Зусилля у гвинтах незначні й не перевершують несучої здатності з'єднання. Навпаки, аналогічні розрахунки для

звичайної мініпластини продемонстрували збільшення зусиль у фіксуючих гвинтах, що може призводити до їх відламків та нестабільності всієї системи «фіксатор-кістка». Максимальні зусилля Q_u в гвинтах розрахункової моделі зі звичайною накістковою пластиною становили 136,955 Н, що було майже в десять разів більше, ніж на моделі трансальвеолярного остеосинтезу (Q_u для Ш-подібного фіксатора становило 12,656 Н).

Таким чином, розрахунками підтверджено ефективність розробленої методики трансальвеолярного остеосинтезу з використанням Ш-подібного титанового фіксатора та доведено її переваги порівняно з традиційними мініпластинами.




Рис. 6. Переміщення по X від РСН 3

ВИСНОВКИ

1. Розроблена нова трансальвеолярна система фіксації для внутрішньоротового остеосинтезу в пацієнтів з ПНЦ та частковою або повною адентією забезпечує стабільну фіксацію відламків НЩ і дозволяє здійснювати раннє функціональне навантаження НЩ для запобігання виникнення запальних ускладнень.

2. Обґрунтування методики з позицій біомеханічних властивостей системи «кістка-фіксатор» довело переваги пристрою, особливо при функціональному навантаженні, коли конструкція пластики забезпечує компресійний ефект у ділянці ПНЦ, про що свідчать негативні переміщення в КЕ підборідного відділу за результатами РСН 2 та РСН 3.

3. Установлені в експерименті переміщення і деформації розрахункової моделі із запропонованим фіксатором для всіх сполучень навантажень не мають травмуючого впливу на регенерат.

4. З урахуванням вищенаведеного, можна рекомендувати до широкої клінічної практики

нову концепцію малоінвазивної хірургії ПНЦ із використанням методики трансальвеолярного остеосинтезу, яка дозволяє зменшити об'єм інтраопераційної травми, забезпечує стабільну фіксацію кісткових відламків на всіх стадіях репаративного остеогенезу та проведення раннього функціонального навантаження для мінімізації ускладнень протягом усього періоду лікування.

Конфлікт інтересів. Автори заявляють про відсутність конфлікту інтересів.

Робота є фрагментом прикладного наукового дослідження, що виконується на кафедрі хірургічної стоматології, імплантології та пародонтології Державного закладу «Дніпропетровська медична академія МОЗ України» у 2020-2023 роках за рахунок коштів державного бюджету «Прогнозування, профілактика та лікування сповільненої консолидації кісткової тканини у хворих з переломами щелеп» (відповідно до Наказу Міністерства охорони здоров'я України від 17 листопада 2020 № 2651).

СПИСОК ЛІТЕРАТУРИ

1. Артюшкевич А. С. Травмы и восстановительная хирургия челюстно-лицевой области. Минск: Вышэйшая школа, 2016. 255 с.

2. Комок О. А., Ідашкіна Н. Г., Терешков Д. Ю. Використання нових дротяних шин при лікуванні двобічних переломів нижньої щелепи у комбінації з остеосинтезом. *Медичні перспективи*. 2012. Т. 17,

№ 1. С. 122-127. URL: <https://medpers.dsma.dp.ua/2012-summary/2012-n1/#Комок>

3. Копчак А. В., Крішук М. Г. Розподіл напружень у системі "Фіксатор-кістка" при проведенні остеосинтезу нижньої щелепи накістковими міні-пластинами. *Укр. журнал хірургії*. 2014. № 1. С. 44-49. URL: <http://www.mif-ua.com/archive/article/37980>

4. Методи лікування переломів нижньої щелепи з вродженою та набутою адентією (Огляд літератури) / Я. О. Пальчикова та ін. *Клінічна та експериментальна патологія*. 2019. Т. 18, № 1. С. 132-137. DOI: <https://doi.org/10.24061/17274338.XVIII.1.67.2019.219>

5. Накісткова пластина для остеосинтезу зламу нижньої щелепи: пат. 39746 Україна: А61В 17/064, А61В 17/58. № 2001010705; заяв. 31.01.01; опубл. 15.06.01. Бюл. № 5. URL: <http://uapatents.com/4-39746-nakistkova-plastina-dlya-osteosintezu-zlamu-nizhno-shhelepi.html>

6. Погранична Х. Р. Принципи лікування переломів нижньої щелепи. *Медицина транспорту України*. 2013. № 3. С. 86-90. URL: http://nbuv.gov.ua/UJRN/MTU_2013_3_24

7. Спосіб хірургічного лікування переломів нижньої щелепи та накісткова пластина для його здійснення: пат. 120811 Україна: А61В 17/58, А61В 17/80. № а201810385; заяв. 22.10.18; опубл. 10.02.20. Бюл. № 3.

URL: <https://base.uipv.org/searchINV/search.php?action=viewdetails&IdClaim=265628>

8. Чуйко А. Н., Драгомирецкая М. С., Мирза Р. А. Первичная (упругая) и вторичная (остаточная) деформация нижней челюсти и ее влияние на окклюзионное соотношение зубов. *Укр. стоматологічний альманах*. 2011. № 5. С. 39-51. URL: http://nbuv.gov.ua/UJRN/Usa_2011_5_10

9. A Technique for Reduction of Edentulous Fractures Using Dentures and SMARTLock Hybrid Fixation System / A. R. Carlson et al. *Plastic*

Reconstr Surg. 2017. Vol. 5, No. 9. P. 1473-1477. DOI: <https://doi.org/10.1097/GOX.0000000000001473>

10. Emam H. A., Ferguson H. W., Jatana C. A. Management of atrophic mandible fractures: an updated comprehensive review. *Oral Surg*. 2018. Vol. 11, No. 1. P. 79-87. DOI: <https://doi.org/10.1111/ors.12300>

11. Fracture management of an edentulous mandible in a geriatric osteoporotic patient / S. Krishnan et al. *Ind J Dent Research*. 2015. Vol. 26, No. 5. P. 542-544. DOI: <https://doi.org/10.1097/GOX.0000000000001473>

12. Idashkina N. G. Computer modeling and biological processes: new opportunities for experimental estimation of stable mandibular osteosynthesis. *Modern Scientific Researches*. 2018. No. 5. P. 47-60. DOI: <https://doi.org/10.30889/2523-4692.2018-05-03-039>

13. Lingual Splint for Sagittal Fractures of Mandible; An Effective Adjunct to Contemporary Osteosynthesis: A Case Series with Review of Literature / S. P. Balasubramanian et al. *Craniomaxillofacial Trauma & Reconstruction Open*. 2017. Vol. 1. P. 9-14. DOI: <https://doi.org/10.1055/s-0037-1603578>

14. The use of microplates for fixation of mandibular fractures: a systematic review / M. M. Zaky et al. *J Med Sci Res*. 2019. Vol. 2. P. 1-7.

DOI: https://doi.org/10.4103/JMISR.JMISR_9_19

15. Van der Kolk – Bender C. A., Koudstaal M. J., Wolvius E. B. Treatment of Severely Atrophic Edentulous Mandible Fractures: Load-Bearing or Load-Sharing? *Craniomaxillofac Trauma Reconstruction Open*. 2018. Vol. 2. P. 55-60.

DOI: <https://doi.org/10.1055/s-0038-1667295>

REFERENCES

1. Artiushkevych AS. [Injuries and reconstructive surgery of the maxillofacial region]. Minsk: Vysheishaya shkola. 2016. p. 255. Russian.

2. Komok OA, Idashkina NG, Tereshkov DYU. [Usage of new wire splints in the treatment of bilateral fractures of the mandible in combination with osteosynthesis]. *Medicni perspektivi*. 2012;17(1):122-127. Ukrainian. Available from: <https://medpers.dsma.dp.ua/2012-summary/2012-n1/#Komok>

3. Kopychak AV, Krishuk MG. [Stress distribution in the "fixer-bone" system during osteosynthesis of the mandible by ankinal mini-plates]. *Ukrayinskyi zhurnal hirurgii*. 2014;(1):44-49. Ukrainian. Available from: <http://www.mif-ua.com/archive/article/37980>

4. Palchikova IO, et al. Interventions for the management of mandibular fractures in patients with acquired partial or complete adentia (Review). *Clinical and experimental pathology*. 2019;18(1):132-7. Ukrainian. doi: <https://doi.org/10.24061/17274338.XVIII.1.67.2019.219>

5. [Bone plate for mandibular fracture osteosynthesis]. Pat. 39746 Ukraine: А61В 17/064, А61В 17/58. N 2001010705; st. 31.01.01; publ. 15.06.01. Bul. N 5. Ukrainian. Available from: <http://uapatents.com/4-39746-nakistkova-plastina-dlya-osteosintezu-zlamu-nizhno-shhelepi.html>

6. Pohranychna KhR. [Principles of treatment of mandibular fractures]. *Medicina transportu Ukraini*. 2013;(3):86-90. Ukrainian. Available from: http://nbuv.gov.ua/UJRN/MTU_2013_3_24

7. [Method of surgical treatment of mandibular fractures and bone plate for its implementation]: pat. 120811 Ukraine: А61В 17/58, А61В 17/80. N a201810385; st. 22.10.18; publ. 10.02.20. Bul. N 3. Ukrainian. Available from: <https://base.uipv.org/searchINV/search.php?action=viewdetails&IdClaim=265628>

8. Chujko AN, Dragomireckaya MS, Mirza RA. [Primary (elastic) and secondary (residual) deformation of the mandible and its effect on the dental occlusion]. *Ukrayinskyi stomatologichnyi almanah*. 2011;(5):39-51. Ukrainian. Available from: http://nbuv.gov.ua/UJRN/Usa_2011_5_10

9. Carlson AR, et al. A Technique for Reduction of Edentulous Fractures Using Dentures and SMARTLock Hybrid Fixation System. *Plastic Reconstr Surg*. 2017;5(9):1473-7. doi: <https://doi.org/10.1097/GOX.0000000000001473>

10. Emam HA, Ferguson HW, Jatana CA. Management of atrophic mandible fractures: an updated comprehensive review. *Oral Surg*. 2018;(1):79-87. doi: <https://doi.org/10.1111/ors.12300>

11. Krishnan S, et al. Fracture management of an edentulous mandible in a geriatric osteoporotic patient. *Ind J Dent Research*. 2015;(5):542-4. doi: <https://doi.org/10.1097/GOX.0000000000001473>

12. Idashkina NG. Computer modeling and biological processes: new opportunities for experimental estimation of stable mandibular osteosynthesis. *Modern Scientific Researches*. 2018;(5):47-60. doi: <https://doi.org/10.30889/2523-4692.2018-05-03-039>

13. Balasubramanian SP, et al. Lingual Splint for Sagittal Fractures of Mandible; An Effective Adjunct to Contemporary Osteosynthesis: A Case Series with Re-

view of Literature. *Craniofacial Trauma & Reconstruction Open*. 2017;(1):9-14.

doi: <https://doi.org/10.1055/s-0037-1603578>

14. Zaky MM, et al. The use of microplates for fixation of mandibular fractures: a systematic review. *J Med Sci Res*. 2019;(2):1-7.

doi: https://doi.org/10.4103/JMISR.JMISR_9_19

15. Van der Kolk – Bender CA, Koudstaal MJ, Wolvius EB. Treatment of Severely Atrophic Edentulous Mandible Fractures: Load-Bearing or Load-Sharing? *Craniofacial Trauma Reconstruction Open*. 2018;(2):55-60.

doi: <https://doi.org/10.1055/s-0038-1667295>

Стаття надійшла до редакції
12.09.2020

