

Katarina Johansson ja Christoffer Wiklund

## Putket ja piuhat keuhkokuvasa

Tehohoitopotilaiden ja muiden vaikeasti sairaiden potilaiden hoidossa käytetään erilaisia katetreja ja laitteita elintoimintojen seurantaan sekä sairauden hoitoon. Näiden toimivuuden kannalta katetrin oikean sijainnin varmistaminen on ensiarvoisen tärkeää. Asettamiseen voi liittyä komplikaatioita, joiden poissulkemisessa keuhkojen röntgenkuva on usein ensisijainen kuvantamismenetelmä. Keuhkokuvan tulkinta voi olla vaativaa, mutta sitä helpottaa anatomian tuntemus ja tieto siitä, mitä ongelmia kunkin katetrin tai laitteen asetus voi aiheuttaa. Tarvittaessa tietokonetomografia (TT) toimii täydentävänä tutkimuksena. Erilaisia hoitovälineitä ovat muun muassa intubaatioputki, nenä-mahaletku, keskuslaskimokatetri, keuhkopussinonteloon asetettavat dreelit sekä sydämen toimintaa parantavat ja tukevat laitteet.

**T**ehohoidossa ja valvonnassa oleville sekä kroonisesti sairaille potilaille asetetaan usein erilaisia putkia ja katetreja hoitoa ja seuranta varten. Käytännöt näiden keuhkokuvasa näkyvien hoitovälineiden arvioinnin ja yleisimpien niihin liittyvien komplikaatioiden hoidon osalta voivat vaihdella. Esitämme käytökelpoisimmiksi katsomamme tavat tulkita röntgenkuvia, joissa näitä putkia ja piuhoja näkyy.

Kun potilas on vaikeasti sairas, hän on tyypillisesti makuuasennossa keuhkokuvasa otettaessa. Tällöin kuva on etusuunnan (anteroposterioren eli AP-suunnan) kuva. Röntgenkuvauksen onnistuminen on kuvan katselun kannalta olennaista, ja on tärkeää, että koko rintaontelo näkyy kuvassa. Katetrien ja putkien näkemisen helpottamiseksi Meilahden sairaalassa käytetään tavanomaisen kuvan lisäksi reunakorosteista kuvaa, jossa ääri viivat korostuvat, jolloin letkujen kulku hahmottuu paremmin.

### Intubaatioputki

Intubaatioputki asetetaan henkitorveen ilma-  
tien turvaamiseksi ja ventilaatiohoidon mah-

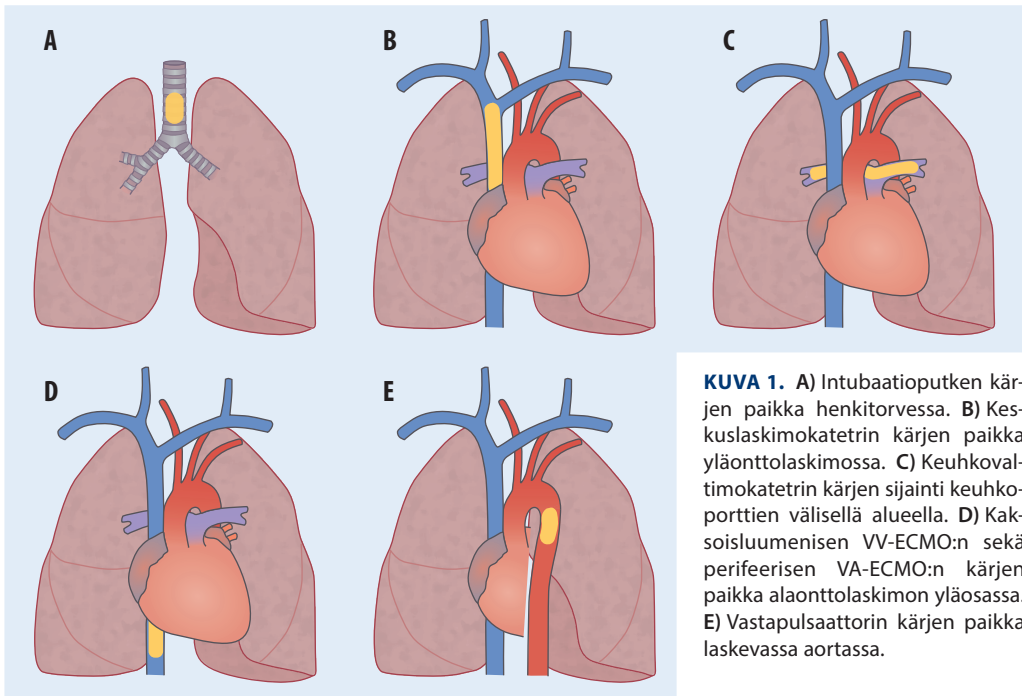
dollistamiseksi. Röntgenkuvasta mitataan putken kärjen etäisyys pääkeuhkoputkien haaraumiskohdan huipusta, henkitorven harjun (carina tracheae) tasosta ylöspäin. Tavoitteena on, että kärjen etäisyys olisi noin 5 cm tästä tasosta, poikkeamaa saa olla 2 cm ylös- tai alaspäin (**KUVA 1 A**) (1). Jos putki on liian alhaalla, se voi kulkeutua jompaankumpaan pääkeuhkoputkeen, jolloin vastakkainen keuhko ei ventiloitu (**KUVA 2**). Liian ylhäällä oleva putki voi vaurioittaa äänihuulia tai luiskahtaa pois henkitorvesta.

Kuvasta on myös katsottava, miltä intubaatioputken mansetin painepitoisuus näyttää. Jos mansetti on kovin pullottavan näköinen, voi paine olla liian korkea. Tällöin putki voi aiheuttaa henkitorven seinämään vaurion, jopa repeämän (2). Trakeostomiakanyyliin voidaan soveltaa samoja periaatteita kuin intubaatioputkeen.

### Mahalaukuun kulkevat letkut

**Nenä-mahaletku** asetetaan potilaalle joko ravitsemuksen turvaamiseksi tai suolitukoksen yhteydessä mahalaukuun ja suolistoon kertyneiden nesteiden sekä kaasun poistamiseksi.





**KUVA 1.** A) Intubaatioputken kärjen paikka henkitorvessa. B) Keskuslaskimokatettrin kärjen paikka yläonttolaskimossa. C) Keuhkovaltimokatettrin kärjen sijainti keuhkoporttien välisellä alueella. D) Kaksoislumenisen VV-ECMO:n sekä perifeerisen VA-ECMO:n kärjen paikka alaonttolaskimon yläosassa. E) Vastapulsattorin kärjen paikka laskevassa aortassa.

Optimaalisin paikka nenä-mahaletkun kärjelle on mahanportin alue, josta annettu neste siirtyy vaivattomimmin eteenpäin pohjukais-suoleen.

Röntgenkuvassa arvioidaan letkujen kulkua nielun, ruokatorven ja mahalaukun alueella. Oleellista olisi nähdä, eteneekö nenä-mahaletku palleatason alapuolelle (KUVA 2). Mikäli nenä-mahaletku jää ruokatorven alueelle, on vaarana aspiraatio. Kärjen ollessa pääkeuhkoputkien haarautumistasolla ei kuvasta voi sanoa, onko kärki ruokatorvessa vai henkitorvessa. Nenä-mahaletku voi myös kulkeutua jompaankumpaan pääkeuhkoputkeen, mikä vaatii kiireellistä reagoitua (KUVA 3). Samoin letkujen rullautuminen ruokatorvessa tai nielun alueella on raportoitava. Letku voi myös kääntyä ruokatorvessa takaisin ylöspäin (KUVA 4).

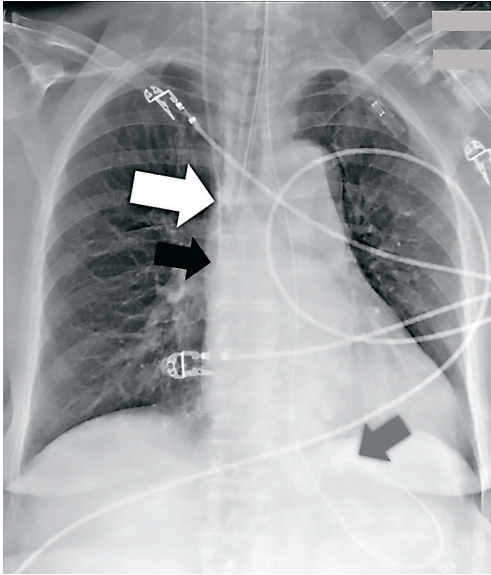
**Sengstaken–Blakemoren putki.** Kirroosipotilaan ruokatorven sekä mahalaukun suuosan (pars cardiaca gastris) vuotavien laskimolaajentumien tilapäiseksi hoidoksi voidaan mahalaukuun asettaa ruokatorven kautta Sengstaken–Blakemoren putki tyrehtyttämään vuotoa (2). Putken ruokatorven distaalisessa osassa sijaitseva pitkänomainen kalvosin täytetään ilmalla ja mahalaukussa sijaitseva distaali-

nen pallomainen kalvosin (mahalaukkupallo, ”ventrikkelibalonki”) nesteseoksella. Nämä näkyvät keuhkokuvassa. Mikäli pallo on liian korkealla eikä ulotu mahalaukuun, saattaa komplikaationa ilmetä ruokatorven repeämä (3). Putki voi myös sijaita liian distaalisesti mahalaukussa.

## Keskuslaskimoon asetettavat katetrit

Keskuslaskimoon eli yläonttolaskimoon asetettavat katetrit näkyvät yleensä hyvin keuhkokuvassa. Keskuslaskimon kanyloinnin aiheita ovat muun muassa keskuslaskimopaineen mittaaminen, hemodialyysi, keuhkovaltimon katetrointi ja siihen liittyvä seuranta. Yleisin aihe on nesteiden ja lääkkeiden antaminen, erityisesti pitkitynyt mikrobilääkehoito ja kemoterapia.

Keskuslaskimo on kanyloitavissa monen laskimon kautta. Yleisin kanylointipaikka on oikeanpuoleinen sisempi kaulalaskimo (vena jugularis interna). Syinä tähän ovat hyvä näkyvyys kaikukuvausohjauksessa, pinnallinen sijainti sekä se, että laskimo on helppo komprimoida vuototilanteessa. Muita paikkoja ovat

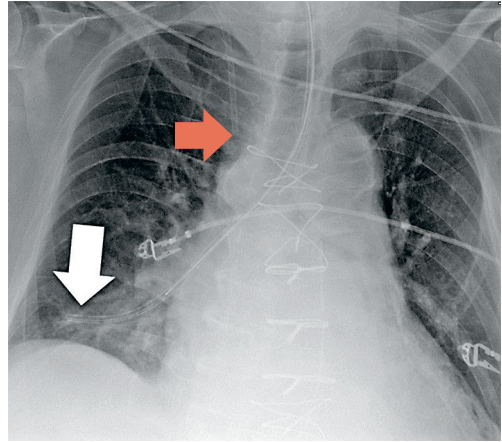


**KUVA 2.** Intubaatioputken kärki (valkoinen nuoli) on liian syvällä ja kulkeutuu oikean pääkeuhkoputken puolelle. Keskuslaskimokatetrin kärki (musta nuoli) yläonttolaskimon tasolla. Nenä-mahaletku (harmaa nuoli) kulkee palleatason alapuolelle.

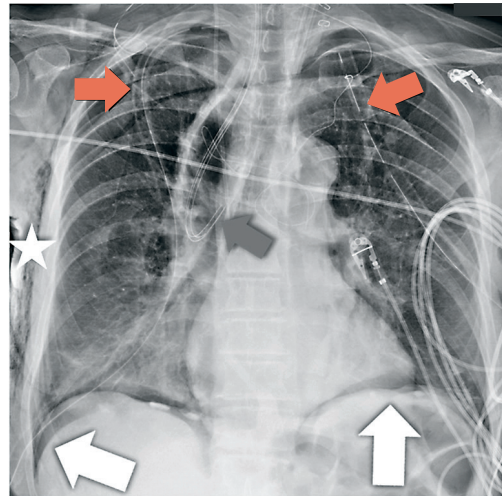
muun muassa solislaskimo (vena subclavia), käsivarren sisempi iholaskimo (vena basilica) sekä reisilaskimo (vena femoralis). Sentraalisesti asetettua keskuslaskimokatetria kutsutaan CV-katetriksi (central vein catheter) ja perifeerisesti asetettua PICC-katetriksi (peripherally inserted central catheter).

**Keskuslaskimokatetrin paikka** varmistetaan asetuksen jälkeen usein keuhkokuvalta. Katetrin kärjen oikea paikka on yläonttolaskimossa (KUVAT 1 B ja 2-4) (4,5). Dialyysikatetrin sopiva paikka on syvemmällä, mielellään yläonttolaskimon ja oikean eteisen rajalla tai jopa eteisen sisällä riittävän verenvirtauksen mahdollistamiseksi (4,5). Reisilaskimon kautta asetetun katetrin optimaalinen paikka on lähellä alaonttolaskimon ja oikean eteisen rajapintaa. Mikäli katetrin paikka jää AP-kuvassa avoimeksi, voi sivukuvakin olla tarpeen. Katetriin voidaan myös ruiskuttaa suorassa näkökontrollissa jodivarjoainetta katetrin kärjen paikan havainnoimiseksi. Tarvittaessa paikka voidaan tarkistaa TT:llä.

**Keskuslaskimokatetriin voi liittyä lukuisia komplikaatioita.** Katetriin on raportoitu joutuneen melkein kaikkiin mahdollisiin ana-

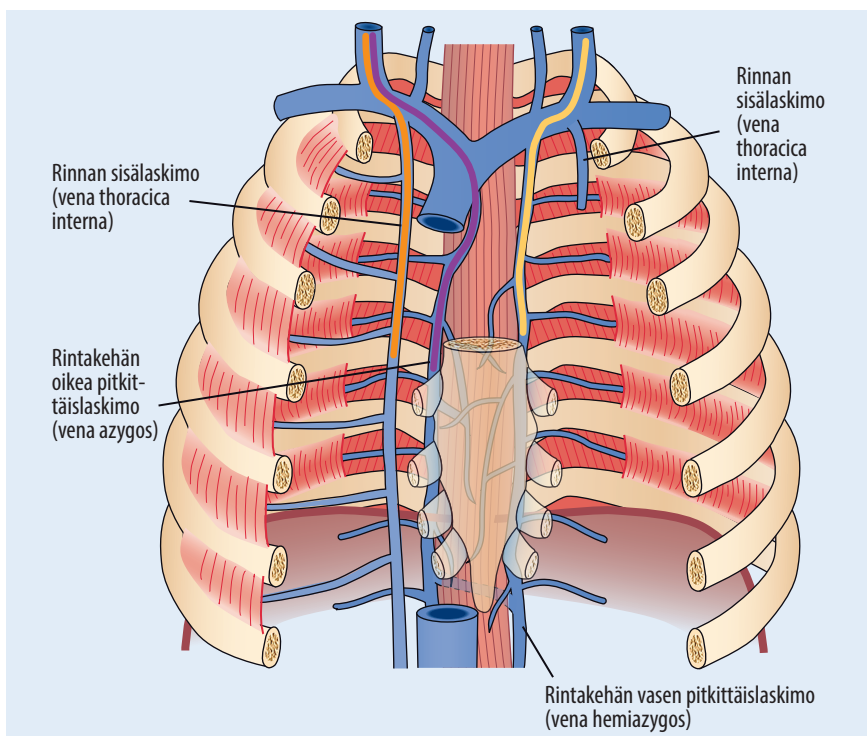


**KUVA 3.** Nenä-mahaletku (valkoinen nuoli) kulkee ohjausvaijerin kanssa väärään paikkaan syvälle oikeaan pääkeuhkoputkeen. Keskuslaskimokatetri (punainen nuoli) hyvässä paikassa oikealla yläonttolaskimon tasolla.



**KUVA 4.** Ruokatorven syöpää sairastavan potilaan leikkauksenjälkeinen kuva. Makuukuvassa näkyy molemmin puolin ilmarinta. Syvän sulkuksen merkissä (deep sulcus sign, valkoiset nuolet) lateraaliosopet vettätyvät alaspäin ja kuvautuvat terävinä ja normaalia ilmapitoisempina. Pallean rajat piirtyvät tarkkoina. Pleuradreenit (punaiset nuolet) molemmin puolin. Ihonalaista emfyseemaa oikealla (tähti). Nenä-mahaletku (harmaa nuoli) kääntyy leikatussa mahalaukun putkessa ylöspäin. Harmaan nuolen pään kohdalle päättyy myös keskuslaskimokatetrin kärki.

tomisiin tiloihin. Katetrin suboptimaalinen sijainti esimerkiksi liian korkealla tai syvällä on yleistä, muttei kuitenkaan usein johda ongelmiin, kunhan katetrin paikkaa korjataan



**KUVA 5.** Keskuslaskimokatetrien epätyypilliset sijainnit. Katetri (keltainen viiva) voi muun muassa kulkeutua vasemmasta käsivarren ja pään laskimosta (vena brachiocephalica) kylkiväli-laskimon (vena intercostalis) kautta rintakehän vasempaan pitkittäislaskimoon (vena hemiazygos), jolloin AP-suunnan röntgenkuvassa katetri kulkee selkärangan vieressä vasemmalla puolella ja sivukuvassa dorsaalisesti selkärangan kohdalla (**KUVA 6**). Katetri (violetti viiva) voi oikealta asetettuna kulkeutua yläonttolaskimosta rintakehän oikeaan pitkittäislaskimoon (vena azygos), jolloin sen epätyypillistä sijaintia voi mahdollisesti epäillä pienestä mutkasta AP-kuvassa. Sivukuva on kuitenkin tarpeen katetrin dorsaalisen kulun havaitsemiseksi (4). Joskus harvoin katetri (oranssi viiva) voi päätyä myös laajentuneeseen rintakehän sisälaskimoon (vena thoracicae interna), jolloin se kulkee sivukuvassa anteriorisesti.

käyttöaiheen mukaiseksi. Katetri voi myös uida muuhun suoneen kuin yläonttolaskimoon (**KUVA 5**). Vakava esimerkki on katetrin uiminen keuhkokuvassa ylös kaulalle, jolloin katetri voi mahdollisesti sijaita myös sisemmässä kaulavaltimossa (arteria carotis interna). Tällainen kovalöydös vaatii kiireellistä reagointia.

Normaalivaihteluna potilaalla voi olla vasemmanpuoleinen yläonttolaskimo, jolloin yläonttolaskimo laskee yleensä sepelpoukaman (sinus coronarius) kautta oikeaan eteiseen (**KUVAT 7 A, 8 ja 9**) (4). Tällöin potilaalla voi olla myös normaali oikeanpuoleinen yläonttolaskimo, ja oikean sekä vasemman yläonttolaskimon välissä voi olla käsivarren ja pään laskimo (vena brachiocephalica), joka voi myös puuttua (**KUVA 7 B**).

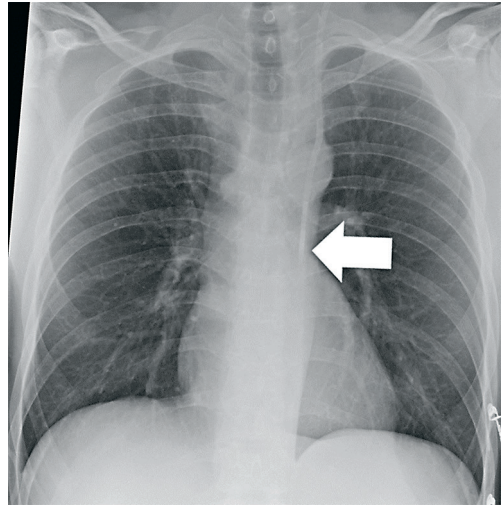
Liian korkealla oleva katetri on alttiimpi ve-

ren hyytymisen aiheuttamalle tukkeutumiselle, ja oikeassa eteisessä oleva katetri lisää rytmihäiriöriskiä (**KUVA 10**). Katetri voi myös liikkua ajan kuluessa, joten on tärkeää huomioida katetrin paikka joka kerta, kun keuhkokuva otetaan. Muita komplikaatioita ovat muun muassa ilmarinta (pneumothorax), jonka yhteydessä voi esiintyä veririnta (hemothorax) tai paineilmarinta (tensio pneumothorax) (**KUVA 11 A**). Makuukuvasta ilmarintaa voi olla vaikea havaita, ja usein pieni ilmarinta voi jäädä näkymättä. Mikäli ilmamäärä on riittävän suuri, voi makuukuvassa näkyä niin sanottu syvän sulkuksen merkki (deep sulcus sign) (**KUVA 4**). Röntgenkuvaa tarkasteltaessa on hyvä huomioida, että ilmarinta voi olla myös katetrin paikasta poiketen vastakkaisella puolella, mikäli katetria on yritetty ensin asettaa toiselle puolelle.

Mikäli katetri hankaa keskuslaskimon seinämää, laskimon repeämä voi aiheuttaa veren tai infusoitavan nesteen valumisen keuhkopussiin tai välikarsinaan tai pahimmillaan sydänlihaksen repeämän tai sydäntamponaation. Yläonttolaskimon repeämän riskin minimoimiseksi on tärkeää huomata, mikäli katetrin kärki kääntyy laskimon seinämää kohti eikä asetu suoraan yläonttolaskimon suuntaisesti (4). Katetri voi myös jo asetusvaiheessa joutua keuhkopussiin tai välikarsinaan ja aiheuttaa edellä mainitut seuraukset.

**Keuhkovaltimokatetri** (Swan–Ganzin katetri) asetetaan sisäänviejäkatetrin avulla yleensä sisemmän kaulalaskimon kautta, mistä se uitetaan sydämen oikean eteisen ja kammion kautta keuhkovaltimeen. Sen avulla mitataan muun muassa oikean eteisen painetta, keuhkovaltimopainetta ja sydämen iskutilavuutta. Katetrin päässä oleva pallo voidaan laajentaa ja näin kiilata keuhkovaltimon haaraan, jolloin saadaan mitatuksi kiilapainetta.

Keuhkokuvasa keuhkovaltimokatetrin oikea paikka on keuhkoporttien (hilum pulmonis) tasolla, keuhkoporttien välisellä alueella (**KUVAT 1 C ja 12 A**) (6). Keskuslaskimokatetriin liittyvien komplikaatioiden lisäksi keuhkovaltimokatetri voi esimerkiksi kiertyä lenkille sydämen sisällä. Mikäli katetri on liian syvällä, se voi aiheuttaa keuhkovaltimotukoksen tai keuhkovaltimoaneurysman. Vakavimpana komplikaationa pidetään keuhkovaltimon repeämää. Tällöin keuhkokuvasa katetrin kärjen ympärillä voi

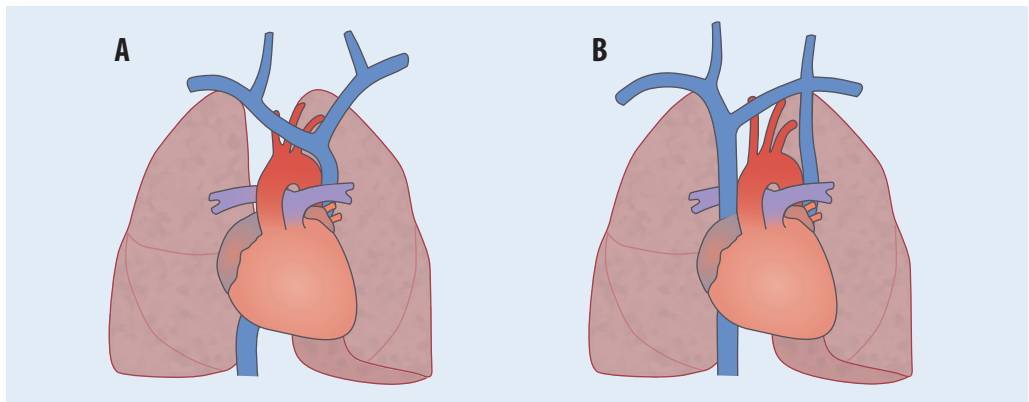


**KUVA 6.** Kaulan vasemmalta puolelta asetettu diyalysikatetri (nuoli) kulkeutuu rintakehän vasempaan pitkittäislaskimoon (vena hemiazygos).

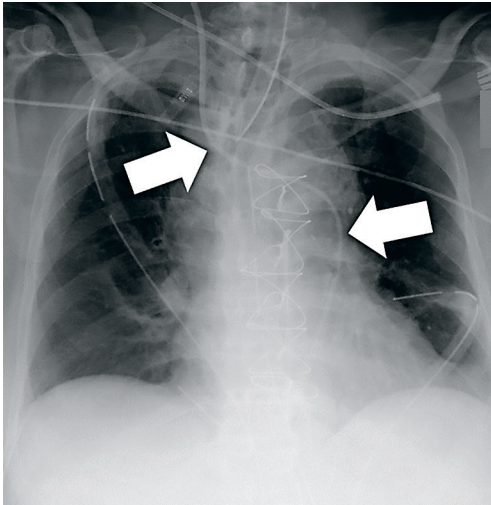
näkyä vuodon tai keuhkoinfarktin aiheuttama infiltraatti, ja mikäli vuoto on laajempi, löydöksenä voi olla veririnta (7). TT on kuitenkin ensisijainen tutkimus.

### Keuhko- ja rintaonteloon asetettavat putket

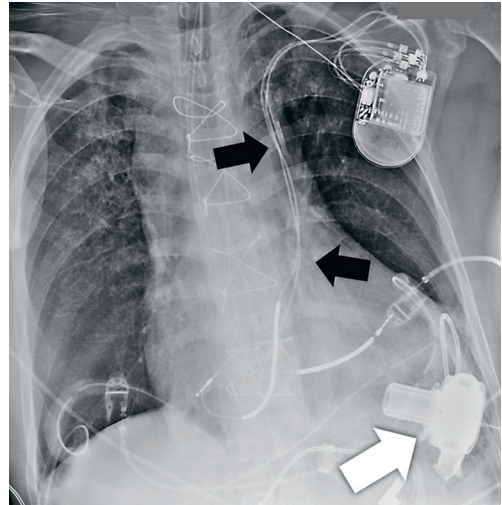
**Pleuradreeni.** Ilmarinnan tai pneumohydrothoraxin yhteydessä potilaalle laitetaan hoidoksi pleuradreeni, jonka kautta neste ja ilma johdetaan imuhoidolla ulos keuhkopussista. Paranemista seurataan röntgenkuvilla, joista ar-



**KUVA 7.** Yläonttolaskimon normaalivaihtelut. A) Vasemmanpuoleinen (persistoiva) yläonttolaskimo. B) Kaksi yläonttolaskimoa. Näitä yhdistävä käsivarren ja pään laskimo (vena brachiocephalica) voi myös puuttua.



**KUVA 8.** Keskuslaskimokatetri (nuolet) kulkee vasemmanpuoleisessa yläonttolaskimossa (normaalivaihtelu), joka laskee sepelpoukaman (sinus coronarius) kautta oikeaan eteiseen.



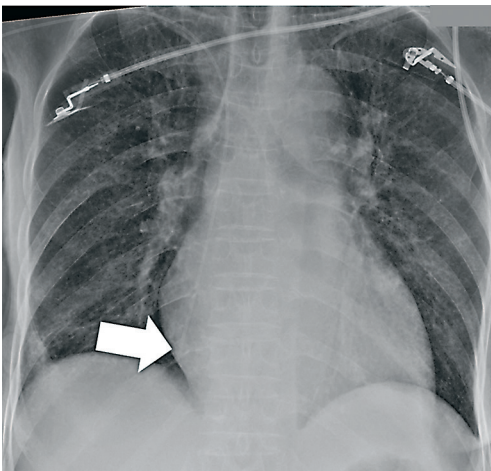
**KUVA 9.** Normaalivaihteluna vasemmanpuoleinen yläonttolaskimo (mustat nuolet), jonka kautta kulkevat tahdistinjohdot sekä sentraalinen katetri (ylin nuoli). Apupumppu (valkoinen nuoli).

vioidaan ilmaontelon kokoa ja dreenin paikkaa (**KUVAT 4 ja 11 B**). Ilmaontelon koon määrittämiseksi seisten otettu posteroanteriorinen (PA) kuva on parempi kuin AP-suunnan makuukuva. Vaikeasti sairaiden potilaiden tutkimisessa tyydytään makuukuvaan, jolloin ilmaontelon koon muutoksia ei aina pystytä arvioimaan.

Ilman sivukuvaan dreenin paikan määrittäminen on viitteellistä. Pelkästä etusuunnan kuvasta ei pystytä arvioimaan dreenin sijaintia eri tassa, joten etusuunnan kuvassa rintaonteloon

projisoitua dreeni voi olla todellisuudessa keuhko-ontelon ulkopuolella, sen etu- tai takapuolella. Siksi radiologi ilmaisee kohdan, johon dreeni projisoituu, eikä niinkään ota kantaa, onko dreeni oikealla paikalla silloin, kun sivukuva ei ole otettu.

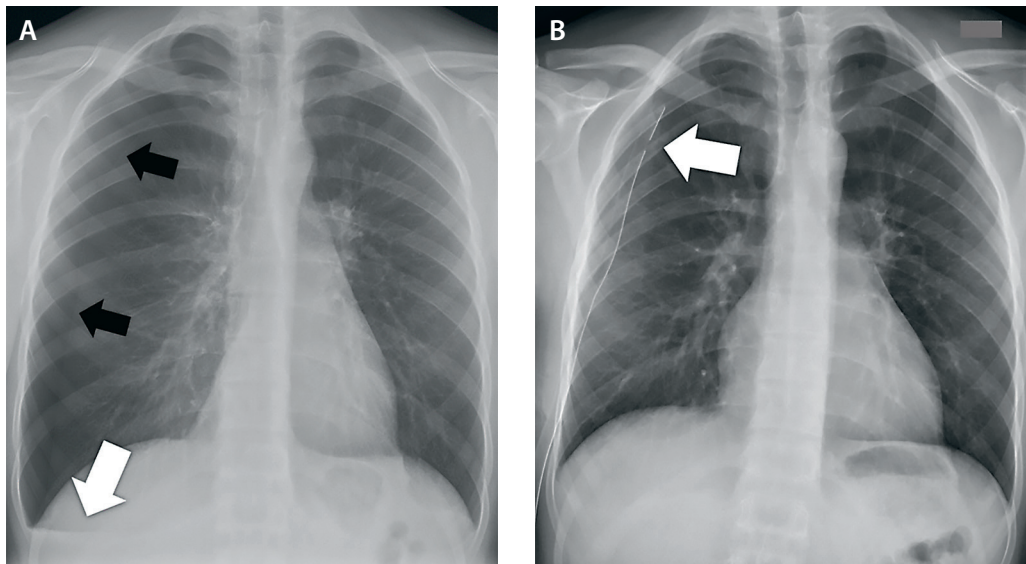
**Muut dreenit.** Radiologi voi kaikukuvausohjauksessa laittaa potilaalle pleuradreeniä ohuemman saparokatetrin kanavoimaan esimerkiksi keuhkopussin märkäkertymää. Tällöin kuvassa näkyy kapea, päästään kerällä oleva dreeni. Muita dreenejä ovat muun muassa mediastinumdreeni ja perikardiumdreeni. Ne ovat melko kapeita ja suuntautuvat yleensä kaudaalisuunnasta sydämen tietämille, joten ne ovat pehmytkudososien tiivyyden vuoksi välillä vaikeammin nähtävissä.



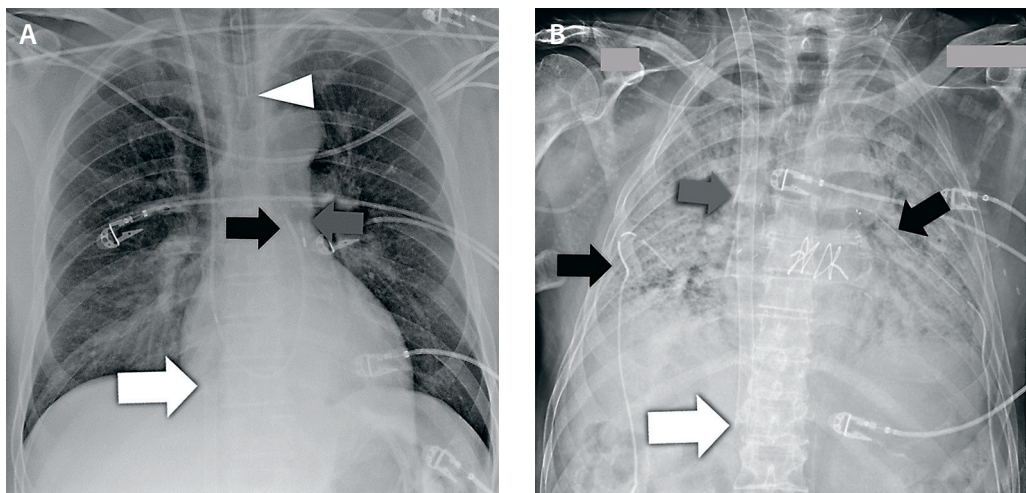
**KUVA 10.** Oikealta yläraajasta asetettu PICC-katetri, jonka kärki (nuoli) on liian syvällä ja ulottuu oikeaan eteiseen.

## Sydämen toimintaa parantavat ja tukevat laitteet

**ECMO** (extracorporeal membrane oxygenation) eli veren kehonulkoisen happeutuslaite asetetaan potilaalle ventilaatio- tai pumppausvajakseen yhteydessä. ECMO-laitteita on kaksi erilaista: laskimo-laskimo-ECMO (VV-ECMO), joka tukee kaasujenvaihtoa vaikean keuhkoinfektion aiheuttaman ventilaatiovajakseen aikana, ja laskimo-valtimo-ECMO (VA-EC-



**KUVA 11.** A) Pneumohydrothorax. Kuva otettu seisten. Oikealla ilmarinta (mustat nuolet), joka näkyy seisten otetussa röntgenkuvassa viistona rajapintana (keuhkon reuna) yleensä apikolateraalisesti. Keuhkon reunan ja rintaontelon seinämän välisellä alueella ei näy keuhkokuivoitusta. Oikealla basaalisesti ilmarinnan aiheuttaman paineen vuoksi horisontaalitasoon asettuva nestevaakapinta (valkoinen nuoli), joka sopii vähäiseen veririntaan. Lievän paineilmarinnan merkinä välikarsina on siirtynyt hieman vasemmalle. Tavallisesti (ilman ilmarintaa) keuhkopussin neste asettuu seisten otetussa kuvassa kaarevasti keuhkopussin alaosaan. Makuukuvassa nesteily näkyy huonommin, sillä neste jakautuu koko rintaontelon alueelle, mutta suurempana määränä se näkyy kyseisen puolen samentumana. B) Oikealle asetettu pleuradreeni (nuoli). Dreenin imuaukko (nuolen kohdalla) näyttää olevan hyvässä paikassa. Ilmarinta ja nesteily ovat hävinneet ja painetilanne väistynyt.

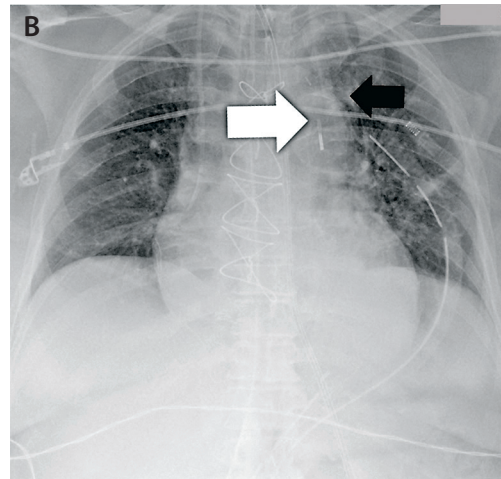
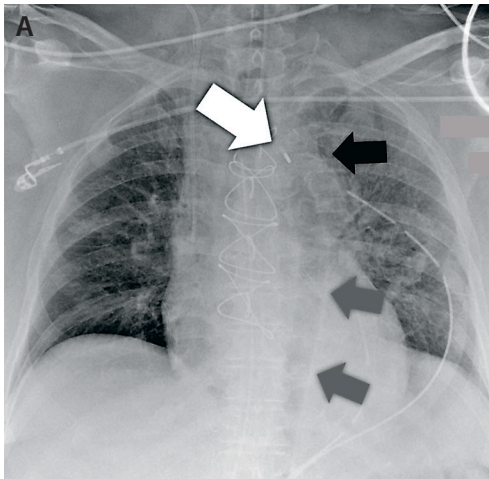


**KUVA 12.** A) Perifeerisen VA-ECMO:n laskimokatetrin kärki (valkoinen nuoli) alaonttolaskimon yläosassa. Keuhkovoaltimokatetri (musta nuoli) keuhkoporttien välisellä tasolla. Vastapulsaattori (harmaa nuoli) laskevassa aorttassa. Intubaatioputki (nuolen kärki) on hyvällä tasolla. B) Kaksoislumenisen VV-ECMO:n kärki (valkoinen nuoli) alaonttolaskimon yläosassa. Keskuslaskimokatetrin kärki (harmaa nuoli) yläonttolaskimon tasolla. Pleuradreenit (mustat nuolet) molemmin puolin. Keuhkoissa varjostumaa molemmin puolin.

MO), joka asetetaan tukemaan verenkiertoa sydämen pumppausvauksen yhteydessä.

ECMO-kanyyliin asetukseen liittyy vaih-

telua, ja esittelemme tavallisimpia tilanteita. VV-ECMO voidaan asettaa kahdella tavalla: kaksoislumenisessä (double-lumen) katetrissa



**KUVA 13.** A) Vastapulsaattori (valkoinen nuoli) sijaitsee liian korkealla, aortankaaren yläpuolella (musta nuoli). Vastapulsaattorin sisällä näkyy kaasua (harmaat nuolet), joka liittyy pulsointiin. B) Vastapulsaattori alemmas vedettynä (valkoinen nuoli). Aortankaaren yläosa (musta nuoli).

paksu katetri viedään kaulalta yläonttolaskimon kautta alaonttolaskimon yläosaan, jossa laite imee happeutumattoman veren. Happeutunut veri palautetaan ylempänä sijaitsevasta katetrireiästä oikeaan eteiseen, joten on tärkeää, että katetri on oikealla korkeudella hyvän virtauksen takaamiseksi (8).

Toisena vaihtoehtona laskimoletku tulee nivusesta alaonttolaskimon yläosaan ja happeutunut veri palautetaan toisesta katetrasta sisemmän kaulalaskimon kautta oikeaan eteiseen. VA-ECMO ohittaa sydämen ja happeuttaa veren tukien näin rinnakkain sydämen omaa toimintaa. VA-ECMO voidaan myös asettaa kahdella tavalla: perifeerisesti tai sentraalisesti. Perifeerisessä VA-ECMO:ssa katetri viedään nivuslaskimon kautta alaonttolaskimon yläosaan, josta imetään happeutumattomaa laskimoverta. Happeutunut veri palautetaan nivusvaltimoon. Sentraalisessa VA-ECMO:ssa laskimokatetri asetetaan oikeaan eteiseen ja valtimokatetri nousevaan aorttaan.

**Keuhkokuvasta katsotaan letkun kärjen paikkaa.** Kaksoislumenisessa VV-ECMO:ssa katetrin kärjen tulisi sijaita alaonttolaskimon yläosassa (KUVAT 1 D ja 12 B). Samoin perifeerisessä VA-ECMO:ssa laskimokatetrin kärjen tulisi olla samassa paikassa, mutta se suuntautuu tähän kohtaan kehon alaosaan päin eikä näin ollen näy keuhkokuvassa kuin pieneltä matkalta

(KUVAT 1 D ja 12 A). TT:ssä havaitaan mahdolliset komplikaatiot, kuten verenvuodot tai keuhkovaltimotukos.

**Aortan vastapulsaattori** (intra-aortic balloon pump, IABP) asetetaan, kun sydämen vasemman kammion supistuvuus on heikentynyt esimerkiksi akuutin sydäninfarktin yhteydessä (9). Laite asetetaan läpivalaisussa tai kaikukuvausohjatusti työntämällä se sisään reisivaltimosta ja viemällä laskevan aortan proksimaalisuun. Laite on EKG-ohjattu, ja sen pulsointi parantaa diastolen aikana verenvirtausta sepelvaltimoihin vähentämällä veren pääsyä kehon alaosaan. Systolen aikana se vähentää vasemman kammion jälkikuormaa.

Keuhkokuvassa tarkastellaan laitteen kärjen paikkaa pienen röntgenpositiivisen merkin avulla. Kärjen optimaalinen paikka on 2 cm aortankaaresta alaspäin (KUVAT 1 E ja 13 B) (10). Mikäli vastapulsaattori on liian ylhäällä aortankaaresta tai jopa aortankaaren yläpuolella, se voi tukkia esimerkiksi vasemman solisvaltimon ja aiheuttaa vasemman yläraajan iskemian tai jopa aivoinfarktin (KUVA 13 A) (9–11). Mikäli laite on liian alhaalla, voi sen pulsointi estää verenvirtausta esimerkiksi suolistoon tai munuaisvaltimoihin, mikä johtaa hypoperfuusioon ja iskemiaan. Kärjen lateraalinen sijainti aortassa voi viitata dissekatioon (10,11). Tätä ja muita komplikaatioita, kuten verenvuotoa,



### Ydinasiat

- ▶ Kaikkiin potilaalle tehtäviin kajoaviin toimenpiteisiin liittyy komplikaatoriski, mikä kannattaa huomioida potilaita hoidettaessa.
- ▶ Keuhkokuva on usein ensisijainen kuvantamistutkimus potilaalle asetetun putken tai letkun paikan tarkistamiseksi.
- ▶ Keuhkokuvan avulla suljetaan pois mahdolliset putken tai letkun asetukseen liittyvät komplikaatiot.
- ▶ Tarvittaessa tietokonetomografia antaa lisäinformaatiota.
- ▶ Huolella laadittu röntgenlähete auttaa kuvien tulkinnessa.

tromboosia tai valeaneurysmaa, voidaan tarkastella TT:llä.

**Sydämen apupumppu.** Sydämen vasemman kammion apupumppu (left ventricular assist device, LVAD) asetetaan tukemaan sydämen pumpausta esimerkiksi sydänsiirtoa odoteltaessa tai loppuelämän ajaksi niille, joilla siirre ei tule kyseeseen. Apupumppu imee verta vasemmasta kammioista ja laskee veren takaisin aorttaan. Apupumpussa on laskimon tapaan tasainen virtaus. Röntgenkuvasta arvioidaan lähinnä pumpun asentoa (**KUVA 9**). Pumpun toimimattomuus ilmenee toimintahäiriönä, jonka kliinikko voi havaita potilaan hemodynaamikasta ja oireista. Varjoainetehosteisesta TT:stä voidaan arvioida pumpun ja sydämen tilaa tarkemmin, esimerkiksi onko letkussa varjoainetta eli onko se avoinna (12).

**Sydämentahdistimista** keuhkokuvassa tarkistetaan johtojen sijainnit. Asetuksen jälkeen suljetaan lisäksi pois mahdollisena komplikaationa ilmarinta. Tyypillisesti pysyvien tah-

distinten johdot kulkevat oikeaan eteiseen ja oikeaan kammioon, yleisin johdon siirtymä on eteisjohdon dislokoituminen kammioon. Bi-ventrikulaarista tahdistinta (cardiac resynchronization therapy, CRT) käytetään sydämen vajaatoimintaa sairastavien potilaiden hoidossa. Siinä kolmas johto kulkee sepelpoukamaan, jonka kautta se tahdistaa vasenta kammiota.

Harvinaisempi on johdoton tahdistin, joka kiinnitetään ohjauksettrin avulla oikean kammion väliseinään (13). Tällöin kyseisellä alueella näkyy keuhkokuvassa pieni röntgenpositiivinen laite. Väliaikaisen tahdistimen johto kulkee oikeaan kammioon yläonttolaskimossa näkyvän sisäänviejäkatettrin kautta. Sydänleikkauksessa potilaalle voidaan asettaa epikardiaaliset tahdistinpiuhat, jotka voivat hahmotua hentoina röntgenkuvassa.

### Lopuksi

Röntgenlähetteen tulisi olla ytimekäs mutta informatiivinen, samoin lähetteen kysymyksenasettelun, jotta röntgenhoitaja pystyy kuvaa ottaessaan optimoimaan kulloisenkin kuvan oikean kohdistamisen. Tällöin myös kuvaa tulkitseva lääkäri pystyy paremmin havaitsemaan mahdollisen komplikaation. Lähetteessä on hyvä mainita potilaan hoidon syy ja oleelliset tiedot perussairauksista ja oireista. Lisäksi on mainittava uudet asetetut putket ja letkut sekä näiden asentamiseen mahdollisesti liittyneet ongelmat, kuten se, että keskuslaskimokatetria on ensin yritetty asettaa toiselle puolelle. Myös muutoksista potilaan voinnissa ja hoidossa on hyvä kertoa.

Tarvittaessa kliinikko voi konsultoida puhelimitse radiologiaa, mikäli jokin asia kuvassa mietityttää eikä lausuntoa ole vielä saatavilla. Havaitessaan henkeä uhkaavan komplikaation radiologin tehtävä on ilmoittaa siitä viipymättä klinikolle. ■

**KATARINA JOHANSSON, LL, radiologiaan erikoistuva lääkäri**

HUS Kuvantaminen, Meilahden sairaala

**CHRISTOFFER WIKLUND, LL, YEK, erikoistuva lääkäri, anesthesiologia ja tehohoito**

HUS, ATEK

**SIDONNAISUUDET**

Katarina Johansson: Ei sidonnaisuuksia

Christoffer Wiklund: Luentopalkkio/asiantuntijapalkkio (Arcada, SASH)

**VASTUUTOIMITTAJA**

Helka Parviainen

## KIRJALLISUUTTA

1. Goodman LR, Conrardy PA, Laing F, ym. Radiographic evaluation of endotracheal tube position. *A J R Am J Roentgenol* 1976; 127:433–4.
2. Ahvenjärvi L. Tehohoitopotilaan radiologiset tutkimukset. Kirjassa: Blanco Sequeiros R, Koskinen S, Aronen H ym, toim. Kliininen radiologia. Helsinki: Kustannus Oy Duodecim 2017, s. 98–105.
3. Chong C. Esophageal rupture due to Sengstaken-Blakemore tube misplacement. *World J Gastroenterol* 2005; 11:6563–5.
4. Gibson F, Bodenham A. Misplaced central venous catheters: applied anatomy and practical management. *Br J Anaesth* March 2013;3:333–46.
5. Vesely T. Central venous catheter tip position: a continuing controversy. *J Vasc Interv Radiol* 2003;14:527–34.
6. Shroeder B, Barbeito A, Bar-Yosef S, ym. Cardiovascular monitoring. Kirjassa: Miller R, Eriksson L, Fleisher L ym, toim. *Miller's Anesthesia*. Philadelphia: Saunders 2014, s. 1361–87.
7. Colvin M, Savege T, Lewis C. Pulmonary damage from a swan-ganz catheter. *Br J Anaesth* 1975;47:1107.
8. Jayaraman A, Cormican D, Shah P, ym. Cannulation strategies in adult veno-arterial and veno-venous extracorporeal membrane oxygenation: techniques, limitations and special considerations. *Ann Card Anaesth* 2017;20:11–8.
9. Unverzagt S, Buerke M, de Waha A, ym. Intra-aortic balloon pump counterpulsation (IABP) for myocardial infarction complicated by cardiogenic shock. *Cochrane Database Syst Rev* 2015: CD007398. DOI: 10.1002/14651858.CD007398.pub3.
10. Hurwitz L, Goodman P. Intraaortic balloon pump location and aortic dissection. *A J R Am J Roentgenol* 2005;184:1245–6.
11. Hyson E, Ravin C, Kelley M, ym. Intraaortic counterpulsation balloon: radiographic considerations. *A J R Am J Roentgenol* 1977;128:915–8.
12. Carr C, Jacob J, Park S, ym. CT of the left ventricular assist devices. *Radiographics* 2010;2:429–44.
13. Reddy V, Exner D, Cantillon D, ym. Percutaneous implantation of an entirely intracardiac leadless pacemaker. *N Engl J Med* 2015;373:1125–35.

## SUMMARY

### Lines and tubes in chest radiographs

Various catheters and devices are used for life support, monitoring and treatment of severely ill patients. To ensure proper function of those devices, one must control their correct position. Placement of lines and tubes may result in various complications, and chest radiograph is usually the primary method to detect them. Interpretation of chest radiographs may be difficult, but knowledge of anatomy and awareness of typical complications are crucial. Computed tomography can be used as the next diagnostic step when needed. This article reviews the following devices: endotracheal tube, nasogastric tube, central venous catheters, chest tubes, and devices that support heart function.