

Daniel Strbian, Juha-Matti Isokangas ja Perttu J. Lindsberg

Aivoinfarktin liuotushoito ja trombektomia käytännössä

Akuutin iskeemisen aivoinfarktin hoitomahdollisuudet ovat edistyneet huimasti viiden viime vuoden aikana. Valtasuonen tukoksen hoidosta julkaistiin vuosina 2014–2016 useita tutkimuksia, joiden perusteella päätettiin valtimonsisäisen hoidon aiheet. Vuosina 2017–2018 julkaistujen tutkimuksien nojalla aikaikkunaa pidennettiin 24 tunniksi kuvantamistutkimuksin valikoidulle potilasjoukolla. Uusimmat tutkimukset laskimonsisäisestä liuotushoidosta ovat puoltaneet sitä, että hoito voidaan nykyään antaa valikoiden 4,5–9 tunnin aikaikkunassa ja myös oireisina heränneille potilaille. Tämä merkitsee suurta muutosta isolle potilasjoukolla. Kulmakivenä on lähimmässä keskussairaalassa ympärivuorokauden saatavilla oleva tietokonetomografia (TT) -angiografia ja lisääntyvästi TT/magneettikuvas (MK) -perfuusiopohjainen aivokudoksen tilan arvio, etäkonsultaatiot, nopea liuotushoito ja viiveetön kuljetus jatkohoitoon.

Aivoinfarktin akuuttihoito on kehittynyt olennaisesti muutaman viime vuoden aikana. Laskimonsisäisen liuotushoidon aikaikkuna on pidentynyt. Ensimmäiset satunaistetut mekaanista trombektomiaa (MT) koskevat tutkimukset eivät tuoneet toivottua tulosta, mutta johtivat uusiin avauksiin. Huolellisesti punnittujen jatkotutkimusten ansiosta MT:stä muodostuikin käypää hoitoa valtasuonitukokseen sairastuneille aivoinfarktipotilaille. Myös MT:n aikaikkuna on viime vuosina pidentynyt ja ulottuu tietyin edellytyksin jopa 24 tuntiin oireiden alusta. Suurin potilasryhmä, joka hyötyy pidennetyistä aikaikkunoista ovat potilaat, jotka ovat heränneet halvausoireiden kera.

Aivoinfarktin rekanalisaatiohoidon evoluutio käyväksi hoidoksi

Aivoinfarktin liuotushoito suonensisäisellä alteplasilla eli kudosp lasminogeenin aktivaattorilla (tPA) kolmen tunnin sisällä oireiden alusta hyväksyttiin virallisesti Yhdysvalloissa vuonna 1996 ja Kanadassa kolme vuotta myöhemmin ja perustui keskeisesti NINDS-B-tutkimukseen (1). Eurooppalaisten ECASS- ja ECASS-II-tut-

kimusten samoin kuin Yhdysvalloissa toteutettujen ATLANTIS A- ja B -tutkimusten tulokset jäivät negatiivisiksi (2), mutta alaryhmäanalyysit opettivat sulkemaan pois potilaat, joilla oli lähtötilanteessa laaja iskemia, antamaan lääkettä 0,9 mg/kg ja rajoittamaan hoidon aikaikkunan 4,5 tuntiin. Euroopan lääkevirasto myönsi ehdollisen myyntiluvan aivoinfarktin liuotushoitoon kolmen tunnin aikaikkunassa vuonna 2002. Hyksissä hoitomuoto oli käynnistynyt kallonpohjavaltimon tukoksissa jo vuonna 1995 (3) ja etuverenkierron aivoinfarkteissa kolme vuotta myöhemmin (4,5).

Vaikka aivoinfarktin liuotushoidon absoluuttinen hyöty ei yleensä ole suuri, hoidolla on selvä vaikutus toipumisennusteeseen. Paras hyöty saavutetaan, kun hoito pystytään aloittamaan erittäin nopeasti oireiden alusta (6). Suhteellisen pieni alaryhmä potilaista saattaisi hyötyä hoidosta myös 4,5 tunnin jälkeen. EPITHET-tutkimus (7), joka sisälsi 101 potilasta, pyrki selvittämään, miten tunnistaa tällaiset potilaat. Tutkimus perustui magneettikuvaukseen (perfuusio- ja diffuusiosarjat) ja vahvasti ajatuksen, että tietyt potilaat hyötyvät hoidosta jopa 3–6 tunnin kuluttua oireiden alusta.

TAULUKKO 1. WAKE-UP-tutkimuksen keskeiset tulokset.

	Alteplaaasi (246 potilasta)	Lumeryhmä (244 potilasta)	Vakioitu vetosuhde ja tilastollinen merkitsevyys
mRS 0–1, 3 kk	53,3 %	41,8 %	1,61; 95 %:n LV 1,09–2,36; p = 0,02
mRS, mediaani, 3 kk	1 (1–3)	2 (1–3)	1,62; 95 %:n LV 1,17–2,23; p = 0,003
Kuolleisuus, 3 kk	4,1 %	1,2 %	3,38; 95 %:n LV 0,92–12,52; p = 0,07
sICH	2,0 %	0,4 %	4,95; 95 %:n LV 0,57–42,87; p = 0,15

LV = luottamusväli; sICH = oireinen aivoverenvuoto; mRS = modifioitu Rankin asteikko

TAULUKKO 2. EXTEND-, ECASS-4- ja EPITHET-tutkimusten meta-analyysin keskeisiä tuloksia.

	Alteplaaasi (211 potilasta)	Lumeryhmä (199 potilasta)	Vakioitu riskisuhde ja tilastollinen merkitsevyys
mRS 0–1, 3kk	36,0 %	29,0 %	1,86; 95 %:n LV 1,15–2,99, p = 0,011
Kuolleisuus	14,0 %	9,0 %	1,55; 95 %:n LV 0,81–2,96, p = 0,66
sICH	5,0 %	<1 %	9,7; 95 %:n LV 1,23–76,55, p = 0,031

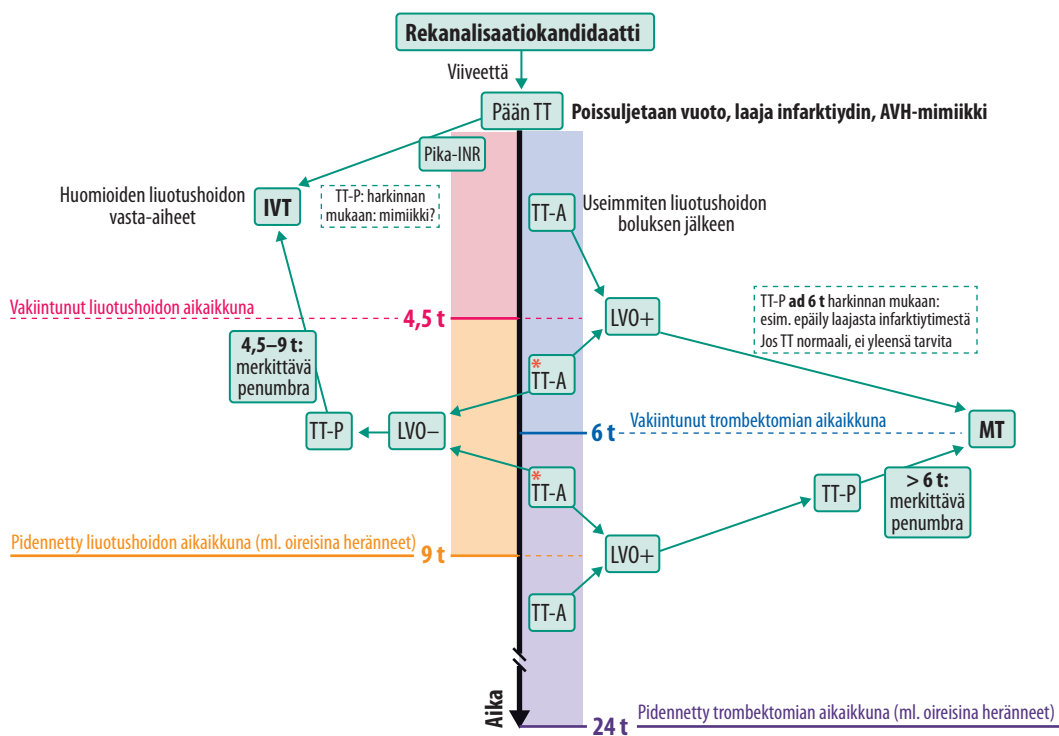
LV = luottamusväli; sICH = oireinen aivoverenvuoto; mRS = modifioitu Rankin asteikko

Vähälle huomiolle jäänyt PROACT II -tutkimus (8) (valtimonsisäinen prourokinaasi) oli merkittävä avaus angiografisesti osoitettujen aivojen valtasuonitukosten endovaskulaaristen rekanalisaatiohoitojen aikakaudelle. Seuraavan 15 vuoden aikana saatiin kuitenkin aikaan vain lukuisia epäonnistuneita tutkimuksia, ennen kuin julkaistiin ensimmäinen positiivinen trombektomiatutkimus, hollantilainen MR CLEAN (9). Epäonnistuneet tutkimukset opettivat kuitenkin, että 1) valtasuonitukos on tunnistettava ennen satunnaistamista, 2) potilaat, joilla on liian suuri infarktintydin (tyypillisesti yli 70 ml), eivät hyödy toimenpiteestä, 3) osittainen reperfuusio ei ole riittävä, 4) viivettä oireiden alkamisesta reperfuusioon pitää lyhentää ja 5) että hoitoon on käytettävä moderneja stentrieverkatetrejä. MR CLEAN -tutkimus perustui pään TT:llä ja TT-angiografialla (TTA) osoitettuun valtasuonen tyvitukokseen, ja MT suoritettiin kuuden tunnin kuluessa oireiden alusta. MT:n saaneista potilaista 33 % (vrt. 19 % verrokkiryhmässä) saavutti hyvän toipumistuloksen.

Vuosina 2015–2016 seurasi useampi positiivinen tasokas monikeskustutkimus, joista suurin osa keskeytettiin hoitotehon tultua ilmeiseksi välianalyseissa. Aikaikkuna näissä tutkimuksissa oli pääosin kuusi, osin myös viisi, kahdeksan tai 12 tuntia oireiden alusta, ja tutkimusten yhdistetty analyysi (HERMES) (10) viittasi hoidon olevan hyödyllistä jopa 7,3

tuntiin asti oireiden alusta. Trombektomiolla hoidetuista 83 %:lle oli annettu laskimonsisäinen liuotushoito alteplaailla ennen trombektomiaa. Tutkimukset johtivat trombektomian hyväksymiseen nopeasti monissa kansallisissa hoitosuosituksissa.

Kliininen kokemus ja eräiden tutkimusten jälkianalyysit osoittivat tutkijoille, että valtasuonen tukoksissakin pysyvä aivoparensyymivaurio kehittyi erällä potilailla verraten hitaasti ja toisilla täyteen mittaansa ensi tuntien aikana, mikä riippuu muun muassa kollateraali-kierron vahvuudesta (11). Lisäksi kallonpohjavaltimon tukoksen saaneilla tuli viitteitä, että rekanalisaatio jopa 24–48 tuntia oireiden alusta saattaa palauttaa osalle potilaista itsenäisen toimintakyvyn (12). Edistyneet kuvantamistutkimukset (magneetti- tai TT-perfuusiokuvaus) pystyvät erottamaan infarktiytimen ja kriittisesti iskeemisen, mutta toipumiskykyisen kudosalueen (puolivarjo) vielä yli kuuden tunnin kuluttua oireiden alusta. Näihin kuvantamismenetelmiin perustuen kaksi tasokasta monikeskustutkimusta vahvisti MT:n hyödyn etu-verenkierron valtasuonitukosten (ICA, M1) aiheuttamassa infarktissa jopa 16–24 tunnin kuluttua siitä, kun potilas oli nähty oireettomana (13,14). Vaikka vain pieni osa aivoinfarktin saaneista täytti tutkimusten sisäänottokriteerit, heillä trombektomian NNT (number needed to treat) -luku oli vain 2–4, mikä johti hoitokäytännön muutokseen.



KUVA 1. Rekanalisaatiohoitoon arvioitavan potilaan hoitopolku päivystyksessä. Rekanalisaatiokandidaatti tarkoittaa aivoverenkierrohäiriöön sopivan äkillisen oireen saanutta potilasta, jolla harkitaan suonensisäistä liuotushoitoa (IVT) (kuvan vasen puoli) tai aivovaltimotukoksen mekaanista trombektomiaa (MT) (kuvan oikea puoli). AVH-mimiikki = AVH:ta matkivat oireet; LVO = valtasuonitukos; TT-P = TT-perfuusio; TT-A = TT-angiografia. *Mikäli ei näyttöä LVO:sta (tai MT ei saatavilla), voidaan TT-P:n tai MK DWI- ja FLAIR-sarjojen perusteella edetä tapauskohtaisesti liuotushoitoon pidennetyssä aikaikkunassa.

Kehittyneiden kuvantamistutkimusten avulla on voitu lisätä hoitoon soveltuvien potilaiden määrää myös liuotushoidon osalta. Vakiintuneen 4,5 tunnin aikaikkunan ulkopuolella on arvioitava, onko pysyvästi tuhoutunut infarktiydin vielä rajallinen (tyypillisesti alle 70 ml) ja onko kriittisesti iskeeminen alue edelleen merkittävästi tätä volyymia laajempi ja osoittaa puolivarjon. Merkittävä osa potilaista herää halvaantuneena, jolloin oireiden alkuaikojen vaikeasti arvioitavissa. Suinkaan kaikilla potilailla, joilla oireet todetaan myöhään tai jotka heräävät oireisina (wake-up stroke, WUS), ei ole valtasuonen tukosta. WAKE-UP Stroke-tutkimuksessa potilaat satunnaistettiin magneettikuvauksen (DWI, FLAIR) perusteella erottamaan toipumiskykyinen ja pysyvästi tuhoutunut aivokudosvolyyymi (15). Ensisijainen päätemuuttuja oli hyvä toipumistulos (mRS-

asteikolla tulos 0 tai 1) 90 päivän kuluttua ja toissijainen päätemuuttuja oli merkitsevä ordinaaliasteikollinen siirtymä parempiin toipumiluokkiin mRS-asteikolla. Potilaista 131/246 (53 %) alteplaasiryhmässä ja 102/244 (42 %) lumeryhmässä päätyi hyvän toipumisennusteen luokkaan (TAULUKKO 1).

Tutkijat katsoivat tuloksen viittaavan siihen, että oireiden tarkan alkamisajankohdan puuttuessa, kuten aivoinfarktin käytyä ilmi nestä heräämisen yhteydessä, magneettikuvauksen DWI- ja FLAIR-sekvenssien epäsuhtaan avulla voidaan osoittaa infarktimuutoksen olevan niin varhainen, että alteplaasiluotushoidosta voisi olla hyötyä.

Monikansallisessa satunnaistetussa lumenekontrolloidussa EXTEND-tutkimuksessa pyrittiin osoittamaan laskimonsisäisen alteplaasin turvallisuus ja teho aivoinfarktissa, kun oirei-

Ydinasiat

- ▶ Yhä useampi aivoinfarktipotilas voidaan hoitaa ennustetta parantavalla rekanalisaatiohoidolla, jolla on aina kiire.
- ▶ Trombektomiasta on tullut käypää hoitoa jopa 24 tunnin kuluttua siitä, kun potilas on viimeksi nähty terveenä.
- ▶ Liuotushoito voidaan antaa tietyin edellytyksin potilaalle, joka saapuu hoitoon viimeistään yhdeksän tuntia oireiden alusta tai potilaalle, joka on herännyt oireisena.
- ▶ Pidentyneitten aikaikkunoiden edellytyksenä on peruskuvantamisen lisäksi tieto pelastettavissa olevasta aivokudoksesta, perfuusiokuvantamisen avulla.
- ▶ Oireisena heränneet potilaat hyötyvät pidennetystä trombektomian aikaikkunasta eniten.

den arvioidusta alkuajankohdasta oli kulunut 4,5–9 tuntia (unen aikana tapahtuneissa tapauksissa alkuajankohdaksi arvioitiin unijaksen puoliväli) (16). TT- tai MK-perfuusiokuvantaminen (yhdenmukaisuus 90 %, kappa 0,80) oli pakollinen, ja puolivarjon vähimmäismittana pidettiin hypoperfusoidun kudoksen ja infarktiytimen volyymisuhdetta 1,2, kun puolivarjon volyymi oli yli 10 ml ja infarktiytimen alle 70 ml.

Tutkimus keskeytettiin ennen aiottua 310 potilaan rekrytointia WAKE-UP-tutkimuksen positiivisten tulosten tultua julki (15), minkä vuoksi sen voima keskeisissä tulosmuuttujissa jäi aiottua pienemmäksi. Pääasiallisen päätemuuttujan (mRS 0 tai 1) saavutti 90 päivän kuluttua 40/113 (35 %) alteplaasia saanutta ja 33/112 (30 %) lumetta saanutta potilasta, ja ero oli merkitsevä (iän ja NIHSS-pistemäärän suhteen vakioitu riskisuhde 1,44; 95 %:n LV 1,01–2,06; $p = 0,04$). Oireisen aivoverenvuodon ilmaantuvuus oli seitsemän (6 %) tapausta alteplaasi- ja yksi (1 %) tapaus lumeryhmässä (iän ja NIHSS-pistemäärän suhteen vakioitu riskisuhde 7,22; 95 %:n LV 0,97–53,5;

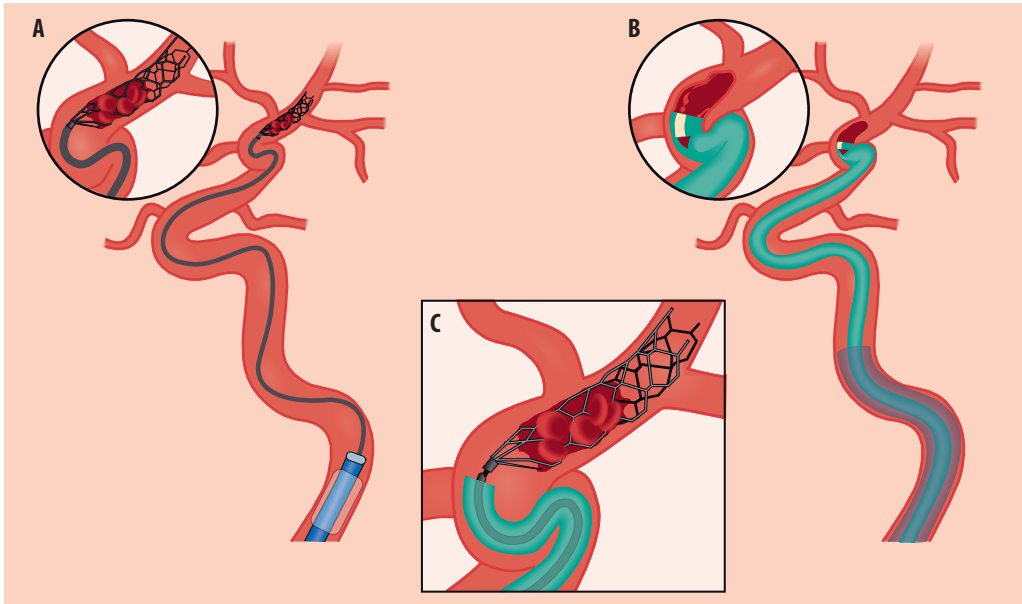
$p = 0,05$). Toissijaisena päätemuuttujana ollut mRS-asteikon pistemäärien ryhmien välinen ordinaaliasteikollinen siirtymä ei ollut merkitsevä kuten eivät myöskään vakioimattomat vertailut pääasiallisessa päätemuuttujassa.

Potilaskohtaisten tietueiden meta-analyysissä kontrolloiduista tutkimuksista, joissa tutkittiin aivoinfarktin liuotushoidon myöhäistä aikaikkunaa (yli 4,5 tuntia oireiden alusta) monikansallinen tutkijaryhmä identifioi kolme tutkimusta: EXTEND, ECASS4-EXTEND ja EPITHET, jotka sisälsivät 414 potilasta (51 % sai alteplaasia, 49 % lumetta) (17). Pääasiallinen päätemuuttuja oli erinomainen toipumistulos kolmen kuukauden kuluttua mRS-asteikolla 0 tai 1, joka adjustoitiin potilaiden iällä ja oireiden vaikeusasteella NIHSS-asteikolla. Myös ECASS4-EXTEND-tutkimuksessa edellytys oli kuvantamistutkimuksin (perfuusiosarjat) osoitettu merkittävä puolivarjo. Tutkijat päätelivät, että 4,5–9 tunnin kuluttua aivoinfarktin oireiden alusta lumelääkitykseen verrattuna alteplaasi paransi potilaiden mahdollisuuksia saavuttaa erinomainen toipumistulos, kun otetaan huomioon myös suurempi aivoverenvuotojen ilmaantuvuus alteplasiaryhmässä (TAULUKKO 2).

Iso osa potilasaineistosta oli lopulta suuren suonon tukoksia, mutta indisoitu trombektomia oli edellä mainittujen tutkimusten poissulkukriteeri. Tästä syystä valtasuonitukoksen saaneiden potilaiden osalta ensisijainen hoitomenetelmä yli 4,5 tuntia oireiden alusta on ehdottomasti MT. Mikäli MT:ta ei voida kuitenkaan syystä tai toisesta tehdä, IVT voidaan toteuttaa perfuusiokuvantamisen perusteella (KUVA 1).

Aivoinfarktin akuuttihoito pähkinäkuoressa

Aivoinfarktin akuuttihoitossa rekanalisaatiohoito voidaan toteuttaa noudattaen yksinkertaista algoritmia (KUVA 1). Ensihoidon todettua liuotuskandidaatin hoitopolku alkaa siirrosta päivystykseen, ja pään TT on useimmiten ensisijainen kuvantamismuoto. Iskeeminen aivoinfarkti on kuitenkin kliininen diagnoosi, jonka nopean diagnoosin tekeminen vaatii kokemusta. Kun kallonsisäinen verenvuoto, suuret kehittyneet infarktit ja aivoinfarktin oireita



KUVA 2. Trombektomia. Toimenpide tehdään angiografialaboratoriossa tavallisesti nivusvaltimopunktiosta, katetrintiongelmien vuoksi myös yläraajapunktiota tai suoraa kaulavaltimopunktiota voidaan käyttää. Toimenpiteen kohteena olevasta valtimosta riippuen sisemmän kaulavaltimon tai nikamavaltimon kallon ulkoiseen osaan viedään tukikatetri, jonka kärjessä voi olla varjoaineella täytettävä pallo, mikä mahdollistaa suonen tilapäisen tukkimisen tukosta vedettäessä pois. Trombektomiassa voidaan käyttää joko stentriever-tekniikkaa (A), distaalista aspiraatiotekniikkaa (B) tai niiden yhdistelmää (C).

A) Stentriever-tekniikka on yleisimmin trombektomiassa käytetty tekniikkaa. Suonensisäistä stenttiä muistuttava itsestään laajeneva verkkoputki viedään tukosalueelle mikrokatetrin sisällä. Stentriever puristaa emboluksen stentin ja suonenseinämän väliin, ja tämä useimmiten tarttuu stentrieveriin kiinni. Stentrieverin annetaan yleensä olla paikallaan noin viisi minuuttia, jonka jälkeen se vedetään hitaasti tukikatetrin sisään. Tässä vaiheessa tukikatetrissa oleva pallo tilapäisesti täytetään virtauksen pysäyttämiseksi ja sen kautta imetään verta ulospäin, jotta emboliasta mahdollisesti irtoavat osat eivät pääse verenkierron mukana virtaamaan takaisin aivovaltimoihin. Toimenpiteen jälkeen tukikatetrin kautta tehdään kontrollikuvaukset, jossa arvioidaan tukoksen avautuminen. Mikäli tukos ei avaudu tai hoitotulos ei ole tyydyttävä, voidaan toimenpide tarvittaessa uusaa. Stentrieveritekniikassa voidaan myös käyttää tukikatetrin ja stentrieverin välissä kookkaampaa imukatetriä, joka viedään stentrieverin vaijerin päällä tukokseen kiinni tai sen läheisyyteen ja stentrieveriä poistettaessa imukatetrin kautta imetään joko manuaalisesti ruiskulla tai tätä varten suunnitellulla koneellisella pumpulla.

B) Aivovaltimoembolia voidaan poistaa myös aspiraatiotekniikalla. Tällöin tukikatetrin läpi viedään

mahdollisimman paksu pehmeäkärkinen katetri tukokseen kiinni, jonka jälkeen katetriin aiheutetaan alipaine imemällä katetrin kautta tarkoitusta varten tehdyllä koneellisella pumpulla. Imukatetrin viemiseen voidaan apuna käyttää mikrokatetriä ja mikroohjainvaijeria. 1–2 minuutin imun jälkeen imukatetri vedetään varovasti tukikatetrin sisään tukikatetrin kautta samalla manuaalisesti ruiskulla aspiroiden. Pienet emboliat voivat tulla aspiraatiokatetrin läpi pumpun imukammioon, mutta tavallisesti embolia kiinnittyy alipaineen vaikutuksesta katetrin kärkeen. Mikäli kontrollikuvauksessa tulos ei ole tyydyttävä, voidaan toimenpide tarvittaessa uusaa. Mikäli tukos ei toistetusta aspiraatiosta huolimatta avaudu, voidaan siirtyä stentriever-tekniikkaan.

C) Tavallista trombektomiaa teknisesti haastavampi toimenpide on niin sanottu **tandem-okklusion** avaaminen. Tällöin sisemmän kaulavaltimon kallon ulkoinen osa on mennyt tukkoon ja lisäksi ylempänä aivovaltimossa on embolinen tukos. Tällöin kaulavaltimon tyvi täytyy ensin rekanalisoida, jotta tukikatetri saadaan vietyä sisempään kaulavaltimoon. Usein taustalla on vahva ateroskleroottinen ahtauma, joka vaatii pallolaajennuksen tai valtimodissekatiion. Kun tukikatetri on saatu viedyksi tukoksen läpi, voidaan aivovaltimotukos avata käyttäen jompaa kumpaa tekniikkaa. Onnistuneen aivovaltimotrombektomian jälkeen potilas tulee kuvantaa kaulavaltimotilanteen arvioimiseksi ja tarvittaessa jatkaa kaulavaltimostenttauksella suonen auki pysymisen turvaamiseksi. Koska stentin pysyminen auki vaatii tavallisesti kaksoisverihuutohoitoa, pyritään akuutissa tilanteessa stenttausta mahdollisuuksien mukaan välttämään (lisää mahdollisesti kehittyneen aivoinfarktin verenvuotoriskiä). Mikäli stentin asentaminen ei akuutisti ole välttämätöntä, voidaan taustalla oleva kaulavaltimoahtauma hoitaa myöhemmin kirurgisesti tai stenttaamalla.

matkivat oireet (muun muassa kasvaimet, trauma) on voitu sulkea pois, liuotushoito voidaan antaa 4,5 tunnin sisällä oireiden alusta ilman lisäkuvantamista, mikäli vasta-aiheita ei ilmene. Joissakin tilanteissa TT-perfuusiokuvaus voi auttaa sulkemaan pois epäilyt muista aivoinfarktin kaltaisista oirekuvista (migreeni, epileptiset kohtaukset, psykogeeninen oire).

Keskeinen muutos liuotuskandidaattien primaariarvioinnissa on edellytys identifoida tai sulkea pois valtasuonen tukos (ICA, M1) TT-angiografialla. Angiografian ympärivuorokautinen valmius tulisi ulottaa kaikkiin liuotushoitoa toteuttaviin sairaaloihin, ja valtasuonen tukostapauksissa eteneminen viiveettä trombektomiaan on aiheellinen yliopistosairaalan telestroke-päivystäjää konsultoiden. Tunnin kestoisen alteplaasi-infuusion sijasta boluksena annosteltavalla tenekteplaaasilla (toistaiseksi ei vakiintunut vaihtoehto) saatetaan voittaa aikaa varsinkin, jos kuljetusmatka on pitkä (18,19). Osalla liuotetuista potilaista rekanalisaatio tapahtuu kuljetuksen aikana (Tapiola ym, tässä numerossa).

MT:n käytännön toteutus riippuu aikaikkunasta (KUVA 1). TT-perfuusiotutkimus ei ole välttämätön kuuden tunnin aikaikkunassa, vaikkakin MT:n todettiin olevan huomattavasti vaikuttavampaa tutkimuksissa, joissa potilasvalintaa tehostettiin laajemmalla kuvantamisella kuin pelkällä TT:llä (10). Esimerkiksi, EXTEND-IA-tutkimuksessa 72 % MT:n saaneista potilaista toipui hyvin, kun MR CLEAN-tutkimuksessa hyvin toipuneita oli 33 %. MR CLEAN-tutkimuksessa MT:n saaneet hyvin toipuneet potilaat olisivat kenties täyttäneet myös EXTEND-IA-tutkimuksen kriteerit, mutta heikosti toipuneet eivät.

Magneetti- ja TT-perfuusiokuvaukset evästävät pelastettavan aivokudoksen (puolivarjo) volyymin ja lähtötason iskemian laajuuden arvioinnissa ja ovat hyödyllisiä sekä lähettävässä yksikössä että trombektomiakeskuksessa. On huomioitava, että valtaosalla satunnaistetuissa tutkimuksissa MT:hen rekrytoituista potilaista ei ollut laajan iskemian merkkejä parenkyymin ASPECTS-luokituksen perusteella (10,20). MT:n soveltuvuudesta potilaille, joilla on laajempia iskeemisiä muutoksia (ASPECTS < 6,

> 1/3 MCA-tilavuus) kuuden tunnin aikaikkunassa, on meneillään useampi tutkimus.

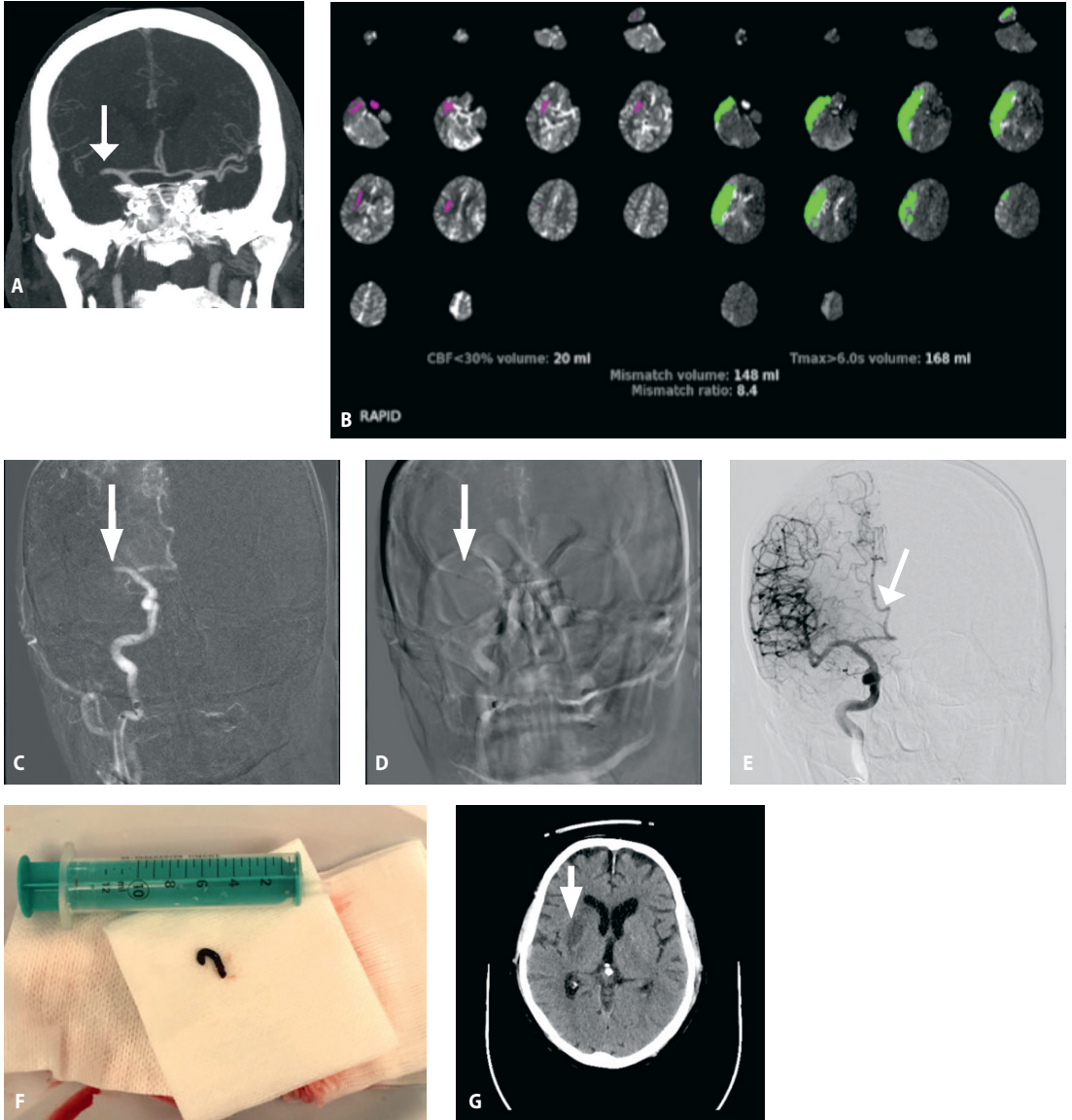
Kuvantamistutkimusten avulla pidentyneet rekanalisaatiohoitojen aikaikkunat käytännössä

Potilailta, joilla on valtasuonen tukos ja jotka tulevat sairaalaan kuuden tunnin aikaikkunan ulkopuolella (tyypillisesti WUS-potilaat), on suljettava pois pään kuvauksella laaja infarktydin. Hoito näyttää hyödyttävän potilaita, joilla ei ole lähtötilanteessa laajaa iskemiaa (ASPECTS 6–10, ydin < 70 ml). Kliinisiin tutkimuksiin rekrytoituilla potilailla oli kuitenkin molemmissa MT:n aikaikkunoissa melko pieni iskemiamuutos (mediaani ASPECTS 8 tai 9 tai infarkti-ytimen tilavuuden mediaani 8 tai 9 ml). Jo kehittyneen aivoinfarktin volyymiarvion lisäksi on vahvistettava, että puolivarjo on edelleen merkittävästi jäljellä (KUVA 1), noudattamalla DAWN- ja DEFUSE-3-tutkimusten kriteerejä (13,14) ja käyttämällä perfuusiokuvausta. Tutkimusten nojalla terapeuttinen aikaikkuna voi olla jopa 24 tuntia siitä, kun potilas on viimeksi nähty oireettomana.

Aivojen valtasuonitukoksen rekanalisaation aiheet ovat siten muuttuneet aikaperusteisesta aivokuvauksen osoittamaan näyttöön, mikä muuttaa ensiarvioinnin hoitokäytäntöjä sekä kaupunkikeskittymissä että harvaan asuttujen alueiden sairaalapäivystyksissä. Koulutustehävä uusiin hoitotapoihin on otettava vastaan hoidon alueellisen yhdenvertaisuuden tavoittamiseksi. Uusien kuvantamismahdollisuuksien myötä myös liuotushoidon tavanomainen 4,5 tunnin aikaikkuna on pidentynyt (15,17). Liuotushoito voidaan nykyään ulottaa 4,5–9 tunnin aikaikkunaan (mukaan lukien WUS-potilaat, jos oireet havaitaan yhdeksän tunnin sisällä unijakson oletetusta keskipisteestä) (KUVA 1).

Takaverenkierto

Emme keskity tässä katsauksessa takaverenkierron infarktin hoitoon (kallon pohjavaltimon tukos, BAO), koska aiheesta ei ole julkaistu isoja satunnaistettuja tutkimuksia (erittäin pienen



KUVA 3. Seitsemänkymmentäseitsemänvuotias mies toimitettiin yliopistosairaalan päivystykseen vasemmanpuoleisten halvausoireiden, vasemman suupielen roikkumisen, katsedeviaation ja huomiottajättöoireen vuoksi. Oireiden ajankohta oli tuntematon ja potilas oiretiedostamaton (anosognosia). Pään TT oli normaali, mutta TT-angiografiassa todettiin oikean keskimmäisen aivovaltimon M1-segmentin tukos (nuoli, **KUVA 3 A**). Aivojen TT-perfuusiokuvauksessa tyvitumakealueen 20 ml infarktiydin ja laaja 168 ml:n iskemia-alue (puolivarjo 148 ml) (**KUVA 3 B**). Laskimonsisäinen liuotushoidon aloittamisen jälkeen potilas siirrettiin angiografialaboratorioon trombektomiaa varten. Oikeaan sisempään kaulavaltimoon tehdyssä varjoainekuvauksessa ("road map") nähdään oikean keskimmäisen aivovaltimon M1-segmentin tukos (nuoli, **KUVA 3 C**). Aspiraatiokatetri (Sofia 6 plus, Microvention) on viety tukokseen kiinni (nuoli), ja katetrin kautta on aloitettu koneellinen aspiraatio. Potilas oli vain lievästi sedatoitu, ja kuvassa onkin liikeartefakttaa (**KUVA 3 D**). Muutaman minuutin aspiraation ja katetrin ulosvedon jälkeen angiografiakuvauksessa tukos on avautunut, ja kaikki keskimmäisen aivovaltimon suonihaarat täyttyvät (**KUVA 3 E**). **KUVA 3 F** näkyy tukoksen aiheuttanut tromboembolia. Seuraavana päivänä potilaan oirekuva oli korjautunut lukuun ottamatta suupielen lievää heikkoutta. Pään TT-kontrollissa (**KUVA 3 G**) näkyy oikealle tyvitumakealueelle kehittynyt infarkti (nuoli), mutta laajempaa kortikaalista infarktia ei ole kehittynyt (vertaa perfuusiokuvaus **KUVA 3 B**).

esiintyvyyden vuoksi). Empiiriseen aineistoon perustuen liuotushoito annetaan BAO-potilaille 12 tunnin sisällä äkillisten vaikeiden oireiden alusta ja 48 tunnin kuluessa etenevässä tautimuodossa edellyttäen, ettei takaverenkierron alueella (erityisesti aivorungossa) ole laajoja iskeemisiä muutoksia (12). MT:tä tehdään tyyppillisesti pelastustoimenpiteenä, jos liuotushoito ei tehoa tai jos se on vasta-aiheinen. Kansainvälisesti hoitokäytännöt tosin vaihtelevat. Muun muassa Ranskassa BAO-tapaukset hoidetaan rutiinimaisesti MT:llä vaikka näyttöä ei ole, kun taas Suomessa ollaan pitkään nojautunut laskimonsisäiseen trombolyysiin yhdistettynä antikoagulaatioon kansainvälisesti vertailukelpoisin tuloksin (3,12,21). Kallonpohjavaltimon tukoksissa korostuu vaikean vammautumisen riski huolimatta onnistuneesta rekanalisaatiosta (futile recanalization) huolimatta, ja lisää tutkimustuloksia ongelman ratkaisemiseksi kaivataan (22,23).

Trombektomia toimenpiteenä

Trombektomiatoimenpiteen (KUVA 2) tavoitteena on mekaanisesti avata akuutti aivoaltimotukos poistamalla suonta tukkiva embolia, joka on lähtöisin sydäimestä tai kaulavaltimosta. Tavallisimmin tukos sijaitsee etukierron alueella kesimmäisen aivoaltimon ensimmäisessä tai toisessa segmentissä tai sisemmän kaulavaltimon yläosassa. Takakierron alueen tukokset ovat harvinaisempia, mutta niiden katsotaan myös osittain soveltuvan trombektomiahoitoon. Trombektomian ensisijainen tavoite on saada aikaan täydellinen rekanalisaatio, jonka saavuttaneet potilaat toipuvat omatoimiseksi useammin kuin vain osittaisen rekanalisaation

saavuttaneet (vetosuhte 1,74; 95 %:n LV 1,44–2,10) ja heillä ilmenee vähemmän oireisia aivoverenvuotoja (vetosuhte 0,42; 95 %:n LV 0,25–0,71) (24). Toimenpide tehdään yleensä sedaatioissa yleisanestesian sijaan, mutta asiasta ei ole vahvaa näyttöä, ja se arvioidaan tapauskohtaisesti.

Lopuksi

Iskeemisen aivoinfarktin hoitoon on liuotushoidon ohella nykyään käytössä hoitoja, joita ei näyttöön perustuen ollut vielä viitisen vuotta sitten. Tutkittavaa riittää silti edelleen ja käynnissä on useita kliinisiä satunnaistettuja tutkimuksia, joissa muun muassa selvitetään, 1) millainen hoito on optimaalinen potilaille, joilla on lieviä oireita tai laaja iskemiamuutos lähtötilanteessa, 2) onko tenekteplaaasi alteplaaasia parempi eri aikaikkunoissa ja oireiden vaikeusasteissa, 3) onko suora tai liuotushoidon jälkeinen MT tehokkaampi valtasuonitukospotilailla ja 4) liuotushoidon tehoa ja turvallisuutta yli yhdeksän tuntia oireiden alusta. Meneillään olevissa tutkimuksissa selvitetään myös, pitäisikö potilaat, joilla epäillään valtasuonen tukosta kliinisin perustein jo ensihoidossa ambulanssin saavuttua, viedä suoraan MT:tä tarjoavaan sairaalaan ja ohittaa ensisijainen hoitopaikka, jossa on liuotushoitovalmius. Niin kauan kuin näyttö tähän kysymykseen puuttuu, on tapauskohtaisesti ohitettava maantieteelliset sairaalapiirirajat ja varmistaa mahdollisimman viiveetön hoitoon pääsy ja huolehtia muun muassa siitä, että liuotushoitoa toteuttava sairaala on samalla eikä vastakkaisella suunnalla kuin MT:tä tarjoava yliopistosairaala (25). ■

SUMMARY

Intravenous thrombolysis and endovascular thrombectomy in ischemic brain infarct in clinical practice

Management of patients with acute ischemic stroke has changed dramatically in the last 5 years. Several positive trials of endovascular treatment in patients with large-vessel occlusion supported a time window up to 6 hours from symptom onset in 2014 to 2016 and this extended up to 24 hours for patients selected for perfusion imaging in 2017 to 2018. Trials of intravenous thrombolysis have recently shown positive results in wake-up stroke and in patients presenting between 4.5 and 9 hours after onset. Indeed, recent years have realized a long-anticipated revolution in the recanalization treatment of stroke, offering therapeutic possibilities and improved outcome for a greater proportion of stroke patients.

KIRJALLISUUTTA

1. The National Institute of Neurological Disorders and Stroke rt-PA Stroke Study Group. Tissue plasminogen activator for acute ischemic stroke. *N Engl J Med* 1995;333:1581–7.
2. Emberson J, Lees KR, Lyden P, ym. Effect of treatment delay, age, and stroke severity on the effects of intravenous thrombolysis with alteplase for acute ischaemic stroke: a meta-analysis of individual patient data from randomised trials. *Lancet* 2014;384:1929–35.
3. Lindsberg PJ, Soenne L, Tatlisumak T, ym. Long-term outcome after intravenous thrombolysis of basilar artery occlusion. *JAMA* 2004;292:1862–6.
4. Lindsberg PJ, Soenne L, Roine RO, ym. Community-based thrombolytic therapy of acute ischemic stroke in Helsinki. *Stroke* 2003;34:1443–9.
5. Lindsberg PJ, Soenne L, Roine RO, ym. Aivoinfarktiin trombolysihoidon alteplaa-silla – Helsingin malli. *Duodecim* 2003; 119:1723–9.
6. Lees KR, Bluhmki E, von Kummer R, ym. Time to treatment with intravenous alteplase and outcome in stroke: an updated pooled analysis of ECASS, ATLANTIS, NINDS, and EPITHET trials. *Lancet* 2010; 375:1695–703.
7. Davis SM, Donnan GA, Parsons MW, ym. Effects of alteplase beyond 3 h after stroke in the Echoplanar Imaging Thrombolytic Evaluation Trial (EPITHET): a placebo-controlled randomised trial. *Lancet Neurol* 2008;7:299–309.
8. Furlan AJ, Higashida R, Wechsler L, ym. Intra-arterial prourokinase for acute ischemic stroke: the PROACT II study-A randomized controlled trial: prolyse in Acute Cerebral Thromboembolism. *JAMA* 1999;282:2003–11.
9. Berkhemer OA, Fransen PS, Beumer D, ym. A randomized trial of intraarterial treatment for acute ischemic stroke. *N Engl J Med* 2015;372:11–20.
10. Goyal M, Menon BK, van Zwam WH, ym. Endovascular thrombectomy after large-vessel ischaemic stroke: a meta-analysis of individual patient data from five randomised trials. *Lancet* 2016;387:1723–31.
11. Rocha M, Jovin TG. Fast versus slow progressors of infarct growth in large vessel occlusion stroke: clinical and research implications. *Stroke* 2017;48:2621–7.
12. Strbian D, Sairanen T, Silvennoinen H, ym. Thrombolysis of basilar artery occlusion: impact of baseline ischemia and time. *Ann Neurol* 2013;73:688–94.
13. Nogueira RG, Jadhav AP, Haussen DC, ym. Thrombectomy 6 to 24 hours after stroke with a mismatch between deficit and infarct. *N Engl J Med* 2018;378:11–21.
14. Albers GW, Marks MP, Kemp S, ym. Thrombectomy for stroke at 6 to 16 hours with selection by perfusion imaging. *N Engl J Med* 2018;378:708–18.
15. Thomalla G, Simonsen CZ, Bouttief F, ym. MRI-guided thrombolysis for stroke with unknown time of onset. *N Engl J Med* 2018;379:611–22.
16. Ma H, Campbell BCV, Parsons MW, ym. Thrombolysis guided by perfusion imaging up to 9 hours after onset of stroke. *N Engl J Med* 2019;380:1795–803.
17. Campbell BCV, Ma H, Ringleb PA, ym. Extending thrombolysis to 4.5–9 h and wake-up stroke using perfusion imaging: a systematic review and meta-analysis of individual patient data. *Lancet* 2019;394: 139–47.
18. Burgos AM, Saver JL. Evidence that tenecteplase is noninferior to alteplase for acute ischemic stroke. *Stroke* 2019;50: 2156–62.
19. Campbell BC, Mitchell PJ, Kleinig TJ, ym. Endovascular therapy for ischemic stroke with perfusion-imaging selection. *N Engl J Med* 2015;372:1009–18.
20. Lassalle L, Turc G, Tisserand M, ym. ASPECTS (Alberta Stroke Program Early CT Score) assessment of the perfusion-diffusion mismatch. *Stroke* 2016;47:2553–8.
21. Ritvonen J, Strbian D, Silvennoinen H, ym. Thrombolysis and adjunct anticoagulation in patients with acute basilar artery occlusion. *Eur J Neurol* 2019;26:128–35.
22. Lindsberg PJ, Sairanen T, Nagel S, ym. Recanalization treatments in basilar artery occlusion – systematic analysis. *Eur Stroke J* 2016;1:41–50.
23. Meinel TR, Kaesmacher J, Chaloulos-lakovidis P, ym. Mechanical thrombectomy for basilar artery occlusion: efficacy, outcomes, and futile recanalization in comparison with the anterior circulation. *J Neurointerv Surg* 2019;11:1174–80.
24. Kaesmacher J, Dobrocky T, Heldner MR, ym. Systematic review and meta-analysis on outcome differences among patients with TIC12b versus TIC13 reperfusions: success revisited. *J Neurol Neurosurg Psychiatry* 2018;89:910–7.
25. Lindsberg PJ, Kantanen AM, Mattila OS, ym. Tunnistatko aivoinfarktiin trombektomiakandidaatin? *Duodecim* 2017;133: 1138–47.

DANIEL STRBIAN, dosentti, osastonylilääkäri

HYKS neurologian klinikka

JUHA-MATTI ISOKANGAS, LT, radiologian erikoislääkäri, vs. osastonylilääkäri

OYS radiologian klinikka

PERTTU J. LINDSBERG, neurologian professori, osastonylilääkäri

Hyks neurologian klinikka, Helsingin yliopisto

TEEMAN ERIKOISTOIMITTAJA

Jukka Putaala

VASTUUTOIMITTAJA

Perttu J. Lindsberg

SIDONNAISUUDET

Daniel Strbian: Apuraha (Böehringer Ingelheim), luento-/asian-tuntijapalkkio (BSM, Sanofi, Portola)

Juha-Matti Isokangas: Korvaukset koulutus- ja kongressikuluista (Medtronic, Microvention, Stryker), luento-/asian-tuntijapalkkio (Orion)

Perttu J. Lindsberg: Luottamustoimet (Suomen neurologinen yhdistys ry, puheenjohtaja 2017–2018, Suomen aivot ry, puheenjohtaja 2016–2017, Aivoinfarkti ja TIA, Käypä hoito -työryhmä, puheenjohtaja)