

## Сердце и сосуды | Heart and vessels

ISSN 1607-0763 (Print); ISSN 2408-9516 (Online)

<https://doi.org/10.24835/1607-0763-855>

## Фиброма межжелудочковой перегородки с двусторонней обструкцией выходных трактов желудочков

© Карпухин В.Г.\* , Парамонова Т.И.

ФГБУ «Федеральный центр сердечно-сосудистой хирургии» Минздрава России, Пенза; 440071 Пенза, ул. Стасова, д. 6, Российская Федерация

Фиброма сердца составляет около 5% всех первичных новообразований и в 80% случаев регистрируется у детей. Наиболее часто поражаются желудочки или межжелудочковая перегородка (МЖП), в половине случаев опухоль имеет внутрисполостной характер роста. Расположение и размер опухоли определяют клиническую картину и прогноз заболевания. Наиболее неблагоприятным является поражение МЖП, поскольку вызывает обструкцию выходного тракта одного из желудочков. Локализуясь в МЖП, может вовлекать проводящую систему сердца, тем самым увеличивая риск внезапной смерти.

Представлено ретроспективное исследование случая фибромы сердца у ребенка в возрасте 4,5 мес, подтвержденной методами эхокардиографии, магнитно-резонансной томографии и успешно оперированной в ФЦССХ г. Пензы. Опухоль больших размеров, локализуясь в МЖП, вызвала нетипичную обструкцию одновременно выходных трактов обоих желудочков. В отечественной и зарубежной литературе описываются нарушения гемодинамики только одного из желудочков, и нами не было найдено ни одного случая с одновременной обструкцией обоих трактов. Показана возможность МРТ в диагностике опухолей сердца.

**Ключевые слова:** фиброма сердца, межжелудочковая перегородка, выходные тракты желудочков, МРТ сердца**Авторы подтверждают отсутствие конфликтов интересов.****Для цитирования:** Карпухин В.Г., Парамонова Т.И. Фиброма межжелудочковой перегородки с двусторонней обструкцией выходных трактов желудочков. *Медицинская визуализация*. 2021; 25 (1): 140–146.<https://doi.org/10.24835/1607-0763-855>**Поступила в редакцию:** 24.01.2020. **Принята к печати:** 24.11.2020. **Опубликована online:** 22.03.2021.

## Fibroma of the interventricular septum with bilateral obstruction of the ventricular outflow/tracts


© Vyacheslav G. Karpukhin\* , Tatyana I. Paramonova

Federal Centre for Cardiovascular Surgery, Penza; 6, Stasova str., Penza, 440071, Russian Federation

Heart fibroma accounts for about 5% of all primary neoplasms and is registered in children in 80% of cases. The ventricles or interventricular septum (IVS) are most often affected; in half of cases, the tumor has intracavitary growth. The clinical picture of the disease and its prognosis depend on the size and location of the tumor. The most unfavorable is the defeat of the IVS, since it causes obstruction of the output tract of one of the ventricles. Being localized in IVS, can involve a conducting system of heart, thereby increasing risk of sudden death.

A retrospective study of a case of cardiac fibroma in a child aged 4.5 months, confirmed by echocardiography, magnetic resonance imaging and successfully operated on in the Central Federal District Center of Penza, is presented. A large tumor, localized in the IVS, caused atypical obstruction of the outflow tracts of both ventricles simultaneously. In the domestic and foreign literature, hemodynamic disturbances of only one of the ventricles are described, and we did not find a single case with simultaneous obstruction of both tracts. The possibility of MRI in the diagnosis of heart tumors has been shown.

**Keywords:** heart fibroma, interventricular septum, ventricular outflow tracts, heart MRI**Conflict of interest.** The authors declare no conflict of interest. The study had no sponsorship.



**For citation:** Karpukhin V.G., Paramonova T.I. Fibroma of the interventricular septum with bilateral obstruction of the ventricular outflow/tracts. *Medical Visualization*. 2021; 25 (1): 140–146. <https://doi.org/10.24835/1607-0763-855>

**Received:** 24.01.2020.

**Accepted for publication:** 24.11.2020.

**Published online:** 22.03.2021.

## Введение

Фиброма сердца составляет около 5% всех первичных опухолей сердца и более чем в 80% случаев встречается у детей [1–5]. Фибромой поражаются любые отделы сердца, но наиболее часто желудочки или межжелудочковая перегородка (МЖП), причем в половине наблюдений опухоль имеет внутрисполостной характер роста [6–10]. При поражении МЖП вызывает, как правило, обструкцию одного из трактов желудочков.

Фибромы сердца отличаются медленным инвазивным ростом. Клиническая картина заболевания и его прогноз зависят от размера и расположения опухоли. Достигнув больших размеров, фиброма может быть причиной неконтролируемой застойной сердечной недостаточности и часто, вовлекая в процесс проводящую систему сердца, может приводить к нарушениям ритма и проводимости, увеличивая риск внезапной смерти, особенно при расположении опухоли в МЖП [11, 3, 12–15].

Целью нашего сообщения является демонстрация случая прижизненной диагностики и успешного оперативного лечения фибромы больших размеров в МЖП. Особенность локализации и размеры опухоли вызвали нетипичную обструкцию одновременно выходных трактов обоих желудочков. В отечественной и зарубежной литературе описываются нарушения гемодинамики только одного из желудочков и ни одного случая с одновременной обструкцией обоих трактов. Показана возможность магнитно-резонансной томографии (МРТ) в оценке анатомических особенностей новообразования, его пространственных взаимоотношениях с окружающими структурами, влияющих на выбор тактики хирургического лечения.

## Цель исследования

Показать возможности МРТ в выявлении и дифференциальной диагностике объемных новообразований сердца.

## Материал и методы

Ретроспективно изучен случай редкой сердечной патологии – фибромы сердца с локализацией в МЖП, вызывающей одновременно обструкцию выходных трактов обоих желудочков.

Диагноз предположен при проведении эхокардиографии (ЭхоКГ). Окончательная наглядная визуализация и дифференциальная диагностика была проведена только методом МРТ. Исследо-

вание выполнялось на аппарате Siemens Magnetom Avanto напряженностью магнитного поля 1,5 Тл. Сканирование проводилось согласно стандартному протоколу. Использованы T1- и T2-взвешенные изображения (T1-WS, T2-WS), импульсная последовательность “градиентное эхо” (GE), режим жироподавления и динамический режим (Cine-SSFP) в стандартных проекциях [16–19]. Для дифференциальной диагностики использовали сканирование с контрастным усилением. В качестве контрастного вещества (КВ) использовался омнискан (0,2 мл/кг) с болюсным введением автоматическим иньектором со скоростью 3,5 мл/с. Наличие и характер накопления КВ оценивались в раннюю и позднюю отсроченную фазы контрастирования [20, 21].

На основании полученных изображений на рабочей станции в программе Argus (Siemens) производилась плоскостная реконструкция (MPR) с целью наглядной демонстрации новообразования.

Было выполнено сканирование головного мозга в режимах T1, T2 и flair с целью исключения наличия туберозного склероза и дополнительной дифференциальной диагностики с рабдомиомой сердца.

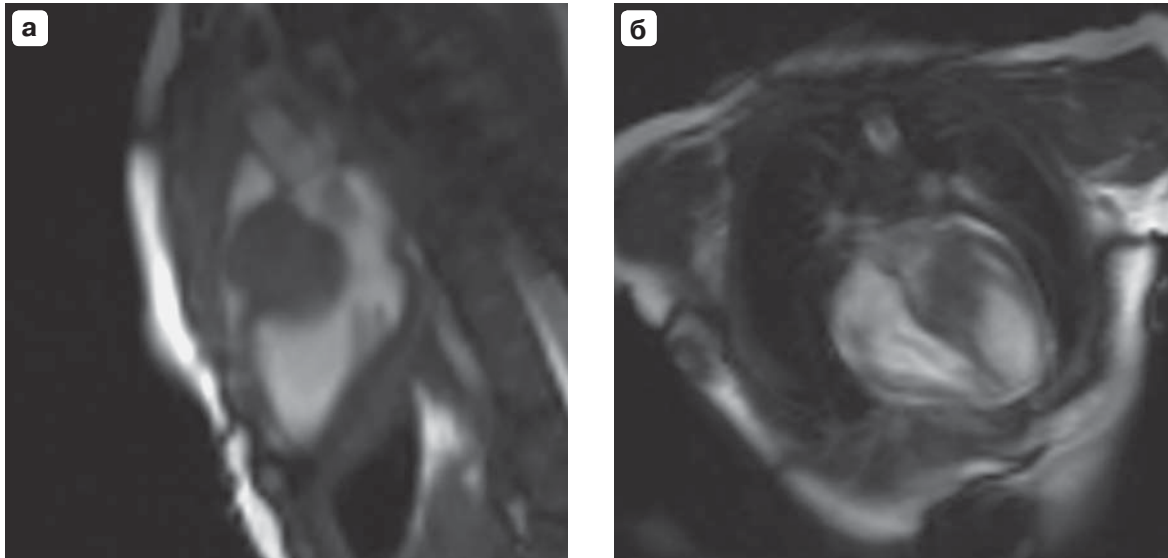

Был выполнен поиск и анализ научной литературы по лучевой диагностике новообразований сердца и клинических примеров данной формы неоплазмы – фибромы с нетипичной для данного вида опухолей одновременной обструкцией выходных трактов обоих желудочков.

## Клиническое наблюдение

Больной П., 4,5 мес, был направлен на лечение в “Федеральный центр сердечно-сосудистой хирургии” г. Пензы в марте 2016 г. Предварительный диагноз “объемное образование межжелудочковой перегородки” был поставлен в роддоме методом ультразвуковой диагностики. Масса тела при рождении 3 750 гр, отставания в развитии не наблюдалось.

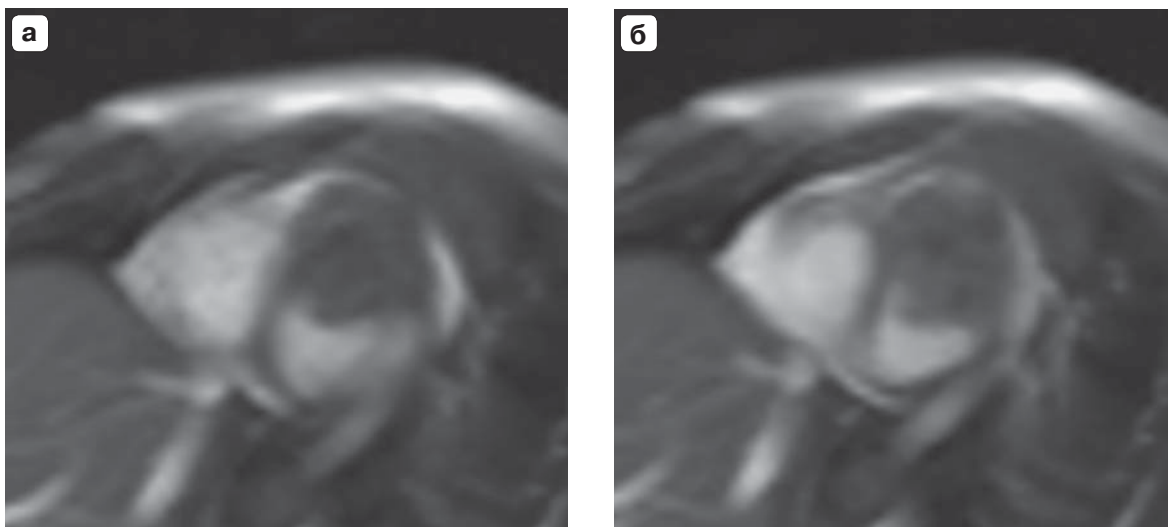
По данным ЭхоКГ определялось объемное образование 2,6 × 1,5 × 2,1 см, встроенное в структуру базальных и средних отделов МЖП, плотно прилегающее к аорте. Данное новообразование вызывало обструкцию в выходном тракте как левого, так и правого желудочка (25 и 32 мм рт.ст. соответственно). Других патологических изменений в сердце не выявлено.

Для более точной оценки взаимоотношения анатомических структур сердца и новообразования, уточне-



**Рис. 1.** Фиброма межжелудочковой перегородки. **а** – диастола желудочков, Cine-SSFP-последовательность, проекция выходного тракта левого желудочка; **б** – диастола желудочков, Cine-SSFP-последовательность, четырехкамерная проекция.

**Fig. 1.** Fibroma of the interventricular septum. **a** – ventricular diastole, Cine-SSFP sequence, projection of the LV outflow tract; **b** – ventricular diastole, Cine-SSFP sequence, four-chamber projection.

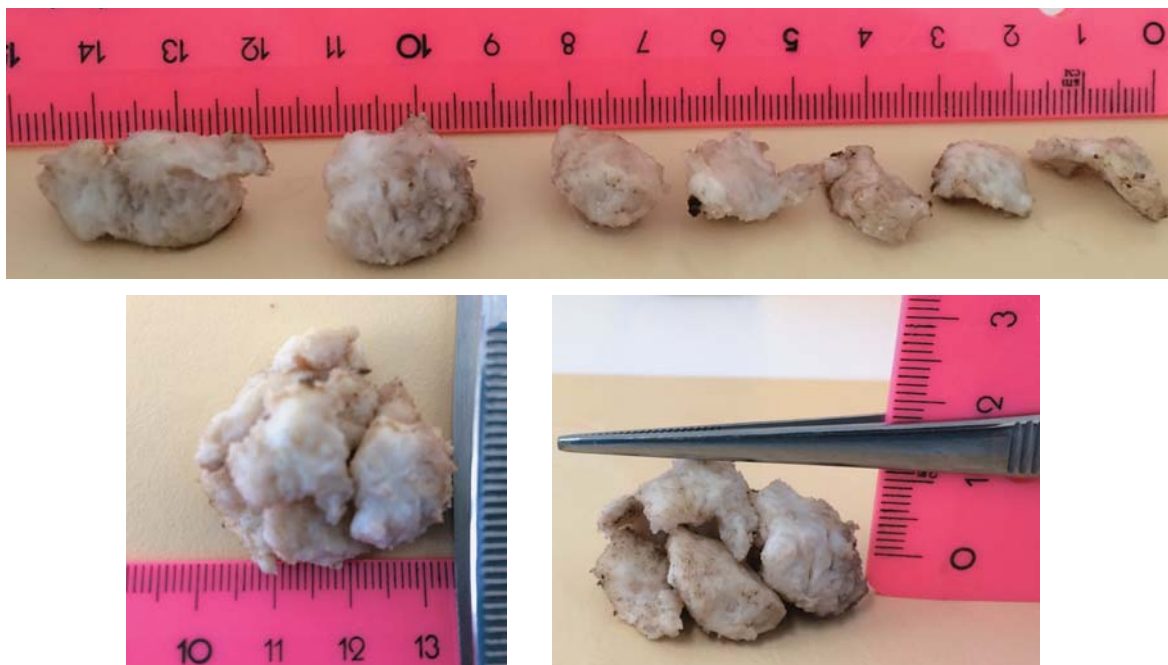


**Рис. 2.** Фиброма межжелудочковой перегородки. **а** – диастола желудочков, Cine-SSFP-последовательность, проекция по короткой оси левого желудочка; **б** – систола желудочков, Cine-SSFP-последовательность, проекция по короткой оси левого желудочка.

**Fig. 2.** Fibroma of the interventricular septum. **a** – ventricular diastole, Cine-SSFP sequence, projection along the LV short axis; **b** – ventricular systole, Cine-SSFP sequence, projection along the LV short axis.

ния его размера и характера была выполнена МРТ сердца с контрастированием. По данным МРТ в базальном и среднем отделах МЖП интрамурально располагалось объемное образование размерами  $2,4 \times 2,2 \times 1,8$  см. Динамический Cine-SSFP-режим позволил четко визуализировать новообразование и оценить его пространственное взаимоотношение с окружающими анатоми-

ческими структурами (рис. 1, 2). Нарушения сократительной функции левого желудочка и клапанного аппарата сердца не выявлено. Однако отмечалось ускорение кровотока в области выходных трактов обоих желудочков вследствие их частичной обструкции. На T1- и T2-WS, характер MP-сигнала практически соответствовал MP-сигналу от миокарда. В режиме жироподавления изме-



**Рис. 3.** Фиброма межжелудочковой перегородки. Макропрепарат представлен семью фрагментами.  
**Fig. 3.** Fibroma of the interventricular septum. The gross specimen is presented in seven fragments.

нения МР-сигнала не отмечалось. Предположительно новообразование соответствовало фиброме или рабдомиоме с не типичной для данного вида опухоли локализацией. При последующем сканировании головного мозга туберозный склероз, сочетающийся в 60% случаев с рабдомиомой сердца, не был выявлен, что позволило предположить с большей долей вероятности наличие фибромы.

Ребенок был прооперирован в ФГБУ «ФЦССХ» Минздрава России (г. Пенза) в апреле 2016 г. Интраоперационно при пальпации определялось плотное образование, распространяющееся вдоль межжелудочковой борозды. Определялся экспансивный рост новообразования изнутри МЖП. Опухоль значительно выдавалась в полость как левого, так и правого желудочка, вызывая деформацию их выводных отделов. Из-за больших размеров опухоль была иссечена в несколько приемов несколькими фрагментами до основания с сохранением подлежащего эндокарда. В последующем была выполнена реконструкция МЖП с укреплением заплатой, а также выполнена пластика ствола легочной артерии и выводного отдела правого желудочка заплатой из ксеноперикарда.


Послеоперационный период протекал без особенностей. После операции было выполнено контрольное ультразвуковое исследование сердца. Дополнительных образований на МЖП не выявлено, клапаны были интактны. На 19-й день после операции ребенок был выписан в удовлетворительном состоянии под наблюдением кардиолога.

Операционный материал был отправлен в патологоанатомическую лабораторию (рис. 3). Морфологическая картина соответствовала доброкачественной неэпителиальной опухоли – фиброме.

### Обсуждение

По данным проведенных аутопсий сердца у детей и подростков среди первичных новообразований фиброма является второй по частоте выявляемости. Поскольку фибромы, как правило, растут в течение нескольких лет, подавляющее (более 2/3) число случаев – это дети в возрасте до 2 лет. В ряде сообщений зарубежных авторов указывается на связь двух патологий: фибромы сердца и синдрома Горлина [2]. Однако ее частота до конца неизвестна, что связано с трудностями ранней диагностики.

Фиброма может поражать любые отделы сердца. Однако чаще всего локализуется в стенке правых камер сердца и МЖП. Реже вовлекаются стенки левого желудочка и крайне редко фиброма поражает левое предсердие. По локализации в миокарде выделяют интрамуральные, эпикардальные и смешанные формы фибром. Первые вызывают дисторсию коронарных артерий, для эпикардальных форм характерна неоваскуляризация. Достигая гигантских размеров и локализуясь в МЖП, новообразование занимает всю ее мышечную часть и переходит на свободные стенки желудочков: чаще на переднюю стенку правого



и заднюю стенку левого желудочка. При этом возникающие нарушения гемодинамики обусловлены преимущественным поражением правого или левого желудочка [5]. В представленном нами случае опухоль больших размеров, локализуясь в МЖП, вызывала нетипичную обструкцию одновременно выходных трактов обоих желудочков.

Поскольку фибромы растут до двухлетнего возраста (а после семи лет возможен обратный регресс), в ряде случаев заболевание может оставаться бессимптомным в течение многих лет. Однако чаще характерным клиническим признаком фибром являются различные формы нарушения ритма, риск возникновения которых выше при вовлечении в опухолевый процесс МЖП и правой атриовентрикулярной борозды. При этом основной генез возникновения аритмий обусловлен объемным воздействием опухоли как на проводящие пути, так и на коронарные артерии сердца. Именно поэтому аритмии при фибромах сердца характеризуются большой вариабельностью и усугубляют сократительную функцию желудочков [21–26].

По данным зарубежных авторов, большинство детей умирают внезапно в возрасте до 1 года, иногда даже без каких-либо предшествующих клинических проявлений. Высокую частоту внезапной смерти определяют как аритмии, так и наступившие при обструкции тяжелые нарушения гемодинамики [19–23]. Поэтому, будучи гистологически доброкачественным новообразованием, по клиническим проявлениям фиброма протекает злокачественно.

## Заключение

MPT позволяет в одном обследовании визуализировать фибромы сердца, изучить индивидуальные морфологические особенности новообразования, детально оценить и продемонстрировать его топографию, что помогает принятию хирургического решения.

## Участие авторов

Парамонова Т.И. – концепция и дизайн исследования.

Карпукхин В.Г. – проведение исследования, написание текста, подготовка и редактирование текста, подготовка, создание опубликованной работы.


## Authors' participation

Paramonova T.I. – concept and design of the study.

Karpukhin V.G. – conducting research, writing text, text preparation and editing, preparation and creation of the published work.


## Список литературы

1. Волколаков Я.В., Егоров Г.Н., Хениня Р.Л. Диагностика первичных опухолей сердца. *Кардиология*. 1987; 27 (6): 100–101.
2. Parmley L.F., Salley R.K., William J.P., Head 3rd G.B. The clinical spectrum of cardiac fibroma with diagnostic and surgical consideration: noninvasive imaging enhances management. *Ann. Thorac. Surg.* 1988; 45: 455–465. [http://doi.org/10.1016/s0003-4975\(98\)90028-5](http://doi.org/10.1016/s0003-4975(98)90028-5)
3. Burke A.P., Rosado-de-Christenson M., Templeton P.A., Virmani R. Cardiac fibroma: Clinicopathologic correlates and surgical treatment. *J. Thorac. Cardiovasc. Surg.* 1994; 108 (5): 862–870. <https://pubmed.ncbi.nlm.nih.gov/7967668/>
4. Henaine R., Adam E., Azarnoush K., Yashimura N., Cannesson M., Millon A. et al. Is subtotal resection of a right ventricular fibroma a valid surgical option? *J. Thorac. Cardiovasc. Surg.* 2009; 137 (1): e32–e34. <http://doi.org/10.1016/j.jtcvs.2008.05.062>.
5. Padalino M.A., Vida V.L., Boccuzzo G., Tonello M., Sarris G.E., Berggren H., et al. Surgery for primary cardiac tumors in children: early and late results in a multicenter European Congenital Heart Surgeons Association study. *Circulation*. 2012; 126: 22–30. <http://doi.org/10.1161/CIRCULATIONAHA.111.037226>
6. Петровский Б.В., Нечаенко М.А. Опухоли сердца. Болезни сердца и сосудов: Руководство для врачей / Под ред. Е.И. Чазова. М.: Медицина, 1997; 2: 382–404.
7. Freedom R.M., Lee K.J., McDonald C., Taylor G. Selected aspects of cardiac tumors in infancy and childhood. *Pediatr. Cardiol.* 2000; 21 (4): 299–316. <http://doi.org/10.1007/s002460010070>
8. Isaacs H. Fetal and neonatal cardiac tumors. *Pediatr. Cardiol.* 2004; 25: 252–273. <http://doi.org/10.1007/s00246-003-0590-4>
9. Burke A., Virmani R. Pediatric heart tumors. *Cardiovasc. Pathol.* 2008; 17: 193–198. <http://doi.org/10.1016/j.carpath.2007.08.008>
10. Torimitsu S., Nemoto T., Wakayama M., Okubo Y., Yokose T., Kitahara K., Ozawa T., Nakayama H., Shinozaki M., Sasai D., Ishiwatari T., Takuma K., Shibuya K. Literature survey on epidemiology and pathology of cardiac fibroma. *Eur. J. Med. Res.* 2012; 17:5. <http://doi.org/10.1186/2047-783X-17-5>
11. McAllister H. A., Fenoglio J.J. Tumor of cardiovascular system. Atlas of tumor pathology. Armed Forces Institute Of Pathology. Washington, 1977.
12. Beghetti M., Gow R.M., Haney I., Mawson J., Williams W.G., Freedom R.M. Pediatric primary benign cardiac tumors: a 15-year review. *Am. Heart J.* 1997; 134 (6): 1107–1114. [http://doi.org/10.1016/s0002-8703\(97\)70032-2](http://doi.org/10.1016/s0002-8703(97)70032-2)
13. Grinda J.M., Mace L., Dervanian P., Neveux J.Y. Obstructive right ventricular cardiac fibroma in an adult. *Eur. J. Cardio-Thorac. Surg.* 1998; 13: 319–321. [http://doi.org/10.1016/s1010-7940\(98\)00003-7](http://doi.org/10.1016/s1010-7940(98)00003-7)
14. Chen Y., Sun J., Chen W., Peng Y., An Q. Thirddegree atrioventricular block in an adult with a giant cardiac fibroma. *Circulation*. 2013; 127: 522–524. <http://doi.org/10.1161/CIRCULATIONAHA.112.131417>.
15. Бокерия Л.А., Малашенков А.И., Кавсадзе В.Э., Серов Р.А. Кардиоонкология. М.: Изд-во НЦССХ им. А.Н.Бакулева РАМН, 2003/ 250 с.
16. Беленков Ю.Н., Синицин В.Е., Терновой С.К. Магнитно-резонансная томография сердца и сосудов. М.: Видар, 1997. 144 с.



17. Телен М., Эрбел Р., Крейтнер К-Ф., Баркхаузен Й. Лучевые методы диагностики болезней сердца. М.: МЕДпресс-информ, 2011. 408 с.
18. Bogaert J., Dymarkowski S., Taylor A.M. *Clinical Cardiac MRI*. Springer, 2005. 549 p.
19. Buckley O., Madan R., Kwong R., Rybicki F.J., Hunsaker A. Cardiac Masses, Part 1: Imaging Strategies and Technical Consideration. *Am. J. Roentgenol.* 2011; 197:837–841. <http://doi.org/10.2214/AJR.10.7260>
20. Buckley O., Madan R., Kwong R., Rybicki F.J., Hunsaker A. Cardiac Masses, Part 2: Key Imaging Features for Diagnosis and Surgical Planning. *Am. J. Roentgenol.* 2011; 197: 842–851. <http://doi.org/10.2214/AJR.11.6903>
21. Burke A., Virmani R. *Atlas of Tumor Pathology. Tumors of the Heart and Great Vessels*. Armed Forces Institute of Pathology. 1996. 231 p.
22. Pittman S., Sethi P., Flavell R.R., Pampaloni M.H. Cardiac Fibroma. An Uncommon Cause of a Fixed Defect on Myocardial Perfusion Imaging. *Clin. Nucl. Med.* 2018; 43 (2): e56–e58. <http://doi.org/10.1097/RLU.0000000000001924>
23. Picarelli D., Leone R., Surraco J.L., Fernandez N., Antelo M., Grela C., Speyer J., Bianchi D., Rios M., Chiesa P. Complete Resection of a Right-Sided Interventricular Septal Fibroma. *Wild J. Pediatr. Congenit. Heart Surg.* 2018; 9 (2): 242–243. <http://doi.org/10.1177/2150135117747830>
24. Zheng X.J., Song B. Left ventricle primary cardiac fibroma in an adult: A case report. *Oncol. Lett.* 2018; 16 (4): 5463–5465. <http://doi.org/10.3892/ol.2018.9260>
25. Xu Z.H., Wu Q.Y., Li H.Y., Xue H., Zhang M.K., Jin Y.Q. Surgical Treatment of Large Left Ventricular Fibroma in Children. *Chin. Med. J. (Engl.)*. 2017; 130 (14): 1737–1738. <http://doi.org/10.4103/0366-6999.209901>
26. Jones J.P., Ramcharan S., Chaudhari M., Bhole V., Mcleod K., Sadagopan S., Uzun O., Parry A., Till J., McMahon C.J., Stuart A.G., Walsh M.A. Ventricular fibromas in children, arrhythmia risk, and outcomes: A multicenter study. *Heart Rhythm.* 2018; 15 (10): 1507–1512. <http://doi.org/10.1016/j.hrthm.2018.06.018>
1. Volkolakov Ya.V., Egorov G.N., Heninya R.L. Diagnosis of primary heart tumors. *Cardiology.* 1987; 27 (6): 100–101. (In Russian)
2. Parmley L.F., Salley R.K., William J.P., Head 3rd G.B. The clinical spectrum of cardiac fibroma with diagnostic and surgical consideration: noninvasive imaging enhances management. *Ann. Thorac. Surg.* 1988; 45: 455–465. [http://doi.org/10.1016/s0003-4975\(98\)90028-5](http://doi.org/10.1016/s0003-4975(98)90028-5)
3. Burke A.P., Rosado-de-Christenson M., Templeton P.A., Virmani R. Cardiac fibroma: Clinicopathologic correlates and surgical treatment. *J. Thorac. Cardiovasc. Surg.* 1994; 108 (5): 862–870. <https://pubmed.ncbi.nlm.nih.gov/7967668/>
4. Henaine R., Adam E., Azarnoush K., Yashimura N., Cannesson M., Millon A. et al. Is subtotal resection of a right ventricular fibroma a valid surgical option? *J. Thorac. Cardiovasc. Surg.* 2009; 137 (1): e32–e34. <http://doi.org/10.1016/j.jtcvs.2008.05.062>
5. Padalino M.A., Vida V.L., Boccuzzo G., Tonello M., Sarris G.E., Berggren H., et al. Surgery for primary cardiac tumors in children: early and late results in a multicenter European Congenital Heart Surgeons Association study. *Circulation.* 2012; 126: 22–30. <http://doi.org/10.1161/CIRCULATIONAHA.111.037226>
6. Petrovsky B.V., Nechaenko M.A. Tumors of the heart. *Diseases of the heart and blood vessels: A guide for doctors*. Ed. E.I. Chazov. M.: Medicine, 1997; 2: 382–404. (In Russian)
7. Freedom R.M., Lee K.J., McDonald C., Taylor G. Selected aspects of cardiac tumors in infancy and childhood. *Pediatr. Cardiol.* 2000; 21 (4): 299–316. <http://doi.org/10.1007/s002460010070>
8. Isaacs H. Fetal and neonatal cardiac tumors. *Pediatr. Cardiol.* 2004; 25: 252–273. <http://doi.org/10.1007/s00246-003-0590-4>
9. Burke A., Virmani R. Pediatric heart tumors. *Cardiovasc. Pathol.* 2008; 17: 193–198. <http://doi.org/10.1016/j.carpath.2007.08.008>
10. Torimitsu S., Nemoto T., Wakayama M., Okubo Y., Yokose T., Kitahara K., Ozawa T., Nakayama H., Shinozaki M., Sasai D., Ishiwatari T., Takuma K., Shibuya K. Literature survey on epidemiology and pathology of cardiac fibroma. *Eur. J. Med. Res.* 2012; 17: 5. <http://doi.org/10.1186/2047-783X-17-5>
11. McAllister H. A., Fenoglio J.J. Tumor of cardiovascular system. *Atlas of tumor pathology*. Armed Forces Institute Of Pathology. Washington, 1977.
12. Beghetti M., Gow R.M., Haney I., Mawson J., Williams W.G., Freedom R.M. Pediatric primary benign cardiac tumors: a 15-year review. *Am. Heart J.* 1997; 134 (6): 1107–1114. [http://doi.org/10.1016/s0002-8703\(97\)70032-2](http://doi.org/10.1016/s0002-8703(97)70032-2)
13. Grinda J.M., Mace L., Dervanian P., Neveux J.Y. Obstructive right ventricular cardiac fibroma in an adult. *Eur. J. Cardio-Thorac. Surg.* 1998; 13: 319–321. [http://doi.org/10.1016/s1010-7940\(98\)00003-7](http://doi.org/10.1016/s1010-7940(98)00003-7)
14. Chen Y., Sun J., Chen W., Peng Y., An Q. Thirddegree atrioventricular block in an adult with a giant cardiac fibroma. *Circulation.* 2013; 127: 522–524. <http://doi.org/10.1161/CIRCULATIONAHA.112.131417>
15. Bockeria L.A., Malashenkov A.I., Kavsadze V.E., Serov R.A. *Cardio-oncology*. M.: Publishing house NTSSSKh im. A.N. Bakuleva RAMS, 2003. 250 p. (In Russian)
16. Belenkov Yu.N., Sinitsin V.E., Ternovoy S.K. *Magnetic resonance imaging of the heart and blood vessels*. Moscow: Vidar, 1997. 144 p. (In Russian)
17. Telen M., Erbel R., Kreitner K-F, Barkhausen J. *Radiation methods for diagnosing heart disease*. M.: MEDpress-inform, 2011. 408 p. (In Russian)
18. Bogaert J., Dymarkowski S., Taylor A.M. *Clinical Cardiac MRI*. Springer, 2005. 549 p.
19. Buckley O., Madan R., Kwong R., Rybicki F.J., Hunsaker A. Cardiac Masses, Part 1: Imaging Strategies and Technical Consideration. *Am. J. Roentgenol.* 2011; 197:837–841. <http://doi.org/10.2214/AJR.10.7260>
20. Buckley O., Madan R., Kwong R., Rybicki F.J., Hunsaker A. Cardiac Masses, Part 2: Key Imaging Features for Diagnosis and Surgical Planning. *Am. J. Roentgenol.* 2011; 197: 842–851. <http://doi.org/10.2214/AJR.11.6903>
21. Burke A., Virmani R. *Atlas of Tumor Pathology. Tumors of the Heart and Great Vessels*. Armed Forces Institute of Pathology. 1996. 231 p.
22. Pittman S., Sethi P., Flavell R.R., Pampaloni M.H. Cardiac Fibroma. An Uncommon Cause of a Fixed Defect on Myocardial Perfusion Imaging. *Clin. Nucl. Med.* 2018; 43 (2): e56–e58. <http://doi.org/10.1097/RLU.0000000000001924>

## References



23. Picarelli D., Leone R., Surraco J.L., Fernandez N., Antelo M., Grela C., Speyer J., Bianchi D., Rios M., Chiesa P. Complete Resection of a Right-Sided Interventricular Septal Fibroma. *Wld J. Pediatr. Congenit. Heart Surg.* 2018; 9 (2): 242–243. <http://doi.org/10.1177/2150135117747830>
24. Zheng X.J., Song B. Left ventricle primary cardiac fibroma in an adult: A case report. *Oncol. Lett.* 2018; 16 (4): 5463–5465. <http://doi.org/10.3892/ol.2018.9260>
25. Xu Z.H., Wu Q.Y., Li H.Y., Xue H., Zhang M.K., Jin Y.Q. Surgical Treatment of Large Left Ventricular Fibroma in Children. *Chin. Med. J. (Engl.)*. 2017; 130 (14): 1737–1738. <http://doi.org/10.4103/0366-6999.209901>
26. Jones J.P., Ramcharan T., Chaudhari M., Bhole V., Mcleod K., Sadagopan S., Uzun O., Parry A., Till J., McMahon C.J., Stuart A.G., Walsh M.A. Ventricular fibromas in children, arrhythmia risk, and outcomes: A multicenter study. *Heart Rhythm.* 2018; 15 (10): 1507–1512. <http://doi.org/10.1016/j.hrthm.2018.06.018>

**Для корреспонденции\*:** Карпухин Вячеслав Геннадьевич – 440071 Пенза, ул. Стасова, 6. Федеральный центр сердечно-сосудистой хирургии Минздрава России. E-mail: slava-k2@yandex.ru

**Карпухин Вячеслав Геннадьевич** – врач-рентгенолог отделения лучевой диагностики ФГБУ “Федеральный центр сердечно-сосудистой хирургии” Минздрава России, Пенза. <https://orcid.org/0000-0002-7339-0957>

**Парамонова Татьяна Иннокентьевна** – канд. мед. наук, врач-рентгенолог, заведующая отделением лучевой диагностики ФГБУ “Федеральный центр сердечно-сосудистой хирургии” Минздрава России, Пенза. <https://orcid.org/0000-0002-0067-801X>

**Contact\*:** Vyacheslav G. Karpukhin– 6, Stasova str., Penza, 440071, Russian Federation. E-mail: slava-k2@yandex.ru

**Vyacheslav G. Karpukhin** – roentgenologist of radiology department of Federal Centre for Cardiovascular Surger, Penza, Russia. <https://orcid.org/0000-0002-7339-0957>

**Tatyana I. Paramonova** – Cand. of Sci. (Med.), roentgenologist, chief of radiology department of Federal Centre for Cardiovascular Surger, Penza, Russia. <https://orcid.org/0000-0002-0067-801X>