

上唇に発生した多形腺腫の1例

著者	石川 仁美, 越沼 伸也, 白井 悠貴, 寺村 哲, 山元 貴弘, ?田 汐莉, 九嶋 亮治, 山本 学
雑誌名	滋賀医科大学雑誌
巻	34
号	1
ページ	33-36
発行年	2021-03-23
URL	http://doi.org/10.14999/1521.00012933

doi: <http://doi.org/10.14999/1521.00012933>(<http://doi.org/10.14999/1521.00012933>)

— 症例報告 —

上唇に発生した多形腺腫の1例

石川 仁美¹⁾, 越沼 伸也¹⁾, 白井 悠貴¹⁾, 寺村 哲²⁾,
山元 貴弘³⁾, 鉄田 汐莉⁴⁾, 九嶋 亮治⁴⁾, 山本 学¹⁾

- 1) 滋賀医科大学医学部歯科口腔外科学講座
- 2) 医療法人社団昂会日野記念病院 歯科口腔外科
- 3) 独立行政法人地域医療推進機構滋賀病院 歯科・歯科口腔外科
- 4) 滋賀医科大学医学部病理学講座 人体病理学部門

抄録: 多形腺腫は唾液腺腫瘍の中で最も発生頻度が高い腫瘍である。小唾液腺にも発生する多形腺腫の中であるが、口唇に発生することはまれである。今回われわれは口唇腺に発生した多形腺腫の1例を経験したので文献的考察を加えて報告する。

患者は52歳女性で、上唇の腫瘍精査目的に当院皮膚科を受診し、上唇良性腫瘍と診断され、当科へ紹介され受診した。左側上唇粘膜下に11×9 mm大の弾性硬、可動性良好な腫瘍を認め、全身麻酔下に摘出術を施行した。腫瘍は被膜に包まれており、周囲組織との境界は明瞭であった。病理組織学的検査所見では、腫瘍は薄い線維性被膜に覆われ、大小の腺管構造とその周囲に筋上皮細胞の増殖、および軟骨様組織の形成を認め、多形腺腫との診断であった。術後1年6か月経過した現在、口唇の機能的、形態的異常はみられず、腫瘍の再発は認めていない。多形腺腫には悪性転化の報告もあり、今後とも注意深く経過観察を行う必要があると考えられる。

キーワード: 多形腺腫, 上唇, 小唾液腺

緒言

多形腺腫は、唾液腺腫瘍の中で最も発生頻度の高い腫瘍であり、耳下腺に好発する[1]。小唾液腺由来のものは口蓋に多く、口唇に発生することは稀である[2]。今回われわれは、上唇に発生した多形腺腫の1例を経験したので報告する。

症例

患者: 52歳, 女性

初診: 2019年6月下旬

主訴: 上唇の腫瘍精査

既往歴: 子宮筋腫, 肺腺癌

現病歴: 2018年中旬より上唇の腫瘍を自覚していたが、疼痛がなかったため放置していた。約1年経過しても腫瘍が消失せず、腫瘍の増大を自覚したため当院皮膚科を受診した。皮膚科では上唇の良性腫瘍と診断され、当科を紹介され受診した。

現症:

全身所見: 身長 154.0 cm 体重 48.0 kg

局所所見: 上唇左側赤唇に11×9 mmの腫瘍が認められた。腫瘍は弾性硬で、可動性は良好であった。被覆粘膜は正常粘膜色であった。

MR画像所見: 10×8×9 mm大の境界明瞭な腫瘍を認め、T1強調像で淡い高信号、T2強調像で内部不均一な高信号を認めた(図1, 2)。

臨床診断: 上唇左側良性腫瘍

処置及び経過: MR画像上、周囲組織との境界明瞭であり上唇良性腫瘍と診断し、生検は行わなかった。2019年9月下旬、全身麻酔下に摘出術を施行した。上唇左側赤唇の腫瘍直上粘膜に上唇の皺線と一致する方向に切開を加え、被膜を損傷しないように腫瘍を周囲組織から鈍的に剥離し、腫瘍を被膜ごと摘出した。腫瘍は被膜に包まれており、周囲組織との境界は明瞭であった。創は縫合し閉鎖創とした。術後2日後に退院となった。術後1年6か月経過した現在、口唇の機能的、形態的異常は認めず、腫瘍の再発は認めていない。

摘出標本所見: 12×10×7 mmの表面平滑な腫瘍で内部は均一で白色調で充実性であった(図3)。

病理組織学的所見: 腫瘍は薄い線維性被膜に覆われており、大小の腺管構造と、その周囲に筋上皮細胞の増殖を認め、軟骨様組織も認めた。悪性所見を示唆する細胞は認めなかった(図4, 5)。

病理組織学的診断: 多形腺腫

Received: January 5, 2021 Accepted: March 23, 2021

Correspondence: 滋賀医科大学医学部歯科口腔外科学講座 石川 仁美

〒520-2192 大津市瀬田月輪町 ihitomi@belle.shiga-med.ac.jp

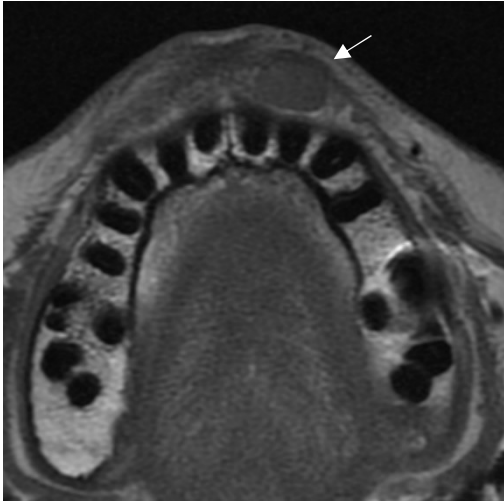

図1 MR画像 T1強調像

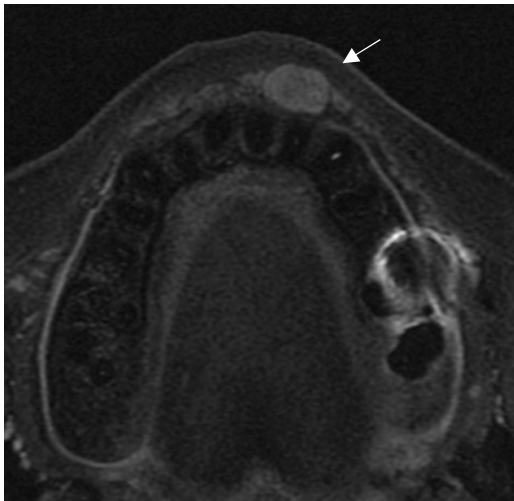


図2 MR画像 T2強調像

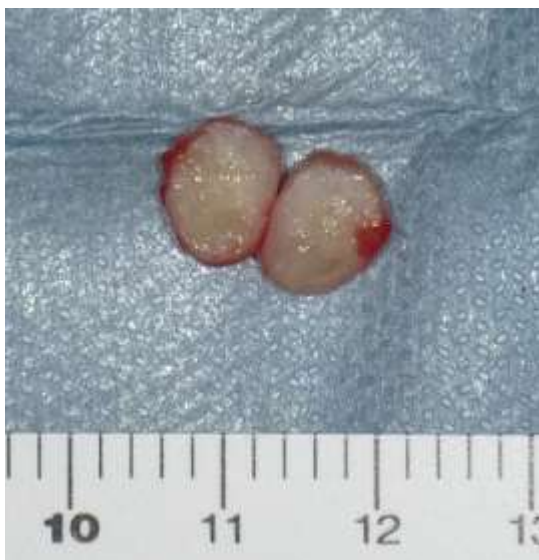

図3 摘出標本

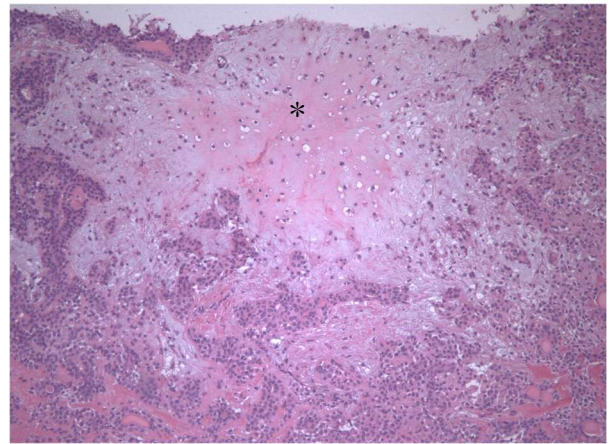


図4 病理組織像(HE染色, ×100倍)
(*軟骨様組織の形成が認められた.)

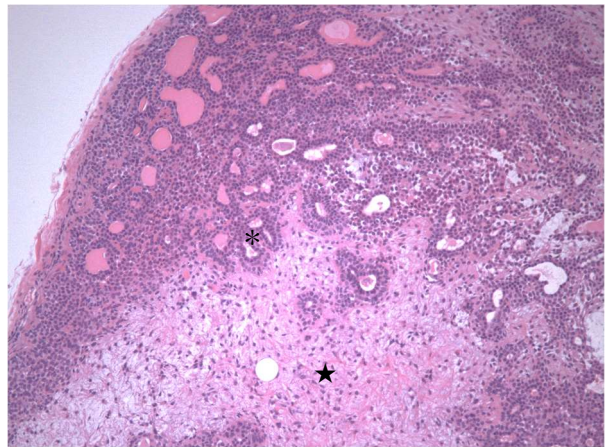


図5 病理組織像(HE染色, ×100倍)
(★)筋上皮細胞が増殖し, (*)腺管構造の形成が認められた.

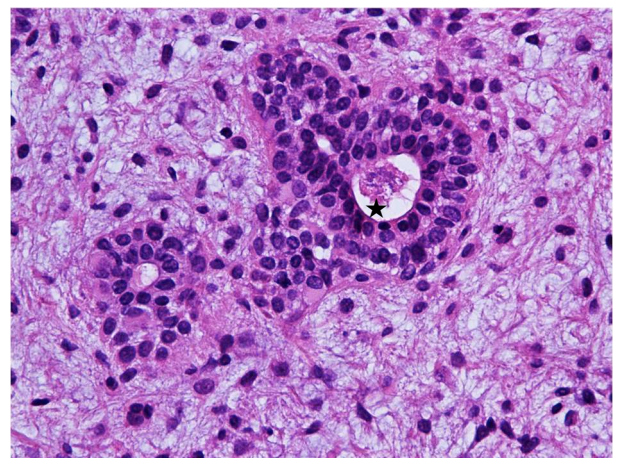


図6 病理組織像(HE染色, ×400倍)
(★)腺管構造

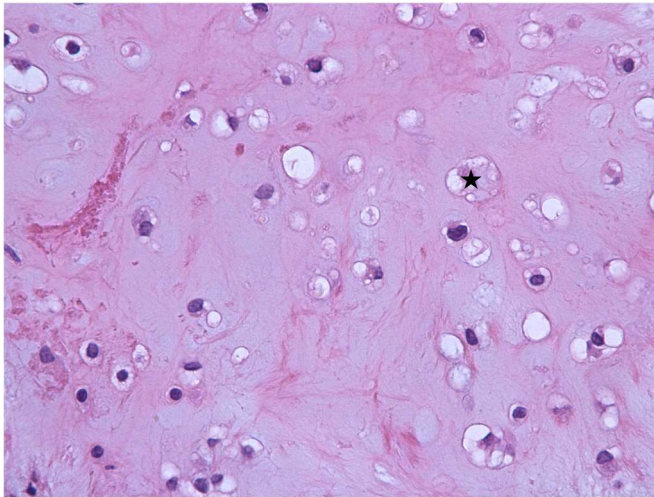


図7 病理組織像(HE染色, ×400倍)
(★)軟骨様組織

考察

多形腺腫は唾液腺腫瘍の中では最も発生頻度が高く、60～70%を占めると報告されている[1]。発生頻度の高い部位は大唾液腺である耳下腺であり、小唾液腺での発生は稀である。小唾液腺での発生は口蓋が最も多く、宮田らによると口蓋 88%、頬部 4%、歯槽部 3%、口唇 2%、その他 3%とされている[2]。口唇に発生した多形腺腫については上唇 95%、下唇 5%と報告されている。上唇に発生する多形腺腫が下唇と比較して多い理由として、下唇と比較し上唇では口角間に口唇腺が多いからであると報告されている。また、発生学的に上唇は3種の突起が融合して形成されるため胚細胞の迷入が生じやすいが、下唇は2種の突起が融合して形成されるため、胚細胞の迷入が生じる可能性が低いことが挙げられる[3]。上唇発生例の性差については男性 31%、女性 52%、不明 17%と女性に多くみられる[4]。本症例は女性の上唇に発生した多形腺腫であり、口唇に発生した多形腺腫の中においては発生率の高い症例であった。

本腫瘍は被膜により腫瘍が周囲組織と隔たれているが、被膜が部分的に欠如している場合もあり、症例や部位によって被膜の厚みは異なる。また、再発率は一般的に被膜の不完全な症例に多いとされており、森谷ら[5]は再発例の被膜の状態について、被膜が不完全もしくは被膜内浸潤のみられた例が全体の 53.0%であったと報告している。そのため本腫瘍は単純な摘出術のみでは再発を来しやすく周囲組織を含めた切除術が必要であると考えられる[6]。本症例のような口唇に発生した多形腺腫の場合、周囲組織を含めた切除を行うことにより機能的・審美的障害が大きくなる事が予想されるため、多くの症例で被膜に沿った摘出術が施行され

ている。

われわれが渉猟し得た限りでは、口唇に発生した多形腺腫 32 例中、周囲組織を付けた切除術を施行した症例は 4 例[1, 7-9]で、被膜に沿った摘出術を行っていた症例は 28 例であった[1, 2, 4-15]。被膜に沿った摘出術を施行したすべての症例において術後 1 年以上経過していたが、再発を認めた症例は報告されていなかった。本症例でも被膜に沿った摘出術を行い、術後 1 年 6 か月経過した現在再発所見は認めず、経過は良好である。

口唇に発生する多形腺腫の鑑別疾患として、腫瘍性疾患では線維腫、神経鞘腫、血管腫、リンパ管腫、口唇癌があり、嚢胞性疾患では粘液嚢胞、類皮嚢胞、類表皮嚢胞、その他に小唾液腺唾石症、クインケ浮腫などが挙げられる[1]。これらの疾患と区別するために術前の生検を行うことは必須であると考えられた。しかし本症例は 10×8×9 mm と比較的小さな腫瘍であったことから部分生検は困難であると考えられ、さらに本腫瘍は触診にて可動性良好であり被覆粘膜は正常粘膜色であったことと、MR 画像より腫瘍内部は均一で周囲組織との境界が明瞭であったことから良性腫瘍の可能性が高いと考え、診断を兼ねた摘出を行うことが妥当であると判断した。口唇発生例では、審美的、機能的、解剖学的制約が存在するため、周囲組織との癒着を認めない場合には生検を兼ねた摘出術を行うことが臨床上実際的であるとされている[5]。一方で伊藤ら[16]は、術前に良性腫瘍と判断し摘出術を施行後、術後病理組織学的検査で悪性腫瘍の確定診断を得て追加手術を行った症例を報告しており、画像診断のみでは正確な診断を行えないこともあると考えられた。

本腫瘍の 3～4%に悪性化が見られ、本腫瘍の長期放置が悪性化に関与すると報告されている[17]。山ら[18]の報告によると、5 年まででは悪性転化の可能性は 1.5%ほどであるが、15 年以上では 9.5%に上るとされている。また本腫瘍の再発率に関しては玉生ら[19]の報告によると 8%であり、再発までの期間は 4 年～12.7 年としている報告もある[20]。本症例のように周囲の健常組織を含めた切除を行わない場合は注意深く経過観察を行う必要があると考えられる。

文献

- [1] 服部 雄紀, 神谷 祐二, 小川 裕之, 吉崎 亮介, 中山 英典, 松井 康賢. 上唇に発生した多形腺腫の 1 例. 愛院大歯誌, 55(3):203-206, 2017.
- [2] 宮田 勝, 坂下 英明, 宮本 日出, 宮地 優子, 車谷 宏, 東野 純也. 上唇に発生した多形腺腫の 3 例. 口腔腫瘍, 7(2):111-115, 1995.
- [3] 谷口 広祐, 内藤 久貴, 森 久美子, 河野 通直, 中島 健. 下唇に発生した多形腺腫の 1 例. 日口

- 診誌, 29(2):86-91, 2016.
- [4] 土井田 誠, 渡辺 二三雄, 杉山 貴敏, 石丸 純一, 立松 憲親, 岡 伸光. 上唇に発生した初期多形腺腫の1例. 日口外誌, 39(4):586-599, 1988.
- [5] 森谷 徳文, 山田 朋弘, 三島 克章, 松村 達志, 植野 高章, 菅原 利夫. 口唇に生じた多形腺腫の2例. 日口外誌, 54(12):688-692, 2008.
- [6] 吉村 静香(福岡徳洲会病院 形成外科), 西村 剛三, 塩沢 啓, 岩尾 敦彦, 中島 明彦. 口唇に発生した小唾液腺由来の多形腺腫の1例. 形成外科, 61(2):221-226, 2018.
- [7] 真鍋 太郎, 吉田 博昭, 坂田 岳一, 松田 彩起子, 辻 要, 片山 憲治, 和唐 雅博, 田中 昭男, 森田 章介. 病診連携により良好な治療を行うことができた上唇多形腺腫の1例. 歯界展望, 112(4):696-700, 2008.
- [8] 坂下 英明, 宮田 勝, 林 守源, 車谷 宏. 上唇に発生した多形性腺腫の2例. 日口外誌, 35(12):2921-2925, 1989.
- [9] 吉田 遼司, 平木 昭光, 丸瀬 靖之, 永田 将士, 廣末 晃之, 川原 健太, 松岡 祐一郎, 篠原 正徳, 中山 秀樹. 口腔小唾液腺腫瘍73症例の臨床統計学的検討. 口腔腫瘍, 27(4):127-134, 2015.
- [10] 永津 義隆, 杉浦 正幸, 加納 欣徳, 河合 幹. 上唇正中に発生した多形性腺腫の一例. 日口外誌, 45(5):765-768, 1996.
- [11] 吉岡 泉, 喜久田 利弘, 瀬戸 富雄, 中島 健, 原 巖. 7歳男児の上唇に発現した多形性腺腫の1例. 日口外誌, 39(2):175-177, 1993.
- [12] 長谷川 泰章, 浅田 洸一, 渡部 亮夫, 石橋 克禮. 10歳児の上唇に発生した多形性腺腫の1例. 日口外誌, 39(8):914-916, 1993.
- [13] 池田 洋一, 森川 雅之, 茅野 晃弘, 西嶋 克巳, 永山 久夫. 頬部および上唇の多形性腺腫の4例. 日口外誌, 37(8):1517-1522, 1991.
- [14] 平野 吉雄, 大西 正則, 中村 宏, 村田 睦男. 上唇に発現した多形性腺腫の1例-電子顕微鏡所見を中心に-. 日口外誌, 35(7):1822-1826, 1989.
- [15] 吉川 文弘, 藤代 博巳, 道澤 雅裕, 加納 康行, 森山 知是, 加藤 逸郎, 作田 正義. 下唇に発現した多形性腺腫の1症例. 日口外誌, 39(2):751-752, 1983.
- [16] 伊藤 良平, 小林 恒, 久保田 耕世, 今 敬生, 長内 俊之, 木村 博人. 上唇に発生した嚢胞腺癌の1例. 日口外誌. 62(1):19-24, 2016.
- [17] 萩野 浩子, 重富 俊夫, 荒川 美貴子, 總山 貴子, 松浦 由佳, 宇佐美 雄司. ヒト免疫不全ウイルス感染者に生じた下唇扁平上皮癌の1例. 日口外誌, 66(7):324-329, 2020.
- [18] 山 満, 野間 弘康, 笠原 清弘, 高昌 顕, 山根 源之, 落合 聡. 上唇に発生した多形性腺腫内癌種の1例. 口腔腫瘍, 43(8):33-35, 1997.
- [19] 玉生 みい. 唾液腺腫瘍の臨床的研究(特に, 小口腔腺腫瘍について). 日口外誌, 5(1):1-18, 1959
- [20] 山下 敏夫, 友田 幸一, 井野 千代徳, 山脇 利朗, 熊澤 忠躬. 耳下腺多形腺腫再発症例の検討. 耳鼻臨床, 85(11):1787-1793, 1992.

A case of pleomorphic adenoma arising in the upper lip.

Hitomi ISHIKAWA¹⁾, Shinya KOSHINUMA¹⁾, Yuki SHIRAI¹⁾, Satoshi TERAMURA²⁾,
Takahiro YAMAMOTO³⁾, Shiori ONODA⁴⁾, Ryoji KUSHIMA⁴⁾, Gaku YAMAMOTO¹⁾

1) Department of Oral and Maxillofacial Surgery, Shiga University of Medical Science

2) Hino Memorial Hospital

3) Japan Community Health Organization Shiga Hospital

4) Division of Human Pathology, Shiga University of Medical Science

Abstract Pleomorphic adenoma is the most common type of salivary gland tumor. The lip is a rare site of onset for pleomorphic adenomas that occur in the minor salivary glands. Here, we report our experience in the treatment of a patient with pleomorphic adenoma of the labial gland along with a review of the literature.

The patient was a 52-year-old female who was referred to our department after consultation at the dermatology department of our institution for detailed examinations of a mass in the upper lip and being diagnosed with a benign tumor of the upper lip. A firm, elastic, highly movable mass of 11 × 9 mm was found under the mucosa of the left upper lip, which was excised under general anesthesia. The tumor was surrounded by a capsule, and the boundary of the surrounding tissue was well-delineated. Histopathological examinations revealed a thin fibrous capsule, and the proliferation of myoepithelial cells and formation of cartilage-like tissue were observed in and around the large and small ductal structures. Consequently, the tumor was diagnosed as a pleomorphic adenoma. At present, 1.5 years after surgery, no functional and morphological abnormalities of the lip have been observed, and there has been no recurrence of the tumor. Since there have been reports of malignant transformation of pleomorphic adenomas, careful follow-up will be necessary in the future.

Keyword pleomorphic adenoma, upper lip, minor salivary gland