

Modification de l'ovaire à la suite de l'administration de D.D.T. technique aux rates

Eugenia HARALAMB*

RÉSUMÉ.

Le DDT technique administré par voie intrapéritonéale aux rates de 20 jours, à la dose de 2,5 mg/kg/jour, 5 fois par semaine pendant 5 mois, provoque la stérilité permanente, l'hypertrophie uni- ou bilatérale des ovaires qui prennent un aspect polykystique. Leur poids varie de 50 mg à 13 g. L'aspect histologique est altéré, les follicules présentent des lésions dégénératives, ils sont atrésiques, à ectasie kystique et à contenu nécrotique. Ces formations kystiques remplacent presque totalement le parenchyme ovarien et les corps jaunes sont absents.

Des altérations semblables ont été constatées chez deux générations ayant reçu du DDT par voie orale, aux mêmes doses durant 360 jours. Elles ont été beaucoup plus discrètes chez les femelles de la deuxième génération qui ont été moins souvent atteintes. Les ovaires des témoins sont restés normaux en dimension et en structure.

C'est une chose bien connue dans la littérature scientifique que le traitement des rats femelles, dans la période prépubérale, avec des oestrogènes exogènes ou des androgènes, entraîne, à la maturité, des troubles parmi lesquels la stérilité permanente, les ovaires polykystiques, l'anovulation, la persistance de l'œstrus vaginal (Pfeiffer, 1936 cité par Flerko, 1967, Barraclough et Gorschi, 1961, Brodbury, 1961).

La configuration structurale ressemblante du DDT et de l'œstrogène synthétique diethylstilbestrole (Burlington et Lindeman, 1950) a suggéré des recherches concernant l'activité œstrogène de celui-ci chez les oiseaux et les mammifères. Les études effectuées dans cette

ABSTRACT.

Technical DDT given intraperitoneally to females rats 20 days old, at 2.5 mg/kg/day, five times a week for 5 months, have produced permanent sterility, unilateral or bilateral ovarian hypertrophy with polykystic aspect. Their weight varied from 50 mg to 13 g. The histological aspect of the ovaries is altered: follicles with degenerative lesions, atresic follicles, others with kystic ectasy, with necrotic contain. These kystic formations replace almost all the ovarian parenchyme. There was also absence of corpora lutea.

Similar altered ovaries have been formed in rats having been treated with DDT per os at the same doses for 360 days and for two generations. This phenomena hardly appears in the 2nd generation females and with a lower percentage. The ovaries of the control rats were of normal size and structure.

direction ont eu des résultats tant positifs (Cecil *et al.*, 1975; Jeffries, 1967; Levin *et al.*, 1968 a; Peakal, 1967; Ware and Good, 1967; Wurster and Wingate, 1968), que négatifs (Fisher, 1952).

Dès 1969 Burlington et coll. ont montré que le DDT, administré par voie parentérale à des jeunes coqs produit l'atrophie des testicules et la modification des caractères sexuels secondaires.

Welch et coll. (1969) démontrent que le DDT exerce un action œstrogène directe sur l'utérus, entraînant la croissance du poids humide de celui-ci, action semblable à celle de l'œstradiol (Brodbury, 1961). Les recherches ultérieures ont précisé que l'action œstrogène du DDT

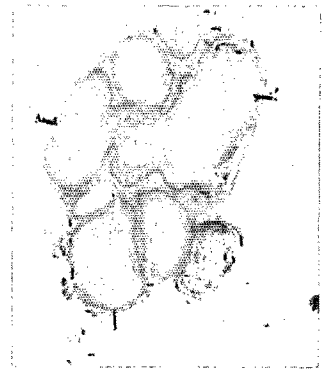
* *Institutul de Medicina si Farmacie Iasi, Str. Universitatii 16, Romania.*



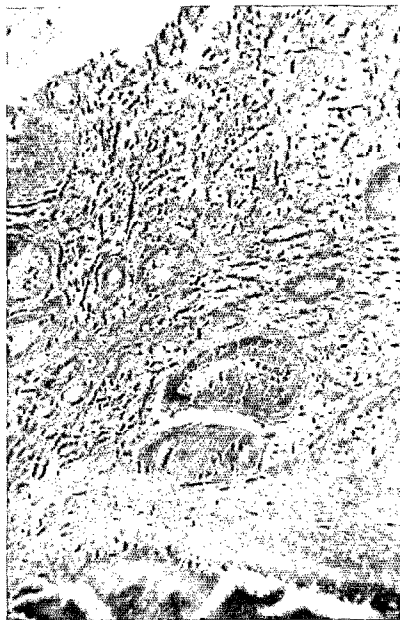1



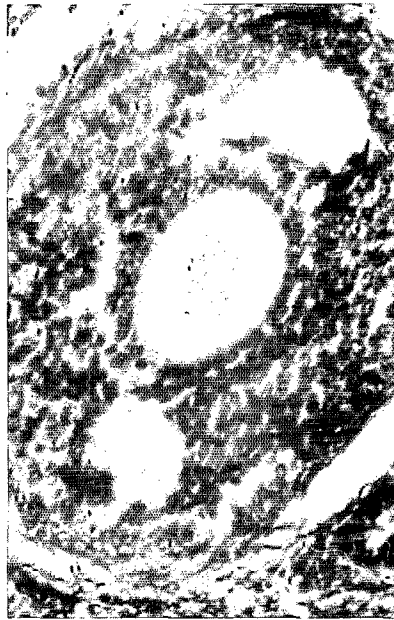2



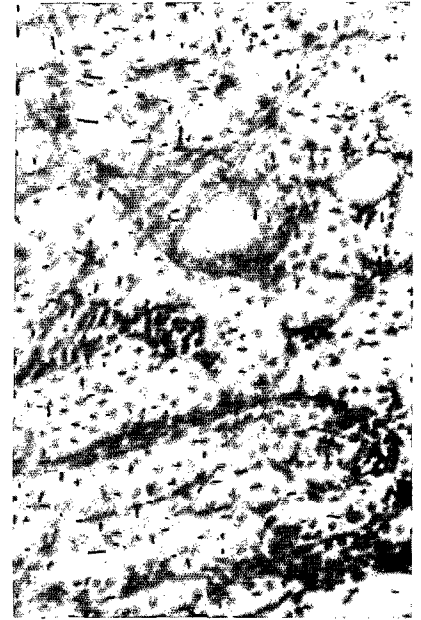3



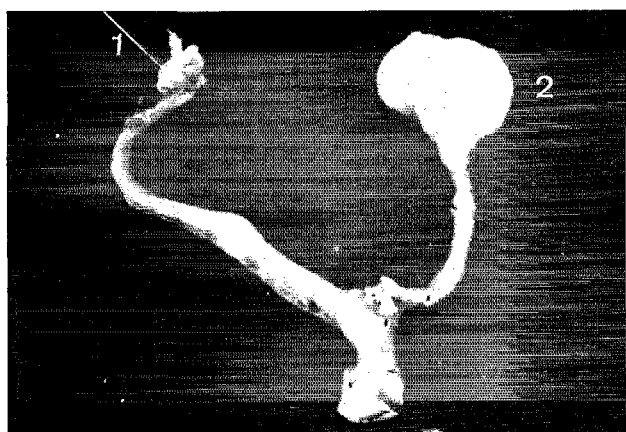
4



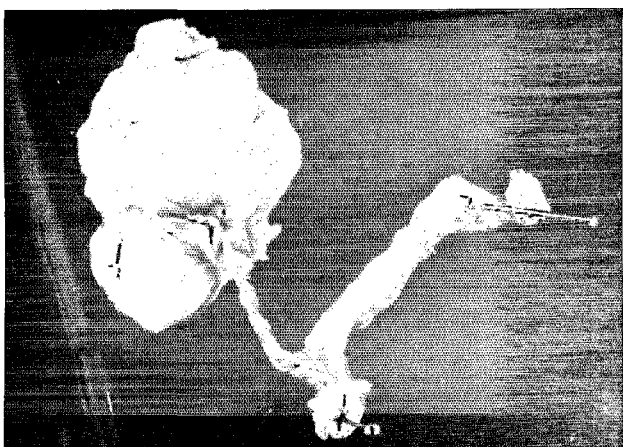
5



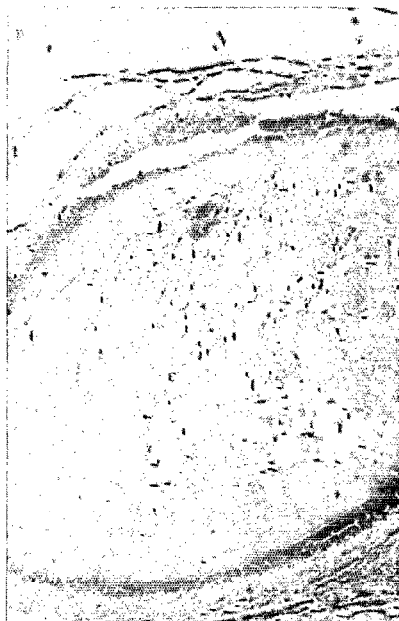6



9



10



est directement liée à la molécule de l'isomère op'DDT, pp'DDT ayant une action œstrogène plus réduite, ou nulle (Bitman *et al.*, 1968; Gellert *et al.*, 1972).

Récemment, Heinrichs (1971) prouve que l'administration de DDT dans la période prépubérale, au 2^e, 3^e, 4^e jour après la naissance produit chez les rats femelles la précipitation de la puberté, la persistance de l'œstrus vaginal, une stérilité permanente, des follicules kystiques ainsi que la réduction numérique des corps jaunes.

La présente note vient montrer quelques-uns des plus importants aspects d'une étude expérimentale plus ample, effectuée sur des animaux et qui recherche l'action du DDT sur la reproduction.

Matériel et méthodes.

Comme animaux d'expérience nous avons utilisé des rats blancs, de la lignée pure Wistar, élevés au laboratoire. Le DDT technique, en concentration de 2,5 mg/kg/jour a été administré tant aux animaux destinés au DDT intrapéritonéal (i.p.), qu'aux animaux destinés au DDT oral.

Administration de DDT technique i.p.

40 femelles impubères âgées de 20 jours, ont été inoculées i.p. 5 fois par semaine, avec du DDT (2,5 mg/kg/jour) pendant 5 mois. Le témoin, constitué du même nombre d'animaux a reçu i.p. seulement *oleum helianthi*, dans les mêmes conditions. Tant les animaux traités que les animaux témoins ont été soumis à un régime habituel de nourriture et d'eau. L'éclairage a été offert par la source naturelle. Après l'ouverture du vagin et l'installation du premier œstrus, les animaux ont été soumis à la monte. 15 femelles traitées et 15 femelles témoins ont été sacrifiées, à intervalle de temps différents, pour divers tests. Au bout de 9 mois d'administration du traitement, c'est-à-dire 300 jours après la naissance, on a procédé au sacrifice de 25 femelles restées en vie; les ovaires ont été pesés et ensuite fixés en vue de l'examen histologique.

L'administration orale du DDT technique a été effectuée suivant le schéma suivant: 30 femelles pubères, de 2 mois et demi, ayant le même poids, ont reçu 5 fois par semaine, à l'aide d'une sonde stomacale, du DDT à la dose de 2,5 mg/kg/jour, 360 jours de suite. Ces femelles ont constitué la génération parentale (Fo). Les femelles Fo ont été soumises à la monte; après la fécondation, elles ont été séparées et gardées, après la première reproduction, avec leurs petits, durant toute la période d'allaitement (21 jours).

Les jeunes animaux issus de la première reproduction de Fo ont constitué le stock dont on a sélectionné 30 femelles de même poids, destinées à former le lot pour la première génération (F1). En commençant au 21^e jour, celles-ci ont reçu continuellement du DDT, par sonde, à la même concentration, 360 jours de suite. La seconde génération (F2) a été sélectionnée de même que la génération F1. Le nombre des animaux, la dose de DDT administrée ainsi que la période d'administration ont été les mêmes pour toutes les générations. Le témoin a reçu, par sonde, seulement de l'*Oleum helianthi*. Du lot témoin, nous avons toujours étudié deux générations, sélectionnées dans les mêmes conditions que pour le lot soumis au traitement.

Des deux lots, traité et témoin, nous n'avons étudié que deux reproductions par générations; les jeunes animaux de la deuxième reproduction ont été sacrifiés à 21 jours, en vue de l'observation de leurs ovaires ainsi que des autres organes. Les coupes histologiques ont été colorées à l'aide de l'hémalum-eosine, Pas-Alcian et trichromique Masson.

Résultats.

Certains animaux des lots traités i.p., sacrifiés à 5 mois d'administration du DDT, ont présenté des adhérence des vaisseaux des tissus périovariens à la surface de l'ovaire. Ces formations étaient friables et faciles à séparer. La signification de ces formations et leur vascularisation, rencontrées également à la suite de l'application locale des oestrogènes, progestérone et du testostérone, ne sont pas encore éclaircies (Peakal, 1967). Les ovaires des femelles sacrifiées à 300 jours dès l'administration du DDT i.p., présentaient, macroscopiquement deux aspects: ovaires à aspect normal et ovaires hypertrophiés, à aspect polykystique, unilatérale ou bilatéralement (photo 1, 2.). Leur poids variait entre 50 mg et 13 g; au sectionnement ils contenaient des kystes sous forme de magma (photo 3). Les ovaires d'aspect normal macroscopiquement, présentaient dans la corticale des follicules primordiaux, à tous les stades d'évolution (photo 4). Dans les follicules adultes (mûrs) on a observé des lésions dégénératives, jusqu'à la lyse de l'ovocyte (photo 5), la présence de follicules atrésiques, avec infiltration du liquide folliculaire, avec des polynucléaires neutrophiles, l'absence des corps jaunes. Les follicules atrésiques n'arrivent pas à la distension kystique volumineuse; le stroma ovarien présente un aspect oedémateux (photo 6).

Les ovaires qui se présentent macroscopiquement hypertrophiés, ayant un aspect polykystique et un contenu en forme de magma, correspondent microscopiquement à des follicules atrésiques à ectasie kystique. Dans

MODIFICATION DE L'OVAIRE AVEC D.D.T.

le stroma de ces éléments, on remarque, à la périphérie, un processus inflammatoire, de type aigu, présentant des polynucléaires neutrophiles et des éosinophiles qui dissocient la paroi du follicule. Le contenu de ces follicules atrésiques est constitué d'un débris nécrotique (photo 7). Ces formations kystiques remplacent presque totalement le parenchyme ovarien, dont il ne reste que des débris de corticale, où il n'y a qu'assez peu de follicules en évolution ou de follicules atrésiques de dimensions plus petites (photo 8).

Les fragments de trompe accolés à l'ovaire présentent une muqueuse frangée et de discrètes lésions inflammatoires chroniques : l'endomètre utérin hyperplastique, les glandes présentent un aspect de transformations kystiques, l'absence de signes de stimulation progestogène. La kératinisation de la muqueuse vaginale a été mise en évidence sur toutes les femelles sacrifiées à 300 jours. Les ovaires du lot témoin étaient de dimension et de structure normales. Tandis qu'avec le lot témoin nous avons obtenu, dans toute cette période deux reproductions, la fertilité du lot traité a été nulle.

Le lot traité avec du DDT par voie orale, a présenté le même aspect histologique. Il faut pourtant remarquer le fait que le phénomène est apparu à peine aux femelles de la 2^e génération (photo 9, 10.). Le pourcentage des femelles à ovaires kystiques est plus réduit que dans le lot i.p.; seulement 6 des 30 femelles sacrifiées. Les témoins de ce lot ont présenté des ovaires normaux. Les détails concernant les résultats obtenus à la suite de l'administration orale du DDT seront présentés dans une autre note.

La stérilité permanente, les ovaires à aspect polykystique observés chez toutes les femelles du lot soumis au DDT technique i.p., après une période de 300 jours, semblent démontrer l'action plus rapide du DDT sur les ovaires. Les effets similaires, obtenus par l'administration du DDT technique par voie orale, mais apparus plus tardivement, dans la 2^e génération et dans un pourcentage plus réduit, prouvent une action plus lente.

Les données présentées prouvent que le DDT technique, soit administré par voie i.p., soit par voie orale, peut provoquer des troubles dans le système de reproduction des rats. Mais, le stade actuel des recherches n'offre pas la possibilité d'une réelle interprétation des mécanismes qui déclenchent toutes ces modifications sous l'influence du DDT.

*Manuscrit reçu au S.C.D. de l'O.R.S.T.O.M.
le 18 avril 1976.*

BIBLIOGRAPHIE

- BARRACLOUGH (C.A.) and GORSCHI (A.R.), 1961. — Evidence that the hypothalamus is responsible for androgen induced sterility in the female rat. *Endocrinology*, **68** : 68-79.
- BITMAN (J.), CECIL (C.H.), HARRIS (J.S.) and FRIES (F.G.), 1968. — Estrogenic activity of mammalian uterus and avian oviduct. *Science*, **162** : 371-372.
- BRODBURY (T.J.), 1961. — Direct effect of estrogen on ovary in immature rat. *Endocrinology*, **68** : 115.
- BURLINGTON (H.) and LINDEMAN (V.F.), 1950. — Effect of DDT on testes and secondary sex characters of white Leghorn cockerel. *Proc. Soc. Exp. Biol. Med.*, **74** : 48-51.
- CECIL (H.C.), HARRIS (S.J.), BITMAN (J.) and REYNOLDS (P.), 1975. — Estrogenic effects and liver microsomal enzyme activity of technical methoxychlor and pp'DDT in sheep. *J. Agric. Food. Chem.*, **23** : 401-430.
- FISHER (A.L.), KEASLING (H.H.) and SCHUELER (F. W.), 1952. — Estrogenic action of some DD analogues. *Proc. Soc. Exp. Biol. Med.*, **81** : 439-441.
- FLERKO (B.), 1967. — Brain mechanisms controlling gonadotrophin secretion and their sexual differentiation. *House Hung. Acad. Sci. Budapest* : 11-38.
- HEINRICHS (W.L.) and GELLERT (R.J.), 1971. — DDT administered to neonatal rats induces persistent estrus syndrome. *Science*, **173** : 642-643.
- GELLERT (J.R.), HEIRICHS (R.J.) and SWERDLOFF (S.R.), 1972. — DDT homologues. Estrogen-like. Effect on the vagina, uterus and pituitary of the rat. *Endocrinology*, **91** (4) : 1095.
- JEFFRIES (D.L.), 1967. — The delay in ovulation by pp'DDT and its possible significance in the field. *Ibis*, **109** : 266-272.
- LEVIN (W.), WELCH (R.M.) and CONNEY (A.H.), 1968 a. — Effect of phenobarbital and other drugs on the metabolism and uterotrophic action of estradiol-17 β and estrone. *J. Pharmacol. Exp. Therap.*, **159** : 362-371.
- PEAKAL (D.B.), 1967. — Pesticides-induced enzyme breakdown of steroid in birds. *Nature*, **216** : 505-506.
- WARE (G.W.) and GOOD (E.E.), 1967. — Effects of insecticides on reproduction in the laboratory mouse. II. Mirex, Telodrin and DDT. *Toxic. Appl. Pharmacol.*, **10** : 54-61.
- WELCH (R.M.), LEVIN (W.) and CONNEY (A.H.), 1969. — Estrogenic action of DDT and its analogs. *Toxic. Appl. Pharmacol.*, **14** : 358-367.
- WURSTER (G.T.) and WINGATE (D.B.), 1968. — DDT residues in declining reproductions in the Bermuda Petrel. *Science*, **159** : 979-981.