

**UNIVERSIDAD SAN FRANCISCO DE QUITO USFQ**

**Colegio de Posgrados**

**Manejo quirúrgico del exceso vertical maxilar. Análisis de  
casos clínicos**

**Silvia Patricia Díaz Ortega**

**Fernando Sandoval Portilla. Dr. COMF**

**Director de Trabajo de Titulación**

Trabajo de titulación de posgrado presentado como requisito  
para la obtención del título de especialista en cirugía oral y máxilofacial

Quito, 13 de diciembre de 2018

**UNIVERSIDAD SAN FRANCISCO DE QUITO**  
**COLEGIO DE POSGRADOS**

HOJA DE APROBACIÓN DE TRABAJO DE TITULACIÓN

**Manejo quirúrgico del exceso vertical maxilar.**

**Silvia Patricia Díaz Ortega**

Dr. Fernando Sandoval Portilla  
Director del Trabajo de Titulación

---

Dr. Fernando Sandoval Portilla  
Director del Programa de Cirugía Maxilofacial

---

Dra. Paulina Aliaga Sancho  
Decana del Colegio Escuela de Odontología

---

PhD. Hugo Burgos  
Decano del Colegio de Postgrados

---

Quito, 13 de diciembre de 2018

## © Derechos de Autor

Por medio del presente documento certifico que he leído todas las Políticas y Manuales de la Universidad San Francisco de Quito USFQ, incluyendo la Política de Propiedad Intelectual USFQ, y estoy de acuerdo con su contenido, por lo que los derechos de propiedad intelectual del presente trabajo quedan sujetos a lo dispuesto en esas Políticas.

Así mismo, autorizo a la USFQ para que realice la digitalización y publicación de este trabajo en el repositorio virtual, de conformidad a lo dispuesto en el Art. 144 de la Ley Orgánica de Educación Superior.

Firma del estudiante: \_\_\_\_\_

Nombre: Od. Silvia Patricia Díaz Ortega

CI: 175664546-9

Código de estudiante: 00115487

Lugar, fecha: Quito, 13 de diciembre de 2018

## Dedicatoria

Qué difícil es escribir palabras de dedicatoria sin que un nudo en la garganta bloquee mi mente, y llore de la alegría por haber logrado este sueño que hoy se hace realidad. Este trabajo de investigación representa la finalización de un largo período de formación como cirujana oral y máxilofacial. Fueron muchos los obstáculos, pero la fuerza para continuar en este camino fue gracias a Dios, y a mi familia. Por eso quiero dedicar este trabajo a mi mamá Miriam Ortega, por todas las palabras cargadas de positivismo y motivación. A mi papá Jesús Díaz, por ser guía en el camino al éxito, y por creer en mí. A mi hermano, Carlos Díaz, por ser parte de este sueño que empezó desde los inicios de la carrera de odontología.

Quiero dedicar este trabajo de manera especial a tres mujeres que me inspiran, y que han influenciado mi vida de manera extraordinaria. Mi hermana Daniela Díaz, por ser el pilar de mi vida por ver la solución antes que el problema, y porque cuando creí que todo estaba perdido me levantaste para ver la salida. A mis dos abuelas paternas Tata y Mamana. Tata, hoy 13 de diciembre de 2018 día de tu cumpleaños, quiero elevar este mensaje hasta el cielo para que sepas lo mucho que te quiero y te extraño, y que fuiste el ejemplo para toda la familia, tu constancia y disciplina fue siempre mi norte. Gracias a ti tengo al mejor padre del mundo, y por eso este trabajo es un regalo que te mando donde quiera que estés. Mi otra abuelita Mamana, que permanece con nosotros y desde lejos recibo tu bendición. Vivir en la abundancia del amor, es el mejor regalo que Dios nos da en cada amanecer.

## **Agradecimientos**

La gratitud es uno de los valores más maravillosos que el ser humano puede practicar, por eso quiero agradecer primeramente a Dios y al Ecuador, por ser un país que invita a sentirse como en casa a través de la alegría, calidez, y la diversidad de sus paisajes. Gracias a la Universidad San Francisco de Quito por ser una institución que forma profesionales con valores y criterios competitivos, además de brindar aprendizaje a través de la mejor tecnología en odontología y especialidades afines. Gracias a mi tutor el Dr. Fernando Sandoval Portilla por el valioso aprendizaje impartido y por aceptar ser el director de este proyecto de investigación, además de dirigir este posgrado con ética, disciplina, y valores.

Gracias a mis profesores el Dr. Fernando Sandoval Vernimmen por darme la oportunidad de participar en el programa a través del curso propedéutico, y por sus excelentes aportes. Al Dr. Valeri Paredes que con dedicación logró transmitir conocimientos basados en la experiencia. Al Dr. Patricio Unda por su profesionalismo y entrega para enseñar la cirugía de una manera sencilla. Al Dr. Fabián Martínez, por su calidez humana y por convertirse en amigo que siempre está dispuesto a ayudar. Al Dr. Armando Serrano, por sus enseñanzas en el área de cirugía plástica. Al Dr. Fernando Morales por colaborar, y guiar el aprendizaje práctico. A la Dra. Viviana Mora, gracias por su apoyo y motivación durante todo el período de formación académica. A la Dra. Rosario Andrade, su carácter, valentía, humildad, y disciplina influyeron en mi desarrollo como residente.

También quiero agradecer a mis hermanos Diego Robalino, Christopher Naranjo, Andrés Ortiz, y Jorge Luis López que a pesar de ser la única mujer siempre mostraron respeto, y ofrecieron su amistad incondicional y desinteresada. Me siento feliz de haber formado parte de esta generación tan unida, que siempre estuvieron pendientes de mí, compartieron sus experiencias, y brindaron ayuda. Infinitamente agradecida con ustedes, y mi profunda admiración por su autenticidad, y calidad profesional. Agradezco al Dr. David Carvajal, que fue mi residente mayor, me enseñó, corrigió, y contribuyó a mi formación como residente del postgrado.

Asimismo, quiero agradecer a los residentes menores que estuvieron a mi cargo, por demostrar su interés, Marcos Borjón, y Estefanía Carcelén, gracias por su amistad, me enseñaron que el trabajo en equipo siempre es mejor. Gracias a las dos amigas, que fueron las primeras que extenderme su mano y que hasta el último día han estado apoyándome y dándome ánimos Fernanda Hun, y Michelle Carrasco nunca olvidaré para se sentaron a conversar conmigo, rompiendo esa barrera que suele establecerse cuando alguien nuevo llega.

Gracias a la Sra. Tanya Vaca, por acompañarme, apoyarme, y guiarme hacia la mejor opción, gracias por ser esa figura materna, que protegió y cuidó a quienes vinimos desde lejos a alcanzar nuestros sueños. También quiero agradecer a mi querida amiga Monserrate Navarrete por regalarme palabras llenas de energía positiva y motivación, además de consejos que hoy practico. Al estupendo equipo de técnicos y auxiliares como Willy, Walter, Betty, y Wash, que me ayudaron con un carisma especial y que, a través de su labor, permiten que la clínica odontológica de la USFQ siga creciendo y progresando, a favor de la más avanzada tecnología en odontología.

Gracias a mis amigos regados por el mundo, a pesar de no verlos en mucho tiempo me motivaron a seguir caminando con alegría, fe, optimismo, y valentía. Gracias porque día a día me hacen saber lo orgullosos que se sienten de mí, gracias porque en cada regreso a Ecuador llenaron mi maleta de coraje, para que el tiempo pasara rápido y el reencuentro fuera inmediato. Gracias Romina Tavares, Yanahansy Rodríguez, Sofía Hernández, Karina Utrera, Ginet Rodríguez, José Luis Obispo, Dayana Tovar, Aída Adrián, lo logré y hoy que quisiera volver, ustedes también se fueron. La vida debe conspirar para verlos nuevamente, y poder celebrar este logro. Sé que desde el cielo recuerdas nuestra última conversación en la que te enojaste por no haberme despedido Sol, aquí estoy amiga brillando como tú lo hubieses hecho, gracias por ese último mensaje “te amo gafa, me voy a tomar sol y disfrutar de la playa te irá espectacular, y como no entres al postgrado te cuelgo”. Quiero agradecer a mi gran amiga Karem Rangel que también me dio ánimos para levantarme, y siempre ha estado ahí en las buenas y malas apoyándome. Erika

Torres, por incluirme en tus oraciones y creer en mí. A Daniela Viteri, por tenerme fe, compartir conmigo estas diez semanas, conversando a diario y haciéndome llegar la mejor energía.

Gracias a la vida por darme la familia más maravillosa Díaz Urdaneta, Díaz Meza, Armas Díaz, Dahvary Díaz, gracias a ustedes hoy pude alcanzar esta meta. Gracias a mi mamá Miriam Ortega por venir desde tan lejos a verme triunfar, por motivarme a salir de mi zona de confort y atreverme a conocer otro país, otras personas. Gracias a mi papá por ser el hombre más maravilloso, por apoyarme en la materialización de este sueño, por apostar todo por mí, por todas las veces que me acompañaste en mis estudios, y porque esta idea fue tuya, prácticamente me llevaste de la oreja a estudiar odontología haciéndome ver que esto sería lo mejor para mí. Gracias a mi hermano Miguel Armas, por todo el apoyo, la paciencia, que has tenido estos meses para ayudarme en la edición de estas pocas hojas que representan un logro más en mi vida. Gracias a mi hermosa hermana Daniela Díaz, que siempre ha estado conmigo, apoyándome, dándome ánimos, y haciéndome ver lo maravillosa que es la vida. Gracias a mi tía Amelia Díaz y tía Silvia Díaz, mis muñecas que siempre han orado por mí, y me dan el amor y la fuerza para saltar en patines como me suelen decir. A mi tía Eudys Cruz, que siempre me ha regalado sus mejores sonrisas, en sus peores momentos. A toda mi familia por estar conmigo desde lejos, dándome la fuerza para superar las pruebas, y sobrellevar el vacío de no poder estar con ustedes. Dios nos regalará nuevamente la oportunidad de sentarnos en la mesa los cinco como siempre. Gracias a mi hermana, porque me motivó para no decaer y continuar con más fuerza. Gracias a mi amado país Venezuela, porque tus recuerdos me acompañaron devolviéndome la fe y la esperanza, gracias por hacerme auténtica, espontánea, y por darme la fuerza para seguir luchando por mis sueños, uno de ellos es volver a pisar tu arena, respirar tu aire, y vivir en libertad. “.. Y si un día tengo que naufragar y el tifón rompe mis velas, enterrad mi cuerpo cerca del mar en Venezuela...”

## Resumen

Las anomalías dentofaciales se producen por el mal posicionamiento del maxilar y la mandíbula con respecto a la base del cráneo debido a alteraciones morfológicas en el crecimiento, ocasionando maloclusión dental y desarmonía facial. Se clasifican según su etiología en congénitas, hereditarias, o adquiridas, y dependiendo del plano tridimensional afectado en verticales, horizontales o transversales, y anteroposteriores. El exceso vertical maxilar, se describe como una displasia del proceso alveolar maxilar en sentido sagital, que produce un aumento del tercio inferior facial, por lo cual se relaciona con el síndrome de cara larga, o con un patrón de crecimiento hiperdivergente. Se caracteriza por exhibir más de 3 milímetros de tejido gingival al sonreír, que es la principal molestia estética del paciente. Puede manifestarse con mordida abierta anterior, retrognatía, maloclusión clase II entre otros. El tratamiento quirúrgico indicado para la corrección definitiva, es la cirugía de reposicionamiento superior del maxilar a través de osteotomía Le Fort I en pieza única o segmentaria, con autorotación mandibular. Sin embargo, puede ser necesario cirugía mandibular por medio de osteotomía sagital de rama mandibular, o mentoplastia, para mejorar la función oclusal, y la estética facial. La cirugía ortognática garantiza la mejoría de la función y estética, con baja incidencia de complicación postquirúrgica. Los pacientes con exceso vertical maxilar deben cumplir con un protocolo de ortodoncia prequirúrgica que permita a través del movimiento maxilar y mandibular devolver la oclusión adecuada. Esto garantiza resultados favorables, estables en el tiempo, y disminuye la posibilidad de recidiva. Por el contrario, en casos específicos es viable corregir el exceso vertical con intervención quirúrgica sin previa ortodoncia, brindando resultados positivos. Lo más importante de la corrección quirúrgica, es que contribuye a mejorar la calidad de vida del paciente desde el punto de vista psicosocial.

**Palabras claves:** Exceso vertical, osteotomía Le Fort I, segmentaria, sagital de rama mandibular, autorotación, ortodoncia prequirúrgica.



## Abstract

Dentofacial anomalies are caused by poor positioning of the maxilla and mandible with respect to the base of the skull due to morphological alterations in growth, causing dental malocclusion and facial disharmony. They are classified according to their etiology in congenital, hereditary, or acquired, and depending on the three-dimensional plane affected in vertical, horizontal or transverse, and anteroposterior. Maxillary vertical excess is described as a dysplasia of the maxillary alveolar process in the sagittal direction, which produces an increase in the lower third of the face, which is why it is related to the long-sided syndrome or a hyperdivergent growth pattern. It is characterized by exhibiting more than 3 millimeters of gingival tissue when smiling, which is the main aesthetic discomfort of the patient. It can manifest with anterior open bite, retrogenicity, class II malocclusion among others. The surgical treatment indicated for the definitive correction is the surgery of superior repositioning of the maxilla through Le Fort I Osteotomy in a single or segmental piece, with mandibular autorotation. However, mandibular surgery may be necessary through sagittal osteotomy of the mandibular ramus, or mentoplasty, to improve occlusal function, and facial aesthetics. Orthognathic surgery guarantees improved function and aesthetics, with a low incidence of postoperative complication. Patients with maxillary vertical excess must comply with a pre-surgical orthodontic protocol that allows the maxillary and mandibular movement to return adequate occlusion. This guarantees favorable results, stable over time, and the possibility of recurrence is dismuted. On the contrary, in specific cases it is possible to correct the vertical excess with surgical intervention without prior orthodontics, providing positive results. The most important thing of the surgical correction is that it contributes to improve the quality of life of the patient from the psychosocial point of view.

**Key words:** Vertical excess, Le Fort I osteotomy, segmental, sagittal of mandibular branch, autorotation, pre-surgical orthodontics.

## TABLA DE CONTENIDO

|   |           |
|---|-----------|
| <b>Dedicatoria.....</b>   | <b>4</b>  |
| <b>Agradecimientos .....</b>  | <b>5</b>  |
| <b>Resumen .....</b>  | <b>8</b>  |
| <b>Abstract.....</b>  | <b>9</b>  |
| <b>1. Introducción .....</b>  | <b>13</b> |
| <b>1.1. Justificación .....</b>   | <b>15</b> |
| <b>1.2. Objetivos.....</b>  | <b>16</b> |
| <b>1.3. Hipótesis .....</b>   | <b>17</b> |
| <b>2. Marco teórico.....</b>  | <b>18</b> |
| <b>2.1. Embriología de la cara .....</b>  | <b>18</b> |
| <b>2.2. Consideraciones anatómicas en cirugía ortognática .....</b>   | <b>20</b> |
| <b>2.2.1. Hueso maxilar .....</b>   | <b>20</b> |
| <b>2.2.2. Hueso mandibular .....</b>  | <b>21</b> |
| <b>2.3. Crecimiento maxilar y mandibular.....</b>   | <b>23</b> |
| <b>2.3.1. Crecimiento maxilar .....</b>   | <b>24</b> |
| <b>2.4. Etiología del exceso vertical maxilar.....</b>  | <b>27</b> |
| <b>2.5. Clasificación del exceso vertical maxilar.....</b>  | <b>32</b> |
| <b>2.6. Incidencia del exceso vertical maxilar .....</b>  | <b>34</b> |
| <b>2.7. Características clínicas del exceso vertical maxilar .....</b>  | <b>35</b> |
| <b>2.7.1. Características clínicas extraorales del exceso vertical maxilar.</b>   | <b>36</b> |
| <b>2.8. Hallazgos radiográficos del exceso vertical maxilar.....</b>  | <b>37</b> |
| <b>2.9. Consideraciones generales para el manejo quirúrgico del exceso vertical maxilar en pacientes adolescentes, y adultos.....</b> | <b>37</b> |
| <b>2.10. Indicaciones para la corrección quirúrgica del exceso vertical maxilar .....</b>   | <b>39</b> |
| <b>2.11. Diagnóstico del exceso vertical maxilar .....</b>  | <b>39</b> |

|  |           |
|--|-----------|
| <b>2.12. Planificación para el tratamiento quirúrgico del exceso vertical maxilar .....</b>  | <b>41</b> |
| <b>2.12.1. Planificación prequirúrgica .....</b>   | <b>41</b> |
| <b>2.13. Técnicas quirúrgicas para la corrección del exceso vertical maxilar</b>   | <b>46</b> |
| <b>2.13.1. Osteotomía Le Fort I.....</b>   | <b>46</b> |
| <b>2.13.2. Osteotomía Le Fort I segmentaria.....</b>   | <b>49</b> |
| <b>2.13.2.1 Reseña histórica .....</b>   | <b>49</b> |
| <b>2.13.2.2 Indicaciones para osteotomía Le Fort I segmentaria.....</b>  | <b>49</b> |
| <b>2.13.2.3 Ventajas de la osteotomía Le Fort I segmentaria .....</b>  | <b>50</b> |
| <b>2.13.2.4 Desventajas de la osteotomía Le Fort I segmentaria .....</b>   | <b>50</b> |
| <b>2.13.3. Osteotomía sagital de rama mandibular .....</b>   | <b>50</b> |
| <b>2.13.3.1. Reseña histórica.....</b>   | <b>50</b> |
| <b>2.13.3.2. Indicaciones para osteotomía sagital de rama mandibular ..</b>  | <b>51</b> |
| <b>2.13.3.3. Ventajas de la osteotomía sagital de rama mandibular .....</b>  | <b>52</b> |
| <b>2.13.3.4. Desventajas de la osteotomía sagital de rama mandibular ..</b>  | <b>52</b> |
| <b>2.14. Osteotomía subapical mandibular.....</b>  | <b>53</b> |
| <b>2.15. Complicaciones postquirúrgicas relacionadas a las técnicas quirúrgicas para la corrección del exceso vertical maxilar .....</b> | <b>54</b> |
| <b>2.15.1. Plano oclusal en cirugía ortognática.....</b>   | <b>65</b> |
| <b>2.15.2. Cirugía mandibular primero .....</b>  | <b>65</b> |
| <b>2.15.3. Cirugía ortognática primero y ortodoncia postquirúrgica .....</b>   | <b>66</b> |
| <b>3.1. Materiales.....</b>  | <b>68</b> |
| <b>3.2. Universo de estudio .....</b>  | <b>68</b> |
| <b>3.3. Lista de materiales para la revisión bibliográfica y el análisis de casos clínicos .....</b>                                     | <b>70</b> |
| <b>3.4. Descripción de los casos clínicos .....</b>  | <b>70</b> |
| <b>3.4.1. Caso clínico número 1 .....</b>  | <b>70</b> |
| <b>3.4.2. Caso clínico número 2 .....</b>  | <b>83</b> |

|                              |           |
|------------------------------|-----------|
| <b>4. Discusión .....</b>    | <b>91</b> |
| <b>5. Conclusiones .....</b> | <b>94</b> |
| <b>6. Bibliografía.....</b>  | <b>95</b> |

## 1. Introducción

La deformidad dentofacial es cualquier condición en la cual el esqueleto facial luce diferente al patrón normal, afectando negativamente a la oclusión dental y la estética facial además de producir alteraciones en el desarrollo psicosocial (L. C. Fish, Epker, y Sullivan, 1993). Son entidades complejas de origen multifactorial, en donde los pilares fundamentales (oclusión, hueso, y tejidos blandos) se ven alterados, por lo que diagnosticar al paciente en una sola categoría es complejo (Sassouni, 1969). Se clasifican en congénitas (labio paladar hendido, síndrome de Apert, Síndrome de Crouzon, fisuras faciales entre otros) o adquiridas (deformidades postraumáticas, de origen tumoral, secundario a una enfermedad reumática, de origen metabólico, atrofia maxilar y mandibular, anomalías del desarrollo) (Mayoral, 1945). Se ha descrito la clasificación geométrica para las deformidades dentofaciales según la posición (ubicación en el espacio), orientación (el grado de inclinación), forma (la figura característica por ejemplo en forma de V) y tamaño (completo o incompleto) (Gateno, Alfi, Xia, y Teichgraeber, 2015)

En 1976 se describió por primera vez el síndrome de cara larga, en donde el aumento vertical del proceso alveolar maxilar era el común denominador. El exceso vertical maxilar es una deformidad dentofacial del desarrollo, que produce la extensión de la apófisis alveolar maxilar en dirección vertical, debido a alteraciones en el crecimiento como hipererupción molar, mayor descenso de las suturas circunmaxilares, o crecimiento posterior del cóndilo mandibular. La principal característica clínica es la sonrisa gingival, sin embargo, puede estar acompañada de mordida abierta anterior, incompetencia labial, déficit mandibular en sentido anteroposterior, y maloclusión dental clase II. Se clasifican en exceso vertical maxilar con mordida abierta anterior y sin mordida abierta anterior, diferenciándose por la altura de la rama mandibular (Schendel, Bell, Epker, y Mishelevich 1976).

Esta deformidad dentofacial es evidente a temprana edad, y empeora progresivamente durante el crecimiento del maxilar y la mandíbula (Washburn,

Schendel, y Epker 1982). El aumento del tercio inferior y la sonrisa gingival producen la alteración de la estética facial, por lo cual el paciente puede no sentirse a gusto y afectar su autoestima. Los problemas estéticos faciales asociados a anomalías dentofaciales interfieren en el estatus social y psicológico del individuo, causando discapacidad social y trastornos psicológicos (Nurminen, Pietila, y Vinkka-Puhakka, 1999).

El tratamiento de ortodoncia en pacientes adultos con exceso vertical maxilar exhibe resultados estéticos poco favorables, por lo que es necesario emplear tratamientos quirúrgicos definitivos que permitan reducir la altura facial inferior (W. H. Bell, Creekmore, & Alexander, 1977). Devolver la armonía facial y la función estomatognática, constituyen las razones más frecuentes para buscar una cirugía cognitiva que corrija las deformidades dentofaciales (Athanasίου, Melsen, y Eriksen, 1989).

La cirugía ortognática devuelve la angulación adecuada entre el maxilar y la mandíbula con respecto a la base del cráneo, lo que a su vez mejora la función oclusal y la apariencia estética del rostro. Esta área de la cirugía oral y máxilofacial ha evolucionado significativamente durante los últimos años, ya que para 1960 solo era posible corregir quirúrgicamente déficits mandibulares (L. C. Fish et al., 1993). La osteotomía Le Fort I permite reposicionar el maxilar en diferentes direcciones, e incluso dividirlo en varios segmentos, gracias al aporte sanguíneo postquirúrgico que asegura su revascularización (Bell, 1869).

La sonrisa gingival es la mayor preocupación estética del paciente, por lo cual se han descrito algunas técnicas no invasivas que mejoran la apariencia mas no corrigen la función. La ortodoncia de camuflaje al producir los movimientos compensatorios puede mejorar la apariencia facial, sin embargo el resultado final exhibe características poco atractivas (Tucker, 1995). La inyección de toxina botulínica reduce la exposición gingival durante la sonrisa debido a la inmovilización de la musculatura peribucal (Polo, 2005). El alargamiento del labio superior a través

de V-Y plastia y gingivoplastia, son otras de las opciones poco invasivas que se utilizan para disminuir la exposición gingival (Yadalam, Ranjan, y Narayan 2018). Estos procedimientos no garantizan la estabilidad en el tiempo y al no corregir la base esquelética, se pueden exacerbar previas patologías como, la disfunción articular asociada a maloclusión dental (Jananni, Sivaramakrishnan, y Libby 2014).

La osteotomía Le Fort I de impactación permite corregir el exceso vertical maxilar, ya que elimina la cuña ósea excedente y reposiciona el maxilar superiormente, al mismo tiempo reduce la altura del proceso alveolar y acorta el tercio inferior facial (Epker y Wolford, 1980). Adicionalmente, asegura la estabilidad funcional a largo plazo, ya que es fijado a través de material de osteosíntesis que contribuyen a la estabilidad durante el proceso de consolidación ósea. El paciente con exceso vertical maxilar o cualquier otra deformidad dentofacial que distorsione la armonía facial, pueden tener una baja autoestima, en consecuencia posterior a la cirugía ortognática, consiguen mayor seguridad durante su desarrollo psicosocial (Nielsen, 2011).

### **1.1. Justificación**

Hace algún tiempo, las anomalías dentofaciales eran asistidas con tratamientos de ortodoncia que lograban camuflar y devolver hasta cierto punto la función. Sin embargo, al finalizar el tratamiento el paciente continuaba inconforme por su apariencia estética, lo cual condicionaba su desarrollo psicosocial. La principal molestia que presenta el paciente con exceso vertical maxilar es la sonrisa gingival, además de la maloclusión dental, el déficit mandibular, etc. Existen algunos procedimientos rápidos para contrarrestar la sonrisa gingival, sin embargo, no ofrecen durabilidad en el tiempo debido a la falta de corrección de la base esquelética y sobretodo, mantienen la función masticatoria limitada. Evitar la cirugía ortognática en un paciente con alteración esquelética debido a los riesgos y tiempo de recuperación que implica, es un criterio que debe ser abolido tanto por el especialista como por el paciente, ya que actualmente se han descrito protocolos específicos para cada técnica quirúrgica, que incluye una minuciosa planificación

multidisciplinaria a fin de reducir las posibilidades de cualquier evento indeseado. Por esta razón, se evaluarán las ventajas y desventajas de las técnicas quirúrgicas para la corrección del exceso vertical maxilar, a través de la revisión bibliográfica científica actualizada basada en los fundamentos biológicos correspondientes, además se presentarán algunos casos clínicos de pacientes con exceso vertical maxilar cuyo tratamiento electivo fue quirúrgico.

Estar al tanto en relación al manejo quirúrgico del exceso vertical maxilar basado en los aportes científicos más actuales, provee seguridad y determinación al paciente. Este estudio ayudará a profesionales de odontología especialmente a ortodoncistas y cirujanos orales y maxilofaciales, a concientizar sobre la necesidad del tratamiento quirúrgico en pacientes con deformidad dentofacial, que devuelvan la función masticatoria, oclusal, y estética.

## **1.2. Objetivos**

### **Objetivo general**

El objetivo de la presente investigación es evaluar la efectividad estética y funcional del manejo quirúrgico de pacientes con exceso vertical maxilar, mediante la revisión bibliográfica descriptiva, y el análisis retrospectivo de casos clínicos.

### **Objetivos específicos**

1. Revisión de literatura más relevante del manejo quirúrgico en pacientes con exceso vertical maxilar, que cumplan con las normas PRISMA (Preferred Reporting Items for Systematic reviews and Meta-Analyses).
2. Evaluar la prevalencia del exceso vertical maxilar, según el sexo, raza, y etiología, basado en la bibliografía seleccionada.
3. Evaluar si la respiración bucal forzada es un factor determinante en el desarrollo del exceso vertical maxilar, a través de los artículos científicos seleccionados.



4. Generar conocimientos actualizados en relación al manejo quirúrgico del exceso vertical maxilar, a través de la revisión bibliográfica descriptiva.
5. Evaluar las ventajas y desventajas de la osteotomía Le Fort I de impactación maxilar, y de la osteotomía sagital de rama mandibular descritas en la bibliografía apartada.
6. Evaluar las complicaciones más frecuentes de la osteotomía Le Fort I y osteotomía sagital de rama mandibular reportadas en la bibliografía escogida.

### **1.3. Hipótesis**

**Hipótesis nula:** El exceso vertical maxilar se puede corregir únicamente con osteotomía Le Fort I de impactación maxilar.

**Hipótesis alternativa:** La corrección quirúrgica del exceso vertical maxilar mejorará la función oclusal, será estable en el tiempo, y permitirá mejorar el desarrollo psicosocial del paciente.

## **2. Marco teórico**

### **2.1. Embriología de la cara**

La cabeza y el cuello se forman en el período embrionario, desde la cuarta a la octava semana de gestación, a partir de las tres capas germinales (ectodermo, mesodermo, y endodermo). El mesodermo es un tejido conjuntivo embrionario y se divide en mesodermo paraxial, intermedio y de la placa lateral. El ectodermo presenta dos capas neuroectodermo y la cresta neural. La cabeza y el cuello proceden del mesodermo paraxial, de la placa lateral, cresta neural y plácodas ectodérmicas (Goding y Eisele, 2002).

Los arcos faríngeos son estructuras embrionarias que forman la región facial gracias a la migración de las células de la cresta neural. El primer arco faríngeo forma los dos procesos maxilares, y el proceso mandibular, además de los músculos masetero, temporal, pterigoideo lateral, pterigoideo medial, milohioideo, digástrico (vientre anterior), tensor del tímpano y tensor del velo del paladar. Las estructuras óseas derivadas de la cresta neural son el maxilar, porción escamosa del temporal, cigomático, mandíbula, martillo, yunque incluyendo el cartílago de Meckel. Así como también estructuras de tejido conectivo como el ligamento esfenomandibular y el ligamento anterior del martillo. Tiene a su cargo la formación del nervio trigémino (Moore y Persaud, 1993).

Una de las características más importantes en la formación de la cara la constituyen los desplazamientos y multiplicación celular que dan como resultado la formación de los mamelones o procesos faciales, a partir de las células de la cresta neural. La cara se forma a través de cinco prominencias o primordios (frontonasal, maxilar y mandibular) que rodean al estomodeo o cavidad bucal primitiva, que derivan del primer arco faríngeo. Estos primordios faciales se fusionan debido a la desintegración epitelial y posterior invasión mesenquimatosa. Cuando este proceso

no se establece, se producen deformidades faciales congénitas como por ejemplo el labio y paladar hendido (Miloro, Larsen, Ghali, y Waite, 2004).

Las células madres embrionarias humanas son células pluripotenciales capaz de auto renovarse y diferenciarse en linajes específicos, representan las tres capas germinales embrionarias conocidas (Thomson Itskovitz-Eldor, Shapiro, Waknitz, Swiergiel, Marshall, y Jones, 1998). La vía de señalización Hedgehog (HH) es una vía altamente conservada que juega un papel fundamental en la proliferación y diferenciación celular durante desarrollo neuroectodérmico embrionario (Hooper, & Scott, 2005). El crecimiento y la fusión de los primordios faciales dependen de la interacción ectodérmico mesenquimatoso que parecen estar regulas por la proteína secretada hedgehog (SHH). Las mutaciones en SHH que impiden su señalización durante el patrón de la placa neural temprana, causan defectos en la línea media que van desde hipertelorismo hasta hendidura labio palatina, ciclopía etc. Igualmente es necesaria una señalización adecuada del receptor del factor de crecimiento para una suficiente secreción de metaloproteasas de matriz para el desarrollo facial normal (Ingham y McMahon, 2001).

El primordio mandibular se une a su homólogo en la línea media, y forma el mentón junto con el labio inferior. En el primordio frontonasal se forman plácodas nasales laterales y mediales que, en la sexta semana de gestación, se unen en la línea media y forman la parte central del labio superior, el paladar primario, los incisivos maxilares, y el hueso alveolar maxilar. Los primordios nasales laterales, se sumergen en el mesénquima para formar las fosas nasales, y en la séptima semana se separan de la membrana oronasal para conformar la cavidad oral y nasal. El primordio maxilar, se desplaza medialmente fusionándose con los primordios nasales laterales y mediales durante la sexta semana, para completar la formación del labio superior. Los primordios maxilares y mandibulares se unen lateralmente, determinando el ancho de la boca. Durante la quinta semana, hasta la primera semana del período fetal (novena semana) hay una migración medial de los ojos, debido a la expansión del lóbulo frontal y temporal, que conlleva al ensanchamiento facial y la reducción interocular (Sperber, 1989).

Los factores genéticos, y ambientales (fármacos teratógenos, déficit de oligoelementos esenciales por ejemplo ácido fólico) pueden cambiar el patrón de señalización celular durante la fusión de los procesos faciales embrionarios. Por lo cual es posible explicar genéticamente las malformaciones dentales y esqueléticas del maxilar y la mandíbula (Ota, 2008).

## **2.2. Consideraciones anatómicas en cirugía ortognática**

### **2.2.1. Hueso maxilar**

El maxilar es un hueso par que se une en la línea media con su homólogo, y presenta osificación intramembranosa (Norton, 2017). Está formado por la unión del hueso palatino, y las placas pterigoides del esfenoides, que conforman el canal palatino descendente y la fosa esfenopalatina. El foramen palatino mayor es oval y aporta el suministro de sangre al maxilar movilizado después de la osteotomía Le Fort I. La provisión sanguínea arterial del maxilar se deriva de cuatro fuentes primarias: la rama palatina descendente de la arteria maxilar interna, la rama palatina ascendente de la arteria facial, la rama anterior de la arteria faríngea ascendente y las ramas alveolares del maxilar. Con la osteotomía Le Fort I se pueden lesionar vasos sanguíneos lo cual sugiere una isquemia transitoria, que es recuperada luego de la intervención. Se debe mantener al máximo la preservación de la arteria palatina descendente y los vasos faríngeos (Cheung, Fung, Li, y Samman, 1998).

La revascularización del maxilar luego del reposicionamiento se deriva del pedículo vascular palatino a través de la arteria palatina descendente, y de las ramas palatinas de las arterias faríngeas, faciales ascendentes, y del pedículo vascular bucal a través de la arteria alveolar superior (Bell, You, Finn, y Fields 1995), (Epker, 1984). La arteria palatina descendente es el vaso más grande con un diámetro promedio de 1.7 mm. También es una de las principales causas de sangrado arterial durante la osteotomía Le Fort I, en particular durante la disyunción pterigomaxilar. La longitud promedio desde el borde inferior de la apertura piriforme

hasta el canal palatino descendente es de 38.4 mm en hombres y 34.6 mm en mujeres (Li, Meara, & Alexander, 1996).

El canal palatino descendente es una estructura tubular que inicia en la fosa esfenopalatina, se dirige en sentido anterior y medial, y hace su apertura a través del foramen palatino mayor. Presenta una angulación de 60 grados respecto al plano sagital, la altura media de la unión pterigomaxilar varía desde 12.07 mm a 8.94 mm, dependiendo de la raza del paciente (Turvey y Fonseca, 1980). La altura de la tuberosidad maxilar promedio es de 4,87 mm, y la distancia entre esta y la fosa esfenopalatina es de 17 mm aproximadamente (Wikkerling y Tacoma ,1975).

El conducto y agujero infraorbitario se desplaza desde el piso orbitario hasta la pared anterior del maxilar, en donde emerge para inervar dicha zona. Desde el interior de la órbita hasta la región facial, se abre anteriormente a través del agujero infraorbitario (Norton, 2017). Es indispensable identificar el nervio infraorbitario, durante la disección para el diseño de la osteotomía Le Fort I, y para la colocación de la osteosíntesis. Esta estructura nerviosa suele comprimirse durante la manipulación del procedimiento quirúrgico, por lo que el paciente manifestará sensación de adormecimiento temporal, que evolucionará favorablemente durante la recuperación posquirúrgica (W. H. Bell et al., 1977).

La eminencia canina en el proceso alveolar maxilar, marca el punto de referencia anatómico para realizar el corte óseo 5 mm por encima del ápice, esto evita lesionar el resto de piezas dentales y provocar complicaciones postquirúrgicas (W. H. Bell et al., 1977).

### **2.2.2. Hueso mandibular**

La mandíbula es el único hueso móvil de la cara y está unida al resto del cráneo por dos articulaciones sinoviales que se conoce con el nombre de articulación temporomandibular. El cuerpo mandibular contiene el proceso alveolar junto con las piezas dentales, la sínfisis conforma el mentón que contribuye con el perfil facial, la rama ascendente conecta el cuerpo y el cóndilo mandibular, además de recibir las inserciones musculares que permiten la masticación. Su osificación es

intramembranosa a partir del cartílago de Meckel durante el período embrionario (Norton, 2017).

La irrigación sanguínea en la mandíbula es a través de vasos alveolares inferiores, que ingresan gracias a las inserciones musculares (músculo masetero, pterigoideo medial y geniogloso) (Epker, 1984). La encía y la mucosa adyacente se nutren principalmente de los vasos dentro del hueso mandibular, la encía lingual se nutre directamente de las arterias linguales (Hellem y Östrup, 1981). La arteria maseterina es una rama de la arteria maxilar interna, que recorre la parte superior de la escotadura sigmoidea, para ingresar al músculo masetero (Epker, 1984).

La superficie interna o medial de la rama ascendente tiene un foramen mandibular, que está protegido en sentido anterior por la espina de Spix o línula mandibular. El agujero mandibular se sitúa inferior y posteriormente, para ubicarlo se traza una línea imaginaria horizontal que sigue por encima del proceso alveolar mandibular. El conducto mandibular contiene el nervio dentario inferior, y vasos sanguíneos que nutren a las piezas dentales inferiores, desciende oblicuamente hacia adelante en la rama, y en el cuerpo mandibular se dirige hacia abajo y hacia adelante termina en el orificio mentoniano. El foramen mentoniano, se encuentra en la cara externa del cuerpo mandibular, entre las raíces del primer y segundo premolar en la mitad de una línea vertical desde la cresta alveolar mandibular, hasta el borde basal de la misma (Yu y Wong, 2008).

La línula es una proyección ósea en la cara medial de la rama ascendente que adquiere diferentes formas, recibe la inserción del ligamento esfenomandibular y guarda especial interés en cirugía ortognática ya que guía al cirujano en la ubicación del foramen mandibular durante la osteotomía sagital de rama. La antilínula es una prominencia ósea en la superficie lateral de la rama mandibular, que algunos autores describen como la expresión del agujero mandibular subyacente en la cara medial. En este sentido, se toma en cuenta la antilínula como referencia para las osteotomías mandibulares en especial durante la técnica vertical subsigmoidea (Pogrel, Schmidt, y Ammar, 1995). En contraste, algunos

investigadores no apoyan la idea de utilizar la antilíngula como punto de referencia para cirugías de mandíbula, ya la consideran un detalle anatómico producto de las inserciones musculotendinosas y no una proyección lateral del agujero mandibular, por lo cual es más probable la lesión nerviosa (Hogan y Ellis, 2006).

### 2.3. Crecimiento maxilar y mandibular

El crecimiento del maxilar y la mandíbula se produce a través del crecimiento sutural, cartilaginoso, y por reabsorción/aposición ósea. Están influenciados por las funciones de masticación, fonación, respiración, posicionamiento lingual, movimiento ocular, y expansión craneal. Estos fenómenos fueron explicados a través de las diferentes teorías del crecimiento facial (Gutiérrez, Durán, Peña, y Rivas, 2014).

- **Teoría de la remodelación ósea de Brash:** Atribuye el crecimiento exclusivamente a la reabsorción y aposición en la superficie ósea del cráneo, maxilar y la mandíbula. Las suturas y los cartílagos tienen poco o ningún papel en el crecimiento del esqueleto craneofacial. La investigación de Brash proporcionó la base para el desarrollo de la primera teoría general del crecimiento craneofacial, postula que se producirá aposición ósea en las superficies posteriores del maxilar y mandíbula. Por otro lado, el crecimiento de la calvaria se produce a través del depósito óseo en la superficie ectocraneal y reabsorción endocraneal (Giblin y Alley, 1942).
- **Teoría Genética:** Brodie propone que el crecimiento de los cartílagos, y suturas faciales están controlados por un dominio genético. El cerebro determinaba las dimensiones de la bóveda, y las suturas faciales forzaban activamente la separación de los huesos. El genotipo aporta toda la información necesaria para la expresión fenotípica, el problema es conocer cómo el genotipo puede ser modificado por factores generales, regionales y locales (Brodie, 1946).
- **Teoría de Sicher y Weinmann o teoría sutural:** Las suturas producen la mayor parte del crecimiento naso maxilar y de la bóveda craneana.

Consideraba a las suturas, cartílago y periostio responsable de todo crecimiento facial con predominio genético. Propone que el crecimiento óseo pudiera estar ligeramente influenciado, por un componente hormonal y fuerzas musculares (Sicher, 1947).

- **Teoría de Scott o teoría cartilaginosa:** Propone que el crecimiento máximo mandibular se produce a través del cartílago presente en el septum nasal, base del cráneo, y cóndilo mandibular (Scott, 1956).
- **Teoría de Moss o teoría de la matriz funcional:** Plantea que el crecimiento del macizo facial se debe a las matrices funcionales o tejidos blandos circundantes. La expansión de los órganos, tejidos blandos, y espacios funcionales producen el crecimiento del esqueleto craneofacial (Moss y Robin, 1968).
- **Teoría de Van Limborgh o teoría del control morfogenético:** Plantea que el cráneo crece por factores genéticos, y la cara también, pero en menor medida. Los cartílagos del cráneo son centros de crecimiento que controlan el crecimiento de las suturas, y del periostio. El crecimiento periosteal puede estar influenciado por factores ambientales como por ejemplo la acción muscular. El crecimiento condilar mandibular es controlado en alguna medida por influencias ambientales no genéticas, locales (Van Limborgh, 1972).

### 2.3.1. Crecimiento maxilar

El crecimiento del maxilar ocurre por osificación intramembranosa, en donde se manifestarán los tres tipos de crecimientos descritos. Estos fenómenos permiten la expansión en dirección transversal y vertical, para dar lugar a la erupción dentaria. La osificación sucederá en dos centros principales el postmaxilar y el premaxilar (Sakaguchi, Kajii, Kumano, Tamaoki, y Ishikawa, 2017).

- **Crecimiento sutural:** Tiene lugar en las suturas circunmaxilares y en las suturas ubicadas entre el hueso frontal y cigomático, que desplazan el maxilar hacia abajo y hacia adelante. El crecimiento de la sutura



mediopalatina termina después de los dos primeros años postnatales, y la fusión generalmente no se completa hasta la tercera década (Sicher, 1947).

- **Crecimiento por reabsorción y aposición endosteal / periosteal:** Este mecanismo de crecimiento se evidencia en la tuberosidad del maxilar, en el proceso alveolar maxilar, en el piso de fosas nasales y en el paladar duro. La reabsorción y aposición ósea en la tuberosidad del maxilar extiende el maxilar en sentido posterior. El crecimiento del proceso alveolar maxilar, se produce con la erupción dental que permite el crecimiento vertical y transversal. La reabsorción ósea en el piso de las fosas nasales, y la aposición en el paladar duro desplazará el maxilar en el plano sagital. Esto produce un aumento en el espacio de las cámaras nasales en consecuencia lo que antes era la arcada maxilar en el niño, será el área nasal en el adulto. De esta manera, es posible comprender cómo alteraciones en la respiración afectan el crecimiento del paladar y consecuentemente el maxilar (Enlow, 1982).
- **Crecimiento cartilaginoso:** El maxilar sufre un desplazamiento secundario por presiones de la expansión de los lóbulos frontales, por presión del cartílago de la parte anterior de la base del cráneo, la cápsula nasal y el cartílago medio septal. El crecimiento del maxilar en sentido antero posterior se completa al inicio de la pubertad aproximadamente a los 14 años, sin evidenciar aceleración como sucede en la mandíbula. El pico de crecimiento máximo en sentido vertical finaliza entre los 10 - 12 años en mujeres, y 12 - 14 años en hombres (Stephen, Jerome, Bell, Epker, & Mishelevich Dovid, 1976). Se obtiene el crecimiento definitivo en el plano transversal a los 12 años, junto con la erupción de los caninos y premolares (Ellis, 1965).

La morfología del maxilar puede verse modificada por la acción desfavorable de factores como la respiración bucal forzada, la expansión y movimiento de los globos oculares, la función muscular asociada, entre otros (Moss y Robin, 1968). La reabsorción de la superficie anterior del maxilar minimiza el desplazamiento hacia

adelante del maxilar y crea una concavidad supra alveolar más profunda, que aumenta la prominencia relativa de la columna nasal anterior (Posnick, 2013).

### 2.3.2 Crecimiento mandibular

El crecimiento mandibular incluye el crecimiento endocondral en el cóndilo mandibular, aposición endosteal / periosteal, y sutural (Enlow, 1982). Depende en gran medida de las demandas funcionales postnatales, ya que la base del cráneo no influye en el desplazamiento secundario como sucede en el crecimiento maxilar (Posnick, 2013). El tamaño y forma mandibular depende de la influencia de las matrices funcionales (Moss y Robin, 1968).

- **Crecimiento por reabsorción y aposición endosteal / periosteal:** Este mecanismo tiene lugar en algunos lugares de la mandíbula que se describen a continuación. En el borde anterior de la rama ascendente se produce reabsorción ósea, que permite crear el espacio necesario para la erupción dental, mientras que en el borde posterior tiene lugar el fenómeno de aposición ósea. En consecuencia, la mandíbula se relocaliza en sentido posterior, por lo cual aumenta la longitud del cuerpo mandibular. En el proceso alveolar se genera reabsorción ósea en la superficie vestibular, y aposición ósea en el extremo lingual. Se manifiesta con la erupción dental y contribuye al crecimiento vertical del cuerpo mandibular. También hay evidencia de remodelación ósea en la tabla lingual y reabsorción el borde inferior del mentón, que contribuye a la altura de la sínfisis mandibular. La remodelación simultánea del borde inferior mandibular tiende a reducir el efecto de la rotación mandibular por el crecimiento condilar (Bjork, 1969).
- **Crecimiento cartilaginoso:** El cuerpo mandibular derecho e izquierdo permanecen separados al nacer, y se unen en la sínfisis mentoniana de la línea media durante el primer año de vida. El crecimiento de los cartílagos condilares determina la altura total de la rama mandibular, mientras que el crecimiento del hueso alveolar contribuye aproximadamente al 60% de la altura del cuerpo mandibular. La proliferación del cartílago condilar produce

un crecimiento superior y posterior de las cabezas condilares, desplazando la mandíbula hacia abajo y hacia adelante siguiendo la dirección del maxilar. La inclinación que adquiere el cóndilo durante su crecimiento, dicta el posicionamiento definitivo del mentón, además el tipo de rotación a favor o en contra a las agujas del reloj (Bjork, 1969).

Al nacer la inclinación de los cóndilos mandibulares es más horizontal, lo que resulta en un aumento mayor en longitud que en altura. Durante la infancia, la inclinación se vuelve más vertical, de modo que el crecimiento condicional produce un aumento mayor en la altura que en la longitud (Enlow, 1982). La acción muscular puede alterar la anatomía mandibular, como sucede en los pacientes con hipertrofia maseterina en donde se forman ángulos pronunciados. La hipotonía, produce alteraciones en el crecimiento máxilo mandibular como sucede por ejemplo en el Síndrome de Moebius (Lehman, Harari, Tarazi, Stheyer, y Casap, 2012).

La posición de la lengua, también es un factor que altera el patrón de crecimiento mandibular. Sin embargo, algunos estudios demuestran fuerzas de baja o alta magnitud aplicada de manera constante por más de 4 a 6 horas produce una alteración en la morfología maxilar o mandibular. La respiración oral forzada puede influir en el crecimiento anormal mandibular, ya que la mandíbula debe permanecer en una posición anterior e inferior (boca abierta) para compensar la respiración, esto al estar constantemente en acción produce la alteración esquelética, que generalmente está asociado con el síndrome de cara larga (Sassouni, 1969), (Ghafari y Macari, 2013), (Vaden y Pearson, 2002)

#### **2.4. Etiología del exceso vertical maxilar**

La anomalía dentofacial es una alteración multifactorial en donde el maxilar y la mandíbula se encuentran mal posicionados con respecto a la base del cráneo. Se acompaña por una maloclusión dental, lo cual altera la estética facial, y las funciones inherentes al sistema estomatognático. Considerar la etiología de la anomalía dentofacial, el historial en el patrón de crecimiento acorde a la edad, estar

al tanto de tratamientos previos, permite establecer una secuencia oportuna en el tratamiento (Fish et al., 1993).

Los pacientes con biotipo facial dolicocefalo, pueden estar dentro del grupo que exhibe exceso vertical maxilar. El cerebro tiene forma alargada y angosta, lo que produce una base craneal con curvatura más abierta entre la fosa craneal media y anterior, además de observarse más larga en el plano horizontal. Esto produce que el complejo nasomaxilar se ubique en una posición más protrusiva en relación a la mandíbula, y más bajo que el cóndilo mandibular. Igualmente, se desarrolla una rotación mandibular hacia abajo y hacia atrás, resultando en una tendencia hacia la posición de Clase II (Enlow, 1982).

El exceso vertical maxilar ampliamente reconocido desde 1976, es una característica frecuente en el síndrome de cara larga (Schendel y Carlotti, 1985). Se desarrolla por múltiples causas relacionadas a la erupción dental, el crecimiento dentoalveolar vertical, y la posición que sigue el crecimiento condilar dentro de la fosa glenoidea. Esta deformidad es evidente a temprana edad, que no muestra mejoría con el crecimiento sino más bien empeora de forma progresiva (Washburn, Schendel, & Epker, 1982).

Los fenómenos que contribuyen al desarrollo del exceso vertical maxilar, pueden actuar en cualquier área de crecimiento maxilar, promoviendo un mayor descenso dentoalveolar maxilar. En consecuencia, el exceso vertical maxilar se manifiesta clínicamente (Mogavero, Buschang, & Wolford, 1997).

- **Aumento de la altura facial anterior (AFA):** La apófisis alveolar maxilar crecerá por el mecanismo de reabsorción y aposición ósea durante la erupción dental temporal y permanente. El aumento de la remodelación ósea alveolar en la erupción de los molares permanentes maxilar y mandibular, produce un aumento en la altura facial anterior. Esta puede resultar en una mordida abierta anterior, o un exceso en el crecimiento vertical del maxilar. Igualmente se ha descrito que la presencia de una musculatura masticatoria

débil contribuye con la hipererupción molar maxilar (Schendel y Carlotti, 1985).

- **Suturas maxilares:** El descenso excesivo de las suturas circunmaxilares incrementan la altura facial anterior del maxilar. En el descenso del cuerpo del maxilar intervienen dos factores, el desplazamiento por actividad proliferativa en las suturas maxilofaciales, que provoca el descenso del maxilar, y el crecimiento de la apófisis alveolar maxilar coincide con la erupción dentaria (W. Bell & McBride, 1977).
- **Aumento de la altura facial posterior (AFP):** El incremento de la altura facial posterior está relacionada con el crecimiento condilar y el descenso de la fosa infra temporal. El crecimiento condilar en condiciones normales es ascendente en sentido vertical. En los pacientes, con patrón hiperdivergente el crecimiento se direcciona en sentido posterior, lo que produce la rotación mandibular a favor de las agujas del reloj, proyectando la posición del mentón en sentido anterior. Este fenómeno ocurre en los pacientes con exceso vertical maxilar. Cuando el crecimiento condilar es mayor al crecimiento dentoalveolar, entonces ocurrirá una rotación mandibular en dirección anterior e inferior. En cambio, si el crecimiento dentoalveolar excede al crecimiento condilar entonces la rotación mandibular será en sentido inferior y posterior (Washburn et al., 1982).

Diversos factores se relacionan con el desarrollo del exceso vertical maxilar, de tal manera que actúan como elementos concomitantes, más no determinantes ya que algunos pacientes con estas influencias no necesariamente exhiben un patrón de cara larga.

- **Acción muscular:** La tensión muscular aplicada sobre el tejido óseo puede desencadenar el proceso de reabsorción y remodelación ósea. La posición en reposo del cuello y la mandíbula producirán tensiones constantes que afectarán el crecimiento mandibular (Posnick, 2014). El proceso alveolar maxilar y mandibular, serán moldeados gracias a la fuerza erupción dental,

que a su vez pudieran verse afectados por hábitos parafuncionales, tales como succión digital, deglución atípica, y respiración bucal. Estos producirán la remodelación ósea alterando el patrón de crecimiento dando lugar a maloclusiones tales como mordida abierta anterior, protrusión dentoalveolar, entre otros (Ellis, 1965).

Este fenómeno sucede cuando cierta fuerza, de moderada o alta intensidad es aplicada contra los dientes, maxilar o mandibular, al menos 4 o 6 horas durante el día. De esta manera, no es necesario tomar en cuenta la fuerza con la que se aplica sino la duración de la misma contra las estructuras, debe ser sostenida en el tiempo para producir una alteración (Athanasίου, 1993).

Cuando los músculos masticatorios son pequeños y se encuentran en posición oblicua, su acción es menos fuerte. El músculo masetero se encuentra posterior a los dientes mandibulares y maxilares, por lo cual la fuerza se dirige mesialmente hacia el paladar y la mandíbula. Esto favorece el posicionamiento en sentido posterior de la mandíbula, y promueve el crecimiento vertical del macizo facial. En este sentido hay mayor amplitud sagital para la erupción de los molares maxilares y mandibulares, por lo que aumenta la altura facial anterior (Ghafari et al., 2013).

En pacientes con alteración neuromuscular de origen genético como disfrosia miotónica, síndrome de Moebius, entre otros, es factible el desarrollo del patrón facial hiperdivergente (Depeyre, Schlund, Gryseleyn, y Ferr, 2018). La miopatía primaria congénita fue descrita por primera vez con el nombre de cara miopática, se observa el aumento del tercio inferior, labios incompetentes, paladar profundo, curva de Spee pronunciada, y en ocasiones mordida abierta anterior (Lehman et al., 2012).

- **Alteraciones en la morfología de la lengua:** Con la ausencia congénita de una porción o la mayor parte de la lengua, habrá una dismorfología en forma de V característica del arco dental mandibular, como por ejemplo el síndrome de aglosia-adactilia o síndrome de Hanhart (Garner & Bixler, 1969). En presencia de una lengua volumétricamente agrandada por ejemplo malformación vascular, hemangioma, neurofibromatosis, síndrome de Proteus, síndrome de Beckwith-Wiedemann, se observarán diastemas maxilares o mandibulares (Posnick, 2014).
- **Fuerza oclusal:** Biomecánicamente en los patrones de cara larga, el registro de la fuerza oclusal es débil, como respuesta a la fuerza dirigida en dirección oblicua (Salzmann, 1956), (Islam, Lim, & Wong, 2017).
- **Función respiratoria:** Se han descrito diversos mecanismos en los que la respiración nasal inadecuada pudiera favorecer al crecimiento vertical del tercio inferior facial. El estímulo de la inspiración y espiración al producir tensión y distensión permiten el crecimiento sutural de los huesos membranosos (Scott, 1953). La boca al estar constantemente abierta, y la mandíbula posicionada en sentido anterior e inferior, obliga a los molares maxilares y mandibulares a continuar con la erupción pasiva. Los dientes anteriores responden de la misma manera, consolidando así el crecimiento vertical del maxilar, y al mismo tiempo alterando el posicionamiento mandibular. El paciente respirador bucal puede desarrollar síndrome de cara larga, ya que la fuerza constante que se aplica al sistema estomatognático, por un período mayor a 4 o 6 horas cambia la morfología mandibular. El paciente adopta una posición de boca abierta en compensación a la obstrucción nasal, en donde es evidente la separación de los labios, la parte posterior de la lengua se mueve hacia abajo y hacia atrás del paladar separándose del paladar blando resultando en el aumento del tercio inferior facial, y el aumento del crecimiento mandibular en dirección antero inferior.

De la misma manera, se puede desarrollar apnea obstructiva del sueño por la posición mandibular que se adopta durante el sueño (Posnick, Egolum, y Tremont, 2018).

## **2.5. Clasificación del exceso vertical maxilar**

Las anomalías dentofaciales de manera general se clasifican según su etiología, en congénitas (labio paladar hendido, síndrome de Apert, síndrome de Crouzon, fisuras faciales entre otros) o adquiridas (deformidades postraumáticas, de origen tumoral, secundario a una enfermedad reumática, de origen metabólico, atrofia maxilar y mandibular, anomalías del desarrollo). Los tipos faciales se emplean para distinguir deformidades dentofaciales en general, evaluar diferencias fisiológicas, explicar la variación en la estética facial, describir diferencias raciales en proporciones faciales, estudiar la transmisión hereditaria, y para predecir crecimiento maxilomandibular (Sassouni, 1969).

Las anomalías del desarrollo también se especifican según la posición (ubicación en el espacio), orientación (el grado de inclinación), forma (la figura característica por ejemplo en forma de V) y tamaño (completo o incompleto) (Gateno et al., 2015).

El exceso vertical maxilar es una alteración volumétrica esquelética que se caracteriza por producir el aumento del crecimiento sagital del proceso alveolar maxilar sin alterar la morfología del hueso palatino (Ellis, 1985). En consecuencia, se produce la rotación mandibular a favor de las agujas del reloj, lo cual direcciona el mentón en sentido vertical. Se conoce también como rotación horaria extrema, fascia adenoidea, o patrón hiperdivergente (Holton, Nicholas, Marshall, Franciscus, & Southard, 2015).

El síndrome de cara larga engloba una serie de alteraciones esqueléticas, musculares, oclusales y estéticas, en donde el exceso vertical maxilar permanece constante (Schendel & Carlotti, 1985). Se evidencia el aumento del tercio inferior facial, que en comparación al resto produce una marcada desarmonía facial. Puede



estar asociado al crecimiento excesivo en sentido vertical del maxilar o de la mandíbula. Cuando el síndrome de cara larga es dependiente del exceso vertical maxilar, es acompañado de manifestaciones clínicas como sonrisa gingival, mordida abierta anterior, aumento del plano mandibular, etc. Presenta dos variantes:

- **Presencia de mordida abierta anterior:** Se evidencia mordida abierta anterior, con disminución de la altura de la rama mandibular, aumento del plano mandibular, y exceso vertical maxilar. La vista de perfil, evidencia una joroba a nivel del dorso nasal. En sentido anteroposterior es común maloclusión clase II, y cuando se acompaña de alteración transversal se puede observar mordida cruzada posterior (Schendel et al., 1976).
- **Ausencia de mordida abierta anterior:** Puede observarse maloclusión clase II o normoclusión, altura de la rama mandibular normal o aumentada, exceso vertical maxilar, y aumento del plano mandibular. La vista de perfil, evidencia una joroba a nivel del dorso nasal (Schendel et al., 1976).

El exceso vertical maxilar se presenta con múltiples variantes, por lo cual (Schendel & Carlotti, 1985) establecieron grupos de acuerdo al conjunto de alteraciones comunes.

- **Grupo de exceso maxilar total:** El exceso vertical superior y el exceso de mentón vertical, con déficit mandibular.
- **Grupo de labios cortos:** Proyección excesiva de incisivos secundario a deficiencia labial, lo que genera confusión en relación a si presenta o no exceso vertical maxilar. Se observa exceso de mentón en sentido vertical, con maloclusión clase II.
- **Exceso maxilar total con abultamiento premaxilar:** Exceso vertical maxilar y exceso vertical de mentón.
- **Exceso maxilar con rotación palatina:** Exceso vertical maxilar y rotación horaria del paladar y maxilar. Se observa exceso de mentón en dirección vertical, además de deficiencia mandibular.

- **Exceso maxilar con abatimiento del paladar posterior:** Se caracteriza por exceso vertical maxilar y descenso del paladar en sentido posterior, además de presentar deficiencia mandibular y dirección vertical del mentón.
- **Exceso vertical maxilar con elevación premaxilar:** El exceso maxilar posterior es mayor porque el segmento premaxilar generalmente se gira en sentido superior dando como resultado una relación normal entre el labio superior y el incisivo central superior, se evidencia mordida abierta anterior.

## 2.6. Incidencia del exceso vertical maxilar

La raza negra y mongoloide tienen mayor tendencia a presentar mordida abierta anterior (Boeck, Lunardi, Pinto, Pizzol, y Boeck, 2011). Los tipos faciales están genéticamente establecidos y generalmente las anomalías dentofaciales con mordida abierta anterior tendrán un crecimiento predominantemente vertical, mientras que en pacientes con mordida profunda el crecimiento será más horizontal (Sassouni y Nanda, 1964). Las asimetrías faciales de tipo clase III se presentan con mayor frecuencia en individuos asiáticos, relacionados al factor genético y hereditario (Haraguchi, Takada, y Yasuda, 2002). Así mismo, el crecimiento esquelético clase III se presenta con mayor frecuencia, que la clase II (Severt y Proffit, 1997).

La mayoría de los estudios informan baja incidencia del 1 al 5% de maloclusiones de Clase III en individuos caucásicos, americanos, europeos y africanos (Singh, McNamara, y Lozanoff, 1999), (Ruslin, Forouzanfar, Astuti, Soemantri, y Tuinzing, 2015) . Para la población de los Estados Unidos, más del 80% debe tener algún grado de asimetría facial, pero esto es percibido como un problema solo cuando es lo suficientemente grande para llamar la atención, y no hay buenos datos para los grados de asimetría que crean un problema, por lo que se estima que 20% tenga asimetría facial y busquen tratamiento (Posnick, 2013).

## 2.7. Características clínicas del exceso vertical maxilar

- **Sonrisa gingival:** La exposición excesiva (3 – 4 mm) del tejido gingival al sonreír se denomina sonrisa gingival. Es de origen multifactorial, y dentro de las anomalías dentofaciales, el exceso vertical maxilar es el principal factor etiológico. Sin embargo, se relaciona a labio superior corto, hipermovilidad del músculo elevador del labio superior, erupción pasiva de incisivos centrales superiores, hiperplasia gingival (debido a mala higiene bucal o inducido por fármacos). Se clasifica de acuerdo a la cantidad de exhibición gingival, de esta manera la sonrisa gingival será grado I si la exposición de encía es de 2 a 4 mm, grado II si se expone de 4 a 8 mm de encía y grado III si se expone más de 8 mm de encía (Chu, Karabin, Mistry 2004).
- **Mordida abierta anterior:** La existencia de mordida abierta es una característica variable. Cuando existe discrepancia transversal en el maxilar, se puede manifestar mordida cruzada posterior (Schendel et al., 1976).
- **Arcos dentales:** Los arcos maxilar o mandibular se alinean en forma de V. Además, se puede observar apiñamiento anterosuperior y antero inferior sobre todo cuando existe mordida abierta anterior (Schendel et al., 1976).
- **Curva de Spee pronunciada:** Debido a la rotación mandibular a favor de las agujas del reloj en compensación al crecimiento condilar, se observará una curva de Spee pronunciada, que es el principal objetivo en la ortodoncia prequirúrgica (Schendel et al., 1976).
- **Maloclusión clase II:** En ocasiones, la rotación mandibular produce una retrognasia y se evidencia maloclusión de tipo clase II (Schendel et al., 1976).
- **Patología periodontal:** La respiración bucal forzada, trae como consecuencia la resequedad de los tejidos blandos peribucales, sobre todo en aquellos que desarrollan apnea obstructiva del sueño. Secundario

a esta falta de irrigación salival puede desarrollarse halitosis (Schendel et al., 1976).

- **Exceso de exposición de los incisivos centrales superiores en reposo:** Esto normalmente está asociado a la poca longitud del labio superior (Schendel et al., 1976).
- **Disminución de la vía aérea:** Pueden presentar apnea obstructiva del sueño o no. El déficit mandibular, ahunado a la respiración bucal forzada pueden contribuir a desarrollar apnea obstructiva del sueño (Schendel et al., 1976).

### 2.7.1. Características clínicas extraorales del exceso vertical maxilar

- **Incompetencia labial:** Producido por el labio superior corto, además de la posición inferior y posterior de la mandíbula, que impide un adecuado sellado labial en reposo. En consecuencia, se produce el fruncimiento del mentón por el sobreesfuerzo para lograr el sellado labial. También es característica una eversión del labio inferior. El ángulo nasolabial puede observarse normal o en ocasiones obtuso (West y McNeill, 1975).
- **Aumento del tercio inferior facial:** El tercio superior de la cara suele estar dentro de los límites normales. Principalmente el tercio inferior facial se verá aumentado notablemente en comparación al resto (Schendel et al., 1976), (Bell et al., 1977).
- **Perfil facial convexo:** Puede verse normal, o convexo producido por la posición vertical del mentón, que en presencia de una mordida abierta anterior suele estar más retroposicionado (Schendel et al., 1976), (Bell et al., 1977).
- **Región nasal:** Se puede observar nariz y bases alares estrechas acompañado de malformación del dorso nasal, junto con zona nasolabial deprimidas (Schendel et al., 1976), (Bell et al., 1977).
- **Morfología nasal:** Puede evidenciarse desviación del tabique septal, hipertrofia de cornetes inferiores que pudiera estar asociado a un

paciente con respiración bucal forzada (Schendel et al., 1976), (Bell et al., 1977).

## **2.8. Hallazgos radiográficos del exceso vertical maxilar**

- La bóveda palatina es alta con una gran distancia entre los ápices radiculares y el suelo nasal (Schendel et al., 1976), (Bell et al., 1977).
- El ángulo del plano mandibular (MP-SN) se observa aumentado. Es mayor en los casos de exceso vertical maxilar con mordida abierta anterior (Schendel et al., 1976), (Bell et al., 1977).
- El ángulo del plano oclusal (OP-SN) sigue la misma tendencia (Schendel et al., 1976), (Bell et al., 1977).
- El SNA es normal en presencia o no de mordida abierta anterior (Bell et al., 1977).
- El SNB está disminuido, y se reduce aún más cuando existe mordida abierta anterior (Ellis, 1965).
- El ANB se incrementa en el exceso vertical maxilar con o sin mordida abierta anterior (Ellis, 1965).
- La altura facial anterior está totalmente aumentada (Posnick, 2013).
- Aumento de la longitud de la rama mandibular en el exceso vertical maxilar sin mordida abierta anterior. Cuando se manifiesta, la longitud de la rama mandibular disminuye (Schendel et al., 1976).
- La altura posterior del maxilar es mayor, medida desde la cúspide mesial del primer molar maxilar (plano oclusal), perpendicularmente hasta el plano palatino (Schendel et al., 1976).

## **2.9. Consideraciones generales para el manejo quirúrgico del exceso vertical maxilar en pacientes adolescentes, y adultos.**

Cuando el paciente que se someterá a cirugía ortognática para corrección del exceso vertical maxilar tiene más de 45 años de edad, es pertinente cambiar el protocolo de planificación convencional. Es posible pensar en cirugía primero, y luego en la ortodoncia de ser necesaria, o finalizar los ajustes con rehabilitación

oral. Esto se debe a los compromisos inherentes a las condiciones periodontales, presencia de restauraciones, o uso prolongado de prótesis removibles que hayan contribuido aún más a la pérdida ósea. Igualmente, para devolver la función masticatoria, el uso de implantes dentales es la mejor opción (Cottrell, Farrell, Ferrer-Nuin, y Ratner, 2017).

La corrección quirúrgica de las anomalías dentofaciales por medio de cirugía ortognática se indican una vez que el paciente haya alcanzado el total del crecimiento maxilar y mandibular. Sin embargo, existen situaciones en las que la intervención es necesaria, cuando la función esta evidentemente alterada como sucede en los casos de apnea obstructiva del sueño secundario a un déficit mandibular, o cuando el ámbito psicológico del paciente influye en el desarrollo normal dentro de la sociedad (Cottrell et al., 2017).

Es posible corregir el exceso vertical maxilar a través de cirugías ortognática en pacientes que ya presenten los caninos, molares maxilares y mandibulares permanentes, siempre y cuando se conozca la naturaleza de la deformidad. El crecimiento maxilar y mandibular sin relacionarse a patologías sistémicas, finaliza a los 16 años en las mujeres (2 a 3 años después de la primera menstruación) y a los 18 años en los hombres. Algunos autores señalan que es necesario establecer una curva de crecimiento con el fin de evitar recidivas, o deformaciones secundarias. Sin embargo, estudios sugieren que es posible realizar la osteotomía Le Fort I de impactación antes de que el paciente finalice su crecimiento, puesto que durante este período no se evidencia crecimiento maxilar significativo. Además, posicionando el maxilar adecuadamente se espera un crecimiento mandibular favorable (Cottrell et al., 2017).

La radiografía de mano (muñeca) puede ser útil porque la madurez esquelética en el crecimiento normal de la mandíbula se correlaciona con cierre de las epífisis radiales y ulnares. Los índices correlativos basados en la maduración vertebral cervical han sido desarrollados (Cottrell et al., 2017).

Es importante la aceptación quirúrgica del tratamiento por parte del paciente, y de los familiares ya que implica un cambio estético postquirúrgico. Por tanto, es indispensable la valoración psicológica en todos los pacientes con anomalía dentofacial que serán sometidos a cirugía ortognática, sobre todo en pacientes adolescentes, y adultos de más de 40 años (Cottrell et al., 2017).

#### **2.10. Indicaciones para la corrección quirúrgica del exceso vertical maxilar**

- **Obstrucción de las vías respiratorias:** Si el paciente presenta apnea obstructiva del sueño por compresión de la orofaringe por déficit mandibular secundario a exceso vertical maxilar. Por otro lado, si el paciente presenta bloqueo de la respiración nasal asociado a hipertrofia de los cornetes, desvío septal etc., más exceso vertical maxilar. (Cottrell et al., 2017).
- **Deformidades de tejidos blandos asociadas:** Incompetencia labial, sonrisa gingival, eversión del labio inferior, perfil facial convexo.
- **Maloclusión dental:** La presencia de mordida abierta anterior, clase II, mordida cruzada entre otros, que limite la función masticatoria, además de producir a futuro patología de la articulación temporomandibular.

#### **2.11. Diagnóstico del exceso vertical maxilar**

Por lo general el paciente con exceso vertical maxilar conoce de su patología debido a que ha sido informado por el ortodoncista. En ocasiones, el paciente puede acudir directamente a la consulta de cirugía maxilofacial cuyo motivo principal es el aspecto de la sonrisa.

Predecir el perfil final de los tejidos blandos al reposicionar el maxilar, y evaluar la autorotación mandibular, son puntos claves debido a que anticipa al cirujano ante cualquier imprevisto, muestra al paciente una visión general de cómo lucirá su rostro después de la cirugía, por lo cual se verá aún más motivado (Nurminen, Pietilä, & Vinkka-Puhakka, 1999).

El diagnóstico clínico puede realizarse directamente con el paciente en el consultorio realizando las mediciones verticales para establecer la proporción de los

tres tercios faciales. También es posible realizar mediante un set de fotografías, que incluyan visión frontal, tres cuartos, perfil, anteroposterior en reposo y sonriendo. Se recomienda el uso del análisis del perfil de Andrews, el cual toma como referencia común el punto glabella, con el paciente sentado en posición natural. Es importante tomar en cuenta el origen étnico, así como también el grosor de los tejidos blandos que se beneficiarán del cambio de posición esquelética (Posnick et al., 2018).

El análisis radiográfico a través de la cefalometría, es la principal herramienta para diagnosticar cualquier alteración dento-esquelética. Permite obtener resultados que al ser comparados con la base del cráneo, informa cuáles planos realmente están fuera de rango. Existen algunos métodos de análisis cefalométrico como Ricketts, McNamara, Epker entre otros. Para la corrección quirúrgica de las anomalías dentofaciales, Epker es el más indicado ya que relaciona los tejidos blandos con respecto a maxilar y mandíbula, además de ser un método sencillo y de interpretación directa. Se ha demostrado que los cambios en las vías respiratorias faríngeas son difíciles de cuantificar utilizando imágenes convencionales de dos y tres dimensiones. Las cefálicas laterales no muestran los cambios en la vía aérea lateral que se pueden ver con la imagen de tomografías computarizadas de haz cónico (Sears, Miller, Chang, et al 2011).

Por medio de la radiografía panorámica se valora la presencia de piezas dentales retenidas, terceros molares impactados, estado periodontal, altura de la rama mandibular y morfología condilar. Es importante la evaluación de los senos maxilares con el fin de descartar la presencia de patología sinusal como pólipos nasales, sinusitis entre otros. Las radiografías antero posteriores permiten evaluar déficits transversales, canteamiento maxilar, laterognasia mandibular, morfología condilar, desviaciones septales, etc (Sears, Miller, Chang, et al 2011).

Actualmente el uso de tomografías computarizadas de haz cónico en cirugía oral y máxilofacial es frecuente en todas las áreas, incluso en la planificación de cirugía ortognática. Permite valorar las anomalías dentofaciales desde 3



dimensiones, y predecir los cambios de los tejidos blandos al simular el reposicionamiento maxilar y mandibular. Igualmente, es posible el diagnóstico de patología sinusal preexistente, que debe ser tomado en cuenta sobretodo en impactación maxilar. Así mismo es factible precisar los cambios en la vía aérea en sentido transversal posterior al movimiento maxilar y mandibular, ya que determinados software son capaces de medir con exactitud tanto el volumen como el área transversal (Weissheimer, Macedo de Menezes, Smashima, et al 2012)

## **2.12. Planificación para el tratamiento quirúrgico del exceso vertical maxilar**

### **2.12.1. Planificación prequirúrgica**

La corrección del exceso vertical maxilar se realiza a través de técnicas quirúrgicas que permiten el reposicionamiento maxilar y mandibular. Estas son la osteotomía Le Fort I de impactación maxilar, osteotomía Le Fort I segmentaria + impactación maxilar, osteotomía sagital de rama mandibular, y mentoplastia. Previo a la realización de cualquier técnica mencionada, es necesario la planificación con el fin de disminuir fallos y posteriores complicaciones.

- **Cálculo de distancia que se debe impactar el maxilar:** Clínicamente se mide la distancia desde el punto inferior del labio superior hasta el borde incisal del incisivo central superior. Esto se realiza con el paciente de pie y la cabeza en posición natural. Se acepta 2 mm de exposición dental con los labios en reposo. El labio superior se mueve superiormente 1/5 acompañando la posición final del incisivo central superior. Por tanto, si en el paciente medimos 10 milímetros de exposición dental en reposo, la intrusión maxilar será igual de 10 mm, ya que el labio superior se acortará 2 mm (Fish, Wolford, y Epker, 1978).
- **Predicción de perfil de tejidos blandos:** La rotación mandibular acorta la altura del tercio inferior facial, y hace más prominente el mentón en sentido

anterior. Es importante durante la planificación prequirúrgica predecir el perfil facial final, con el fin de plantear una mentoplastia que genere el balance deseado (Fish, Wolford, y Epker, 1978).

- **Cirugía de modelos:** Previo a la cirugía para la corrección del exceso vertical maxilar, es indispensable a través de modelos actualizados, el montaje en articulador con arco facial y referencia de puntos cefalométricos como Nasión, subnasal, mentón, y Frankfurt. Esto es trasladado al articulador semiajustable, además de registro oclusal en relación céntrica, si el paciente requiere previa desprogramación es pertinente interconsulta con rehabilitación oral. Se procede al montaje de los modelos, iniciando con el modelo superior, y una vez fraguado el yeso se continúa con el modelo inferior. Es indispensable, que la planificación se realice con la posición céntrica adecuada, recordando que en algunos pacientes sobre todo con relación clase II, tienden a desplazar la mandíbula hacia adelante para compensar, por lo que posterior a la relajación en la inducción anestésica el registro oclusal varía. Se debe evaluar la necesidad de desprogramación neuromuscular y oclusal para obtener la relación céntrica real (Fish et al., 1978).

La cirugía del modelo generalmente se realiza con herramientas costosas (herramienta de marcado del modelo Erickson) para que sean precisas y predecibles. Esto puede requerir duplicación y doble montaje de los modelos. La técnica requiere tiempo de elaboración en el laboratorio. Durante la cirugía puede requerir tiempo adicional para realizar mediciones de confirmación (Fish et al., 1978).

Cuando se realiza la osteotomía Le Fort I segmentaria, es importante tomar en cuenta la secuencia quirúrgica, es decir evaluar si es conveniente iniciar por el maxilar o por la mandíbula. Algunos autores proponen que iniciar

por la mandíbula, ya que el maxilar se fijará en un plano oclusal mandibular final donde será reposicionado. Sin embargo, otros autores proponen iniciar por el maxilar, ya que de esta manera evitan, que la osteosíntesis colocada en la mandíbula primero no sea lo suficientemente estable como para guiar el reposicionamiento maxilar. En ambos casos, es indispensable realizar férulas intermedias, con el fin de reproducir los mismos movimientos planificados en el laboratorio (Perez y Ellis, 2016).

Se marcan las líneas de referencias verticales y horizontales apropiadas. Las medidas son registradas desde los bordes oclusales hasta la base del modelo maxilar y el modelo mandibular. Se recorta el modelo superior, siguiendo la línea paralela que simula el corte de la osteotomía Le Fort I (Fish et al., 1978).

Los dientes superiores luego se unen a los dientes inferiores con cera pegajosa para producir la mejor oclusión posible. Es importante tomar en cuenta si el tratamiento planteado, será Le Fort I en una sola pieza o segmentaria. De ser segmentaria, se realizan los cortes adicionales, y sería útil pensar en iniciar por la cirugía de mandíbula. El articulador se cierra para representar la cantidad exacta de reposicionamiento superior, que sirve para precisar la cantidad de hueso a retirar. Además, permite controlar la rotación mandibular en sentido anterior (Fish et al., 1978).

- **Confección de férula quirúrgica de posicionamiento maxilar o mandibular:** Posterior a la nueva posición maxilar en la cirugía de modelo es indicada la realización de una férula o guía quirúrgica que será utilizada intraoperatoriamente con el fin de lograr la estabilización maxilar de acuerdo a lo planificado. Contribuye a disminuir el tiempo quirúrgico, además de servir de soporte durante la fijación ósea rígida en los bústrex nasomaxilar y cigomático maxilar. Es importante realizar la maniobra digital, llevando a

oclusión la mandíbula para corroborar la posición adecuada del cóndilo, con el fin de evitar complicaciones relacionadas a la posición condilar definitiva (Perez y Ellis, 2016).

El utilizarla ha generado numerosos beneficios, incluso al predecir el movimiento tomando en cuenta los tejidos blandos, no solo logrará obtener resultados con una oclusión funcional estable, sino que además asegura la devolución de la armonía facial. Es importante que dentro de la planificación prequirúrgica, se tome en cuenta la posición final de los tejidos blandos al movilizar el complejo máxilomandibular, ya que algunas veces lograr la oclusión funcional no garantiza que el perfil sea el más aceptable desde el punto de vista estético (Perez y Ellis, 2016).

Es conveniente resaltar que la confección de la guía quirúrgica es realizada mediante estudios dinámicos y estáticos con el paciente directamente. Decidir durante la cirugía el movimiento maxilar o mandibular, en donde la tonicidad muscular está disminuida puede comprometer el resultado estético final. Actualmente, gracias a la planificación virtual de guías quirúrgicas, el proceso de fabricación es simple y rápido. Algunos cirujanos prefieren la confección convencional, ya que de esta manera pueden controlar cualquier imprevisto que quizás a través de un software puede pasar desapercibido (Perez y Ellis, 2016).

Se debe retirar de la férula quirúrgica cualquier interferencia, ya que puede alterar el ajuste de la misma ocasionando el mal posicionamiento esquelético. Algunos cirujanos prueban la férula en el paciente días previos a la cirugía, para verificar que la anatomía dental sea la de la guía y evitar fallos intraoperatorios. La experiencia y habilidad del cirujano junto con el equipo participante en el acto quirúrgico, permiten resolver cualquier imprevisto. En ocasiones la férula quirúrgica puede romperse al ser muy delgada, o deformarse cuando es sumergida durante un tiempo excesivo en

el líquido desinfectante, lo cual obliga a posicionar el maxilar o la mandíbula basándose en los criterios visuales intraoperatorios. Esto puede resultar favorable, aunque en ocasiones no cubren las expectativas planteadas (Perez y Ellis, 2016).

- **Valoración de la vía aérea superior:** Es posible el aumento de la dimensión lateral de la vía aérea en tres puntos verticales separados con avance maxilar y mandibular, y del complejo maxilomandibular (Conçales, Duarte, Palmieri, et al. 2014). En pacientes clase II es posible aumentar el área transversal de la orofaringe través del avance mandibular, mientras que el movimiento posterior generalmente produce un efecto negativo de la misma (Guijarro-Mantínez y Swenne, 2011).

El diseño quirúrgico debe incorporar una evaluación de la vía aérea para reducir cualquier impacto negativo relacionados al retroceso mandibular y permitir el aumento del volumen en el área transversal en casos de avance. Una vía aérea de menor diámetro predispone al colapso más que en una vía aérea de mayor diámetro. (Maurer, Sullivan, Currier, Kadioglu, & Li, 2016). Algunos factores pueden interferir en la planificación quirúrgica en relación a la vía aérea, tales como la relación molar de Angle, tamaño de la lengua, ángulo del plano mandibular, elongación del paladar blando y posición inferior del hioides (Valladares-Neto, Silva, Bumann et al, 2013).

La apnea obstructiva del sueño, el índice de alteración respiratoria y el índice de desaturación de oxígeno mejoran a través de cirugía mandibular de avance. Por el contrario, el retroceso mandibular sin previa planificación sobre la vía aérea respiratoria, más avance maxilar pueden influir negativamente en la respiración debido a la posición dorsal de la base de la lengua en relación al paladar blando (Foltan, Hoffmannova, Pavlikova et al. 2011).

En pacientes clase II, se puede esperar que haya un aumento en las dimensiones volumétricas y transversales de la vía aérea faríngea. Para amplificar el movimiento mandibular, se debe planificar una rotación en sentido contrario a las agujas del reloj. Este movimiento maxilar en sentido contrario a las agujas del reloj producirá un movimiento mandibular mucho más acentuado junto con la corrección adecuada del plano oclusal, que con el movimiento ortognático lineal tradicional en consecuencia tendrá un mayor efecto en la vía aérea (Maurer et al., 2016).

El movimiento mandibular anterior podría aumentarse ampliando el overjet mediante la extracción de premolares mandibulares durante el tratamiento de ortodoncia prequirúrgica. Para los casos de impactación maxilar anterior, el punto de rotación se puede colocar alrededor de la espina nasal anterior (ANS), el borde incisal maxilar, o entre la espina nasal posterior y anterior (Maurer et al., 2016).

El movimiento maxilar a través de cirugía ortognática también afecta a la vía aérea ya que produce el aumento del volumen nasofaríngeo a expensas del volumen orofaríngeo. Por cada milímetro de movimiento inferior en la espina nasal posterior, la vía aérea total disminuye a  $459.2 \text{ mm}^3$  y el área transversal a  $10.6 \text{ mm}^2$ . Por tanto, es indispensable planificar los límites del movimiento maxilar y determinar si la rotación en sentido contrario a las agujas del reloj beneficiará al paciente como con los pacientes de Clase II o tendrá un efecto perjudicial en la vía aérea como con algunos pacientes de Clase III (Hart, McIntyre, Kadioglu, et al 2015).

## **2.13. Técnicas quirúrgicas para la corrección del exceso vertical maxilar**

### **2.13.1. Osteotomía Le Fort I**

#### **2.13.1.1 Historia de la osteotomía Le Fort I**

- Von Langenbeck (1859): Describió por primera vez la osteotomía Le Fort I, la cual utilizó para extirpar pólipos en la nasofaringe.
- Cheever (1867): Realizó la extirpación de neoplasias de la cavidad nasal y nasofaringe a través de la osteotomía Le Fort I.
- René Le Fort (1901): Describió los tipos de fracturas que se pueden producir en el tercio medio. Observó las direcciones que siguen las fracturas, y las estructuras que involucra por lo cual propone la clasificación de Le Fort I, Le Fort II, Le Fort III.
- Wassmund (1927): Realizó la osteotomía maxilar total para corregir deformidades del tercio medio facial, con mordida abierta anterior.
- Axhausen (1934): Realizó la disyunción pterigomaxilar completa para movilizar completamente el maxilar durante la osteotomía Le Fort I (Steinhäuser, 1996).
- Obwegeser (1960): Fue el primero en presentar una serie de casos de osteotomías Le Fort I.
- Bell (1969): Realizó un estudio en relación a la revascularización del maxilar posterior a su movilización. Esto lo realizó con monos rhesus, en el que concluye que la vascularidad del maxilar es preservada siempre y cuando no se lesione la arteria palatina descendente, y los tejidos blandos de la encía y el paladar.

#### **2.13.1.2 Ventajas de la osteotomía Le Fort I de impactación**

- Corrección del exceso vertical maxilar de manera definitiva y sostenible en el tiempo.
- Mejor proyección de la punta nasal
- Reduce la exposición de las escleras del párpado inferior, por cada 3 mm de impactación maxilar reduce 1 mm de exposición (Posnick y Sami, 2015)
- Permite la rotación del plano oclusal (Wolford, Chemello y Hilliard, 1993)

- Incrementa la fuerza de mordida en la zona molar en aproximadamente 18%, y en la zona canina en un 52.3% (Zarrinkelk, Throckmorton, Ellis, y Sinn, 1995).
- Ampliación de la cavidad nasal, debido a los remodelados óseos en las paredes laterales de los senos maxilares y cavidad nasal, con el fin de reducir interferencias en la impactación maxilar.

### 2.13.1.3 Desventajas relativas de la osteotomía Le Fort I de impactación

- **Desviación del tabique septal:** Cuando no se realiza la septoplastia previa a la impactación maxilar.
- **Reducción de la cavidad nasal:** Se ha reportado aumento de la resistencia del flujo del aire en la respiración nasal. Se recomienda remodelación ósea periférica de la apertura piriforme. Mayor incidencia en pacientes con previa patología nasal (Turvey et al., 1984).
- **Alteración de la fisiología sinusal:** Cuando no se combina con procedimientos adicionales en presencia de patología preexistente.
- **Aspecto de envejecimiento:** Cuando se impactan en medidas extremas.
- **Ensanchamiento de la base alar:** Se debe realizar procedimientos como sutura de la cincha alar y v-plastia para alargar el labio superior.
- El daño a las estructuras vasculares compromete la nutrición y se corre el riesgo de necrosis avascular.
- Requiere de anestesia general, no es un procedimiento que puede realizarse con anestesia local.
- Implica estadía hospitalaria, aunque en algunas ocasiones por la evolución postquirúrgica inmediata suele ser una cirugía ambulatoria.
- Alimentación restringida, luego de la cirugía el paciente inicia con una dieta líquida, ya que el proceso de la masticación debe reponerse conforme a la evolución. A pesar de presentar fijación ósea rígida, y ser estable, masticar alimentos duros puede ocasionar micro movimientos



que influyan en la adecuada evolución y consolidación del segmento maxilar.

## **2.13.2. Osteotomía Le Fort I segmentaria**

### **2.13.2.1 Reseña histórica**

La osteotomía Le Fort I segmentaria comenzó de igual manera con el objetivo principal de la corrección estética y funcional del tercio medio facial. Descrita principalmente por Wassmund, para corregir la discrepancia transversal y anteroposterior del maxilar en un solo paso. Sin embargo, obtuvieron pobre estabilidad entre los segmentos. En 1937, Axhausen describió esta técnica mediante abordajes tunelizados para su ejecución, y posteriormente Schuchard desarrolló la osteotomía segmentaria maxilar en dos tiempos quirúrgicos.

Cada una de estas modificaciones se realizaron para corregir la alteración transversal del maxilar, sin comprometer su vitalidad. Gracias al aporte realizado por William Bell, en el estudio relacionado a la revascularización del maxilar, se lograron asentar las bases biológicas para corregir las deformidades dentofaciales del maxilar mediante la Osteotomía Le Fort I. Posteriormente estos estudios fueron complementados por Epker, que agregó nuevas ideas para el diseño de múltiples osteotomías segmentarias en el maxilar.

### **2.13.2.2 Indicaciones para osteotomía Le Fort I segmentaria**

- Corrección de la deficiencia maxilar transversal de 6-7 mm en una sola fase quirúrgica (Haas, Guijarro, De Sousa, Da Silva, De Oliveira, y Hernández 2017).
- Corrección de mordida abierta anterior donde existe diferencia del plano oclusal en el sector anterior y posterior, que no pueden ser resueltos mediante ortodoncia (W. H. Bell & Jacobs, 1980).
- Corrección del exceso maxilar vertical anterior severo, con déficit transversal y diferencias en el plano oclusal.

### **2.13.2.3 Ventajas de la osteotomía Le Fort I segmentaria**

- Permite la corrección en una fase quirúrgica de deficiencias transversales del maxilar, junto con alteraciones en el plano oclusal en sentido anteroposterior (Sullivan, 2016).
- Permite alinear el plano oclusal (Sullivan, 2016).
- Permite la expansión del paladar mediante dispositivos externos (Sullivan, 2016).
- Corrige el exceso vertical del maxilar en sentido anterior, cuando el segmento posterior se encuentra dentro de la norma (Sullivan, 2016).

### **2.13.2.4 Desventajas de la osteotomía Le Fort I segmentaria**

- Alto riesgo de necrosis avascular del maxilar (MacIntosh, Shivapuja, y Warren, 2018)
- Requiere experiencia por parte del cirujano.
- Los cortes deben ser realizados con mucha cautela sobre todo en el espacio interdental.
- Requiere habilidad para proteger los tejidos blandos como la encía vestibular y palatina
- Aumenta el tiempo de trabajo en la planificación convencional.
- Puede requerir de injertos óseos.
- Requiere de mayor material de osteosíntesis entre los espacios segmentados.

## **2.13.3. Osteotomía sagital de rama mandibular**

### **2.13.3.1. Reseña histórica**

La descripción original de la osteotomía de división sagital bilateral (BSSO por sus siglas en inglés) se acredita a Trauner y Obwegeser. Aunque han existido muchas modificaciones destinadas a mejorar el procedimiento, dos de los anteriores

procedimientos fueron sugeridos por Hunsuck y Dal Pont. Estas modificaciones han establecido la osteotomía básica como un procedimiento en el cual el hueso cortado en la cara medial de la mandíbula se detiene en la fosa lingual y se extiende hacia delante en el segmento lateral, a lo largo de la línea oblicua externa (Wolford, Bennett, y Rafferty, 2003).

Entre los muchos autores adicionales que han sugerido cambios en el diseño básico está Epker, que en 1977 publicó un artículo que muestra varias modificaciones y hace hincapié en la necesidad de mantener el suministro de sangre al segmento proximal mandibular. El aumento de la estabilidad y la movilización temprana del paciente después de una BSSO se introdujo cuando Spiessl demostró que se podían utilizar tres tornillos bicorticales de 2,7 mm para fijar los segmentos proximales y distales. La mayoría de estas modificaciones han ilustrado el uso de sistemas más pequeños que se utilizan para lograr la función y la estabilidad temprana. Hoy en día la división sagital bilateral, es la osteotomía que más se utiliza comúnmente para avanzar la mandíbula. Las variaciones más frecuentemente se refieren a la longitud, diseño, y tipo de material de osteosíntesis (Smith, Rajchel, Waite, & Read, 1991).

#### **2.13.3.2. Indicaciones para osteotomía sagital de rama mandibular**

La división sagital bilateral es un procedimiento extremadamente versátil que se puede utilizar para avanzar la mandíbula, moverla hacia atrás, o para corregir la asimetría en dirección transversal. Existe controversia sobre su uso para cerrar mordidas abiertas. Varios grupos han demostrado que el cierre de una mordida abierta con avance mandibular (movimiento hacia la izquierda) es menos estable que el avance hacia la derecha. Otros han demostrado que, aunque el cierre de una mordida abierta reduce la estabilidad, se puede utilizar en casos seleccionados (Costa et al., 2008).

### **2.13.3.3. Ventajas de la osteotomía sagital de rama mandibular**

- Se puede fijar de manera más consistente con placas y tornillos, por tanto, permite recuperar la función masticatoria con mayor rapidez ya que no debe estar inmovilizado durante un período de 4-6 semanas, como sucede en la osteotomía vertical de rama mandibular (Smith et al., 1991).
- Permite avanzar la mandíbula hasta 10 mm, sin embargo, en ocasiones se combina con otras técnicas quirúrgicas que contribuyen a mejorar el perfil facial. Esto depende de la anatomía del paciente, y los antecedentes que presente.
- Permite modificar el plano oclusal mandibular.

### **2.13.3.4. Desventajas de la osteotomía sagital de rama mandibular**

- El momento de la extracción del tercer molar también es controversial. Varios autores han sugerido que los terceros molares se pueden extraer de 6 a 9 meses antes de realizar una división sagital bilateral para reducir la incidencia de malas divisiones. Otros han declarado que el tercer molar se puede extraer en el momento de la cirugía, con un riesgo mínimo para el resultado quirúrgico. Está claro que extraer el tercer molar al momento de la división sagital tarda un poco más y también muchos factores contribuyen a las malas divisiones; la presencia del tercer molar es solo una de ellas. Si se debe extraer el tercer molar antes de la cirugía, depende de un número de algunas situaciones y de la experiencia del cirujano.
- Hay mayor incidencia de lesión del nervio alveolar inferior con una osteotomía sagital bilateral que con una osteotomía vertical de la rama cuando se utiliza para mover hacia atrás la mandíbula.
- No logra altura en la rama mandibular como sucede con la osteotomía en L invertida.

- Otras áreas de controversias y limitación tienen que ver con los grandes avances o retrocesos. La mandíbula se puede avanzar hasta 10 mm en la mayoría de los casos, y se puede lograr un movimiento adicional, que depende de la anatomía del paciente. Sin embargo, se deben utilizar otros procedimientos para avanzar la mandíbula, como una osteotomía extraoral, utilizar injertos óseos o distracción, para alargar gradualmente la mandíbula (Epker, 1984).
- En grandes avances se sugiere fijación maxilomandibular, para conferir mayor estabilidad y reducir la tasa de recidiva.
- Lo mucho que se puede avanzar la mandíbula con una BSSO depende de los antecedentes del cirujano y del caso en particular.
- Los grandes retrocesos con una división sagital bilateral son inestables. Mientras más se reposicione posteriormente la mandíbula, más riesgo de recidiva de ubicarse hacia adelante en el postoperatorio; esta inestabilidad se debe a múltiples factores. Aunque se pueden utilizar diferentes diseños de osteotomía, en general, si se requiere de un gran retroceso para lograr un resultado oclusal ideal, es conveniente tomar en cuenta la hipoplasia maxilar y combinar con el avance proporcionado del mismo. Como tal, el paciente tendría un resultado más estable estéticamente con cirugía bimaxilar.

#### **2.14. Osteotomía subapical mandibular**

La osteotomía subapical anterior sigue siendo una alternativa inmediata, como sustituto al tratamiento de extracción de premolares, ofreciendo excelentes resultados oclusales y estéticos. Además, permite la rotación y el avance alveolar mandibular. El estudio cefalográfico postquirúrgico demuestra un mejor posicionamiento sagital de la base alveolar mandibular y del eje axial del incisivo inferior. Se reporta baja incidencia de complicaciones postquirúrgicas. La oclusión dental postoperatoria es estable, ya que no se involucra reposicionamiento

muscular secundario. Esta técnica es otra opción para la retrusión dentoalveolar, y la extracción dental en maloclusiones clase II (Sahin, Garreau, Komakli, Nicot, Sciote, y Ferri, 2017).

### **2.15. Complicaciones postquirúrgicas relacionadas a las técnicas quirúrgicas para la corrección del exceso vertical maxilar**

- **Hemorragia:** El plexo venoso pterigoideo es una de las fuentes más probables de sangrado debido a su localización posterior a las placas pterigoideas. El suministro vascular a los músculos pterigoideos también podría ser interrumpido cuando las placas pterigoideas son intencionalmente fracturadas para permitir el reposicionamiento posterior maxilar. Después de la fractura descendente del segmento maxilar, se observa la arteria y vena palatina descendente. Una hemorragia de esta arteria puede ser ligada siempre y cuando no se haya realizado una osteotomía segmentaria anterior. Un sangrado del plexo venoso pterigoideo es difícil de controlar, por lo cual se pudiera indicar embolización transvenosa. El plexo venoso pterigoideo se encuentra a ambos lados del músculo pterigoideo lateral, rodea a la arteria maxilar interna, y drena en el maxilar junto con la vena facial. Durante la separación de las placas pterigoideas, se pueden producir fracturas que pudieran extenderse incluso hasta la órbita, base del cráneo y ocasionar apoplejía, ceguera, hemorragia subaracnoidea, fístula del seno cavernoso, oftalmología, en incluso la muerte (Choi, Yang, Oh, y Lo, 2013).

Los vasos sanguíneos involucrados son las arterias palatinas descendentes, el plexo venoso pterigoideo, la arteria maseterina, la vena retromandibular y la arteria facial. El sangrado venoso maxilar generalmente afecta al plexo venoso pterigoideo. Si la hemorragia es arterial, los vasos asociados son las arterias palatinas y esfenopalatina. Cauterizar los vasos palatinos descendentes en el momento de la cirugía

puede prevenir una hemorragia postoperatoria (Quejada, Kawamura, Finn, y Bell, 1986).

También puede producirse una hemorragia debido a la fractura de la porción superior de la placa pterigoidea después de la disyunción pterigomaxilar que lesiona la arteria maxilar interna. Igualmente, los bordes afilados de las placas pterigoideas forzadas hacia atrás durante la fractura descendente pueden lesionar grandes vasos sanguíneos (Li et al., 1996).

Las medidas iniciales incluyen anestesia hipotensiva, visualización adecuada y presión directa. Se puede utilizar hemoclip o electrocauterio, surgicel (esponjas de celulosa oxidada), o Iyostyp (hemostático de colágeno que permite la adhesión de trombocitos y la activación del factor de coagulación XII). En caso de sangrado en sábana o por capas (área del plexo venoso pterigoideo), la presión digital con gasas o compresas detiene el sangrado. En ocasiones es necesario colocar tapones nasales que hagan hemostasia a través de la compresión, estos deben ser retirados luego de 3 o 4 días dependiendo de la evolución del paciente (Kanazawa et al., 2013).

La ligadura de la carótida externa ha sido descrita, sin embargo, la circulación colateral limita el éxito de este procedimiento. La arteriografía con embolización se puede utilizar como última opción por la falta de hemostasia quirúrgica. La anatomía relevante y la anatomía vascular alterada en ciertos casos pueden llevar a una hemorragia continua que se camufla con la anestesia hipotensiva, y producir el sangrado tardío.

Las hemorragias secundarias usualmente ocurren en el rango de 7 a 14 días después de la operación, a menudo por necrosis de la pared del vaso que inicialmente se lesionó en el momento de la cirugía con la

coagulación temporal, y posterior a esta descomposición se expone una porción más grande de la pared del vaso. El manejo de una hemorragia secundaria tardía incluye terapia con ácido tranexámico, vitamina k, tubos nasales, exploración quirúrgica, y de ser necesario radiología intervencionista (Robl, Farrell, y Tucker, 2014).

En las osteotomías mandibulares, la hemorragia puede producirse por lesión en la arteria maxilar interna, la arteria y vena facial, la arteria alveolar inferior y la vena retromandibular. En la osteotomía vertical de rama intraoral, se pueden afectar los vasos masetéridos y alveolares inferiores, los vasos que suministran el músculo pterigoideo medial y la arteria maxilar interna (Castelli, Nasjleti, y Diaz-Perez, 1975).

- **Infeción:** Es una complicación potencial con cualquier procedimiento quirúrgico. Afortunadamente, las tasas de infección son muy bajas con la cirugía ortognática. Las infecciones menores son aquellas que son superficiales en la herida cuyo tratamiento incluye realizar pequeñas incisiones y drenaje con cobertura continua de antibióticos. Las infecciones mayores en cambio, requieren un desbridamiento más agresivo con posibles injertos óseos o ambos (Ruslin et al., 2015).
- **Fallos en la colocación del material de osteosíntesis:** Es probable que provoque maloclusión, falta de consolidación ósea (pseudoartrosis), rotación y reabsorción del segmento proximal. Los signos clínicos incluyen:
  - Movilidad palpable de los segmentos.
  - Evidencia clínica de infección persistente.
  - Tendencia de mordida abierta.
  - Maloclusión clase III en el lado afectado.
  - Desplazamiento de la línea media mandibular hacia el lado opuesto.



- Contactos prematuros oclusales en el lado de la no unión ósea.

Las opciones de tratamiento incluyen reintervención con desbridamiento, nueva fijación ósea rígida, y antibioticoterapia. Cuando esto sucede en el maxilar, el manejo suele ser conservador con dieta blanda, interrupción o la disminución de la fuerza de tracción elástica, férula modificada para equilibrar la oclusión, control de la infección con antibióticos, eliminación de hábitos parafuncionales y control postquirúrgico continuo. Cuando el caso es potencialmente desfavorable, se indica reintervención con desbridamiento, reposición del maxilar, en ocasiones requiere refracturar el maxilar (Robl et al., 2014).

Las placas reabsorbibles pueden aumentar el riesgo de falta de consolidación ósea, en comparación a las placas convencionales de titanio (Ahn, Kim, Baik et al. 2010).

- **Necrosis avascular:** En la osteotomía Le Fort I se corre el riesgo de comprometer el aporte sanguíneo que puede implicar cierto grado de necrosis avascular del hueso y del tejido blando. Los factores que contribuyen a esta complicación son: El hábito de fumar, el tipo de osteotomía maxilar, el diseño y manejo del colgajo durante el tiempo quirúrgico, los movimientos de rotación del segmento libre, siendo la rotación descendente el que más riesgo de necrosis avascular presenta, así como también desgarros en el tejido adyacente como encía vestibular, palatina, y lesión directa de los vasos sanguíneos circundantes (Robl et al., 2014)

El tratamiento para la necrosis avascular incluye oxígeno hiperbárico que permite la oxigenación de los tejidos parcialmente desvitalizados, para identificar el tejido vital y no vital. Si el paciente no evoluciona favorablemente al tratamiento aplicado, se procede a desbridar y retirar el mínimo hueso que sea posible, con el fin de permitir la cicatrización por

segunda intención, con la aplicación de antibióticos locales. También se sugiere la extracción de piezas dentales, o implantes dentales que estén involucrados en el área afectada, y si el movimiento maxilar fue descendente con injerto óseo, este también debe ser removido (Pereira, Yaedu, Santana, et al 2010).

- **Deformidad nasal:** Se puede observar deformidad nasal después de la cirugía maxilar, especialmente en los movimientos de impactación y avance maxilar. Estas alteraciones pueden incluir desviación septal, eliminación inadecuada del cornete inferior que contribuye a la obstrucción nasal, aumento de la base alar, rotación excesiva de la punta nasal, e incluso anomalías en el dorso de la nariz. Por tanto, es indispensable una adecuada planificación prequirúrgica que incluya la valoración de los senos paranasales y de la función respiratoria con otorrinolaringología, ya que posterior a la cirugía estas patologías pueden comprometer el resultado postquirúrgico (C. S. Bell, Thrash, & Zysset, 1986). Durante la cirugía, es importante realizar la reducción de la base del tabique nasal con el fin de evitar el desvío con la reposición maxilar. También una discreta reducción de la espina nasal anterior, permitirá reducir la proyección excesiva de la punta nasal. Finalmente, la sutura adecuada de la cincha alar evitará resultados desfavorables en la estética y armonía facial (Robl et al., 2014).
- **Maloclusión:** Posterior a la cirugía puede resultar una maloclusión, lo que compromete la función masticatoria. La mordida abierta anterior inmediata debido a la eliminación inadecuada de las interferencias posteriores con desplazamiento de los cóndilos de la fosa durante la fijación ósea rígida. El desarrollo tardío de la mordida abierta se puede producir por un colapso de la expansión transversal por falta de métodos intraoperatorios para mantener la expansión como injertos, colocación de

férulas entre otros. También puede asociarse a la falta de esfuerzos postoperatorios por parte del ortodoncista para mantener la expansión transversal del maxilar a través de un arco transpalatal. Puede ocasionarse por una disminución de la altura de la rama mandibular por reabsorción condilar idiopática. Un punto importante a tener en cuenta es que las discrepancias oclusales sutiles, pueden resolverse con los elásticos de guiado y la reprogramación neuromuscular (Robl et al., 2014).

- **Alteración de la articulación temporomandibular:** La cirugía ortognática puede beneficiar potencialmente la disfunción articular mediante el establecimiento de una oclusión equilibrada, estable y reproducible; sin embargo, esto es difícil de predecir con cierto grado de certeza. Los síntomas de la articulación temporomandibular pueden mejorar, deteriorarse o permanecer similares a los de la cirugía (Robl et al., 2014).
- **Lesiones neurosensoriales:** Una serie de factores pueden contribuir a trastornos neurosensoriales después de la osteotomía sagital de rama mandibular, que incluyen la presencia o ausencia del tercer molar. La variación anatómica de un paciente a otro puede aumentar el riesgo de las lesiones. Con la disponibilidad de nuevas técnicas de imagenología, como la tomografía computarizada de haz cónico, se pueden predecir los casos en los que hay anatomía inusual y hacer los ajustes antes de la cirugía. Las variaciones en la técnica quirúrgica que se utilizan para dividir los segmentos, pueden aumentar o disminuir la incidencia de las lesiones neurosensoriales. Por tanto, algunos autores sugieren realizar una separación ósea posterior a la osteotomía de manera suave y controlada, además de evitar el uso de cinceles, que aumentan el riesgo de lesionar el haz neurovascular (Robl et al., 2014).

Los factores que influyen en el daño neurosensorial incluyen edad del paciente, naturaleza de la lesión nerviosa, variación en la técnica quirúrgica, experiencia del cirujano, cirugía concomitante (mentoplastia), métodos utilizados para la evaluación (subjetiva u objetiva). Dependiendo de estos factores, hay 4 resultados básicos en términos de recuperación neurosensorial:

- El paciente puede tener retorno completo de la sensación.
- Recuperación neurosensorial clínica incompleta, pero el paciente desconoce el déficit sensorial.
- Recuperación neurosensorial clínica incompleta y el paciente es consciente del déficit. Esto no le genera mayor molestia.
- El paciente es consciente del déficit y está molesto por la pérdida de la sensibilidad (Robl et al., 2014).

El resultado de la recuperación neurosensorial esperado es inversamente proporcional a la edad del paciente, además del procedimiento que se está realizando. La planificación quirúrgica virtual y la tomografía computarizada permiten una identificación anatómica y una localización precisas del nervio alveolar inferior. Esto permite conocer a qué distancia está ubicado el nervio alveolar inferior del borde inferior de la mandíbula, además de su posición bucal / lingual, para evitar el daño del paquete vasculonervioso (Svartz, Ahlborg, Finn et al 1983).

Proteger al nervio alveolar inferior durante la cirugía es una prioridad. Si el nervio permanece inicialmente en el segmento proximal que requiere mayor manipulación y reposicionamiento, aumenta el riesgo de daño sensitivo. Se debe manipular suavemente para el acceso y la visualización, por tanto, se reduce la lesión nerviosa por estiramiento. Al fijar la mandíbula, es importante eliminar cualquier compresión del nervio que pueda resultar de prominencias óseas dentro de la osteotomía debido

a técnicas de fijación del material de osteosíntesis (Svartz, Ahlborg, Finn et al 1983).

En caso de seccionar el nervio dentario inferior, se recomienda realizar la aproximación sin tensión, liberando los segmentos proximales y distales del nervio para permitir la anastomosis pasiva. Se puede usar una sutura de nylon no reabsorbible de monofilamento 7-0 u 8-0 con puntos simples. Durante la osteotomía sagital de rama mandibular, el nervio lingual corre el riesgo de ser lesionado. Esto puede ocurrir durante la disección o como resultado del impacto de la fijación del tornillo. Suele ser transitorio, aunque mucho más molesto e incómodo para el paciente (Miloró, 2004).

- **Fracturas indeseables:** Existen algunas causas de fracturas adversas y pueden ocurrir ya sea en el segmento proximal o distal. Ciertos detalles anatómicos como, por ejemplo, la presencia de una rama mandibular corta puede predisponer una fractura indeseada durante la cirugía. Las fracturas en el segmento proximal pueden ser grandes o pequeñas secciones de hueso (Sickels, 2004).

Un problema técnico que puede causar la fractura adversa, es completar el corte del hueso al borde inferior. En presencia de esta complicación, se recomienda utilizar la sierra para asegurar que la osteotomía está lo suficientemente profunda o, en algunos casos, utilizar un cincel curvo dirigido hacia la porción lingual para dirigir la fractura hacia esta porción. Si el corte inferior no está lo suficientemente profundo, la fractura se dirige a lo largo del borde superior de una manera desigual, esto se debe a que la fractura avanza a lo largo del borde inferior hacia la tabla vestibular. Por lo general, en presencia de una fractura indeseada, se procede a completar la fractura, y fijar los segmentos con material de

osteosíntesis, tomando en cuenta la correcta posición del cóndilo dentro de la fosa glenoidea (Sickels, 2004).

Las fracturas del segmento distal se producen con mayor frecuencia cuando está presente el tercer molar completamente formado y se inclina hacia la tabla lingual. Otra causa es tratar de forzar la separación de los segmentos distales en la zona del segundo molar, debido al corte poco profundo del borde inferior. Estas fracturas suelen ocurrir justo distal al segundo molar. La prevención de la primera causa, es eliminar 6 a 9 meses los terceros molares inferiores. La prevención de la segunda causa es asegurar que el corte medial está completado, y se comprueba ya que existe algo de movimiento en la zona distal del segundo molar (Sickels, 2004).

El tratamiento de la fractura del segmento distal puede ser difícil si la división del segmento distal restante se produjo antes de la propagación de la fractura adversa. La fractura se debe completar, ya sea con sierra o cinceles para crear un segmento libre. El segmento distal se coloca en la oclusión adecuada, y se fija con una placa monocortical que se une al segmento proximal con una extensión anterior con al menos dos orificios en la placa que se superponen al segmento distal. Es importante que uno de los cirujanos utilice la presión digital desde el borde mandibular hacia arriba, y un instrumento como por ejemplo la legra, o el “tenedor de salmuera” en el segmento proximal que presione hacia atrás para asentar el cóndilo y alinear el borde inferior. Simultáneamente otro cirujano fija la placa al segmento distal comprobando la oclusión, y asegurando el posicionamiento adecuado de la mandíbula. El segmento proximal se fija cerca del segundo molar, con uno o dos tornillos bicorticales que aseguren la estabilidad (Sickels, 2004).

Cuando se presentan estas fracturas indeseadas se sugiere el uso de fijación maxilomandibular para brindar mayor estabilidad, y evitar el resultado desfavorable. Algunas sugerencias se han propuesto con el fin de reducir estas complicaciones relacionadas a la osteotomía sagital de rama mandibular, por lo que se recomienda extender el corte hacia la depresión retrolingular, preservar el grosor adecuado de la corteza bucal para evitar la fractura de la tabla vestibular, redondear los ángulos de unión en los cortes medial y vertical. Además, el corte en el borde inferior debe tener el grosor adecuado para mantener la parte facial del borde inferior en el segmento proximal. El aspecto más importante durante la cirugía, es realizar la correcta separación del borde inferior vigilando que ésta sea uniforme en todo el corte. En ocasiones, es necesario refinar el borde inferior o los cortes de depresión retrolingular que contribuyen a que la separación sea gradual y equitativa (Sickels, 2004).

- **Hematoma postquirúrgico inmediato:** Dependiendo del tamaño del hematoma es prudente observar al paciente y asegurarse de que tenga la adecuada cobertura antibiótica. En otros casos, se indica drenar el hematoma mediante la apertura de la línea de incisión, seguida de la coalición de un vendaje compresivo. Puede establecerse una infección y más a menudo es debido al hematoma infectado. Con frecuencia se resuelve con una incisión intraoral y un drenaje, aunque en caso de infecciones severas requieren el retiro del material de osteosíntesis (Svartz, Ahlborg, Finn et al., 1983).
- **Recidiva de mordida abierta anterior:** Se utilizan elásticos en la sala de operaciones y semanas después de la cirugía en la misma dirección que el movimiento previsto. Su función es ayudar a entrenar al paciente a la nueva posición de la mandíbula y prevenir recidivas. Especialmente cuando se utilizan férulas después de la cirugía, es importante seguir al

paciente de cerca para comprobar si hay interferencia oclusal. Las interferencias oclusales pueden hacer que el paciente posicione la boca hacia un lado o el otro, alterando los resultados quirúrgicos Svartz, Ahlborg, Finn et al., 1983).

Se debe evaluar el origen de la recidiva y comparar con las manifestaciones clínicas presentes. Si la maloclusión está asociada a una reabsorción condilar unilateral, se evidenciará un desplazamiento de la línea media mandibular, acompañado por una maloclusión clase II. Si la reabsorción condilar es bilateral, se observará la retrusión mandibular simétrica. Si la maloclusión recidivante resulta del crecimiento maxilar y mandibular, se observará una alteración horizontal con una posible maloclusión clase III (Svartz, Ahlborg, Finn et al., 1983).

- **Complicaciones resultantes de errores de planificación prequirúrgica:** La introducción de la simulación quirúrgica asistida por computadora ha mejorado la eficacia y precisión de la cirugía ortognática. Permite visualizar y evaluar mejor las deformidades dentofaciales, en relación a los planos tridimensionales en los que se producirá el movimiento maxilar y mandibular. Esta planificación se puede transferir a la sala de operaciones a través de una férula prefabricada. En la planificación tradicional, el tratamiento implica la reproducción de la discrepancia oclusal en un articulador semiajustable a través de la transferencia del arco facial. La relación oclusal se hace en base a la medición de puntos fijos. Los errores e imprecisiones en este modelo de cirugía pueden contribuir a errores de composición que finalmente se transfieren al quirófano y al paciente. Por lo general, al tomar el registro oclusal en relación céntrica, se realiza con el paciente sentado o de pie y marcando la mordida compensatoria (maloclusión clase II), que intraoperatoriamente ocasiona problemas en la reposición máxilo-mandibular. Por tanto, es pertinente tomar el registro con el paciente



sentado, y se ser necesario indicar la previa desprogramación neuromuscular (Svartz, Ahlborg, Finn et al., 1983).

Es esencial saber las inquietudes del paciente en relación a la cirugía, en este sentido, la educación mediante el material visual como la planificación quirúrgica virtual o convencional, aumentarán la motivación y voluntad para evolucionar adecuadamente en el período postoperatorio.

### **2.15.1. Plano oclusal en cirugía ortográfica**

Las variaciones en la angulación del plano mandibular están relacionadas con diferencias morfológicas específicas de las estructuras craneofaciales y las características clínicas. La orientación de la base del cráneo es significativamente diferente en pacientes con morfología esquelética del ángulo del plano mandibular bajo en comparación a aquellos con morfología esquelética del ángulo del plano mandibular alto. Por lo tanto, el plano de selección y / o el plano horizontal de Frankfort (FH) pueden tener orientaciones muy diferentes en cada tipo facial y entre sí dentro del mismo tipo facial, lo que dificulta la obtención de un diagnóstico preciso basado en estas referencias cefalométricas de base craneal. La correlación de los datos de la evaluación clínica con el análisis cefálico es necesaria para proporcionar la información precisa y precisa (Wolford et al., 1993).

### **2.15.2. Cirugía mandibular primero**

Hay algunos requisitos para realizar la cirugía mandibular primero. Lo más importante es la necesidad de realizar la fijación interna estable de la mandíbula después de la osteotomía. El maxilar se presta para ser reposicionado y estabilizado como un paso inicial en los casos bimaxilares. El factor que ha permitido el reposicionamiento quirúrgico de la mandíbula como primer paso es la disponibilidad de una fijación rígida interna estable. La osteotomía de división sagital es quizás la

técnica quirúrgica más utilizada para el reposicionamiento quirúrgico de la mandíbula. Afortunadamente, se presta fácilmente a la aplicación de placas y / o fijación de tornillos. Los tornillos bicorticales, las placas óseas o una combinación de ellos pueden proporcionar la fijación interna estable de la osteotomía sagital de la rama. Las situaciones en las que se realiza primero la mandíbula pueden ser ventajosas (Perez y Ellis, 2016).

### **2.15.3. Cirugía ortognática primero y ortodoncia postquirúrgica**

La ortodoncia prequirúrgica busca colocar las piezas dentales en su posición natural dentro del alveolo maxilar y mandibular, para que posteriormente la reposición esquelética sea exitosa y permita la angulación adecuada con respecto a la base del cráneo. Debe eliminar las compensaciones a través de la alineación, nivelación de arcos y además debe mantener los espacios. Esto dura un aproximado de 8 meses a 1 año quizás más tiempo dependiendo de la condición del paciente. Estos objetivos de la ortodoncia prequirúrgica se comprueban a través de un modelo de estudio, en donde se evalúa el engranaje interoclusal al posicionar el maxilar y la mandibular. Cuando esto es posible entonces el paciente puede ser intervenido quirúrgicamente. Sin embargo, existen algunas situaciones en donde realizar cirugía primero es posible ya que luego del reposicionamiento esquelético, reubicar las piezas dentales con ortodoncia es mucho más fácil y rápido (Miloro, 2016).

En algunos casos, la maloclusión existente tiene componentes que dificultan y contraindican realizar cirugía primero y posterior ortodoncia, por lo que es necesario iniciar con la alineación, nivelación, y descompensación de ambas arcadas. Los pacientes con maloclusión clase II y curva de Spee acentuada en el arco mandibular, y curva de Spee inversa en el arco maxilar, es contraindicado realizar cirugía primero, por lo que es necesaria la nivelación prequirúrgica que permita la realización de osteotomía Le Fort I pieza única, en vez osteotomía segmentaria. También, se contraindica esta secuencia de tratamiento en pacientes

con maloclusión clase II y apiñamiento dental severo, por lo que es necesario realizar extracciones de premolares, seguido de la alineación, nivelación y descompensación (Miloró, 2016).

### **3. Metodología**

#### **3.1. Materiales**

El presente trabajo de investigación fue un estudio retrospectivo, analítico, y descriptivo, para evaluar la eficacia funcional y estética del manejo quirúrgico en pacientes con exceso vertical maxilar, basado en la revisión de la bibliografía científica relacionada y la presentación dos casos clínicos. Se realizaron en la Facultad de Odontología en la Clínica de Posgrado de Cirugía Oral y Máxilofacial de la Universidad San Francisco de Quito durante el período enero – octubre 2018.

Los resultados se obtuvieron de la revisión bibliográfica de mayor impacto relacionado al exceso vertical maxilar, y del análisis retrospectivo de pacientes tratados con cirugía ortognática para la corrección del exceso vertical maxilar, durante el período mayo - octubre 2016.

#### **3.2. Universo de estudio**

La revisión bibliográfica fue de tipo descriptiva bajo los parámetros establecidos por PRISMA para la publicación de artículos científicos. Para la revisión bibliográfica se puntualizaron tres fases, la primera fase fue la búsqueda de la información, seguida por la organización, y análisis de la misma. La búsqueda electrónica se realizó en dos bases de datos de investigación científica médica, las cuales fueron PubMed, y Sciencedirect. La búsqueda principal se basó en identificar los artículos que sirvieron de base para las publicaciones actuales relacionadas al exceso vertical maxilar, además de acceder a palabras claves como “anomalía dentofacial”, “osteotomía Le Fort I”, “osteotomía sagital de rama”, “síndrome de cara larga”, “mordida abierta anterior”, “clasificación deformidad dentofacial”, “incidencia del exceso vertical maxilar”. La búsqueda secundaria se realizó utilizando como referencia, la bibliografía de los artículos encontrados en primera instancia.

Se identificaron 80 artículos referentes al exceso vertical maxilar publicados desde 1960 hasta la actualidad en revistas como: Journal of Oral and Maxillofacial Surgery, Journal of Oral Maxillofacial Surgery, Journal of Cranio-Maxillo-Facial

Surgery, American Journal of Orthodontics and Dentofacial Orthopedics Oral Surgery, Oral Medicine Oral Pathology American Journal of Orthodontics, International Journal of Oral and Maxillofacial Surgery, y Asian Journal of Oral and Maxillofacial Surgery.

La organización de la información se realizó según el título, autor, y el contenido relacionado. Se utilizó la herramienta del programa Mendeley, la cual se descargó libremente desde la página web. Con esta aplicación, se realizó la clasificación de los artículos encontrados según las características antes descritas.

Los criterios de inclusión fueron los siguientes: artículos de estudios retrospectivos, prospectivos, metanálisis, y revisiones bibliográficas referentes al exceso vertical maxilar, en donde se encontraron datos de incidencia, etiología, técnicas quirúrgicas de osteotomía Le Fort I de impactación maxilar, osteotomía Le Fort I segmentaria, osteotomía sagital de rama mandibular, osteotomía subapical mandibular, y mentoplastia desde 1960 hasta la fecha actual. Se seleccionaron artículos que suministraran información relacionada a la planificación prequirúrgica, procedimientos no invasivos como gingivoplastia, VY plastia, aplicación de toxina botulínica, ortodoncia de camuflaje, complicaciones de las técnicas quirúrgicas para la corrección del exceso vertical maxilar, y el impacto psicosocial que genera la cirugía ortognática en pacientes con deformidad dentofacial. Por el contrario, se excluyeron los estudios que implicaban pacientes con síndromes craneofaciales, y tratamientos quirúrgicos mediante distracción ósea.

El análisis de la información de los artículos previamente seleccionados, y clasificados se realizó bajo el criterio subjetivo del aporte principal o secundario, para lo cual se realizó un cuadro comparativo de las ideas más relevantes en relación al exceso vertical maxilar.

El análisis retrospectivo de los casos clínicos estuvo basado en registros fotográficos de los pacientes intervenidos quirúrgicamente, desde mayor hasta diciembre 2016 con exceso vertical maxilar. El material fotográfico fue suministrado por el Dr. Fernando Sandoval Portilla y Dr. Fernando Sandoval Vernimmen, en

donde se evaluó si el resultado funcional y estético fue favorable al tratamiento. Para este análisis se tomó en cuenta datos como: edad del paciente, diagnóstico inicial, y técnica quirúrgica realizada. A través de la observación de las fotografías recopiladas, se pudieron analizar los resultados funcionales y estéticos, enfocados a la presencia de una relación molar clase I, relación canina clase I, exposición gingival menor a 3 mm, y proporción facial adecuada.

### **3.3. Lista de materiales para la revisión bibliográfica y el análisis de casos clínicos**

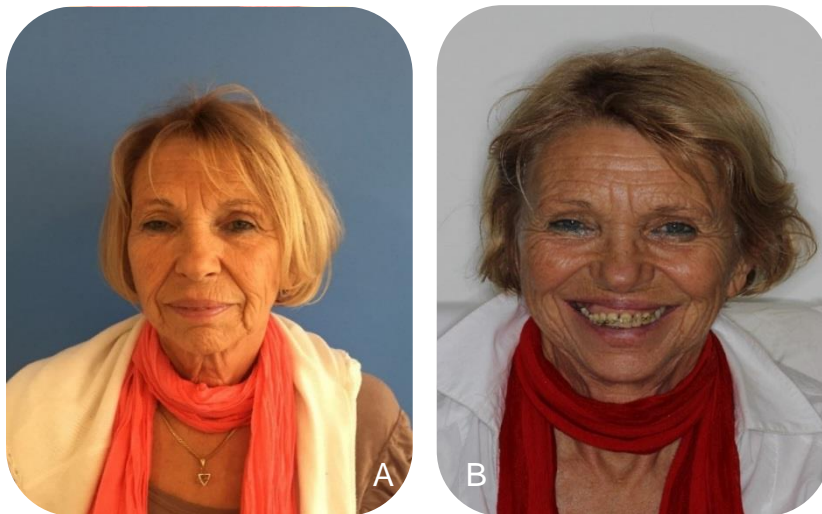- **Aplicación Mendeley:** A través de este programa se logró organizar la información bajo los parámetros antes mencionados.
- **Fotografías:** Fueron necesarias las fotografías del antes y después de los pacientes con exceso vertical maxilar que fueron tratados con cirugía ortognática. Las fotografías extraorales de frente y de perfil permitieron valorar la proporción de los tercios faciales, además de la cuantificación en mm de la exposición gingival. Por el contrario, las fotografías intraorales, permitieron evaluar la relación oclusal postquirúrgica.
- **Power Point:** Con esta herramienta se realizó el análisis fotográfico facial a través de trazados de líneas horizontales y verticales, que permitieron evaluar la simetría y la proporción entre los tercios faciales.

### **3.4. Descripción de los casos clínicos**

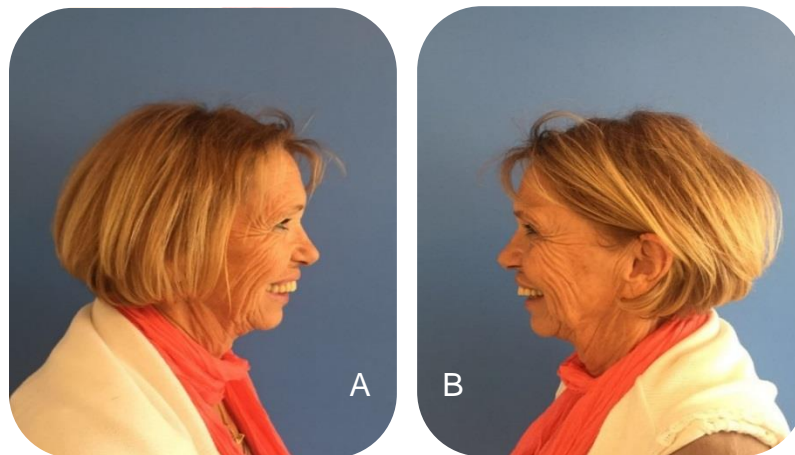#### **3.4.1. Caso clínico número 1**

Paciente sexo femenino de 54 años de edad. Sin antecedentes patológicos personales de importancia, ni alergias, ni antecedentes patológicos familiares. Presenta como antecedente quirúrgico reducción cerrada de Fx de cóndilo mandibular lado derecho con ferulización dental, sin fijación maxilomandibular de 6 meses de evolución.

En el examen clínico extraoral e intraoral se evidencia incompetencia labial (Fig.1.A), sonrisa gingival asimétrica (Fig.1.B), plano oclusal ligeramente ascendente (Fig. 3,4), protrusión dentoalveolar maxilar (Fig.2,5), retrusión mandibular (Fig.2) maloclusión dental clase II, y mordida abierta anterior (Fig.3,4). Así como también múltiples recesiones gingivales (Fig. 3,4), presencia de prótesis fija (puente fijo) en las piezas dentales: 17 - 14, 25 – 27, pónico en las zonas de las piezas dentales: 15,16, 26. Adicionalmente mantiene prótesis fija (coronas individuales): 35, 36, 47 y overjet mayor a 10 mm (Fig.5), con overbite: 0 mm.



**Figura 1. Fotografía frontal en reposo (A). Se observa la incompetencia labial, y el aumento del tercio inferior facial. Fotografía frontal sonriendo (B). Se observa sonrisa gingival con mayor exposición gingival en el lado derecho. Presencia de material de ferulización**



**Figura 2. Fotografía de perfil lado derecho (A) e izquierdo (B) sonriendo. Protrusión dental superior, y disminución de la distancia cervicomenta.**

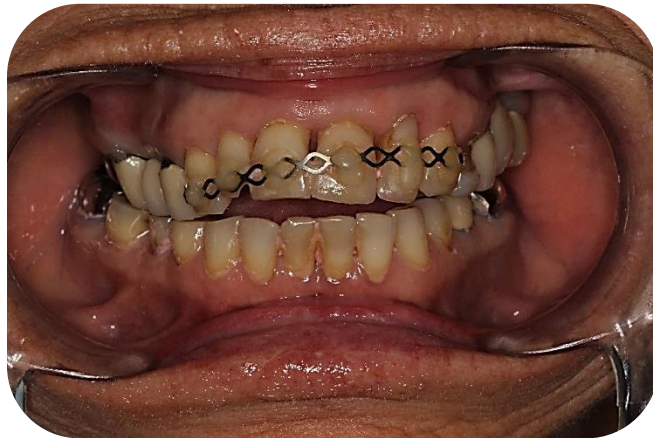


Figura 3. Fotografía intraoral oclusión céntrica. Material de ferulización de fractura dentoalveolar, y mordida abierta anterior.

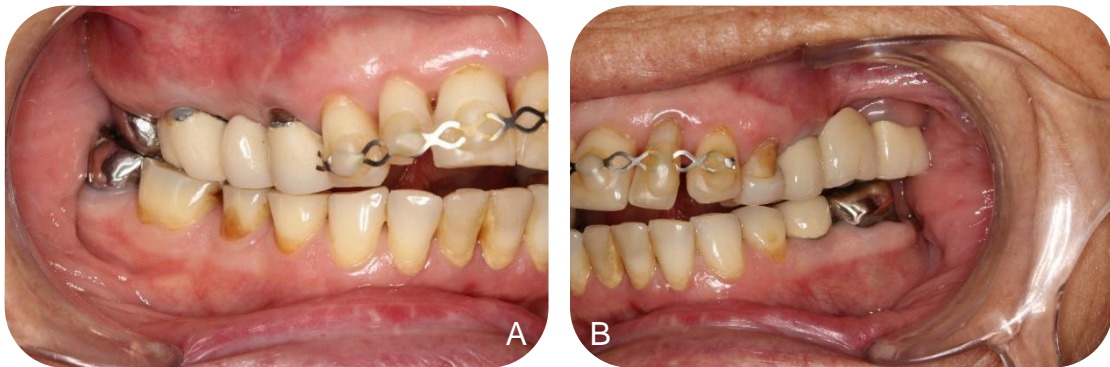


Figura 4. (A) Fotografía intraoral relación molar lado derecho). Maloclusión clase II. Se observan prótesis fijas en el sector posterior superior e inferior. Inexistencia de relación canina. Múltiples recesiones gingivales. (B) Fotografía intraoral relación molar lado izquierdo. Maloclusión clase II. Se observan prótesis fijas en el sector superior e inferior. Inexistencia de relación canina. Múltiples recesiones gingivales.

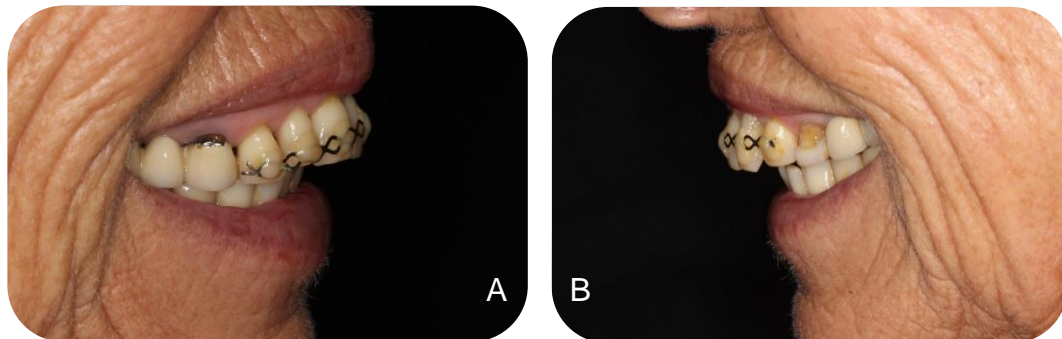
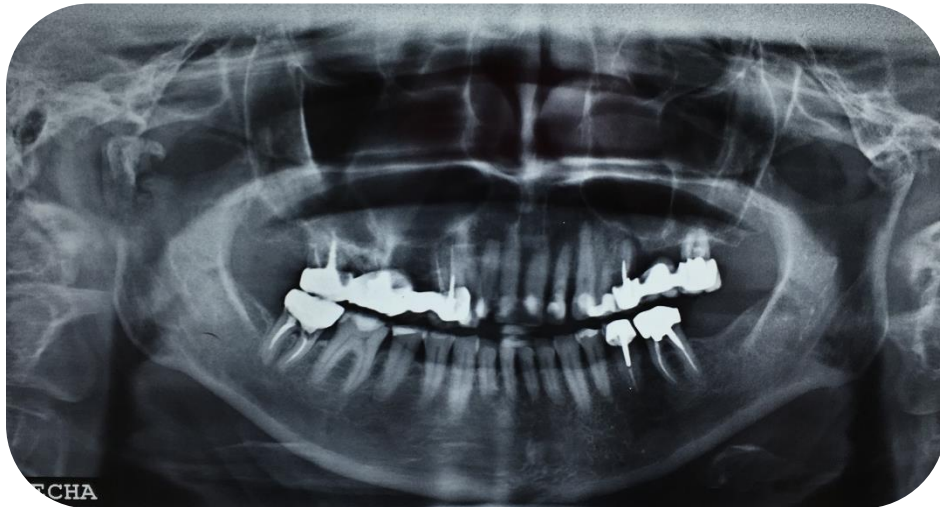

Figura 5. Fotografía sonrisa de perfil lado derecho (A). Se observa aumento de la sobremordida horizontal, y la protrusión dentoalveolar maxilar. Mayor exposición gingival a partir de pieza dental número 13, y 14. Fotografía sonrisa de perfil lado izquierdo (B). Se observa la sobremordida horizontal aumentada y la protrusión dentoalveolar maxilar



En la Rx panorámica, se evidencia pneumatización de senos maxilares bilateral a nivel de zona de los primeros molares superiores (Fig.6), ausencia de piezas dentales número: 16, 15, 18, 26,28, 37, 38, 48 (Fig.6), tratamiento de conducto en piezas dentales número: 14,17,25,35,36,47 (Fig.6), rama mandibular corta bilateral (Fig.6), fractura condilar lado derecho en proceso de consolidación desplazada en sentido anterior (Fig.6). Protrusión de piezas dentales número 11,12,21,22. En la cefalometría lateral de cráneo es evidente SNA aumentado, SNB disminuido, plano oclusal ligeramente ascendente, plano facial negativo, ANB aumentado, maloclusión clase II, disminución de vía aérea a nivel de la orofaringe (Fig. 7). En la tomografía computarizada en el corte sagital se puede apreciar la disminución en sentido anteroposterior de la vía aérea a nivel de la orofaringe (Fig.8), mientras que en la reconstrucción 3D en una vista lateral se aprecia la fractura desplazada en sentido anterior de cóndilo mandibular lado derecho en proceso de consolidación (Fig.9), y acortamiento de rama mandibular bilateral (Fig.9).



**Figura 6. Fotografía de Rx panorámica prequirúrgica. Observar altura de la rama mandibular bilateral, y fractura condilar lado derecho. Presencia de prótesis fijas, tratamiento de conducto.**

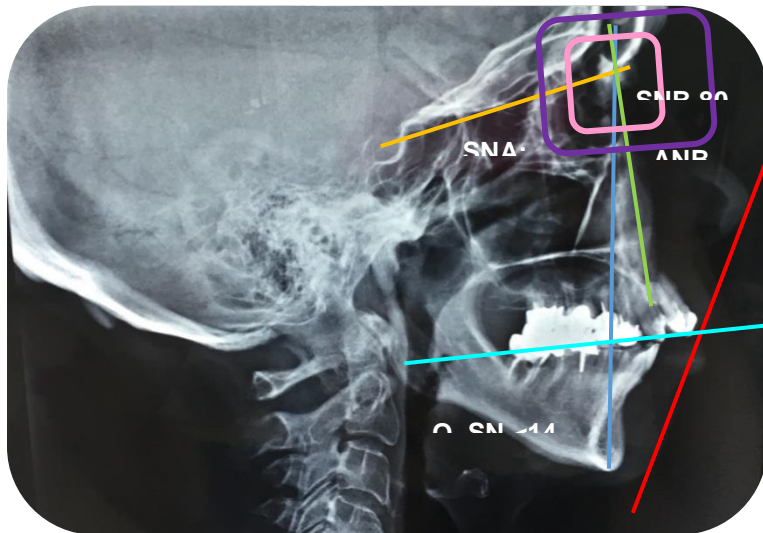


Figura 7. Radiografía lateral de cráneo. Protrusión dentoalveolar maxilar, estrechez de vía aérea a nivel de orofaringe.

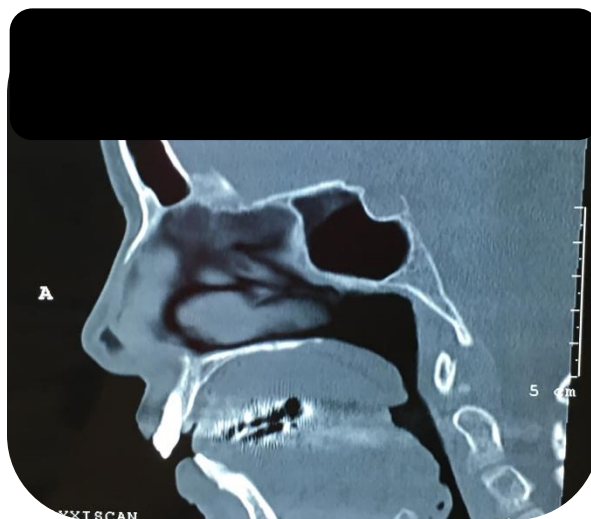
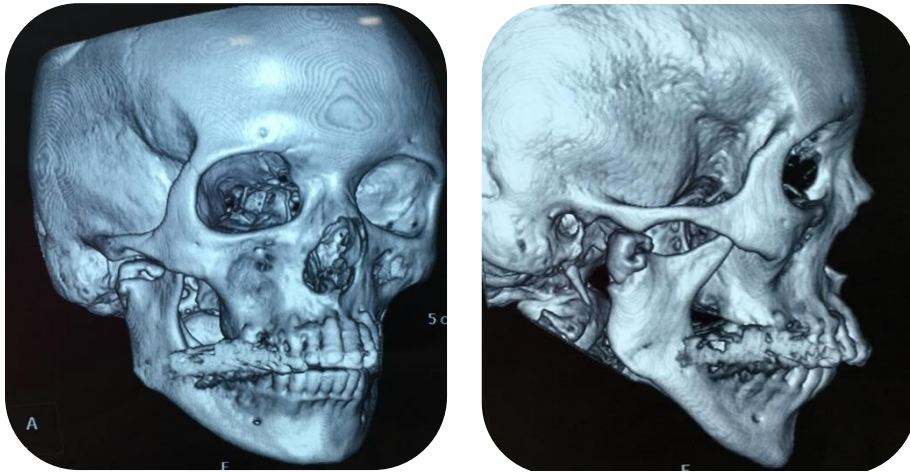


Figura 8. Corte sagital de tomografía simple de macizo facial. Valoración de distancia anteroposterior de orofaringe.



**Figura 9. Tomografía reconstrucción 3D macizo facial. Se aprecia el grado de desplazamiento condilar en sentido medial lado derecho**

En articulador de bisagra se procede a montar los modelos de yeso para la confección de guía quirúrgica. No se utilizó articulador Bioart semiajustable ya que la estabilidad condilar está alterada por la fractura previa, y se busca el engranaje oclusal. Se toma registro oclusal con material de silicona por condensación en relación céntrica. Se realizan cortes segmentarios entre puentes fijos ubicados a nivel de las piezas dentales 14 y 25 (Fig.10).



**Figura 10. Fotografía de cirugía de modelos. Montaje de modelos de yeso en articulador de bisagra. Cirugía de modelos segmentada en dos piezas. Confección de guía quirúrgica con acrílico transparente.**

Se planteó tratamiento multidisciplinario de rehabilitación oral, periodoncia, y cirugía oral y máxilofacial. La ortodoncia prequirúrgica no fue viable por el estado periodontal, y secundariamente la edad de la paciente. El tratamiento fue quirúrgico a través de cirugía ortognática: Osteotomía Le Fort I segmentaria dos piezas + impactación para nivelar el plano oclusal, y obtener una oclusión dental funcional estable. Así mismo, fue necesario una mentoplastia de avance, para mejorar el perfil facial estético, y aumentar la permeabilidad de la vía aérea superior; fue necesario el seccionamiento de puentes fijos para eliminar pónicos 16 25, para la osteotomía segmentaria maxilar.

La técnica quirúrgica utilizada fue osteotomía Le Fort I segmentaria + mentoplastia, realizada bajo previa valoración preanestésica, y autorización por servicio de medicina interna. Se realizó intubación nasal, se infiltraron 10 cc de lidocaína con epinefrina en el vestíbulo maxilar bilateral, y piso de fosas nasales. La asepsia y antisepsia se realizó con jabón líquido de clorhexidina 2%. Para la osteotomía Le Fort I segmentaria se cumplió con los pasos quirúrgicos descritos para esta técnica.

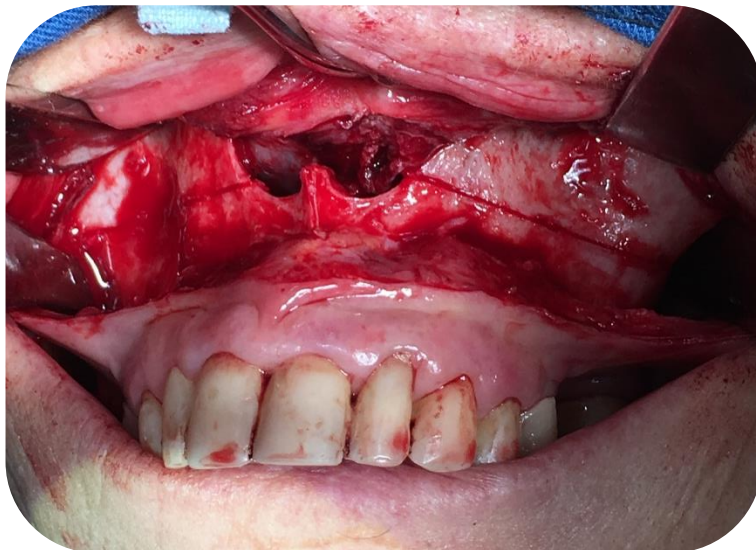
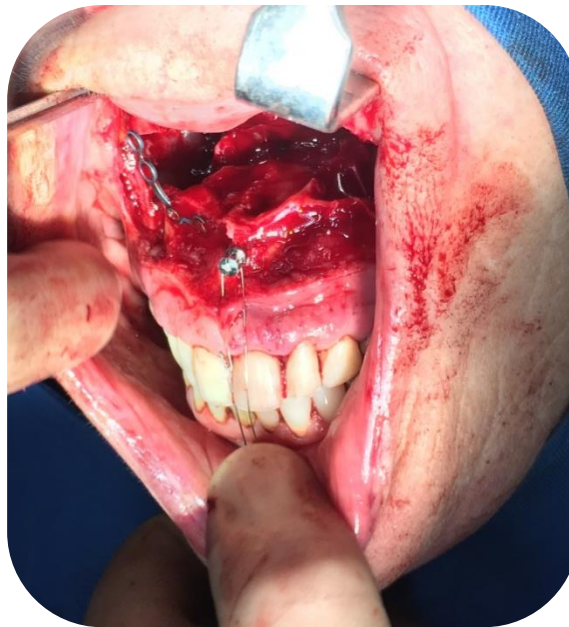
Figura 11. Diseño de la osteotomía Le Fort I

La sutura de la mucosa nasal se realizó con poliglactina 910 (Vycril) 5.0, reabsorbible posterior a 28 días aproximadamente. Se colocó alambre quirúrgico

0.28 flexible a través una pequeña perforación con fresa quirúrgica 701 tallo largo en la espina nasal anterior, lo cual permitió dirigir el maxilar. Se procedió a colocar la guía quirúrgica, previamente desinfectada con glutaraldehído al 2% (CIDEX), durante 10 min. Sin embargo, sufrió deformación en su morfología, por lo cual no se adaptó correctamente, y fue desechada. Se realizó fijación maxilomandibular a través de la colocación de tornillos IMF, y alambre 0.28. Se logró el engranaje oclusal previsto (Fig. 12). Se realizó la maniobra digital triangular (dedo pulgar ejerciendo presión posterior, dedo índice y medio presionando en la muesca gonial hacia arriba), para asegurar el correcto posicionamiento del cóndilo dentro de la fosa glenoidea. No se observaron interferencias anteriores durante el movimiento del complejo maxilomandibular (Fig.12). La fijación de las osteotomías interdentes se realizó con alambre quirúrgico de calibre 0.28, para lo cual fue necesario la perforación en ambos segmentos con fresa de fisura 701.



**Figura 12. Fijación pasiva de las placas de osteosíntesis. Previa colocación de tornillos IMF para oclusión funcional estable. Movimiento del complejo maxilomandibular para evaluar interferencias, y asegurar la estabilidad de los cóndilos mandibulares dentro de las cavidades glenoidas**

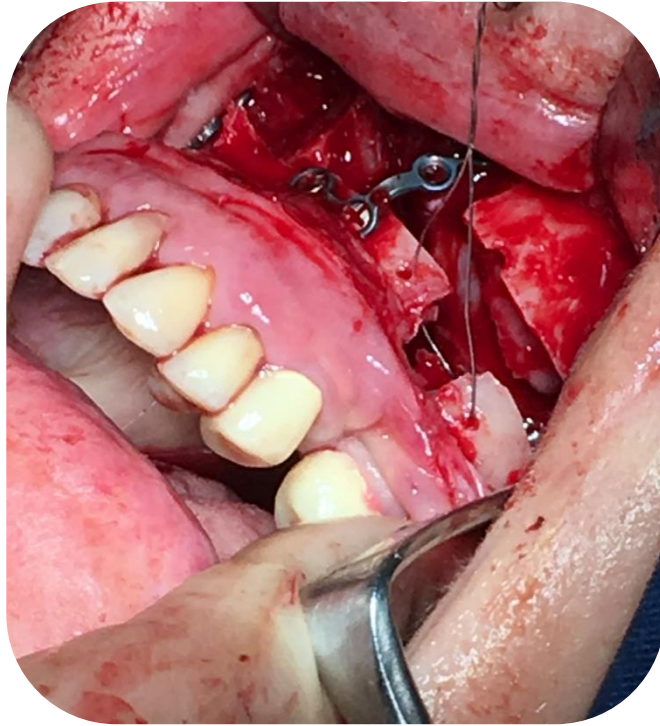
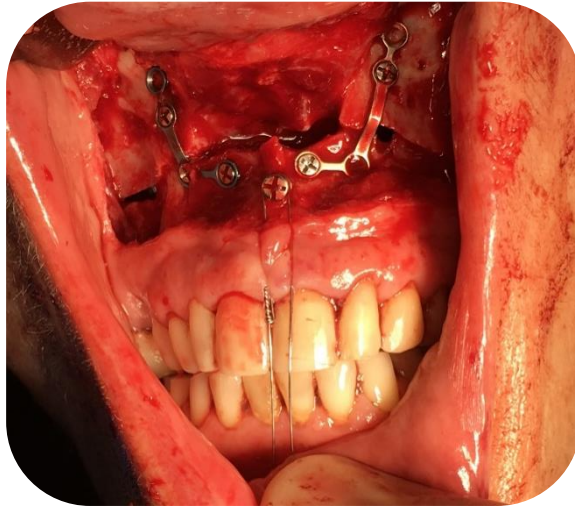


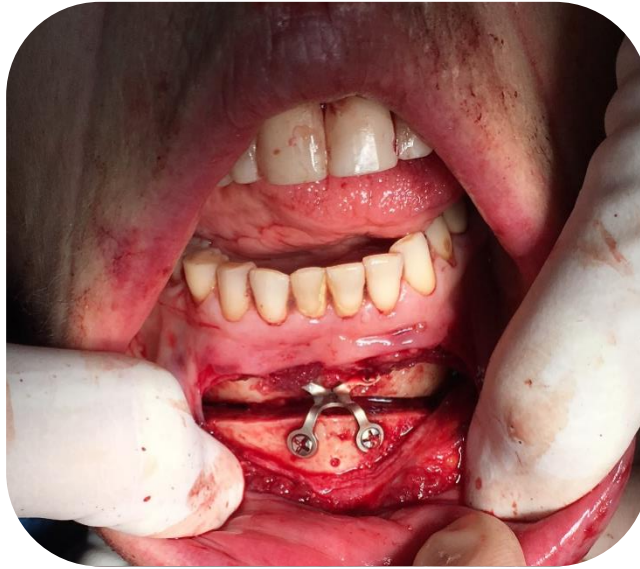
Figura 13. Fijación alámbrica de las osteotomías interdientales.

La fijación ósea rígida del maxilar con material de osteosíntesis se realizó con 4 placas en L con puente de 4 orificios del sistema 2.0, y 4 tornillos en cada placa de 2.0 x 5 mm de la casa comercial OSTEOMED (2 placas en los contrafuertes nasomaxilares derecho e izquierdo, y 2 placas en los contrafuertes cigomático maxilares a cada lado) (Fig. 13). Se efectuó la sutura de la cincha nasal en el tejido fibroadiposo y el músculo nasalis transverso en la base nasal lateral con polipropileno (Prolene) 2.0. Se realizó una pequeña VY plastia para devolver el largo apropiado del labio superior con poliglactina 910 (Vycril) 3.0. Finalmente se ejecutó la síntesis con poliglactina 910 (Vycril) 3.0, con sutura continua simple.



**Figura 14. Fijación de osteotomía Le Fort I con materia de osteosíntesis posicionados en contrafuertes nasomaxilar derecho e izquierdo.**

Para la mentoplastia de avance se infiltraron 6 cc de lidocaína con epinefrina en la mucosa vestibular del mentón. Se cumplieron con los pasos descritos en esta técnica. Se realizó el marcaje de la línea media mandibular con un ligero fresado, tomando como referencia la línea media de los tejidos blandos del maxilar. Se efectuó el corte lineal bicortical, 6 mm por debajo del foramen mentoniano, y 5 mm por debajo de los ápices de los caninos inferiores. El avance del segmento libre fue de 5 mm, fijado con una placa en X de 4 orificios del sistema 2.0, de avance 6 mm, con 4 tornillos bicorticales de 2.0 x 10 mm (Fig.14). Se realizó la síntesis con poliglactina 910 (Vycril) 3.0. El primer plano con puntos simples, y en el segundo plano con puntos continuos con bordes de seguridad.



**Figura 15. Mentoplastia de avance deslizante de 5 mm con placa en X del sistema 2.0 y 4 tornillos de 2.0 x 10 mm**

La paciente evolucionó adecuadamente al tratamiento realizado. No se presentaron complicaciones transoperatorias, ni postquirúrgica tempranas/tardías. Al finalizar el período de recuperación postquirúrgico, continuó con la rehabilitación oral para estabilizar finalmente la apariencia y relación dental. La paciente acudió al primer mes del control postoperatorio. Se evidencia mejoría en la armonía facial, ya que los tres tercios están proporcionados (Fig. 15). Se observa en la Rx panorámica control (Fig. 16), estabilidad del material de osteosíntesis, y posicionamiento ligeramente posterior del cóndilo mandibular acercándose aún más a la fosa glenoidea. Luego de 6 meses, la paciente acude a control con tejidos blandos en adecuado proceso de cicatrización, y la está función conservada. Es evidente el mantenimiento de las relaciones dentales y estéticas (Fig.17, 18, 19)



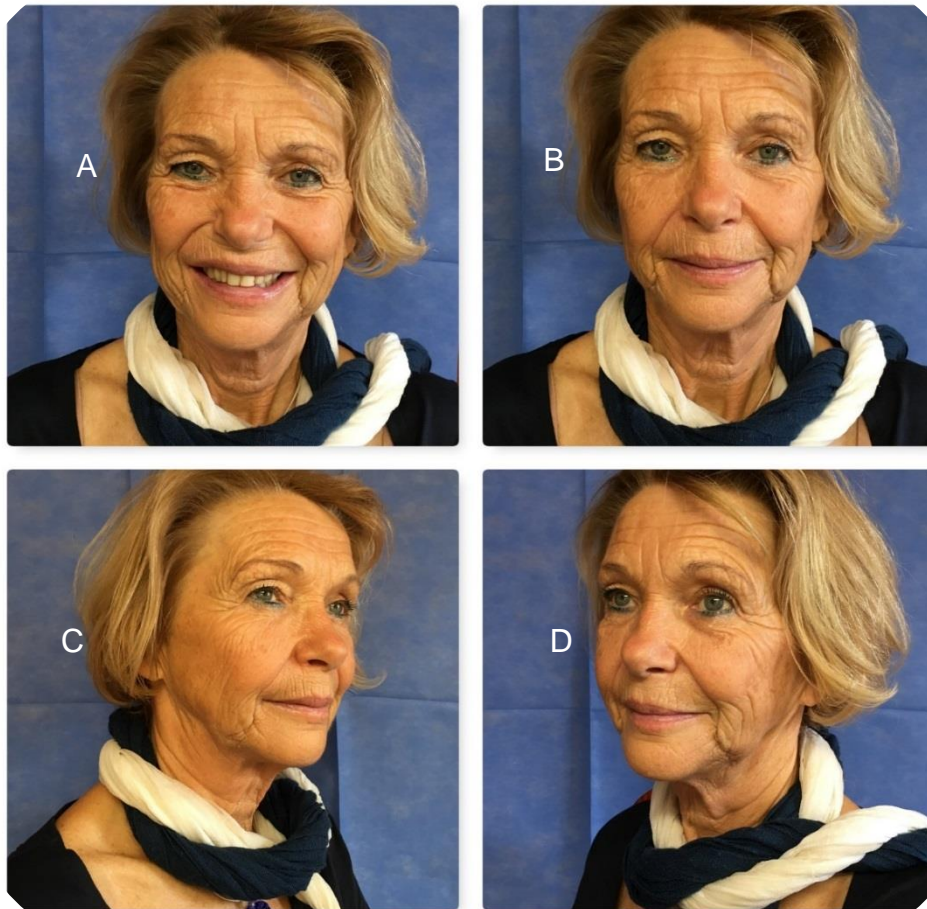

Figura 16. Fotografía control postquirúrgico 1 mes. Frontal en reposo (A), frontal sonriendo (B), tres cuartos lado derecho (C), tres cuartos lado izquierdo (D).

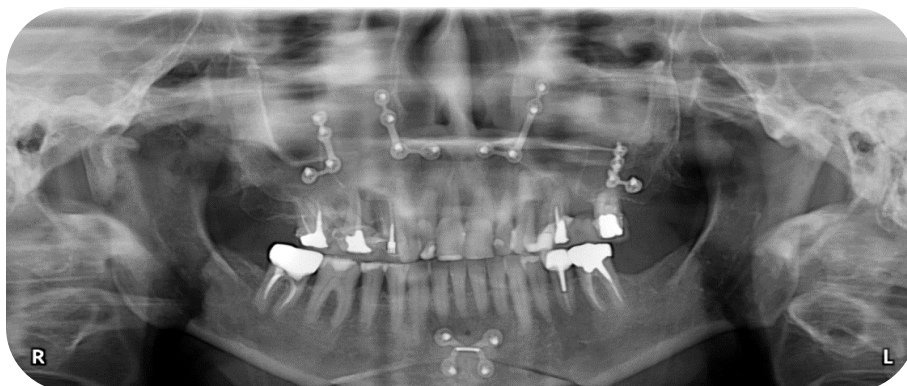


Figura 17. Fotografía Rx panorámica primer mes. Se observa el material de osteosíntesis debidamente colocado en los bústrex cigomático maxilar y naso maxilar bilateral, así como también la línea de osteotomía la mentoplastia con la respectiva osteosíntesis. Se evidencia la posición más estable del cóndilo lado derecho.

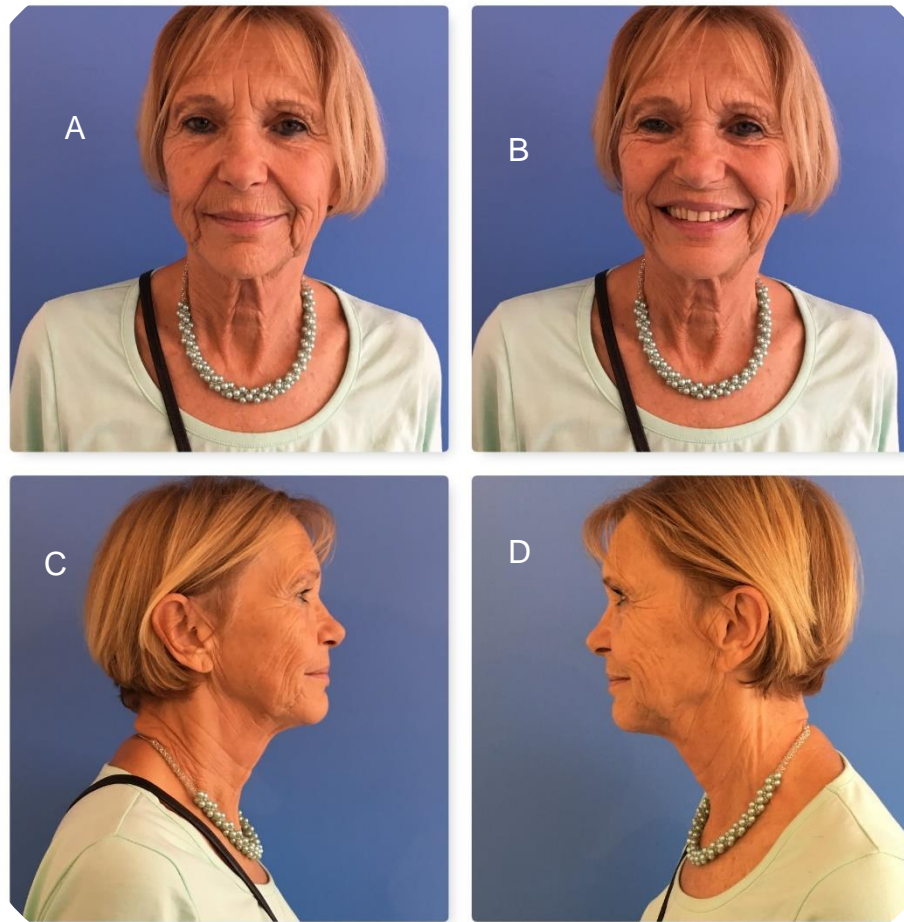

Figura 18. Fotografía control postquirúrgico 6 meses Frontal en reposo (A), frontal sonriendo (B), tres cuartos lado derecho (C), tres cuartos lado izquierdo (D).

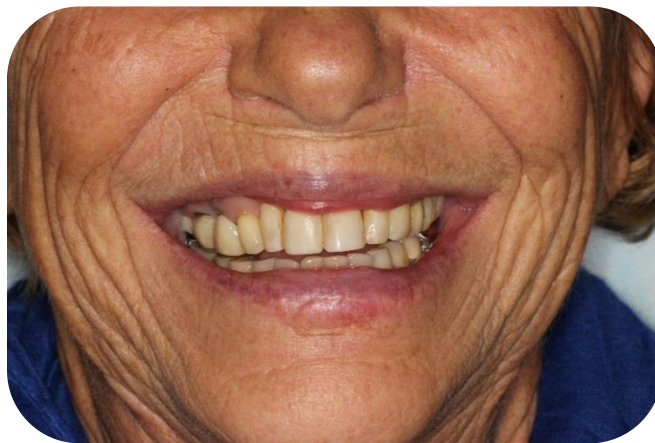

Figura 19. Fotografía intraoral de la sonrisa. Se observa sonrisa promedio, y mayor armonía entre los tejidos dentales, y el labio superior.

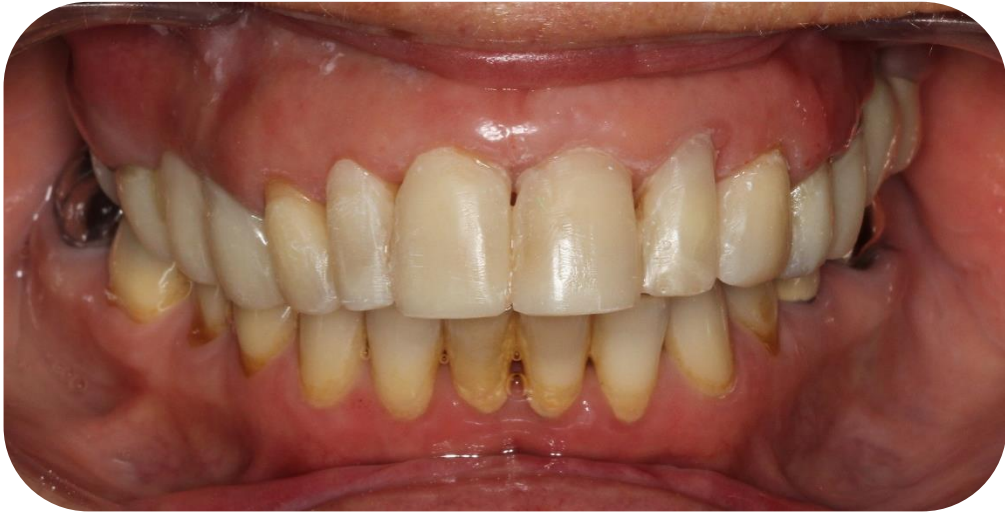

Figura 20. Fotografía intraoral en oclusión céntrica. Se observa mayor estabilidad en los contactos molares.

### 3.4.2. Caso clínico número 2

Paciente sexo femenino de 17 años de edad residente en Quito. Sin antecedentes patológicos personales de importancia, ni alergias, y antecedentes patológicos familiares. Es remitida por servicio de ortodoncia para manejo quirúrgico del exceso vertical maxilar.

En el examen clínico extraoral se observa aumento del tercio inferior facial por exceso vertical maxilar, deformidad en el dorso nasal, incompetencia labial, labio superior corto, y eversión del labio inferior (Fig.20). Intraoralmente se evidencia biprotrusión, sonrisa gingival, y mordida abierta anterior (Fig.21).

Radiográficamente se puede observar presencia de pieza dental número 28, permeabilidad de corredores nasales bilaterales, senos maxilares conservados, y adecuada morfología ósea del cóndilo y rama mandibular (Fig.22). En rx cefálica lateral se realizó cefalometría de Epker, para establecer la distancia del movimiento maxilar y mandibular (Fig. 23, 24).

Se realizó previa cirugía de modelo para confección de férula intermedia de reposicionamiento maxilar (Fig. 25). Se planteó realizar tratamiento de cirugía ortognática bimaxilar con osteotomía Le Fort I de impactación 5 mm (4 placas en L

de 4 orificios con puente del sistema 2.0 con 16 tornillos de 2.0 x 5 mm); segmentaria en dos piezas (fijado con alambre quirúrgico 0.28); y extracción de pieza dental número 14 y 24 + segmentaria mandibular sector anterior desde 33 a 43 (dos placas rectas del sistema 2.0 y 3 tornillos 2.0 x 8 mm) (Fig. 26). Paciente sin presentar complicación postquirúrgica. Al momento con normoclusión, clase I molar.

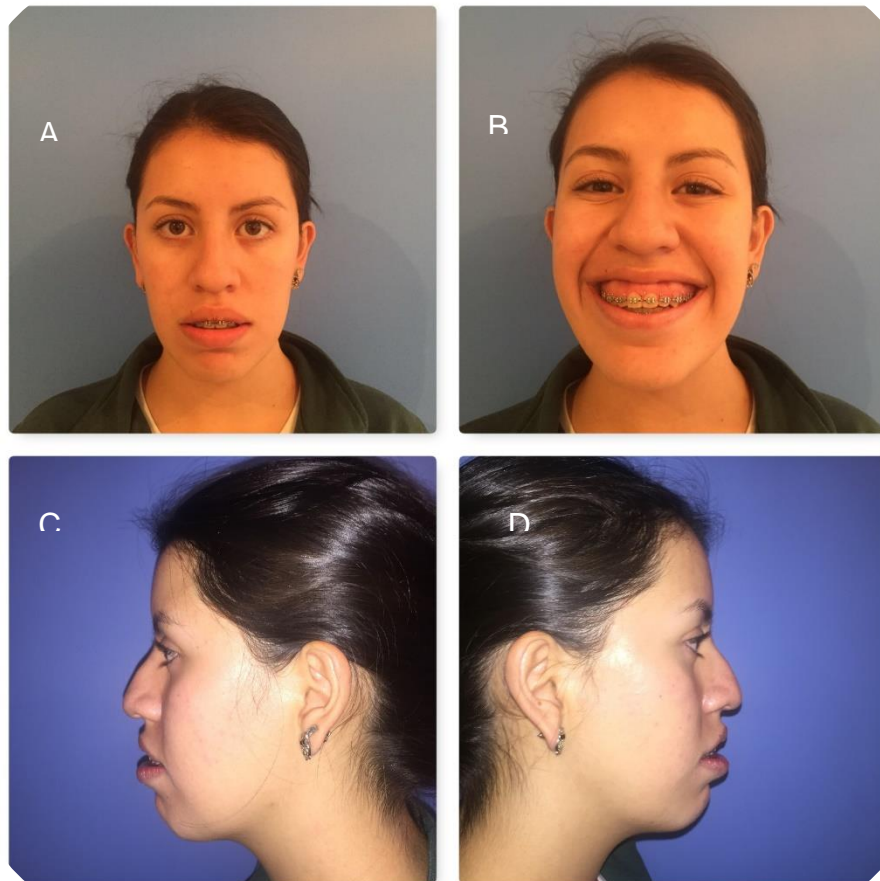

Figura 21. Fotografía extraoral frontal en descanso (A) y sonriendo (B). Perfil en descanso lado izquierdo (C), y derecho (D).

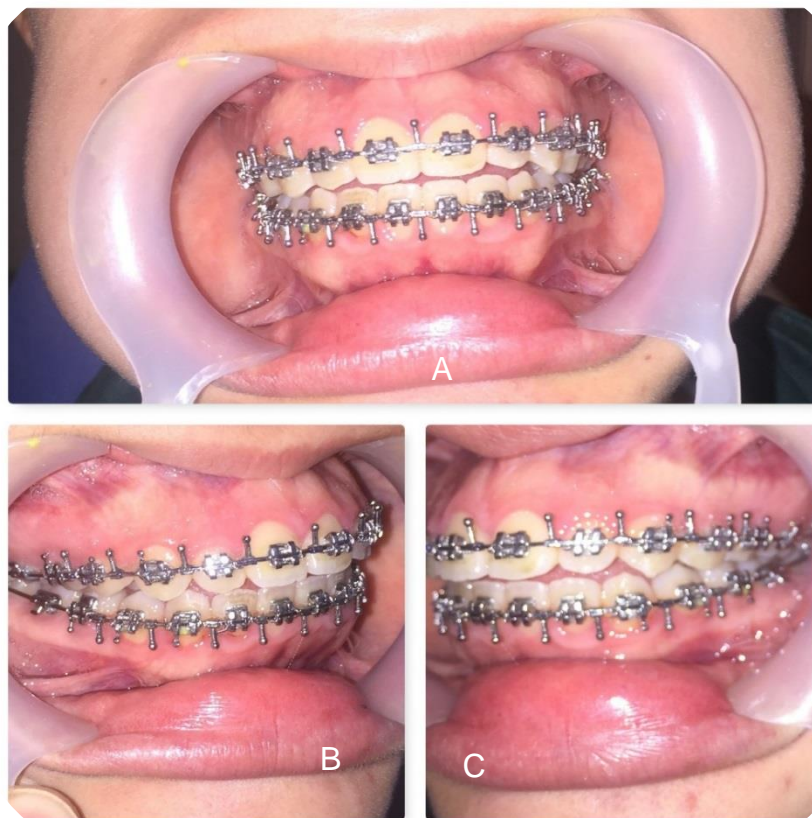

Figura 22. Fotografía intraoral en oclusión céntrica. Se observa mordida abierta anterior (A). Relación molar y canina lado derecho (B), y lado izquierdo (C).

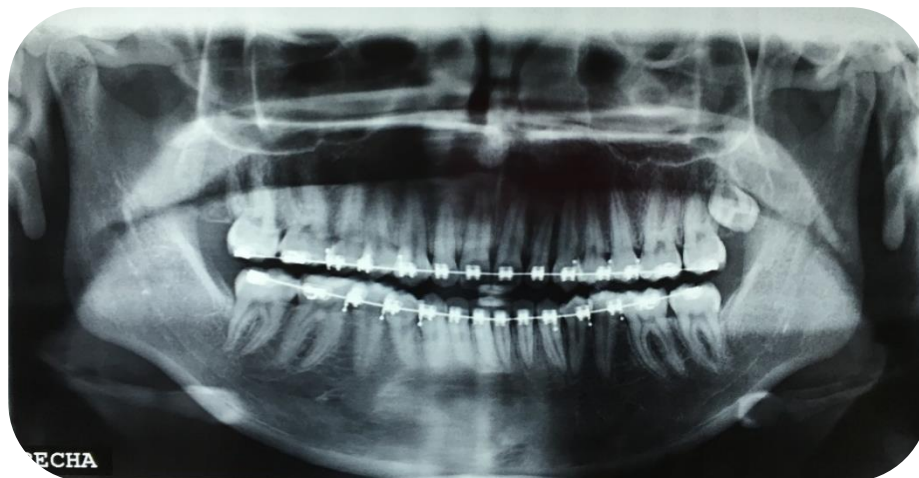

Figura 23. Fotografía Rx panorámica. Se observa presencia de ortodoncia prequirúrgica, órgano dental número 28

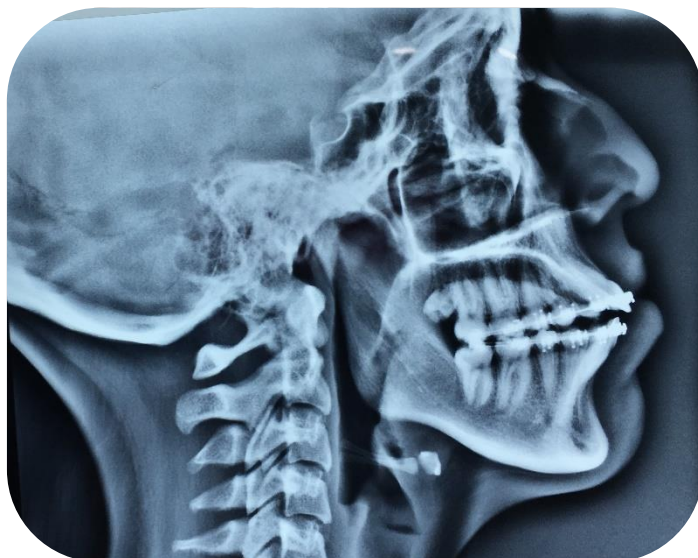

Figura 24. Fotografía de Rx cefálica lateral. Se evidencia biprotrusión maxilar y mandibular. Prominencia de puente nasal.

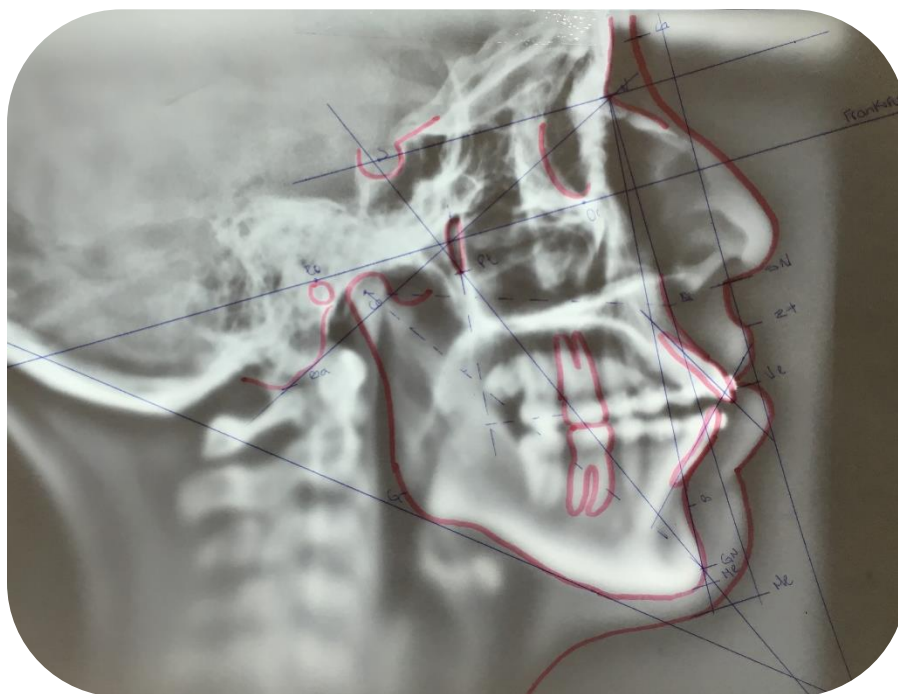


Figura 25. Fotografía de análisis cefalométrico de Eper.

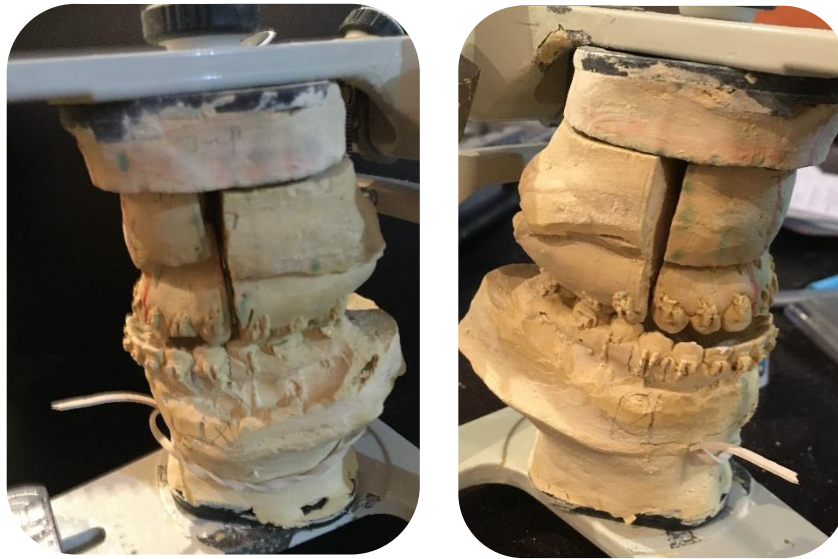

Figura 26. Cirugía de modelos. Osteotomía Le Fort I de impactación bilateral + segmentaria tres piezas con extracción de primer premolar superior derecho e izquierdo.

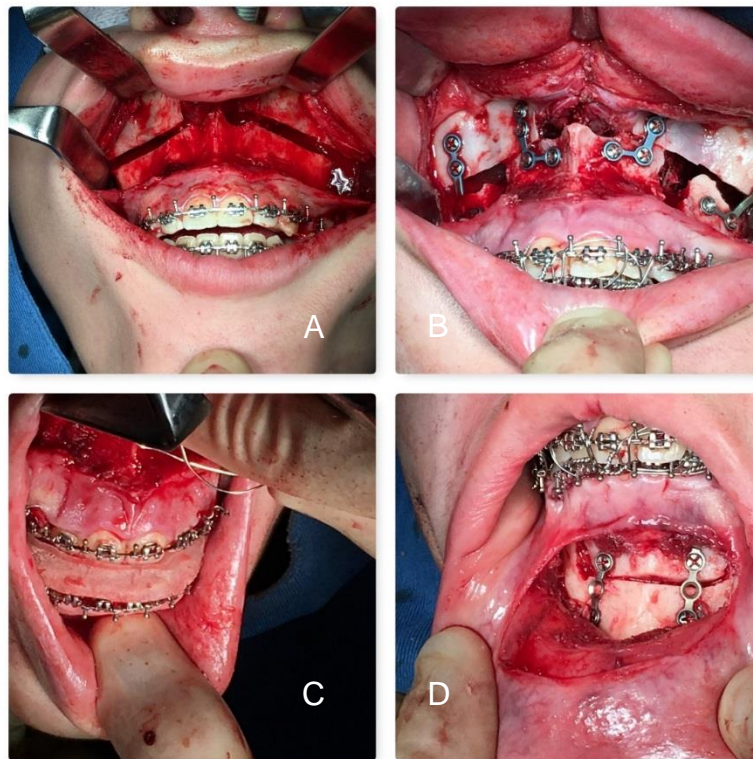


Figura 27. (A) Fotografía de diseño de osteotomía Le Fort I de impactación. (B) Colocación de material de osteosíntesis. (C) Uso de férula intermedia para reposicionamiento maxilar. (D) Osteotomía segmentaria anterior mandibular.

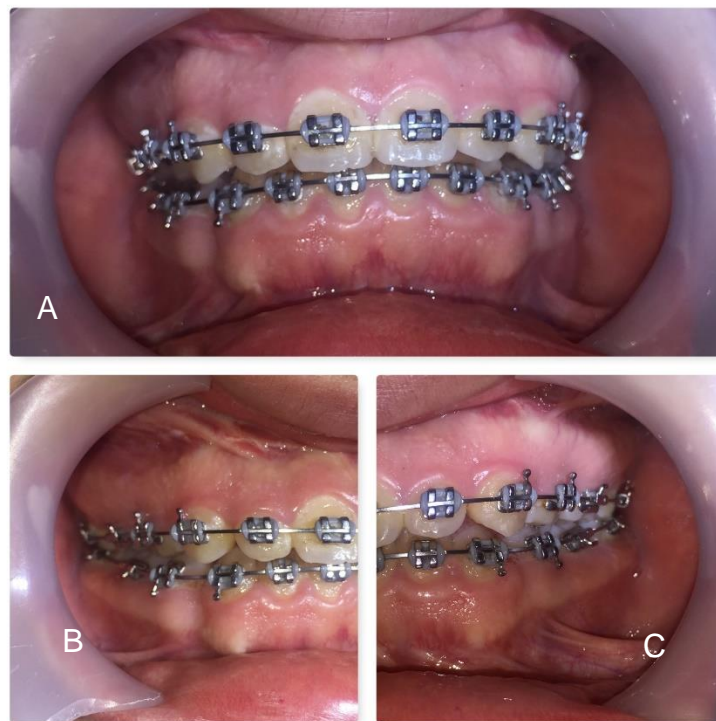


Figura 28. Fotografía intraoral relación dental 1 mes postquirúrgico. (A) oclusión céntrica fortal. (B) Relación molar derecho. (C) Relación molar izquierdo.

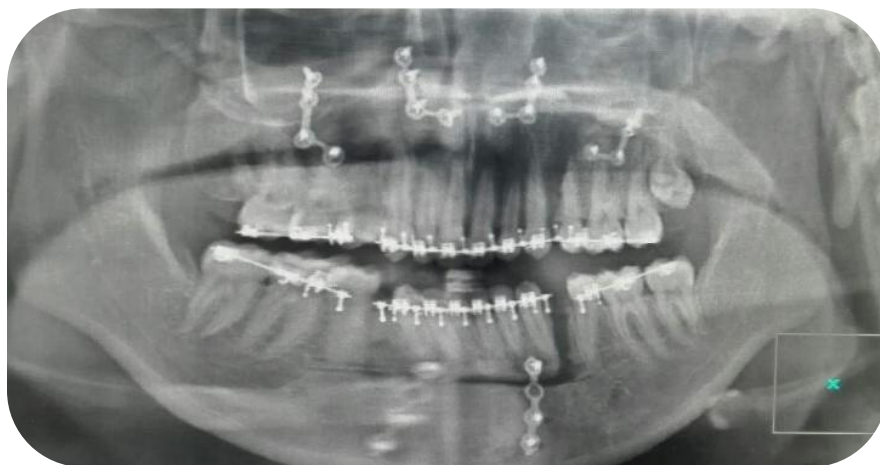
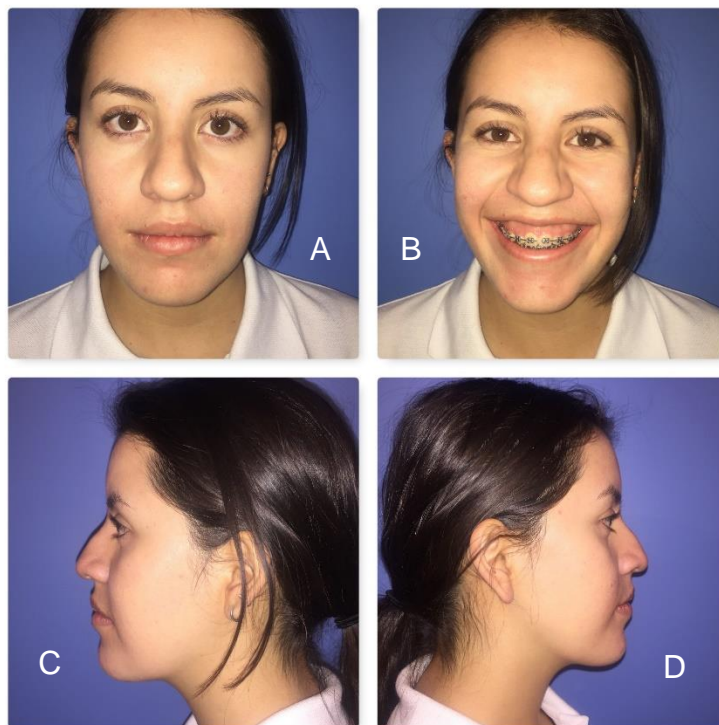
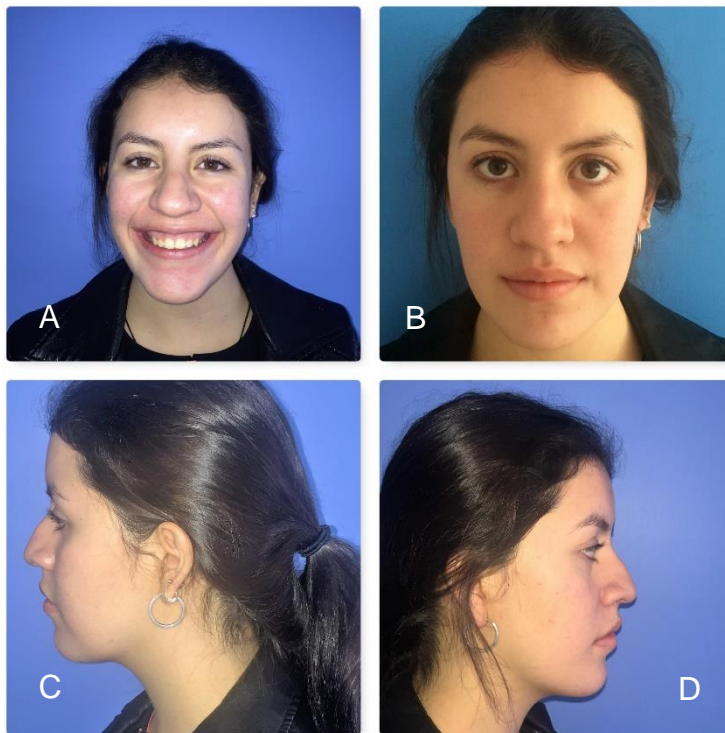
Figura 29. Fotografía de Rx panorámica control postquirúrgico 1 mes.





**Figura 30. Fotografía frontal en descanso (A). Sonriendo (B). Perfil derecho (C). Perfil izquierdo (D). Control posquirúrgico 1 mes.**



**Figura 31. (A) Fotografía frontal en descanso. (B) Sonriendo. (C) Perfil derecho y (D) perfil izquierdo. Control posquirúrgico 6 meses**

#### 4. Discusión

El objetivo de la presente investigación fue evaluar la efectividad estética y funcional del manejo quirúrgico de pacientes con exceso vertical maxilar, mediante la revisión bibliográfica descriptiva, y el análisis retrospectivo de casos clínicos. Esta investigación acepta la hipótesis alternativa, ya que se demostró los resultados favorables en relación a la función, estética, y confort del paciente gracias al análisis retrospectivo de un caso clínico, y a la recopilación de información científica publicada desde 1960 hasta la fecha que cumplieron con las normas PRISMA.

Según Proffit et al (1998), el exceso vertical maxilar conduce a un patrón de crecimiento de cara larga, y conforman el 22% de total de alteraciones dentoalveolares. Pueden manifestar maloclusión clase II, mordida abierta anterior, y sonrisa gingival. Según Boeck et al (2011), es más frecuente el exceso vertical maxilar con mordida abierta anterior en la raza negra y mongoloide. Según Sever et al (1997), las maloclusiones clase II se presentan en menor frecuencia que las clases II, lo cual es apoyado por Haraguchi et al (2002), que agrega que la anomalía dentofacial clase III está fuertemente ligado al patrón genético. En contraste según Singh et al (1999), reportan una baja incidencia del 1 al 5% de maloclusiones de clase III en individuos caucásicos, americanos, europeos y africanos, sostenido posteriormente por Ruslin et al (2015). Por tanto, tomando en cuenta la raza predominante de los habitantes, se pudiera hablar de mayor exhibición de pacientes con maloclusión clase III, y clase II.

Diversos factores externos se han relacionado con el exceso vertical maxilar, uno de ellos es la presencia de un hábito de respiración bucal forzada que determina el patrón de crecimiento excesivo en dirección vertical. Según Scott (1993), el estímulo de inspiración y espiración forzada, produce un aumento en la resistencia del aire con el piso de la cavidad nasal, lo cual estimula aún más el crecimiento por lo que se manifestarán aumentos en el tercio inferior facial. En contraste, Postnick

et al (2018), asegura que no es esta la causa específica para relacionar la respiración bucal con el exceso vertical maxilar, sino más bien la tensión muscular que se produce durante la posición mandibular ligeramente en descenso, y según Athanasiou (1993) esto debe sostenerse por un período mayor a 6 horas para alterar la morfología del macizo facial. La respiración bucal forzada no necesariamente determina el desarrollo del exceso vertical maxilar, según Ghafari et al (2013), existen otros factores que influyen con mayor amplitud y están relacionados a la erupción dental, el patrón de crecimiento mandibular, y la dirección del crecimiento condilar. En el caso clínico presentado, el exceso vertical maxilar estuvo relacionado a la secuela del trauma dentoalveolar, sin embargo, al evaluar la altura de la rama mandibular, era corta comparada con las distancias promedios. Esto coincide con el reporte que realizó Bell et al (1973) y posteriormente Schendel et al (1976), en donde establecieron la clasificación del síndrome de cara larga según la presencia o no de mordida abierta anterior. En estos estudios más del 50% de los pacientes con exceso vertical maxilar y mordida abierta anterior, exhibieron una rama mandibular corta. Por tanto, se pudiera sugerir que la mordida abierta anterior del caso clínico estaba preestablecida, y se acentuó posterior al trauma facial.

La corrección quirúrgica del exceso vertical maxilar exhibe resultados que son favorables para el paciente tanto en la función y estética como en la percepción que tiene cada individuo de sí mismo y cómo esta se proyecta en su mundo exterior. Desde el estudio realizado por Bell et al (1969), al demostrar la revascularización del maxilar luego de ser dividido y reposicionado, grandes cirujanos han ido contribuyendo para ampliar el conocimiento de la osteotomía Le Fort I utilizada para la corrección de la mayoría de alteraciones dentofaciales. Actualmente, existe un protocolo quirúrgico seguro evita la aparición de complicaciones graves que pudieran poner en peligro la vida del paciente. Según, Epker et al (1973) es más riesgoso tratar de ocultar la deformidad existente con procedimientos poco riesgosos, que realizar una cirugía ortognática para la corrección de la misma. Lo más importante es devolver la función, y reestablecer la estética por lo cual las

complicaciones que pudieran presentarse son controladas, y se encuentran reportadas ampliamente en la literatura científica.

Es indispensable una exhaustiva planificación prequirúrgica, con el fin de darle la seguridad al paciente de obtener resultados favorecedores. Por tanto, según Ellis et al (1993), intentar corregir el maxilar y mandíbula sin tomar en cuenta todos y cada uno de los parámetros estéticos, funcionales, y anatómicos es guiar a la cirugía ortognática a una secuencia de errores, que van a repercutir en frustraciones tanto para el paciente como para el equipo multidisciplinario. En consecuencia, aumentará el nivel de incertidumbre del paciente para optar por este tipo de tratamiento. El caso clínico presentado, se llevó a cabo a través de una minuciosa planificación, con la colaboración de otras especialidades odontológicas. Los factores de riesgo indicados en la literatura, para la realización de cirugía ortognática eran evidentes, uno de ellos la edad. Sin embargo, tomando en cuenta todos los parámetros, se ejecutó con total éxito obteniendo resultados positivos.

Durante la evolución postquirúrgica no se produjeron complicaciones descritas asociadas a las técnicas quirúrgicas. En el caso clínico presentado no se presentaron las complicaciones que comúnmente fueron reportadas en la literatura seleccionada. El tratamiento finalizó con la rehabilitación oral definitiva, controles radiográficos y clínicos periódicos.

## 5. Conclusiones

Tomando en cuenta las limitaciones presentadas se puede concluir señalando lo siguiente:

- Es indispensable la planificación prequirúrgica, ya sea virtual o convencional ya que al reproducir los movimientos se podrán evaluar las posibles complicaciones, y de esta manera planificar cómo será abordado.
- La revisión bibliográfica debe seguir un esquema lógico, de esta manera la información que se recopilará será la que ciertamente presente mayor validez científica.
- Revisar procedimientos de manera retrospectiva y analítica, permite controlar la estabilidad del mismo, y postular si esto fue realmente exitoso basado en la permanencia de la función.
- Es importante tomar como primera opción de tratamiento la cirugía ortognática con el fin de evitar procedimientos que, a pesar de ser poco invasivos y relativamente rápidos no conducen a reestablecer la función.
- Es indispensable tomar en cuenta que las complicaciones existen, pero pueden ser controladas siempre y cuando se dedique el tiempo prudente para evaluar los factores que pudieran exacerbar. Sin embargo, existen algunas complicaciones imprevistas que aún con la mayor de las precauciones pueden desencadenarse. El reporte científico actualmente es muy bajo, y no representa mayor riesgo en la vida del paciente.

## 6. Bibliografía

1. Posnick, J. Liu, S. Tremont, T. (2018). *Long-Face Dentofacial Deformities: Occlusion and Facial Esthetic Surgical Outcomes*. International Journal Oral Maxillofacial Surgery. 76(6), 1291–1308. doi:10.1016/j.joms.2017.11.006
2. Washburn, M. Schendel, S. A. Epker, B. (1982). *Superior repositioning of the maxilla during growth*. International Journal Oral Maxillofacial Surgery. 40(3), 142–149. doi:10.1016/0278-2391(82)90045-3
3. Schendel, S. A., & Carlotti, A. E. (1985). *Variations of total vertical maxillary excess*. International Journal Oral Maxillofacial Surgery. 43(8), 590–596. doi:10.1016/0278-2391(85)90126-0
4. Schendel, S. A., Eisenfeld, J., Bell, W. H., Epker, B. N., & Mishelevich, D. J. (1976). *The long face syndrome: Vertical maxillary excess*. American Journal of Orthodontics and Dentofacial Orthopedics. 70(4), 398–408. doi:10.1016/0002-9416(76)90112-3
5. Epker, B. N., & Schendel, S. A. (1980). *Total maxillary surgery*. International Journal of Oral Surgery. 9(1), 1–24. doi:10.1016/s0300-9785(80)80002-0
6. Bell, W. H., Sinn, D. P., & Finn, R. A. (1982). *Cephalometric treatment planning for superior repositioning of the maxilla and concomitant mandibular advancement*. International Journal Oral Maxillofacial Surgery. 10, 42–49. doi:10.1016/s0301-0503(82)80011-8
7. Sahin, T., Garreau, E., Komakli, Y., Nicot, R., Sciote, J. J., & Ferri, J. (2017). *Mandibular anterior segmental subapical osteotomy for incisor axis correction*. Journal of Stomatology, Oral and Maxillofacial Surgery. 118(5), 271–278. doi:10.1016/j.jormas.2017.06.005
8. Chu, S. Karabin, S. Mistry, S. (2004). *Short tooth syndrome: diagnosis, etiology, and treatment management*. Journal of California Dental Association. 32(2): 143-152.
9. Haas, O. Guijarro-Martínez, R. De Sousa, G. Da Silva Meirelles, L. De Oliveira, R. Hernández-Alfaro, F. (2017). *Stability and surgical complications in segmental Le Fort I osteotomy: a systematic review*. International Journal of Oral and Maxillofacial Surgery, 46(9), 1071–1087. doi:10.1016/j.ijom.2017.05.011
10. Zarrinkelk, H. M., Throckmorton, G. S., Ellis, E., & Sinn, D. P. (1995). *Functional and morphologic alterations secondary to superior repositioning of the maxilla*. International Journal of Oral and Maxillofacial Surgery, 53(11), 1258–1267. doi:10.1016/0278-2391(95)90581-2
11. Ellis, E. (1985). *The nature of vertical maxillary deformities: Implications for surgical intervention*. International Journal of Oral and Maxillofacial Surgery. 43(10), 756–762. doi:10.1016/0278-2391(85)90329-5

12. Choi, B. Yang, E. (2013). *Assessment of Blood Loss and Need for Transfusion During Bimaxillary Surgery with or without Maxillary Setback*. *Journal of Oral and Maxillofacial Surgery*. 71(2), 358–365. doi:10.1016/j.joms.2012.04.012
13. Cottrell, D. A., Farrell, B., Ferrer-Nuin, L., & Ratner, S. (2017). *Surgical Correction of Maxillofacial Skeletal Deformities*. *Journal of Oral and Maxillofacial Surgery*. 75(8), e94–e125. doi:10.1016/j.joms.2017.04.025
14. Sakaguchi, Y., Kajii, T. S., Kumano, C., Tamaoki, S., & Ishikawa, H. (2017). *Effects of facial mask treatment are attributed to accelerated maxillary growth and inhibited counter-clockwise total rotation of the mandibular corpus: a structural superimposition study*. *Orthodontic Waves*, 76(2), 81–88. doi:10.1016/j.odw.2016.12.002
15. Carlson, D. S. (2005). *Theories of craniofacial growth in the postgenomic Era*. *Seminars in Orthodontics*, 11(4), 172–183. doi:10.1053/j.sodo.2005.07.002
16. Björk, A. (1969). *Prediction of mandibular growth rotation*. *American Journal of Orthodontics*, 55(6), 585–599. doi:10.1016/0002-9416(69)90036-0
17. Ruslin, M., Forouzanfar, T., Astuti, I. A., Soemantri, E. S., & Tuinzing, D. B. (2015). *The epidemiology, treatment, and complication of dentofacial deformities in an Indonesian population: A 21-year analysis*. *Journal of Oral and Maxillofacial Surgery, Medicine, and Pathology*, 27(5), 601–607. doi:10.1016/j.ajoms.2014.09.006
18. Gutiérrez Rojo, J. F., Durán Padilla, G., Isais Peña, I. S., & Rivas Gutiérrez, R. (2014). *Differences in maxillary height in patients with malocclusion versus patients without malocclusion*. *Revista Mexicana de Ortodoncia*, 2(3), e179–e182. doi:10.1016/s2395-9215(16)30145-3
19. Srivastava, D. Singh, H. Mishra, S. Sharma, P. Kapoor, P. & Chandra, L. (2018). *Facial asymmetry revisited: Part I. Diagnosis and treatment planning*. *Journal of Oral Biology and Craniofacial Research*, 8(1), 7–14. doi:10.1016/j.jobcr.2017.04.010
20. Bishara, S. Burkey, P. Kharouf, J. (1994) *Dental and facial asymmetries: a review*. *Angle Orthodontist*. 64:89–98. DOI:[10.1043/0003-3219\(1994\)064<0089:DFAAR>2.0.CO;2](https://doi.org/10.1043/0003-3219(1994)064<0089:DFAAR>2.0.CO;2)
21. Obwegeser, H. L., & Hadjiangelow, O. (1987). *Two ways to correct bird-face deformity*. *Oral Surgery, Oral Medicine, Oral Pathology*. 64(5), 507–518. doi:10.1016/0030-4220(87)90023-5
22. Depeyre, A., Schlund, M., Gryseleyn, R., & Ferri, J. (2018). *Dental and maxillofacial signs in Aarskog Syndrome: A review of 3 siblings and the literature*. *Journal of Oral and Maxillofacial Surgery*. doi:10.1016/j.joms.2018.03.027
23. Posnick, J. C., & Sami, A. (2015). *Individuals with a long face growth pattern and excess inferior scleral exposure: is there improvement after maxillary (Le*



- Fort I) advancement and vertical shortening?* Journal of Oral and Maxillofacial Surgery, 73(9), 1809–1815. doi:10.1016/j.joms.2015.02.016
24. Posnick, J. C. (2014). *Long face growth patterns*. Orthognathic Surgery, 758–806. doi:10.1016/b978-1-4557-2698-1.00021-6
  25. Lehman, H., Harari, D., Tarazi, E., Stheyer, A., & Casap, N. (2012). *Orthognathic surgery in primary myopathies: severe case of congenital fiber type disproportion with long-term follow-up and review of the literature*. Journal of Oral and Maxillofacial Surgery, 70(7), 1636–1642. doi:10.1016/j.joms.2011.06.214
  26. Turvey, T, Hall, D., Warren, D. Am J Orthod (1984). *Alterations in nasal airway resistance following superior repositioning of the maxilla*. Journal of Oral and Maxillofacial Surgery, 42(11), 753. doi:10.1016/0278-2391(84)90428-2 85:109, 1984
  27. Gateno, J., Alfi, D., Xia, J. J., & Teichgraeber, J. F. (2015). *A geometric classification of jaw deformities*. Journal of Oral and Maxillofacial Surgery, 73(12), S26–S31. doi:10.1016/j.joms.2015.05.019
  28. Severt T, Proffit W. 1997. *The prevalence of facial asymmetry in the dentofacial deformities population at the University of North Carolina*. International Journal Adult Orthodontic Orthognathic Surgery. 12(3):171–176. (PMID:9511487)
  29. Cohen, M. M. (1995). *Perspectives on craniofacial asymmetry. IV. Hemiasymmetries*. International Journal of Oral and Maxillofacial Surgery, 24(2), 134–141. doi:10.1016/s0901-5027(06)80086-x
  30. Wolford LM. *Facial asymmetry: Diagnosis and treatment considerations*. 2nd ed. Turvey TA, ed. Oral and Maxillofacial Surgery, III St. Louis, MO: Saunders; 2009.
  31. Haraguchi S, Takada K, y Yasuda Y. (2002). *Facial asymmetry in subjects with skeletal Class III deformity*. Angle Orthodontics .72(1):28-35. doi:0.1043/0003-3219(2002)072<0028:FAISWS>2.0.CO;2
  32. Fish, L. C., Wolford, L. M., & Epker, B. N. (1978). *Surgical-orthodontic correction of vertical maxillary excess*. American Journal of Orthodontics, 73(3), 241–257. doi:10.1016/0002-9416(78)90132-x
  33. Enlow, D., (1982). *Manual sobre crecimiento facial*. Pag. 192, 252. Editorial Interamericana. España.
  34. Canut, B. (1992). *Ortodoncia Clínica*. España: Salvat. Cap. 24 pags: 77-82.
  35. Athanasiou AE, Melsen B, Eriksen J. (1989) *Concerns, motivation, and experience of orthognathic surgery patients: a retrospective study of 152 patients*. Internatinal Journal Adults Orthodontics Orthognathic Surgery. 4:47-55

36. Nurminen L, Pietilä T, Vinkka-Puhakka H. (1999) *Motivation for and satisfaction with orthodontic-surgical treatment: a retrospective study of 28 patients*. European Journal of Orthodontics. 21:79-87
37. Bjork, A. (1969) *Prediction of mandibular growth rotation*. American Journal Orthodontia 55: 585-599.
38. Haraguchi S, Takada K, Yasuda Y (2002). *Facial asymmetry in subjects with skeletal Class III deformity*. Angle Orthodontist;72(1):28–35.
39. Ko EWC, Huang CS, Chen YR (2009). *Characteristics and corrective outcome of face asymmetry by orthognathic surgery*. International Journal Oral Maxillofacial Surgery;67(10):2201–9.
40. Bell, W. H., T. D. Creekmore, R. G. Alexander (1977). *Surgical correction of the Long Face Syndrome*. American Journal of Orthodontist. 71
41. West, R. W. McNeil (1975). *Maxillary alveolar hyperplasia, diagnosis and treatment planning*. International Journal of Maxillofacial Surgery. 3-239
42. Hall, H. D., S. C. Roddy: *Treatment Of Maxillary Alveolar Hyperplasia By Total Maxillary Alveolar Osteotomy*. Journal Oral Surgery. 33-180
43. Bell, W (1969). *Revascularization and bone healing after anterior maxillary osteotomy: a study using adult rhesus monkeys*. Journal Oral Surgery 27:249.
44. Jananni M, Sivaramakrishnan M, Libby TJ. (2014). *Surgical correction of excessive gingival display in class i vertical maxillary excess: mucosal strip technique*. Journal Natural Science Biology Medicine.5:494-8
45. Epker, B. N., L. M. Wolford (1980) *Dentofacial Deformities, Surgical-Orthodontic Correction*. C. V. Mosby Co, St. Louis.
46. Moore KL, Persaud TVN. (1993). *The developing human: Clinically oriented embryology*. 5th ed. Philadelphia: WB Saunders.
47. Goding GS, Eisele DW. (2002). *Embryology of the face, head and neck*. In: *Papel ID. Facial plastic and reconstructive surgery*. 2nd ed. New York: Thieme.
48. Sperber, G (1989). *Craniofacial Embryology*. London: Wright.
49. Thomson, J., Itskovitz-Eldor, J., Shapiro, S., Waknitz, M., Swiergiel, J., Marshall, V., Jones, J., (1998). *Embryonic stem cell lines derived from human blastocysts*. Science 282, 1145–1147.
50. Hooper, J., Scott, M., (2005). *Communicating with hedgehogs*. Nature Reviews Molecular Cell Biology. 6, 306–317.
51. Ingham, P., McMahon, A., (2001). *Hedgehog signaling in animal development: paradigms and principles*. Genes Dev 15, 3059–3087.
52. Turvey T, Fonseca R. (1980). *The anatomy of the internal maxillary artery in the pterygopalatine fossa: its relationship to maxillary surgery*. Journal of Oral Maxillofacial Surgery. 38: 92-5.

53. Bell, W. You, Z. Finn, R. Fields, R. (1995). *Wound healing after multisegmental Le Fort I osteotomy and transection of the descending palatine vessels*. Journal of Oral Maxillofacial Surgery. 53: 1425-33.
54. Wikkerling, O. Tacoma, J. (1975). *Osteotomy of the pterigomaxillary*. International Journal of Oral Maxillofacial Surgery. 4:99-108.
55. Steinhäuser, E. (1996). *Historical development of orthognathic surgery*. Journal of Craniomaxillofacial Surgery. 24:195-204.
56. Von Langenbeck, B. (1859) *Beitrage zur Osteoplastik-Die Osteoplastische Resektion des Oberkiefers*. Dtsch Klin Berl. 48:471-6.
57. Cheever, D. (1867). *Nasopharyngeal polyps attached to the basilar process of occipital and body of the sphenoid bone successfully removed by a section, displacement, and subsequent replacement and reunion of the superior maxillary bone*. Boston Medical Surgery Journal. 8:161-4. 4.
58. Le Fort, R. (1901). *Etude experimental sur les fractures de la machoire superieure*. Revue de chirurgie orthopédique et traumatologique. Paris. 23:208-27.
59. Tessier, P. (1972). *The classic reprint experimental study of fractures of the upper jaw*. Plastic Reconstruccion Surgery. 50:497-506, 600-7.
60. Wassmund, M. (1935). *Lehrbuch der praktischen Chirurgie des Mundes und der Kiefer*. Leipzig: Band 1, Meusser. 282-4.
61. Obwegeser, H. (1969). *Surgical correction of small or retrodisplaced maxillae. The "dish-face" deformity*. Plastic Reconstruction Surgery. 43:351-65.
62. Scott, EJ. (1938). *An experimental study in the growth of the mandible*. American Journal of Orthodontics and Dentofacial Orthopedics. 24:925-934.
63. Scott, J. (1956). *Growth of facial sutures*. American Journal of Orthodontics and Dentofacial Orthopedics. 42:381-387.
64. Scott, J. (1953). *The cartilage of the nasal septum: a contribution to the study of facial growth*. British Dental Journal. 95:37-43.
65. Scott, J. (1954). *The growth and function of the muscles of mastication in relation to the development of the facial skeleton and of the dentition*. American Journal of Orthodontics and Dentofacial Orthopedics. 40:429-49.
66. Scott, J. (1954). *The growth of the human face*. Proceedings in the Royal Sociaty of Medicine 47:91-100.
67. Sicher, H. (1947). *The growth of the mandible*. American Journal of Orthodontics and Dentofacial Orthopedics. 33:30-35.
68. Brodie, A. (1946). *Facial patterns: a theme on variation*. Angle Orthodontist. 16:75- 88.
69. Brash, J. (1929). *The etiology of irregularity and malocclusion of the teeth*. Dental Board of the United Kingdom.

70. Van Limborgh, J. (1972). *The role of genetic and local environmental factors in the control of postnatal craniofacial morphogenesis*. Acta Morph Netherlands. Scand. 10:37-47.
71. Miloro, M. Larsen, P. Ghali, G. Waite, P. (2004). *Peterson's Principles of Oral & Maxillofacial Surgery*. 2nd edition. BC Decker Inc. Hamilton London UK 1502
72. Sassouni, V. Surrender, K. (1964). *Analysis of dentofacial vertical proportions*. American Journal of Orthodontics. 50: 801-823.
73. Obwegeser, H. (1969). *Surgical correction of small or retrodisplaced maxillae. The "dish-face" deformity*. Plastic Reconstruction Surgery. 43:351-65.
74. Boeck, E. Lunardi, N. Pinto, A. Pizzol, K. Boeck, N. (2011). *Occurrence of skeletal malocclusions in brazilian patients with dentofacial deformities*. Brazilian Dentist Journal. 22:340–5.
75. Singh, G. McNamara Jr, J. Lozanoff. S. (1999). *Finite-element morphometry of soft tissues in prepubertal Korean and European-Americans with Class III malocclusions*. Archives of Oral Biology. 44:429–36
76. Weissheimer, A. Macedo de Menezes, L. Smashima, G et al. (2012). *Imaging software accuracy for 3-dimensional analysis of the upper airway*. American Journal of Orthodontics and Dentofacial Orthopedics. 142:801-813.
77. Ghoneima, A. Kula, K. (2011). *Accuracy and reliability of cone-beam computed tomography for airway volume analysis*. European Journal of Orthodontics. 35:256-261.
78. Guijarro-Martínez, R. Swennen, G. (2011). *Cone-beam computerized tomography imaging and analysis of the upper airway: a systemic review of the literature*. International Journal Oral Maxillofacial Surgery. 40:1227-1237.
79. Sears, C. Miller, A. Chang, M et al. (2011). *Comparison of pharyngeal airway changes on plain radiography and cone-beam computed tomography after orthognathic surgery*. International Journal Oral Maxillofacial Surgery. 69:385-394.
80. Conçales, E. Duarte, M. Palmieri, C et al. (2014). *Retrospective analysis of the effects of orthognathic surgery on the pharyngeal airway space*. International Journal Oral Maxillofacial Surgery. 72:2227-2240.
81. Proffit, W. Turvey, T. Phillips, C. (2007). *The hierarchy of stability and predictability in orthognathic surgery with rigid fixation: an update and extension*. Head & Face Medicine. 3:21.
82. Valladares-Neto, J. Silva, M. Bumann, A et al. (2013). *Effects of mandibular advancement surgery combined with minimal maxillary displacement on volume and most restricted cross-sectional area of the pharyngeal airway*. International Journal Oral Maxillofacial Surgery. 42:1437-1445.

83. Foltan, R. Hoffmannova, J. Pavlikova, G et al. (2011). *The influence of orthognathic surgery on ventilation during sleep*. International Journal Oral Maxillofacial Surgery. 40:146- 149.
84. Muto, T. Yamazaki, A. Takeda, S. (2008). *A cephalometric evaluation of the pharyngeal airway space in patients with mandibular retrognathia and prognathia, and normal subjects*. International Journal Oral Maxillofacial Surgery. 37:228-231.
85. Hart, P. McIntyre, B. Kadioglu. O et al. (2015). *Postsurgical volumetric airway changes in 2-jaw orthognathic surgery patients*. American Journal of Orthodontics and Dentofacial Orthopedics. 147:536-546.
86. Ahn, Y. Kim, S. Baik, S et al (2010). *Comparative study between resorbable and nonresorbable plates in orthognathic surgery*. International Journal Oral Maxillofacial Surgery. 68:287–92
87. Miloro, M. (2004). *Microneurosurgery*. Peterson's principles of oral and maxillofacial surgery. 2nd edition. London: BC Decker. 819–38.
88. Svartz, K. Ahlborg, G. Finne, K et al. (1983). *Nerve disturbances after sagittal split osteotomy*. International Journal Oral Maxillofacial Surgery. 12:279.
89. Van Sickels, J. (2004). *Prevention and management of complications in orthognathic surgery*. Peterson's principles of oral and maxillofacial surgery. 2nd edition. London: BC Decker. p. 1247–66
90. Pereira, F. Yaedu, R. Santana, A et al. (2010). *Maxillary aseptic necrosis after Le Fort I osteotomy: a case report and literature review*. International Journal Oral Maxillofacial Surgery. 68:1402–7
91. Proffit WR, Fields HW, Moray LJ: Prevalence of malocclusion and orthodontic treatment need in the United States: estimates from the NHANES III survey. Int J Adult Orthodon Orthognath Surg 13:97– 106, 1998.