

**UNIVERSIDAD SAN FRANCISCO DE QUITO USFQ**

**COLEGIO DE CIENCIAS DE LA SALUD**

**Paciente femenino de 67 años con dolor de  
hombro derecho**

**Análisis de caso**

**ELENA GABRIELA ACOSTA COBA**

**Medicina**

Trabajo de titulación presentado como requisito para la obtención del  
Título de Médico

Quito, 23 de octubre de 2019

**UNIVERSIDAD SAN FRANCISCO DE  
QUITO COLEGIO DE CIENCIAS DE LA  
SALUD**

**HOJA DE CALIFICACIÓN DE TRABAJO DE  
TITULACIÓN**

**Paciente femenino de 67 años con dolor de hombro  
derecho**

**ANALISIS DE CASO**

**ELENA GABRIELA ACOSTA COBA**

Calificación:

Nombre del profesor, Título académico.  
traumatólogo, especialista en hombro

Hugo Barros, Médico

Firma del profesor:

\_\_\_\_\_

Quito, 23 de octubre de 2019

**Derechos de Autor**

Por medio del presente documento certifico que he leído todas las Políticas y Manuales de la Universidad San Francisco de Quito, incluyendo la Política de Propiedad Intelectual USFQ, y estoy de acuerdo con su contenido, por lo que los derechos de propiedad intelectual del presente trabajo quedan sujetos a lo dispuesto en esas Políticas.

Así mismo, autorizo a la USFQ para que realice la digitalización y publicación de este trabajo en el repositorio virtual, de conformidad a lo dispuesto en el Art. 144 de la Ley Orgánica de Educación Superior.

Firma del estudiante:

Nombres y apellidos: Elena Gabriela Acosta Coba

Código: 00110907

Cédula de Identidad: 0502643190

Lugar y fecha: Quito, 23 octubre del 2019

## **AGRADECIMIENTO**

Agradezco a mis padres, Richard y Elena, que siempre me han acompañado, no solo a lo largo de la carrera de medicina, sino desde muy pequeña explicándome, dándome tiempo, amor y ánimos para seguir mis sueños y deseos. Por ser quienes fundaron en mí los cimientos, valores para que hoy sea lo que soy y darme todas las herramientas que he necesitado a lo largo de mi vida para todo pequeño o gran logro que he tenido. Y asimismo levantarme y empezar con más fuerza tras cualquier dificultad que haya tenido. A mi hermana Valeria por ser esa chispa de alegría y locura que alumbra cada uno de mis días. A mi abuelita Augusta, que aunque ahora no está conmigo, yo sé que su esencia, amor y sabiduría me acompañan siempre, así como ella lo hizo siempre cuando estuvo aquí. A los grandes amigos que hice durante esta hermosa carrera, ya que sin ellos no hubiera sido tan maravilloso este camino.

## RESUMEN

El presente caso describe el cuadro clínico de una paciente femenina de 67 años de edad que presenta dolor en hombro derecho de 18 años de evolución, el cual se intensifica hace 1 año atrás a raíz de caída con impacto directo sobre el mismo. Acude a consulta en noviembre 2018, donde el examen físico revela dolor a la palpación en reborde acromial, limitación importante en todos los arcos de movilidad y maniobras especiales positivas. Scores Constant 45/100 y ASES 38,6/100. En los estudios de imagen se evidencia estrechamiento de espacio articular glenohumeral, ascenso de la cabeza humeral, y signos de artrosis la articulación gleno humeral, junto con lesión masiva de manguito rotador del hombro derecho. De acuerdo a su cuadro clínico se plantea como diagnósticos diferenciales, artropatía de manguito rotador, osteoartritis glenohumeral, artritis reumatoide, artritis séptica, enfermedades metabólicas, necrosis avascular, neuroartropatía. Finalmente, de un análisis exhaustivo la paciente es diagnosticada de artropatía de manguito rotador derecho. Posteriormente, se evaluán todos los tratamientos posibles y dada su edad, y demanda futura se decide realizar una cirugía de implantación de prótesis reversa de hombro con previa planificación en modelos anatómicos 3D de donde se tomará las medidas de los componentes de la protésicos, se usará guía anatómica para la implantación del componente escapular, permitiendo así ser más exactos en la implantación y menorar tiempos quirúrgicos.

Asimismo se realiza una revisión de la anatomía, biomecánica de la lesión que conlleva a la progresión de la artropatía del manguito rotador; así como también su fisiopatología, clasificación, cambios histológicos, sintomatología, examen físico, hallazgos en estudios de imagen, diagnósticos diferenciales, diferentes tratamientos quirúrgicos y posibles complicaciones para así lograr un entendimiento completo y global de dicha patología.

***Palabras clave:*** artropatía de manguito rotador, artroplastía reversa de hombro

## ABSTRACT

The present report describes the clinical case of a 67-year-old female patient who refers pain in the right shoulder of 18 years of evolution, which intensifies 1 year ago due to a fall with direct impact on it. She comes to the office in November 2018, where the physical examination reveals pain on palpation in the acromion, an important limitation in all mobility arcs and special positive maneuvers. Constant scores 45/100 and ASES 38.6 / 100. Image studies show a narrowing of the glenohumeral joint space, ascent of the humeral head, and signs of osteoarthritis of the glenohumeral joint, along with massive rotator cuff injury of the right shoulder. According to its clinical presentation, it is proposed as differential diagnoses, rotator cuff arthropathy, glenohumeral osteoarthritis, rheumatoid arthritis, septic arthritis, metabolic diseases, avascular necrosis, neuroarthropathy. Finally, from an exhaustive analysis, the patient is diagnosed with right rotator cuff arthropathy. Subsequently, all possible treatments are evaluated and given their age, and future demand, it is decided to perform a reverse total shoulder arthroplasty with prior planning in 3D anatomical models from which the measurements of the prosthetic components will be taken, and will serve as anatomical guidance for the implantation of the scapular component.

Likewise, a review of the biomechanical anatomy of the lesion that leads to the progression of rotator cuff arthropathy is performed; as well as its pathophysiology, classification, histological changes, symptomatology, physical examination, findings in imaging studies, differential diagnoses, different surgical treatments and possible complications in order to achieve a complete and global understanding of said pathology.

**Keywords:** rotator cuff arthropathy, reverse total shoulder arthroplasty

## TABLA DE CONTENIDOS

<b>INTRODUCCION</b> .....	<b>9</b>
<b>DESARROLLO DEL TEMA</b> .....	<b>11</b>
<i>OBJETIVO GENERAL</i> .....	11
<i>OBJETIVOS ESPECIFICOS</i> .....	11
<b>PRESENTACION DE CASO</b> .....	<b>11</b>
<i>MOTIVO DE CONSULTA</i> .....	11
<i>DATOS DE FILIACIÓN</i> .....	11
<i>ENFERMEDAD ACTUAL</i> .....	11
<i>ANTECEDENTES PATOLOGICOS PERSONALES</i> .....	12
<i>ANTECEDENTES QUIRURGICOS</i> .....	12
<i>ANTECEDENTES SOCIALES</i> .....	12
<i>EXAMEN FÍSICO</i> .....	12
<b>DIAGNOSTICO DIFERENCIAL (ANALISIS INICIAL</b> .....	<b>13</b>
<b>DIAGNÓSTICO DEFINITIVO</b> .....	<b>18</b>
<b>POSIBLES TRATAMIENTOS Y COMPLICACIONES</b> .....	<b>19</b>
<b>TRATAMIENTO REALIZADO EN PACIENTE</b> .....	<b>20</b>
ARTROPATIA DE MANGUITO ROTADOR. REVISION BLIBLIOGRAFICA .....	22
<b>ANATOMIA Y BIOMECANICA</b> .....	<b>22</b>
<b>FISIOPATOLOGIA E HISTORIA NATURAL</b> .....	<b>23</b>
<b>CLASIFICACION</b> .....	<b>25</b>
<b>CAMBIOS HISTOLOGICOS</b> .....	<b>25</b>
<b>BLIBLIOGRAFÍA</b> .....	<b>28</b>

**TABLA DE FIGURAS**

FIGURA 1. RAYOS X Y TOMOGRAFÍA PRE OPERATORIA .....	18
FIGURA 2. CONSTRUCCIÓN DE MODELO 3D DE ESCÁPULA MÁS PLACA OPERATORIA A MEDIDA .....	21
FIGURA 3. CABEZA HUMERAL CON ARTROPATÍA DE MANGUITO ROTADOR .....	26
FIGURA 4. TINCIÓN HEMATOXILINA EOSINA DE CABEZA HUMERAL CON ARTROPATÍA DEL MANGUITO ROTADOR.....	27



## INTRODUCCION

La artropatía por desgarro del manguito rotador (CTA) en su grado más grave, se define como cambios tales como, infiltración grasa y atrofia de los músculos del manguito rotador junto con cambios óseos que son la femoralización de la cabeza humeral y la acetabulización del acrómion. Normalmente, el manguito rotador actúa como un estabilizador de la articulación del hombro, sin embargo cuando los tendones de este se lesionan, permiten el desplazamiento anterosuperior de la cabeza humeral, lo cual a su vez produce daño y desgaste de las estructuras óseas asociadas.

Se han propuesto múltiples teorías respecto a la fisiopatología de la artropatía, sin embargo la aceptada actualmente es la descrita por Neer en 1983, la cual contempla tanto factores biológicos como mecánicos. Esta describe que la CTA es el resultado del desgarro masivo del manguito rotador, seguido del choque de la cabeza humeral contra la glenoides y el acrómion. Este choque genera desgaste y descomposición de las estructuras óseas y cartilaginosas, permitiendo la liberación de enzimas que dañan los tejidos circundantes, lo cual será el responsable del dolor y limitación funcional experimentada por el paciente.

Para el tratamiento de la CTA, el desgaste y daño óseo es tan severo que generalmente la única opción es la cirugía. Sin embargo, muchas veces los pacientes que tienen dicha patología ya presentan un largo historial de múltiples tratamientos tanto conservadores (rehabilitación, infiltraciones) como quirúrgicos (reparación manguito rotador), no del todo efectivos. Cuando una persona ya presenta CTA existen varias opciones quirúrgicas sin embargo la elección de la técnica quirúrgica depende del mismo paciente. En el caso de una persona adulta mayor, la evidencia indica que la mejor opción es la artroplastía reversa total de hombro (PRH). En este caso, se incluye la utilización de modelos 3D que representa un adicional muy innovador que permite reducir ampliamente los resultados desfavorables, reducción de tiempos quirúrgicos, y las complicaciones tanto a corto como largo plazo como infección o número de cirugías de revisión, respectivamente. Esto es posible, ya que los modelos 3D permiten obtener un diseño protésico preoperatorio, realizar una simulación pre-operatoria precisa.

Con el advenimiento de la tecnología de impresión 3D, todo este planeamiento prequirúrgico previo es posible, razón por la cual dicha tecnología ha sido ampliamente usada especialmente en el área de traumatología y ortopedia de la medicina. La impresión 3D ha permitido afinar detalladamente aspectos relacionados con el diseño preoperatorio, la simulación operatoria, e incluso personalizar de manera individual la guía y/o la personalización del implante individual.

Este caso es un aporte importante para la comunidad médica dado que el hombro, debido a su peculiar arquitectura y biomecánica, no solo está expuesto a los procesos degenerativos de la articulación sino que también está expuesto al mecanismo de falla dependiente del desgarro de los tendones del manguito rotador. Por ello, las prótesis de hombro difiere en complejidad respecto a las de otras articulaciones del cuerpo. Asimismo, esta patología es poco común por lo que la revisión de todo lo referente a esta, incluyendo fisiopatología, biomecánica, histopatología, sintomatología, diagnósticos diferenciales, tratamiento y posibles complicaciones, será de mucha utilidad e interés.

## DESARROLLO DEL TEMA

### OBJETIVO GENERAL

Analizar el caso de una paciente femenina de 67 años del Hospital IESS Quito Sur con dolor de hombro derecho; su proceso diagnóstico y terapéutico.

### OBJETIVOS ESPECIFICOS

- Analizar el proceso diagnóstico, terapéutico realizado y compararlo con la evidencia literaria existente.
- Hacer una revisión bibliográfica de la anatomía y biomecánica de lesión del hombro, fisiopatología, clasificación, presentación clínica, métodos diagnósticos, diagnósticos diferenciales y tratamiento de dolor de hombro.
- Exposición de la utilidad de planeamiento con modelos 3D en esta paciente.

## PRESENTACION DE CASO

### MOTIVO DE CONSULTA

Dolor de hombro derecho de larga data más limitación funcional

### DATOS DE FILIACIÓN

Paciente femenino de 67 años, nacida en la provincia de Esmeraldas, residente en Quito, religión católica, lateralidad derecha, grupo sanguíneo ORH+, jubilada desde hace 3 años, dedico su vida a la cocina en una institución de salud, en la actualidad se dedica a quehaceres domésticos.

### ENFERMEDAD ACTUAL

La paciente refiere que presenta dolor en hombro derecho de intensidad 5/10 desde hace 18 años, el cual se exacerba con el esfuerzo físico, el frío y por la noche. Hace 1 año sufre caída sobre dicho hombro (derecho) con lo cual la sintomatología empeora. Desde dicho evento la paciente concomitantemente al dolor presenta pérdida de capacidad funcional y fuerza. La paciente refiere que es incapaz de levantar pesos mayores a 1 libra con el

brazo derecho. Asimismo, que ahora interfiere con su actividad diaria. A parte de ello no refiere ninguna otra molestia y describe encontrarse en buen estado de salud.

#### ANTECEDENTES PATOLOGICOS PERSONALES

Paciente refiere tener hipertensión controlada con Losartan de 50 mg, e hipotiroidismo controlado con levotiroxina de 100 mg. Asimismo, presenta historial de hernia hiatal más varios episodios de sangrado digestivo, tratados en su momento. Y actualmente con la toma de Omeprazol de 20 mg diariamente a modo de prevención.

#### ANTECEDENTES QUIRURGICOS

Dos cesáreas, hace 35 y 38 años respectivamente.

Histerectomía hace 17 años por sangrado uterino disfuncional.

#### ANTECEDENTES SOCIALES

La paciente niega antecedentes de tabaco y uso de drogas ilícitas. Bebe alcohol solo en eventos sociales (1 evento/año). Refiere mantener una dieta balanceada. Y realiza ejercicio aeróbico o caminata por al menos 30 minutos 3 veces a la semana.

#### EXAMEN FÍSICO

Signos vitales: TA: 132/87 mmHg. FC: 67 FR: 14. Sat: 94% AA. T: 36.5 C

Inspección: Se evidencia prominencia de la cabeza humeral, atrofia del supraespinoso e infraespinoso.

Palpación: Dolor intenso a la palpación en el reborde acromial, con irradiación hasta la mitad del brazo.

Arcos de movilidad: Hombro derecho flexión anterior 85 grados, abducción 70 grados, rotación interna 20 grados, rotación externa 0 grados. Crepitantes fácilmente audibles durante movimientos.

Maniobras especiales: maniobra de Rozamiento de Neer positiva, maniobra de Hawkins positiva, maniobra de Jobe positiva, maniobra de Patte positiva, maniobra de Gerber positiva, maniobra de Yegarson Positiva. (Bakhsh & Nicandri, 2018)

Scores:

EVA: 5/10

Constant de 45/100

ASES de 38,6/100

## DIAGNOSTICO DIFERENCIAL (ANALISIS INICIAL)

La clínica que presenta la paciente agrupa varios síntomas y signos presentes en distintas patologías que podrían afectar la articulación del hombro. Dentro de éstas tenemos a la osteoartritis glenohumeral, la artritis reumatoide, la artritis séptica, enfermedades metabólicas, necrosis avascular, neuroatropatía, al síndrome de manguito rotador y la artropatía del manguito rotador. A continuación, se analiza cada una de estas posibles etiologías para así orientarnos al más probable diagnóstico.

Osteoartritis glenohumeral: Esta patología es una enfermedad degenerativa que se caracteriza por la pérdida progresiva del cartílago que recubre las superficies articulares. Es frecuente en mujeres mayores de 60 años. Es común el antecedente de traumatismo previo. Asimismo, paciente con OA refieren el desarrollo gradual de dolor en el hombro y rigidez en un periodo de varios meses a años. Por otra parte, el cuadro clínico se caracteriza por dolor localizado en la línea anterior de la articulación, especialmente justo debajo de la apófisis coracoides. En cuanto al ROM, puede existir cierta limitación en la abducción y rotación externa; aunque no es específico de la OA, ya que esta puede presentarse también con un manguito rotador íntegro (Green & Norris, 1994). Todos estos datos concuerdan con la sintomatología de la paciente del presente caso. Por lo cual no es posible descartarla como posible causa todavía. Para poder diferenciar entre los distintos tipos de artropatías del hombro, los estudios imagenológicos son imprescindibles.

Artritis reumatoide: la AR se presenta mas en mujeres. Se caracteriza por presentar dolor, inflamación, calor y deformidad en las articulaciones derivado del proceso inflamatorio que nuestro propio sistema inmune genera sobre las articulaciones. También se acompaña de rigidez matutina, mayor a 1 hora. Esta enfermedad primero afecta a articulaciones pequeñas (manos y pies) y conforme avanza puede extenderse a articulaciones mayores como el hombro y la cadera. Generalmente la AR se caracteriza por un compromiso poliarticular y bilateral simétrico. Asimismo, en la AR se ven afectados otros sistemas,

pudiendo suscitarse aparición de nódulos subcutáneos, iritis, epiescleritis, xerostomía, pericarditis, fibrosis pulmonar intersticial, entre otros (Saag, Teng, & Patkar, 2008). En estudios de imagen se observa erosión marginal, músculos de manguito rotador intactos. Y en hallazgos de laboratorio específicos como elevación del factor reumatoide (Neer, Craig, & Fukuda, 1983). Entonces solo por el cuadro clínico es posible descartar esta patología como la etiología de la paciente del caso, ya que los datos no son compatibles.

Artritis séptica: La AS se caracteriza por tener una evolución rápida (días-semanas). En el 50% de los casos, la articulación afectada es la rodilla. Generalmente se presenta como una artritis (dolor, inflamación, calor) monoarticular, con restricción de los movimientos por el dolor. Asimismo, habitualmente los pacientes se encuentran febriles y posiblemente taquicárdicos por el proceso infeccioso de base. Es común en pacientes con factores de riesgo como: inmunosupresión, bacteremia previa, enfermedad articular preexistente. En estudios imagenológicos puede observarse efusión articular. Sin embargo, el diagnóstico definitivo de la AS se realiza a través de un cultivo y/o tinción Gram positiva (Mathews & Coakley, 2008). Si bien la paciente presenta afectación de una sola articulación como sucede en la AS, no presenta el resto de las características clave como la fiebre, la evolución rápida, la inflamación, calor y efusión articular. Por ello la AS, no es un diagnóstico tan probable.

Enfermedades metabólicas: la más representativa dentro de estas enfermedades es la gota, que se caracteriza por ser una artritis monoarticular generalmente. Con intensa inflamación, dolor y enrojecimiento de la articulación comprometida. Esta presenta periodos asintomáticos, alternados con periodos sintomáticos (reagudizaciones). Cuando se da un ataque de gota (reagudización) la severidad máxima se alcanza en 12-24 h aproximadamente, seguido de una resolución completa de los síntomas, incluso sin tratamiento, en tan solo unos días o semanas. El diagnóstico definitivo se realiza mediante la identificación de cristales de urato monosódico en la microscopia de luz polarizada en una muestra de líquido articular. (Neer, Craig, & Fukuda, 1983). Sin embargo, a juzgar por patrón de evolución progresivo y no fluctuante como lo es el de la Gota, este diagnóstico no es compatible con el cuadro clínico del presente caso. Asimismo, la gota suele afectar comúnmente articulaciones como las del pie y la rodilla; mas no el hombro.

Necrosis avascular: Esta patología se asocia ya sea con eventos traumáticos, o no traumáticos como el uso excesivo de corticoesteroides, ingesta de alcohol importante, y enfermedades autoinmunes como Lupus. En esta se da un compromiso de la vasculatura ósea y subsecuente degeneración. Es común que se presente en la articulación de la cadera (necrosis avascular de la cabeza del fémur). Habitualmente se diagnostica en etapas avanzadas. El signo más importante es el dolor, pero en general el cuadro clínico es bastante inespecífico. Este diagnóstico no es tan probable para la paciente del presente caso, ya que no cuenta con ninguno de los factores de riesgo comunes para la necrosis avascular (Mont, L., & Hungerford, 2006).

Esta se caracteriza por el colapso del hueso subcondral, y porque el cartílago articular en la cabeza humeral es plano, grueso y muchas veces se encuentra suelto. En MRI, en T1 se observan lesiones focales bien delimitadas y no homogéneas, con una línea de densidad única que separa el hueso normal y el isquémico. Y en T2 se observa una segunda línea de alta intensidad (signo patognomónico de doble línea) que representa el tejido hipervascular de granulación. Asimismo, tanto la glenoides como el manguito rotador no suelen estar afectados. (Neer, Craig, & Fukuda, 1983).

Neuroartropatía: Se presente como una complicación de la diabetes tanto 1 como 2. Es una enfermedad progresiva que generalmente afecta a las articulaciones del pie y del tobillo. Los pacientes generalmente se presentan con dolor de la articulación comprometida, mas este es menor con relación a lo que se esperaría con el grado de daño real que presenta dicha articulación. Se presentan deformidades, y transferencia de la carga de peso a otras áreas de dicho miembro. Se acompaña de disminución de sensibilidad tanto al dolor como a la vibración y mayor predisposición a la de ulceración e infección. Este diagnostico es muy improbable en la paciente, ya que no cuenta con el mayor factor de riesgo que es sufrir de Diabetes mellitus y además llevar un control inadecuado de la misma. (Neer, Craig, & Fukuda, 1983)

Artropatía del manguito rotador: La CTA se desarrolla cuando una rotura masiva del manguito rotador permanece sin tratamiento por muchos años. Los pacientes generalmente no presentan historia de traumatismo, lo que sugiere que el daño del manguito en la CTA es causado por desgaste progresivo y pinzamiento, mas no por algún trauma.

*Sintomatología:* Los pacientes que sufren de CTA son generalmente de la tercera edad (mayores 65 años), con mayor prevalencia en el sexo femenino. Se caracteriza porque los pacientes presentan dolor de hombro larga data y de intensidad progresiva, que empeora en las noches y es exacerbado por la actividad y el uso. (Neer, Craig, & Fukuda, 1983). La evolución del dolor puede variar desde 2 a 20 años, siendo un promedio los 9.8 años. Además del dolor, los pacientes refieren incapacidad importante para elevar y rotar externamente el hombro. Asimismo, como para levantar pesos con dicha extremidad. Los pacientes refieren varios episodios de inflamación e hinchazón de la articulación del hombro. Junto con múltiples terapias previas generalmente inefectivas para aliviar su sintomatología, tales como: antiinflamatorios y analgésicos orales, inyección intraarticular de corticoides o una o varias intervenciones quirúrgicas (acromioplastia o desbridamiento/reparación del manguito rotador).

*Examen físico:* En la inspección y palpación se observa inflamación del hombro, que incluye tanto a la articulación glenohumeral como a la bursa subacromial. También se evidencia atrofia en la fosa del supraespinoso e infraespinoso.

Asimismo, el movimiento de la articulación glenohumeral va acompañada de dolor, crepitus e inestabilidad anterosuperior importante.

Los rangos de movimiento tanto activo como pasivo están disminuidos. Además, el paciente presenta debilidad y disminución de fuerza para realizar cualquier movimiento. La abducción y la rotación externa son los movimientos mayormente afectados.

En el examen físico es importante evaluar la integridad del músculo deltoides, ya que de su estado dependerá los posibles tratamientos y su efectividad. Su evaluación es esencial en especial en aquellos pacientes que han tenido intervenciones quirúrgicas previas.

De igual manera, es importante evaluar a cada uno de los músculos que conforman el manguito rotador. Existen maniobras específicas para cada uno. Para valorar el supraespinoso tenemos a la maniobra de Jobe, la cual si produce dolor indica tendinitis del supraespinoso, mientras que, si suscita debilidad, indica rotura del supraespinoso. Por otra parte, una maniobra de Patte positiva nos indica tendinitis del infraespinoso. Mientras que la incapacidad de la realización de rotación externa contra resistencia nos indica rotura del infraespinoso (Silva, Otón, Fernandez, & Andréu, 2010). El músculo subescapular y su tendón pueden ser evaluados por la maniobra de Gerber, que si es positiva indica rotura del subescapular. Mientras que el redondo menor y su tendón puede ser evaluado a través del signo hornblower (Middernacht, y otros, 2011). El músculo



bicipital, en cambio es evaluado por la maniobra de Yegarson, la cual es positiva cuando existe lesión de este.

EL cuadro clínico de la paciente del caso concuerda totalmente con los hallazgos característicos de la artropatía de manguito rotador. sin embargo, para llegar a un diagnóstico definitivo es necesario la realización de pruebas complementarias, que se presentan a continuación. Asimismo, gracias a la anamnesis, sintomatología y examen físico ha sido posible descartar desde ahora patologías como Artritis reumatoide, artritis séptica, gota (hiperuricemia), neuroartropatía y necrosis avascular. Quedándonos así, solo con dos posibles diagnósticos que serían: la osteoartritis glenohumeral y la artropatía del manguito rotador.

## PRUEBAS COMPLEMENTARIAS

La paciente trae consigo dos exámenes realizados hace tres años, donde se evidencia:

Rayos X: Disminución del espacio subacromial, presencia de osteofito en acrómion, ascenso de la cabeza humeral de hombro derecho.

Ecografía: Lesión del tendón del bíceps del hombro derecho.

Los datos brindados por los exámenes no son concluyentes, además debido a que fueron realizados hace bastante tiempo, se solicita la realización de una RM de hombro derecho, que reporta lo siguiente.

Tomografía Computarizada (TC): estrechamiento de espacio articular glenohumeral, estrechamiento de espacio acromiohumeral (3 mm), deformidad cóncava de cara inferior de acromion, presencia de osteofito en acrómion, desplazamiento anterosuperior de la cabeza humeral, y signos de esclerosis, erosiones subcondrales y quistes subcondrales de la articulación glenohumeral y acromión de hombro derecho.

Se evidencia disrupción completa de las fibras desde la superficie articular a la bursal, retracción tendinosa, atrofia y degeneración de grasa de vientre muscular tanto de supraespinoso, infraespinoso, subescapular y redondo menor derecho.

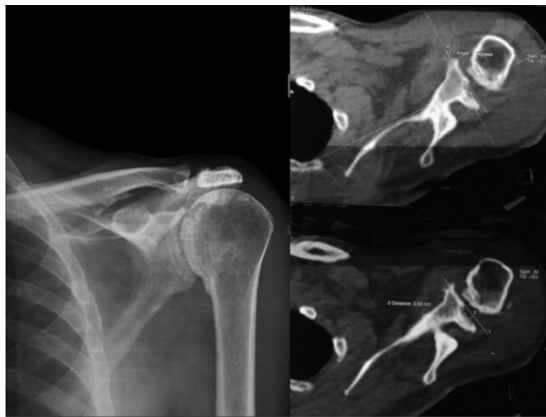

Figura 1. Rayos X y Tomografía pre operatoria

## DIAGNÓSTICO DEFINITIVO

Osteoartritis glenohumeral: En los estudios de imagen de la OA se observa un característico estrechamiento de la porción inferior del cartílago articular glenohumeral (normal 3-4 mm). La cabeza humeral entera es esclerótica y de mayor tamaño por la presencia de osteofitos marginales especialmente en la zona inferior de la misma (Green & Norris, 1994), a diferencia de la CTA en la cual la cabeza humeral presenta zonas de atrofia del cartílago y colapso del hueso subcondral. también existe hipertrofia, derrame sinovial y presencia de cuerpos libres. Asimismo, en la OA generalmente el manguito rotador esta intacto o con daño moderado, a diferencia de la CTA que generalmente es precedida y acompañada de un desgarro masivo del manguito rotador. (Neer, Craig, & Fukuda, 1983)

Artropatía del manguito rotador: Los hallazgos de daño óseo y articular pueden ser evidentes en una RX. Sin embargo, en la TC y en la RM es donde se evidencia claramente los cambios que se producen en la CTA. Dentro de estos encontramos: 1) estrechamiento de la articulación glenohumeral, 2) migración de la cabeza humeral anterosuperiormente, 3) contacto de cabeza humeral con arco coracoacromial 4) acetabularización del acromion (deformidad cóncava de la superficie inferior del acromion) 5) esclerosis y erosiones subcondrales en clavícula, acrómion, glenoides, cabeza humeral y apófisis coracoides, 5) colapso de cabeza humeral, 6) el borde inferior de la glenoides al chocar con la cabeza humeral crea una muesca en esta, 7) formaciones osteofitarias.

Entonces tanto por la anamnesis, examen físico, y pruebas de imagen se confirma artropatía del manguito rotador del lado derecho, como el diagnóstico de la paciente del caso.

## POSIBLES TRATAMIENTOS Y COMPLICACIONES

La primera opción de tratamiento para paciente con lesión del manguito rotador es siempre conservador. Sin embargo, cuando estos fallan para controlar el dolor múltiples opciones quirúrgicas están disponibles. Primero, el debridamiento artroscópico puede proveer solamente alivio temporal a los pacientes. Por ello, muchos de estos pacientes se someten subsecuentemente a más procedimientos quirúrgicos. Además estos tratamientos solo sirven en estadios de desgaste previos al desarrollo de la artropatía del manguito (Morrey, 2003 ).

Por otra parte, para aquellos con diagnóstico de artropatía del manguito rotador, en la actualidad existen varios tratamientos quirúrgicos. Antes de que la artroplastia reversa (PRH) se popularizará, la hemiartroplastía humeral convencional era el tratamiento de elección para esta patología. Esta técnica ofrecía múltiples ventajas frente a la artroplastia de hombro total, primera técnica quirúrgica desarrollada y empleada para esta patología, ya que esta presentaba mayores tasas de revisión y peores resultados en cuanto a niveles de dolor y funcionalidad (Rugg, Gallo, Craig, & Feeley, 2018).

La hemiartroplastia humeral posee una importante desventaja, requiere de la integridad de los ligamentos coracoacromiales y del manguito rotador, ya que estos actúan como un importante retenedor para la traslación de la cabeza humeral, caso contrario, existe un alto riesgo de traslación anterosuperior de la cabeza humeral (Rugg, Gallo, Craig, & Feeley, 2018)

Con estos antecedentes, posteriormente se propuso la PRH, cuyos primeros modelos consistían en prótesis altamente rígidas, cuyo centro de rotación estaba lateralizado, lo cual generaba a su vez importantes fuerzas de roce al nivel de la interfase hueso-implante, lo cual conllevaba a inestabilidad y finalmente falla de la prótesis (Berliner, Regalado-Magdos, & B, 2015). Posteriormente en 1985, Paul Grammont propuso 4 principios claves para el perfeccionamiento del diseño de la PRH, dentro de estos se incluyó la medialización y descenso del centro de rotación, creando fuerzas de roce menores en la interfase, y permitiendo que el deltoides genere una fuerza de palanca mayor en todo el rango de movimiento (Berliner, Regalado-Magdos, & B, 2015). Cabe destacar que la PRH ofrece como ventaja frente a la hemiartroplastia que es un diseño inherentemente

estable, que no requiere de una restricción superior (arco coracoacromial) para mantener su funcionalidad y localización. Asimismo, la PRH permite la elevación del hombro a través de la instauración de una articulación estable, en la que el deltoides es el que genera la fuerza necesaria para su movimiento (Berliner, Regalado-Magdos, & B, 2015).

En cuanto a las complicaciones, varios estudios han reportado deterioro funcional a partir del quinto año posquirúrgico. Las complicaciones que comúnmente ameritan revisión son pérdida del componente glenoideo, inestabilidad, infección o fractura (Scarlat, 2013).

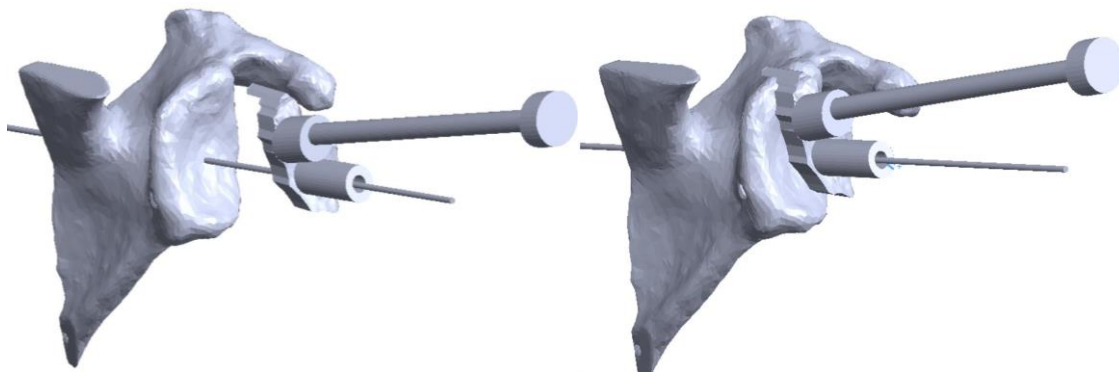
Otro factor desencadenante de falla funcional y que amerita revisión a largo plazo es el notching escapular inferior (Zumstein, Pinedo, Old, & Boileau, 2011). Si bien la medialización del centro de rotación reduce las fuerzas entre la interfase hueso-implante, esta genera un pinzamiento mecánico entre el componente humeral protésico y el pilar escapular lateral. Se ha observado que este pinzamiento es progresivo, por tanto, su incidencia aumenta conforme pasan los años y se relaciona con una disminución de la funcionalidad y los scores (ASES y CONSTANT) (Scarlat, 2013). A raíz de esta complicación, se ideó un cambio en el diseño de la prótesis y en las técnicas quirúrgicas. La solución para este problema radicó en el posicionamiento inferior de la glenoesfera principalmente. Pero también se puede reducir el ángulo de cuello (Erickson, Frank, Harris, Mall, & Romeo, 2015), uso de una glenoesfera de mayor tamaño, y lateralización del centro de rotación como solución a dicho problema (Scarlat, 2013).

## TRATAMIENTO REALIZADO EN PACIENTE

Dada la edad, futura demanda, actividad y evidencia publicada se decidió realizar una artroplastia reversa del hombro derecho en la paciente de este caso. Además, la paciente cumple todos los requisitos para la realización de una PRH que son: roturas irreparables del manguito, pseudoparálisis con flexión anterior menor a 90° y abducción menor a 70°, artropatía, escape anterosuperior o con subluxación humeral y la posesión de un deltoides funcional (Miller & Dlabach, 2013). Además, para mejorar los resultados se decidió aplicar la tecnología 3D para llevar a cabo dicho tratamiento.

Primero, se procedió a construir los modelos 3D con la ayuda de una TC a cortes de 1, tanto del hombro derecho como del izquierdo. Posteriormente dicha información fue importada al programa CAD (computer-aided design), el cual permitió transformar los datos de la resonancia y expresarlos en un gráfico legible para la impresión 3D. Con ello se pudo reconstruir a detalle y con medidas exactas tanto la escápula como el humero de

la paciente. Con dichos modelos fue posible igualmente medir con exactitud la longitud humeral residual, el tamaño de la cavidad medular en cada segmento del humero, grado de desgaste y daño de cabeza humeral y glena. Con dichos datos posteriormente fue posible crear un modelo personalizado de una placa operatoria a medida (Fig. 1), de tal manera que la prótesis encaje perfecto al momento de la cirugía.



*Figura 2. Construcción de modelo 3D de escápula más placa operatoria a medida*

Posteriormente en el laboratorio se procedió a realizar un simulacro de la cirugía a través de los modelos 3D, para así prever cualquier inconveniente o problema que pudiera presentarse durante la cirugía, de tal manera solucionarlos previamente a la misma. Con esto, se reducirán las complicaciones, tiempos quirúrgicos y se maximizarán los resultados favorables a futuro. Mediante este procedimiento se obtuvieron las medidas exactas de todos los instrumentos y componentes protésicos necesarios durante la cirugía. Las medidas obtenidas fueron:

Húmero

Raspa: 9

Base de guía: 2 cm de cabeza de corte

Tallo: 10

Glena

Tornillo central: 35 mm

Superior: 35 mm

Posterior: 20 mm

Inferior: 35 mm

Cabeza: +3

Durante la cirugía primero se procedió a realizar el corte de la cabeza humeral. Se inserta el tallo 10, sin ninguna dificultad debido a la previa medición en los modelos 3D. Posteriormente con la ayuda de la guía anatómica se procede a colocar la base, la cual se fija con el tornillo central, superior, posterior e inferior. Finalmente se coloca la glenoesfera +3.

## ARTROPATIA DE MANGUITO ROTADOR. REVISION BLIBLIOGRAFICA

### ANATOMIA Y BIOMECANICA

El manguito rotador esta formado por un grupo de 4 músculos que son: Subescapular, infraespinoso, supraespinoso, y redondo menor. Estos músculos se originan de la escapula y se insertan en el húmero proximal. El subescapular en la tuberosidad menor. Y de anterior a posterior; el supraespinoso, infraespinoso y redondo menor en la tuberosidad mayor. (Neer, Craig, & Fukuda, 1983)

La articulación glenohumeral es una articulación tipo diartrosis, de la variedad de enartrosis, cuyas superficies articulares son la cabeza redonda y de gran tamaño del húmero y la cavidad glenoidea. Esta es altamente móvil, por lo que requiere varios medios de estabilización. Como estabilizador dinámico, posee al manguito rotador, Y como estabilizador estático, posee a la cápsula articular, el rodete glenoideo (labrum), y ligamentos asociados.

En cuanto a la función, el manguito rotador se encarga de mantener la cabeza humeral en la cavidad glenoidea, manteniendo un espacio articular estrecho y adecuado. También, provee fuerza y estabilidad a la articulación en toda su extensión, excepto inferiormente. Evitando principalmente, desplazamientos proximales y subluxaciones anteriores o posteriores y dislocaciones. Sin embargo, la mayor debilidad inferior explicaría el porque las dislocaciones humerales generalmente se dan en dirección inferior. También su aporte a la estabilidad, evitan que cuando se abduce el brazo, la cabeza humeral se deslice superiormente, permitiendo que el deltoides eleve el brazo sin el riesgo de dislocación o desplazamiento superior.

Además, el manguito rotador participa en la movilidad de la articulación del hombro. Específicamente, el subescapular estabiliza el hombro anteriormente y permite su

rotación interna. El supraespinoso actúa en la abducción de los 0-15 grados iniciales, posteriormente el actor principal es el deltoides. Infraespinoso y redondo menor permiten la rotación externa.

## FISIOPATOLOGIA E HISTORIA NATURAL

La particular arquitectura de la articulación glenohumeral permite que esta condición se produzca específicamente en esta articulación, y no sea posible en otras. Como ya se explico, tanto la movilidad como la estabilidad de esta articulación depende en gran parte del manguito rotador. por ello, un desgarro masivo del manguito rotador (MRCT) va ser el evento inicial que desencadene la serie de eventos degenerativos que caracterizan a la artropatía del manguito rotador (CTA). Para el desarrollo fisiopatológico de la CTA se deben de considerar la interacción de factores tanto nutricionales como mecánicos.

Los factores nutricionales impuestos por el MRCT son la perdida del espacio articular estrecho, y la alteración de la movilidad de la a. glenohumeral. Primero, la alteración del espacio articular, se acompaña de fuga de líquido sinovial, que consecuentemente se traducirá en una presión intrarticular reducida, generando así una disminución de la perfusión de nutrientes para el cartílago articular. Segundo, la inactividad de la articulación genera alteraciones estructurales en el cartílago articular, y además producirá cambios en la composición bioquímica de agua y glicosaminoglicanos del mismo. Todo esto contribuye a la importante atrofia del cartílago articular de la cabeza humeral (Neer, Craig, & Fukuda, 1983).

Por otra parte, la inactividad de la articulación también genera osteoporosis de desuso, afectando especialmente al hueso subcondral, lo que eventualmente producirá el colapso del mismo (Neer, Craig, & Fukuda, 1983).

Los factores mecánicos que contribuyen a la fisiopatología de la CTA son la inestabilidad de la cabeza humeral respecto a la glenoides, y la migración superior de la cabeza humeral hacia el acromion y la a. acromioclavicular (Neer, Craig, & Fukuda, 1983).

La inestabilidad viene dada no solo por el desgarro del manguito rotador sino también por la perdida de la función estabilizadora que ejerce la cabeza larga del bíceps cuando este se desgarra o su tendón se desplaza de su ubicación habitual (corredera bicipital) (Neer, Craig, & Fukuda, 1983).

Entonces lo que sucede es que con el desgarro masivo del manguito rotador, la contracción deltoidea que se produce para la elevación genera la migración de la cabeza humeral, y consecuente estrechamiento del espacio acromiohumeral (AHI). Asimismo, sin la contrafuerza (descenso) por parte del manguito rotador, la cabeza larga del bíceps recibe mayor demanda como el único depresor de la cabeza humeral. El aumento de demanda y la fricción que va a sufrir este tendón entre la cabeza humeral y la superficie acromial inferior, van a aumentar el riesgo de que el tendón de la cabeza larga del bíceps se rompa, produciendo a su vez un mayor estrechamiento del AHI y mayor inestabilidad articular (Brolin, Updergrove, & Horneff, 2017).

Conforme la migración superior continua, la cabeza humeral choca con el acrómion o el ligamento coracoacromial, que ahora actúan como punto de apoyo y conlleva a la acetabulización acromial (Brolin, Updergrove, & Horneff, 2017).

A su vez, la lesión masiva del manguito rotador afecta enormemente la rotación externa, permitiendo que la rotación interna sea dominante lo que produce aún mayor inestabilidad en la articulación glenohumeral. Esto se traduce en estrechamiento del espacio glenohumeral, subluxación anterior y medialización de la cabeza que predisponen al sufrimiento de trauma y desgaste tanto de la superficie articular humeral como de la glenoides, en lugares inhabituales (Brolin, Updergrove, & Horneff, 2017).

Eventualmente, la cabeza incongruente se erosiona, a través de la glenoides, hacia la apófisis coracoides. Asimismo, la migración superior de la cabeza humeral producirá un desgaste por impacto de la parte anterior del acromion, a. acromioclavicular y aspecto externo de la clavícula (Neer, Craig, & Fukuda, 1983).

Además, cabe destacar que la inestabilidad de la cabeza humeral es esencial para su colapso. Si bien la inactividad o desuso de la articulación genera cambios bioquímicos que contribuyen al mismo, estos por sí solos no son suficientes. Es necesario la inestabilidad que genera el trauma y desgaste anómalos para que colapse la cabeza humeral.



## CLASIFICACIÓN

La clasificación de Hamada describe los cambios radiográficos progresivos que se dan desde desgarró de manguito rotador masivo hasta el desarrollo de la artropatía del manguito rotador (CTA) (Brolin, Updergrove, & Horneff, 2017).

Grado 1: se caracteriza por un AHI mayor o igual a 6 mm o un AHI preservado

Grado 2: se caracteriza por un AHI menor o igual a 5 mm

Grado 3: deformidad cóncava en la superficie acromial inferior (acetabulización acromial)

Grado 4A: estrechamiento del espacio glenohumeral sin acetabulización acromial.

Grado 4B: estrechamiento del espacio glenohumeral junto con acetabulización acromial

Grado 5: colapso de cabeza humeral (CTA-esta final)

## CAMBIO HISTOLOGICOS

### MACROSCOPIA

Macroscópicamente se evidencia cartílago atrofiado adyacente a las zonas de colapso. Las zonas superficie articular colapsada eran aquellas en contacto con la escapula, que se caracterizan por ser áreas escleróticas, despojadas de cartílago y posible presencia de osteofitos marginales. Mientras que el resto de la cabeza humeral se caracteriza por estar cubierta de cartílago atrófico y tejido fibroso.

Por otra parte, la glenoides, la articulación acromio-clavicular, el acromion y el tercio externo de la clavícula se caracterizan por presentar grados variables de erosión y desgaste.

### MICROSCOPIA

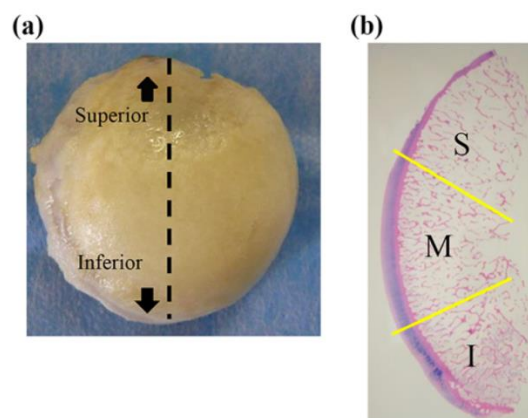
En la microscopía se hallan 3 cambios principales. Primero, el cartílago articular atrófico se encuentra cubierto en grado variable por una membrana fibrosa que contiene células de tejido conectivo dispersas. Segundo, el hueso esponjoso de la cabeza es osteoporótico e hipervascular y evidencia de intento de reparación en los puntos de colapso del hueso subcondral. Tercero, presencia de fragmentos de cartílago articular en las capas subsinoviales (Neer, Craig, & Fukuda, 1983).

Por otra parte, es importante destacar que en la CTA existen diferencias histopatológicas entre la parte superior, media e inferior de la cabeza humeral. La cabeza humeral entera sufre daño severo. El área superior se caracteriza por adelgazamiento y desgarró del

cartílago articular. Mientras que del área media al área inferior hallamos clústers de condrocitos, angiogénesis, calcificación y principalmente engrosamiento del cartílago articular (Figura I). El promedio máximo de grosor del cartílago en la CTA es de 2,19 mm; lo cual es aproximadamente el doble de ancho que el grosor reportado en cadáveres sin dicha patología (1,23 mm) (Toma, y otros, 2018).

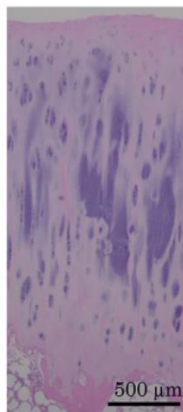
Además del engrosamiento del cartílago, en el área media de la cabeza humeral se hallan zonas más profundas teñidas con Safranina-O, la cual tiñe los clústers de condrocitos (Figura II). El hueso subcondral se caracteriza por tener una estructura irregular y poseer tejido cartilaginoso dentro del mismo (Toma, y otros, 2018).

También se observan marcas cruzadas que corresponden a vasos sanguíneos con calcificación alrededor de estos. La angiogénesis en el cartílago causa calcificación, lo cual explica la presencia de calcificación en la capa de cartílago en la CTA. Entonces el engrosamiento del cartílago y la calcificación se suman y causan agrandamiento o aumento del diámetro de la cabeza humeral (Toma, y otros, 2018).



*Figura 3. Cabeza humeral con artropatía de manguito rotador*

a) Se obtuvo un corte en el plano coronal de la línea media de la cabeza humeral. b) Coloración HYE de la cabeza humeral (10x). La cabeza humeral se dividió en 3 áreas. S, superior. M medio, I inferior.



*Figura 4. Tinción Hematoxilina Eosina de cabeza humeral con Artropatía del manguito rotador*

Corte 40X del área media de la cabeza humeral se observa engrosamiento del cartílago, clusters de condrocitos y una zona irregular calcificada.

## BLIBLIOGRAFÍA

- Neer, C., Craig, E., & Fukuda, H. (1983). Cuff-Tear Arthropathy. *The Journal Bone and Joint Surgery* , 1932-1944.
- Brolin, T., Updergrove, G., & Horneff, J. (2017). Classifications in Brief: Hamada Classification of Massive Rotator Cuff Tears . *Clinical Orthopaedics and Related Research* .
- Toma, T., Suenaga, N., Taniguchi, N., Oizumi, N., Yamaguchi, H., Tome, Y., & Kanaya, F. (2018). Humeral head histopathological changes in cuff tear arthropathy. *Journal of Orthopaedic Surgery* , 1-6.
- Middernacht, B., Winnock de Grave, P., Van Maele, G., Favard, L., Molé, D., & De Wilde, L. (2011). What do standard radiography and clinical examination tell about the shoulder with cuff tear arthropathy? *Journal of Orthopaedic Surgery and Research*.
- Scarlat, M. (2013). Complications with reverse total shoulder arthroplasty and recent evolutions. *International Orthopaedics* , 843-851.
- Rugg, C., Gallo, R., Craig, E., & Feeley, B. (2018). The pathogenesis and management of cuff tear arthropathy. *Journal of Shoulder and Elbow Surgery*, 2271-2283.
- Berliner, J., Regalado-Magdos, A., & B, F. (2015). Biomechanics of reverse total shoulder arthroplasty . *Jornal of shoulder and Elbow Surgery* , 150-160. Obtenido de Biomechanics of reverse total shoulder arthroplasty .
- Zumstein, M., Pinedo, M., Old, J., & Boileau, P. (2011). Problems, complications, reoperations and revisions in reverse total shoulder arthroplasty: A systematic review. *Journal of Shoulder and Elbow Surgery* , 146-157.
- Erickson, B., Frank, R., Harris, J., Mall, N., & Romeo, A. (2015). The influence of humeral head inclination in reverse total shoulder arthroplasty: A systematic review. *Journal of Shoulder and Elbow Surgery* , 988-993.
- Green, A., & Norris, T. (1994). Imaging techniques for glenohumeral arthritis and glenohumeral arthroplasty. *Clin Orthop Relat Res*, 7-25.
- Saag, K., Teng, G., & Patkar, N. (2008). Recommendations for the use of nonbiologic and biologic disease-modifying antirheumatic drugs in rheumatoid arthritis. *American College of Rheumatology*, 59-762.
- Mathews, C., & Coakley, G. (2008). Septic Arthritis: Current diagnostic and therapeutic algorithm. *Curr Opin Rheumatol*, 20-457.
- Mont, M., L., J., & Hungerford, D. (2006). Nontraumatic osteonecrosis of the femoral head: the years later. *J Bone Joint Surg Am*, 88:1117.
- Silva, L., Otón, T., Fernandez, M., & Andréu, J. (2010). Maniobras exploratorias del hombro doloroso. *Elsevier*, 115-121.