

Otrzymano: 2005.11.23
Zaakceptowano: 2006.05.23

Limfangioleiomiomatosis (LAM): diagnostic problems

Limfangioleiomiomatoza (LAM): trudności diagnostyczne

Agnieszka Jarzemska¹, Władysław Lasek², Małgorzata Nawrot²,
Grzegorz Przybylski¹, Anna Purzycka-Jazdon², Marcin Kobierowski²

¹ Katedra i Klinika Chorób Płuc, Nowotworów i Gruźlicy Collegium Medicum im. Ludwika Rydygiera w Bydgoszczy Uniwersytetu Mikołaja Kopernika, Toruń, Polska

² Katedra i Zakład Radiologii i Diagnostyki Obrazowej Collegium Medicum im. Ludwika Rydygiera w Bydgoszczy Uniwersytetu Mikołaja Kopernika, Toruń, Polska

Adres autora: Agnieszka Jarzemska, Katedra i Klinika Chorób Płuc, Nowotworów i Gruźlicy Collegium Medicum im. Ludwika Rydygiera w Bydgoszczy Uniwersytetu Mikołaja Kopernika w Toruniu, Kujawsko-Pomorskie Centrum Pulmonologii, ul. Seminaryjna 1, 85-326 Bydgoszcz, e-mail: ajarzemska@wp.pl

Summary

Background:

LAM is a rare idiopathic disorder found almost exclusively in premenopausal women. It is characterized by a proliferation of abnormal smooth muscle cell in the pulmonary interstitium, in the lymphatic system of the thorax, retroperitoneum and by the formation of pulmonary parenchymal cysts. The most common clinical manifestations of LAM are pulmonary symptoms including progressive dyspnoea, pneumothorax and chylous effusion.

Case report:

The authors describe a case of a 43-year-old woman with lymphangiomyomatosis (LAM) with initial manifestation of pneumothorax and retroperitoneal cystic mass.

Conclusions:

HRCT is the best method for cyst detection and is essential for diagnosis. A radiologist is often the first physician to suggest the diagnosis of LAM. However, misdiagnosis is common and may result in inappropriate therapeutic procedures that can further complicate the treatment. There are characteristic abdominal findings in patients with LAM, that in conjunction with the HRCT findings of pulmonary cysts, prove to be useful in establishing this diagnosis.

Key words:

lung • cysts • lymphangiomyomatosis

PDF file:

http://www.polradiol.com/pub/pjr/vol_71/nr_4/8487.pdf

Wstęp

Limfangioleiomiomatoza (LAM) jest rzadką chorobą występującą u kobiet w wieku rozrodczym. Występuje również u starszych pacjentek stosujących hormonalną terapię zastępczą. Uważa się, że istotą choroby jest defekt genetyczny w zakresie genu TSC-2 prowadzący do zaburzenia produkcji tuberyny – regulatora proliferacji. Nie w pełni dojrzałe komórki mięśni gładkich nadmiernie proliferują w ścianach oskrzeli, naczyniach krwionośnych płuc, naczyniach limfatycznych oraz węzłach chłonnych klatki piersiowej i jamy brzusznej wykazując dodatkowo zwiększoną ekspresję receptorów estrogenowych. Wiąże to zależność objawów choroby z stanem hormonalnym pacjentek.

Biorąc pod uwagę podłoże genetyczne, niektórzy autorzy uważają, że LAM jest niekompletną ekspresją stwardnienia guzowatego TSC [1]. Proliferująca w limfangioleiomiomatozie mięśniówka wybarwia się przeciwciałami przeciwko aktywie mięśni gładkich, desminie, wimentynie oraz przeciwciałem HMB 45. W łączności z obrazem klinicznym jest podstawą rozpoznania choroby. Przeciwciało HMG45 nie jest swoiste dla limfangioleiomiomatozy, wchodzi, bowiem również w reakcje z komórkami czerniaka i niektórych znamion. Nie reaguje natomiast z normalnymi, hiperplastycznymi lub transformowanymi nowotworowo komórkami mięśni gładkich tkanki płucnej i naczyń. Ta szczególna immunoreaktywność pobudzonych miocytów w LAM czyni HMB45 szczególnie użytecznym w potwierdzeniu choroby [1, 2].

Proliferacja mięśni gładkich przewodników i oskrzelików oraz naczyń w obszarze płuc prowadzi do powstania cienkościennych torbielek, rozsianych, drobnych guzków, odmy opłucnowej, krwawień pęcherzykowych, chłonkotoków i limfadenopatii. Podobne zmiany spotyka się w drogach limfatycznych jamy brzusznej. Oprócz nich typowymi dla LAM są również naczyniakomięśniakotłuszczaki w nerkach [3, 4].

Ponieważ zajęcie płuc jest dominujące, pacjentki skarżą się przede wszystkim na objawy ze strony układu oddechowego (postępujący spadek tolerancji wysiłku, kaszel, ból w klatce). Z uwagi na wymienione wyżej zmiany w klatce piersiowej dobrze widoczne w technice HRCT, obraz ten uznaje się za wysoce charakterystyczny, co w korelacji z kliniką umożliwia postawienie rozpoznania w przypadku braku możliwości wykonania biopsji zajętego narządu [5, 6, 7, 8].

Celem pracy jest przedstawienie przypadku limfangioleiomatozy, który przez lata stanowił olbrzymi problem dla lekarzy wielu specjalności, ze ślepyimi zaułkami diagnostyki i terapii zanim udało się ustalić właściwe rozpoznanie.

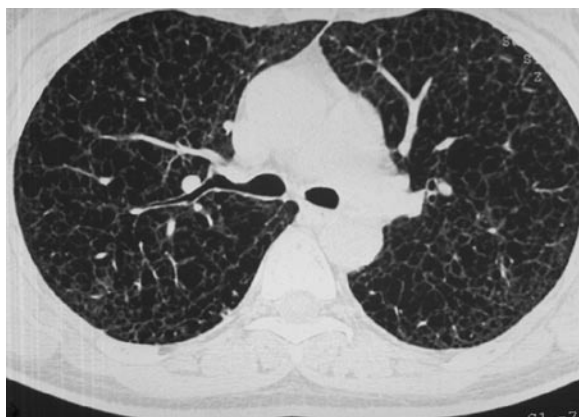

Figure 1. HRCT – multiple, thin-walled cystic airspaces, usually round in shape. The cysts are distributed diffusely throughout both lungs.

Rycina 1. HRCT – liczne, zwykle okrągłe, cienkościennie torbiele rozsiane są w obrębie obu płuc.

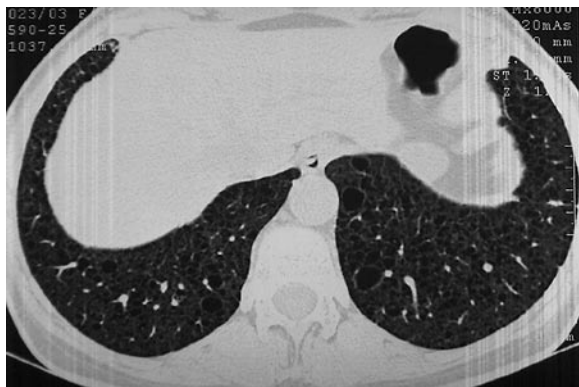


Figure 3. HRCT – Costophrenic angles are also implicated.

Rycina 3. HRCT – kąty żebrowo-przeponowe są również zajęte.

Wynikało to z nie tylko z olbrzymiej rzadkości tej choroby szacowanej na ok. 1:1000000 kobiet ale i nieco wyjątkowej symptomatologii [8].

Opis przypadku

Pacjentka O.E. lat 43 trafiła w 2003 r. do Poradni Sarkoidozy i Chorób Śródmiąższowych Płuc z powodu rozsianych zmian w płucach o charakterze licznych torbiele i pojedynczych drobnych guzków, które uwidoczniło w badaniu HRCT (Rycina 1, 2, 3, 4).

Choroba rozpoczęła się w 1998 r. odmą opłucnową lewostronną, leczoną zachowawczo w szpitalu rejonowym. Po rozprężeniu płuca chorą wypisano do domu bez dalszej diagnostyki.

Na początku 2001r. w trakcie rutynowej kontroli ginekologicznej stwierdzono guz w jamie brzusznej.

Chorą skierowano do oddziału chirurgicznego w szpitalu powiatowym gdzie w badaniu ultrasonograficznym jamy brzusznej opisano – w lewym śródbrzuszu i lewym dole biodrowym przestrzeń płynową z gęstą zawartością. Położenie, kształt i echostruktura nerek w normie. Cechy zastójki moczu w lewym układzie kielichowo-miedniczkowym

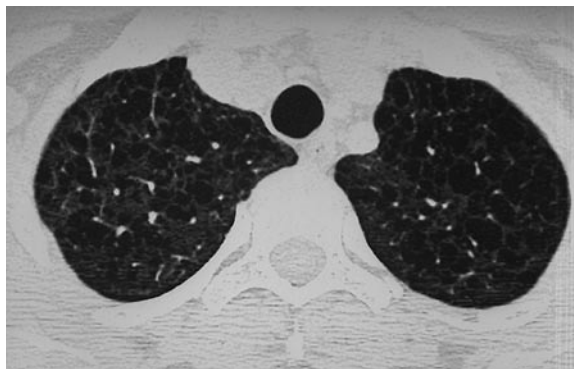


Figure 2. HRCT – the upper lobes are involved to a similar degree such as on figure 1.

Rycina 2. HRCT – górne płaty zajęte są w podobnym stopniu jak na ryc 1.

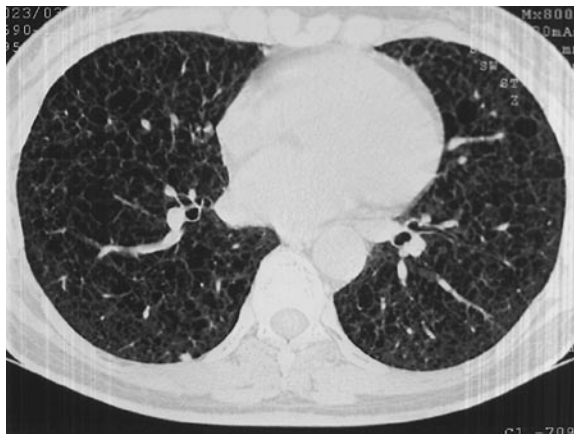

Figure 4. HRCT – small nodules in the peripheral lung zone.

Rycina 4. HRCT – małe guzki w obwodowych częściach płuc.

z nieco poszerzonym górnym odcinkiem lewego moczowodu. Usg ginekologiczne: brak zmian w macicy i przydatkach, w lewym podbrzuszu „wielokomorowa torbiel o średnicy powyżej 10 cm”.

Do torbieli założono dren uzyskując obfity, gęsty, opalizujący wysięk w ilości około 0,5 l/dobę. Badania biochemiczne płynu nie wykonano. Retrospektywnie można podejrzewać, że był to chłonkotok. W trakcie hospitalizacji nastąpił ubytek masy ciała około 8 kg. W tym czasie nie stwierdzono zmian w klatce piersiowej na zdjęciu rtg.

Ze względu na utrzymujący się wysięk z drenu z rozpoznaniem guza jamy brzusznej i przetoki w lutym 2001 przekazano chorą do ośrodka o wyższej referencyjności. Wykonano badanie KT jamy brzusznej i stwierdzono ograniczoną przestrzeń płynową 90 x 60 x 70 mm położoną po stronie lewej poniżej ogona trzustki, sięgającą do talerza biodrowego, spychającą nerkę lewą ku górze. Chorą poddano laparotomii. Opis zabiegu operacyjnego: guz zaotrzewnowy po stronie lewej, z powiększonymi węzłami chłonnyymi wzdłuż aorty.

Śródoperacyjnie rozpoznano mięsaka. Torbiel wycięto w całości, z limfadenektomią wzdłuż aorty brzusznej na odcinku od tętnicy nerkowej lewej do tętnicy biodrowej. Ostatecznie po konsultacji preparatów histopatologicznych w ośrodku referencyjnym rozpoznano mezoteliomę. Chora otrzymała 6 cykli doxorubicyny (150 mg/dawkę) w monoterapii.

Po zakończeniu leczenia onkologicznego (lipcu 2001), pacjentka kontrolowana ultrasonograficznie okresowo do chwili obecnej. Nie stwierdza się zmian w obrębie narządów jamy brzusznej.

Po raz pierwszy u pacjentki wystąpiła duszność w okresie okołooperacyjnym w marcu 2001 r.

Początkowo była ona wiązana z rozpoznaną chorobą nowotworową i jej leczeniem.

Dopiero w 2003 r. chora została skierowana do poradni pulmonologicznej. W zleconej wówczas tomografii komputerowej wysokiej rozdzielczości (HRCT) klatki piersiowej uwidoczniły się torbielki obejmujące całe pola płucne środkowe i górne, które opisano jako uogólnione zmiany o typie rozedmy pęcherzykowej wielkości do 20 mm. Pacjentkę przyjęto na oddział pulmonologiczny celem dalszej diagnostyki oraz rozważenia wskazań do operacyjnego zmniejszenia objętości płuc (OZOP). W wykonanej wówczas mechanice oddychania stwierdzono znaczne zwiększenie parametrów objętościowych płuc przemawiające za rozdęciem tkanki płucnej. Chorą nie zakwalifikowano do OZOP i wypisano do domu z rozpoznaniem rozedmy pęcherzowej, przewlekłej obturacyjnej choroby płuc (w wywiadzie nikotynizm), stanu po leczeniu choroby nowotworowej.

W ponownie wykonanym HRCT (czerwiec 2003) – liczne, różnokształtne torbiele do 2,0 cm, najliczniejsze i największe w polach płucnych środkowych i górnych. Pojedyncze w kątach przeponowo-żebrowych. W segmentach VI i X płuca prawego pojedyncze podopłucnowe guzki wielkości

0,4–0,5 cm. We wnioskach podano, że obraz może odpowiadać histiocytozie lub lymphangioleiomyomatozie płucnej.

Pomimo sugestii radiologa, chorą do Poradni Chorób Śródmiąższowych skierowano z rozpoznaniem histiocytozy.

Na podstawie analizy zdjęć HRCT, objawów klinicznych sprzed 3 lat, powzięto podejrzenie LAM. Brak progresji międzybłoniaka (w przebiegu, którego średnie opisywane przeżycia nie przekraczają zwykle jednego roku) wskazuje, że guz w przestrzeni zaotrzewnowej mógł być angioleyomiomą.

Bardzo niskie parametry czynnościowe płuc i miokardio-patia zastoinowa, prawdopodobnie po cytostatykach, spowodowały, że nie zdecydowano się na wideotorakoskopową biopsję płuca (VATS). Udało się natomiast uzyskać preparaty z jamy brzusznej, z zabiegu operacyjnego sprzed 2 lat i zweryfikowano je w kierunku LAM.

Po uzyskaniu potwierdzenia histopatologicznego LAM, (dodatnia immunohistochemia w tym HMB45) chorej włączono Depo-proverę w dużych dawkach.

Od czasu włączenia leczenia parametry wentylacyjne płuc pogorszyły się nieznacznie. Pojemność życiowa VC zmniejszyła się do 2,16 L (o 200 ml) poprzez zwiększenie RV, przy czym pletyzmograficznie mierzona całkowita pojemność płuc (TLC) utrzymuje się na stałym poziomie ok. 11–12 L. W każdym razie przez około rok leczenia progestagenem nie wystąpiło tak gwałtowne pogorszenie parametrów oddechowych jak pomiędzy badaniami wykonanymi w kwietniu 2003 i 2004, kiedy to pojemność płuc (mierzona TLC i TGV) z 7–8 L powiększyła się do 11–12 L. Z uwagi na duży wysięk oddechowy i pojawienie się hipoksemii w badaniach gazometrycznych, chora otrzymała również domowe leczenie tlenem. Aktualnie została zakwalifikowana do przeszczepu płuc.

Omówienie

Samoistna odma wynikająca z pęknięcia podopłucnowej torbielki u młodej 36 letniej kobiety to typowy wiek i typowy pierwszy objaw. Następne, mniej swoiste objawy płucne jak postępująca duszność, kaszel i spadek tolerancji wysiłku występują u ponad połowy chorych. W tym przypadku nie stwierdzono chłonkotoku w klatce piersiowej, który jest opisywany u 15% do 39% chorych. Pojawił się natomiast chłonkotok w obrębie jamy brzusznej spotykany u około 5% chorych [9, 2, 10]. Z uwagi na retrospektywną ocenę danych z zabiegu operacyjnego i zdjęć radiologicznych nie można jednoznacznie określić charakteru torbieli wypełnionej chłonką. Była to prawdopodobnie torbiel limfatyczna, która podobnie jak limfangiektazje i naczyniakomięśniaki może pojawić się zaotrzewnowo w LAM [6, 11]. Zmiany tego typu występują w jamie brzusznej u 75% chorych. Najczęstszą jest angiomiolipoma nerek (50%), dobrze uwidaczniająca się w ultrasonografii bądź tomografii komputerowej [4, 12].

W największym, co do liczby pacjentek doniesieniu z Mayo Clinic, przeanalizowano 79 kobiet z limfangioleiomyomatozą, obserwując wystąpienie chłonkotoku u 10% (u 9 chorych)

– z czego 2/3 dotyczyło jednej strony klatki piersiowej, 1/3 obustronnie, a u tylko jednej chorej stwierdzono go w jamie otrzewnej [10].

Zmiany radiologiczne w klatce piersiowej:

- początkowo obraz prawidłowy,
- następnie pojawiają się drobnoplamiste, siateczkowate zagęszczenia i torbiele, rozdęcie tkanki płucnej, co daje nadmierne przejaśnienie obrazu.
- Najbardziej charakterystyczny jest obraz HRCT – rozsiane drobne guzki oraz liczne, dobrze odgraniczone

torbiele o cienkiej ścianie, równomiernie rozproszone w obu płucach, zajmujące zachyłki przeponowo-żebrowe [3, 5, 13, 14].

Z tych chorych tylko 7 miało KT klatki i jamy brzusznej.

LAM jest dużą rzadkością, a izolowany chłonnokotek w jamie brzusznej jako pierwszy objaw choroby jest jeszcze rzadszy.

Wykonane na początku choroby HRCT płuc zmieniłyby tryb postępowania a w konsekwencji ułatwiłyby postawienie właściwego rozpoznania znacznie szybciej. Przypadek ten podnosi stary problem – konieczność ścisłej współpracy radiologów z klinicystami.

Piśmiennictwo:

1. Przybylski G et al: Limfangioleiomyomatoza u kobiety w menopauzie stosującej hormonoterapię zastępczą. *Pneumonol Alergol Pol*, 2004; 72: 117–19.
2. Ryu J et al.: Chylothorax in lymphangioleiomyomatosis. *Chest*, 2003; 123: 623–7.
3. Pan L-H et al: Pulmonary Lymphangioleiomyomatosis: a case report with immunohistochemical details and DNA analysis. *Tohoku J Exp Med*, 2003; 199: 119–26.
4. Chu S et al: Comprehensive evaluation of 35 patients with lymphangioleiomyomatosis. *Chest*, 1999; 115: 1041–52.
5. Radzikowska E: Limfangioleiomyomatoza. *Pneumonol Alergol Pol*, 2000; 68: 169–74.
6. Avila N et al: Lymphangioleiomyomatosis ; Correlation of qualitative and quantitative thin-section CT with pulmonary function tests and assessment of dependence on pleurodesis. *Radiology*; 2002; 223: 189–97.
7. Lacroinque J, Urban T: Current aspects of lymphangioleiomyomatosis. *Rev Pneumol Clin*, 1999; 55: 263–9.
8. Kacprzak G.T Gabrys K: Optymalizacja leczenia chirurgicznego chłonnokotków opłucnowych. *Pol Przegl Chir*, 2000; 72, 4: 381–6.
9. Bearz A et al: Lymphangioleiomyomatosis: a case report and review of the literature. *Tumori*, 2004; 90: 528–531.
10. Hancock E, Osborne J: Lymphangioleiomyomatosis: a review of the literature. *Respiratory Medicine*, 2002; 96: 1–6.
11. Avila N et al: Pulmonary lymphangioleiomyomatosis: correlation of ventilation, perfusion, scintigraphy, chest radiography and CT with pulmonary function test. *Radiology*, 2000; 214: 414–6.
12. Sullivan E: Lymphangioleiomyomatosis. *Chest*, 1998; 114: 1689–703.
13. Urban T et al: Pulmonary lymphangioleiomyomatosis: follow-up and long-term outcome with antiestrogen therapy: a report of eight cases. *Chest*, 1992; 102: 472–6.
14. Urban T et al: Pulmonary Lymphangioleiomyomatosis, *Medicine Baltimore*, 1999; 78: 321–37.