

Resumen

Introducción: Los dientes supernumerarios son anomalías en el desarrollo dental. Estos dientes pueden presentarse en la línea media (mesiodens) en un 48.6%, siendo el más común de los dientes; le siguen los premolares con un 26.4%, los laterales con 11.1% y los molares en un 9.7%. Su diagnóstico se realiza mediante un estudio radiológico (radiografía panorámica). El mesiodens es el diente supernumerario que aparece con mayor frecuencia en la dentición definitiva. En la mayoría de ocasiones se trata de un hallazgo casual. El diagnóstico precoz permite realizar la extracción de forma temprana, favoreciendo la erupción espontánea de los incisivos permanentes, y evita tener que efectuar otros tratamientos más complejos, quirúrgicos u ortodóncicos. **Caso Clínico:** Paciente de 21 años que se presenta al Servicio de Practicas Odontológicas Integradas de la Facultad de Odontología presentando en el diagnóstico clínico dos dientes supernumerarios en el arco superior por detrás de sus incisivos centrales permanentes, localizados en la línea media, ambos con malposición y malformación dentaria (semierupcionados). Luego se procede a la exodoncia de los mismos con una técnica sencilla. **Conclusión:** El procedimiento de elección para favorecer el posterior tratamiento ortodóncico es la exéresis quirúrgica. El diagnóstico precoz de la presencia de mesiodens permite la exodoncia temprana del mismo evitando complicaciones asociadas y tratamientos posteriores más complejos.

Introducción

Un mesiodens es un diente supernumerario localizado en la región de los incisivos centrales superiores. Es el diente supernumerario más común que se presenta en una frecuencia de 48,6%.

Los dientes supernumerarios son alteraciones del desarrollo cuya etiología se desprende de varias teorías: filogenética, hiperactividad de la lamina dental, dicotomía del folículo dental y factores genéticos.

Los mesiodens pueden presentar morfología variable, pueden ser único, múltiple, unilateral o bilateral, erupcionado o impactado.

El diagnóstico temprano de los dientes supernumerarios es importante para evitar que se presenten complicaciones tales como: diastema interincisivo, inclusión, malposición, lesiones periodontales y radicales y formación de quistes foliculares.

El tratamiento del mesiodens erupcionado debe ser la extracción por motivos estéticos y funcionales ya que suelen estar en malposición.

Descripción del Caso

Paciente de 21 años, sin antecedentes de interés, acude al Servicio de Practicas Odontológicas Integradas de la Facultad de Odontología para una revisión odontológica. A la inspección clínica se observa la presencia de dientes supernumerarios en el arco superior por detrás de sus incisivos centrales permanentes, localizados en la línea media, con malposición. Se procede a la toma de radiografías periapical y oclusal para obtener un diagnóstico radiográfico en las cuales se observó la presencia de un mesiodens. El diagnóstico es concluyente. El tratamiento consiste en la extracción quirúrgica del mismo con pronóstico favorable.

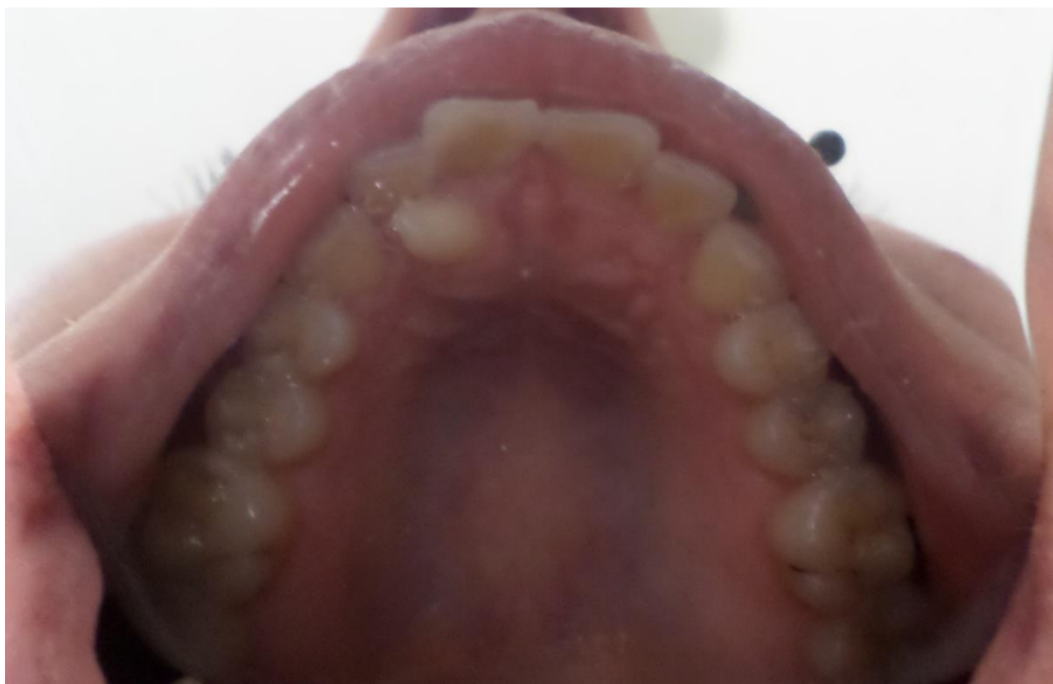

Fig. 1 Inspección Clínica

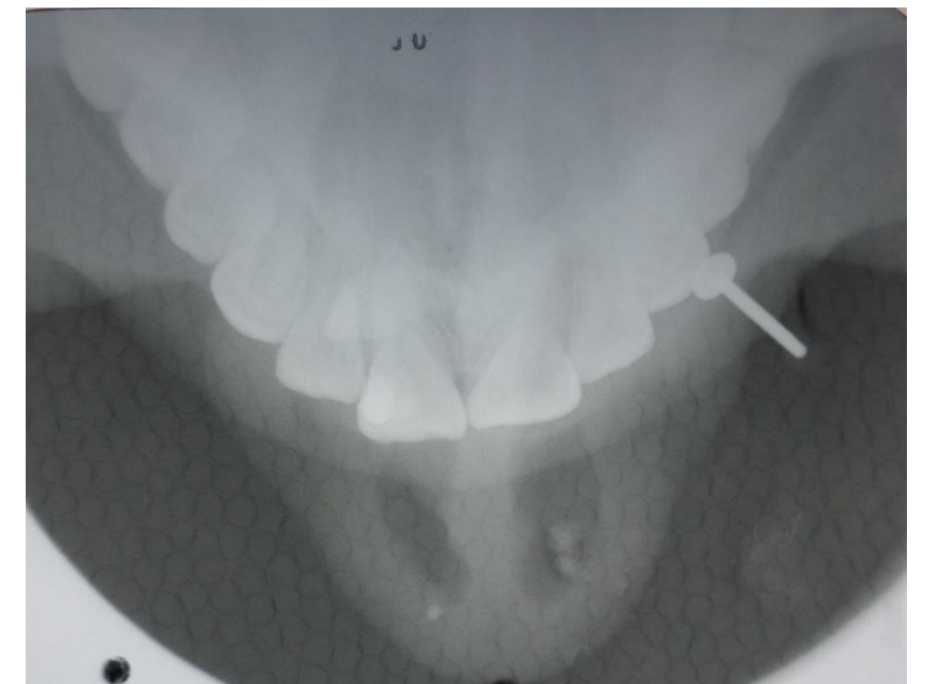
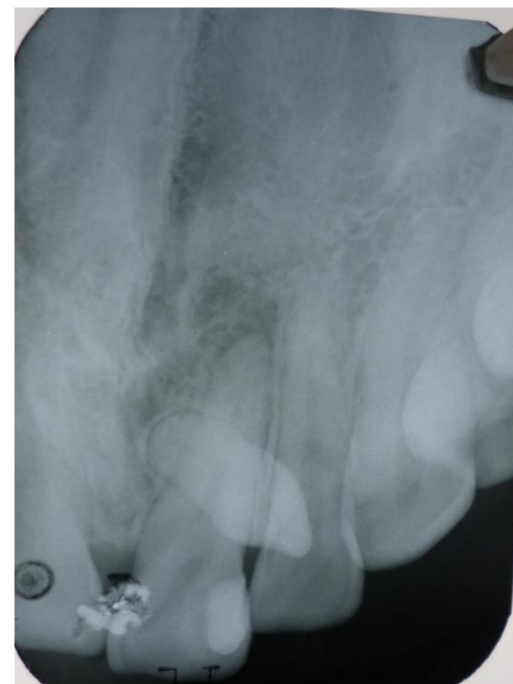

Fig.2 Diagnostico Radiográfico

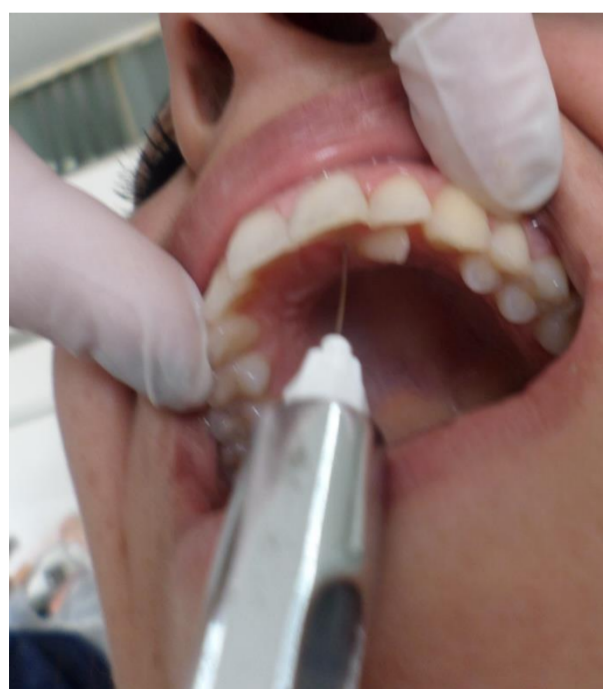

Fig.3 Anestesia infiltrativa

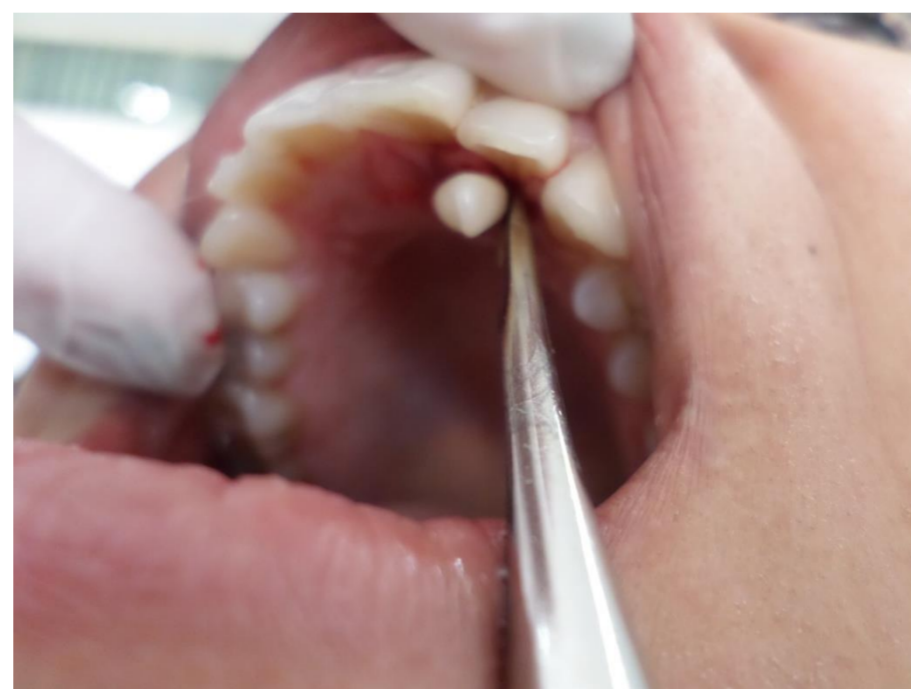

Fig. 4 Exodoncia con elevador

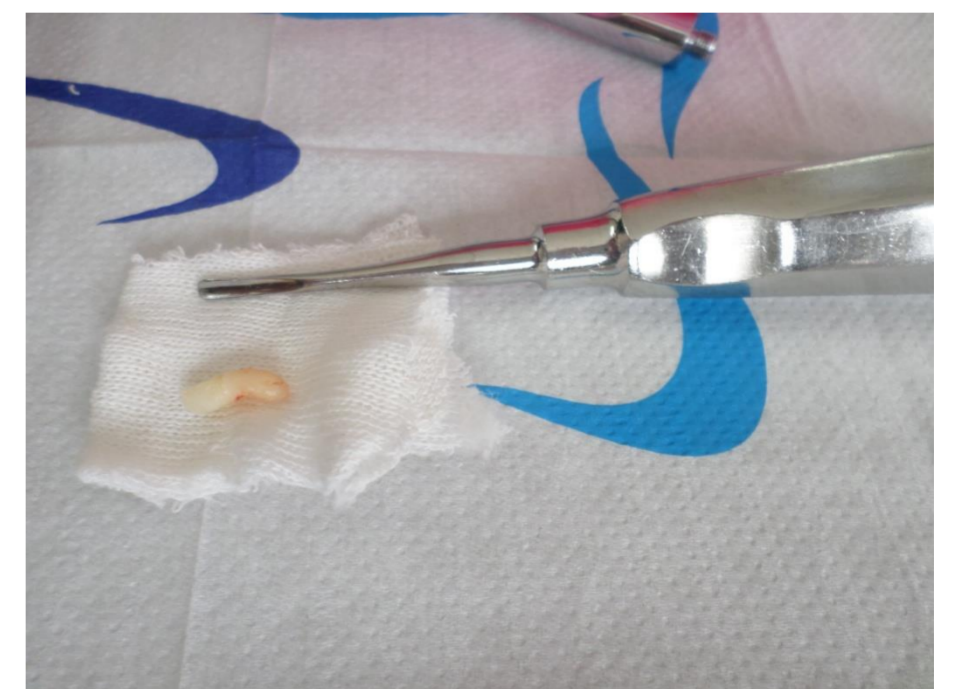

Fig. 5 mesiodens extraído.

Conclusiones

El procedimiento de elección para favorecer el posterior tratamiento ortodóncico es la exéresis quirúrgica. El tratamiento del mesiodens debe considerar la influencia sobre la posición e integridad de los dientes permanentes. Es muy importante el diagnóstico precoz; la exodoncia temprana previene la pérdida del espacio anterior de la arcada dentaria y evita futuras complicaciones.

Referencias

1. Mesiodens: presentación de tres casos, Rev Pediatr de Aten Primaria. VOL XII n° 45, año 2010.
2. Dientes Supernumerarios, Rev Odontológica Mexicana, VOL.XVII, año 2013.
3. Mesiodens Múltiples, Rev ADM, VOL. LXVIII año 2013.
4. Cirugía Oral e Implantología. Guillermo Raspall. Ed. Panamericana 2° Ed. Año 2006.