

# Liberación De Canino Retenido Con Fines Ortodonicos.

25

Autores: M. M. BETI; M.E. RUIZ, A. BIANCHI, M. F. CACCIAVILLANO; R. FERNANDEZ; F. E. MALAGRABA

Facultad De Odontologia De La Plata. UNLP

Categoría: Casos Clínicos

## Resumen

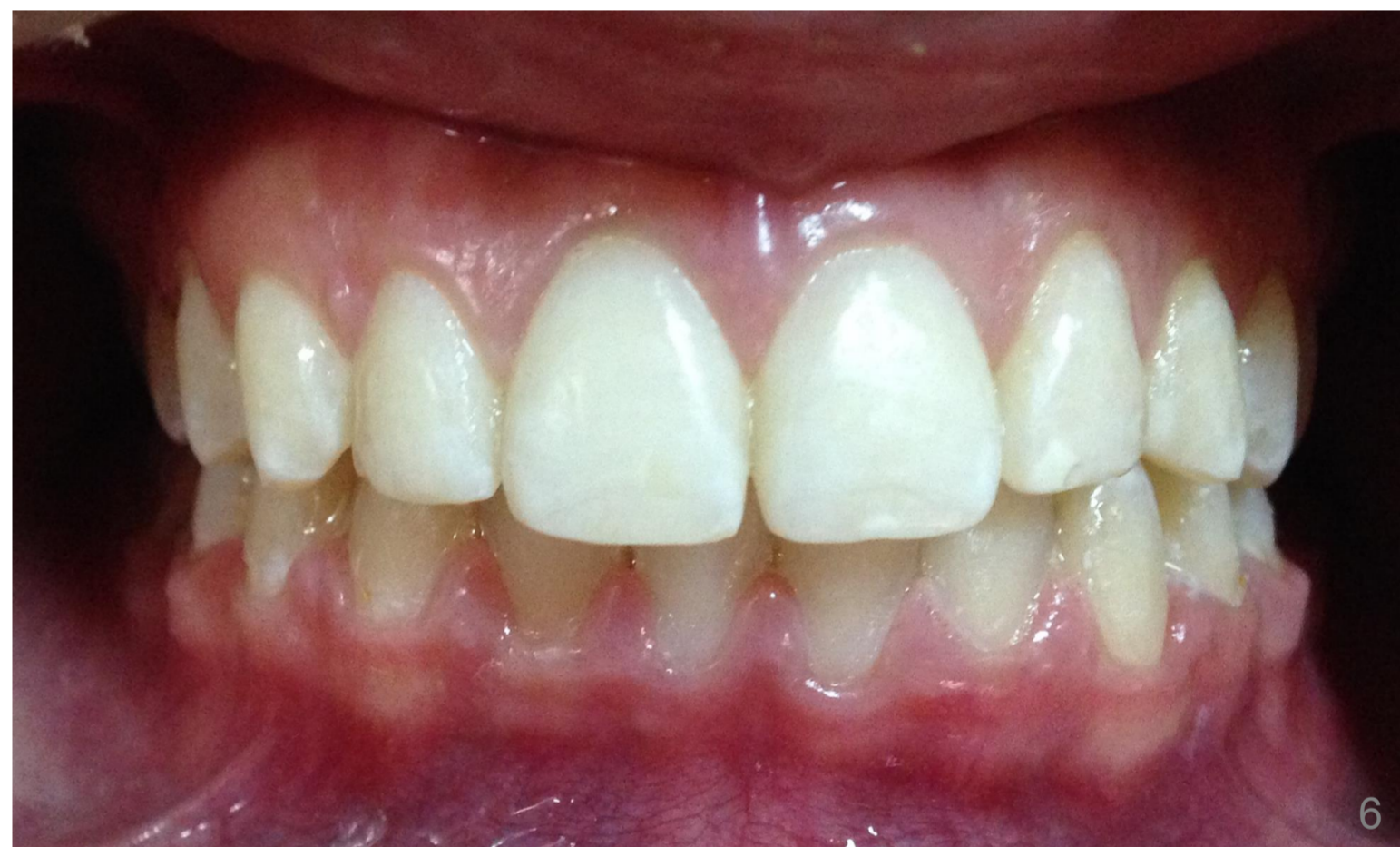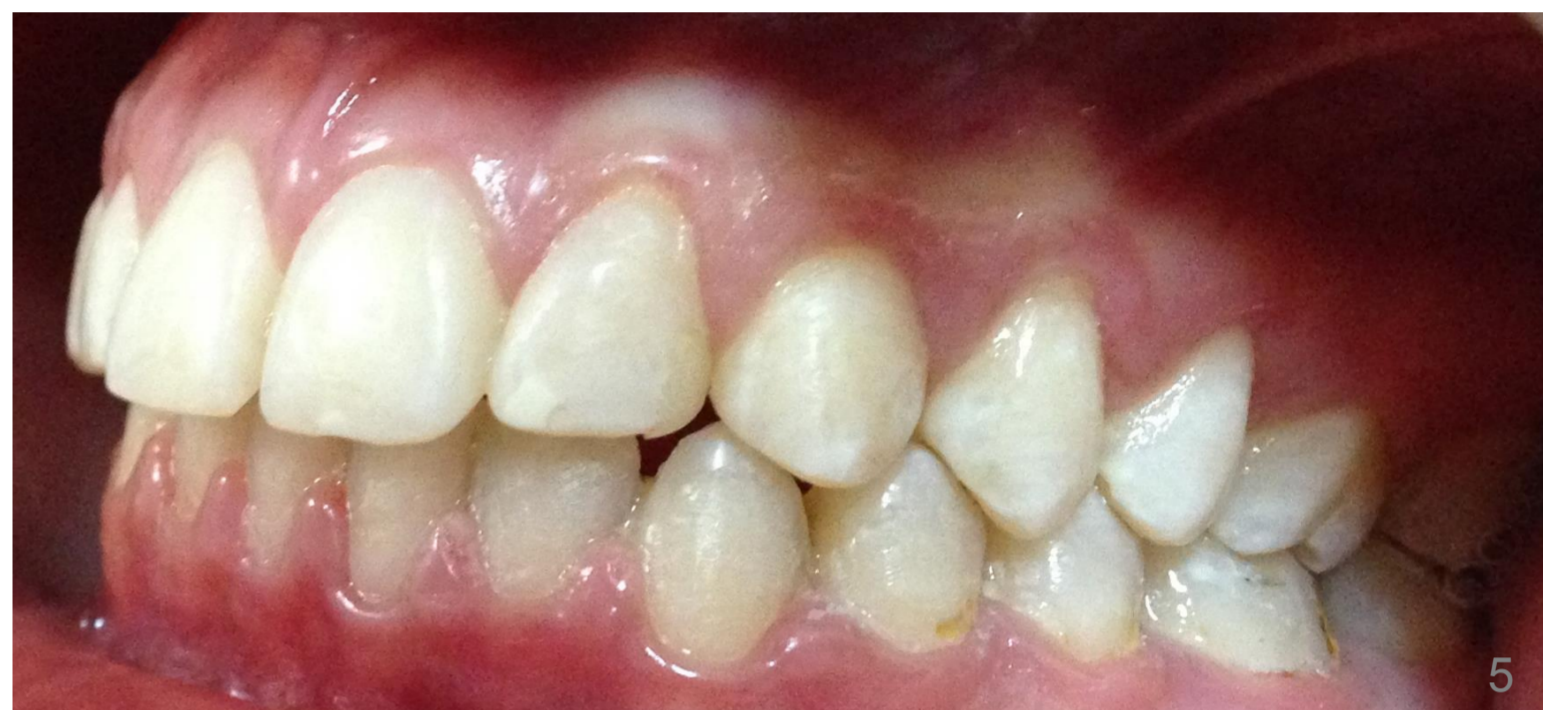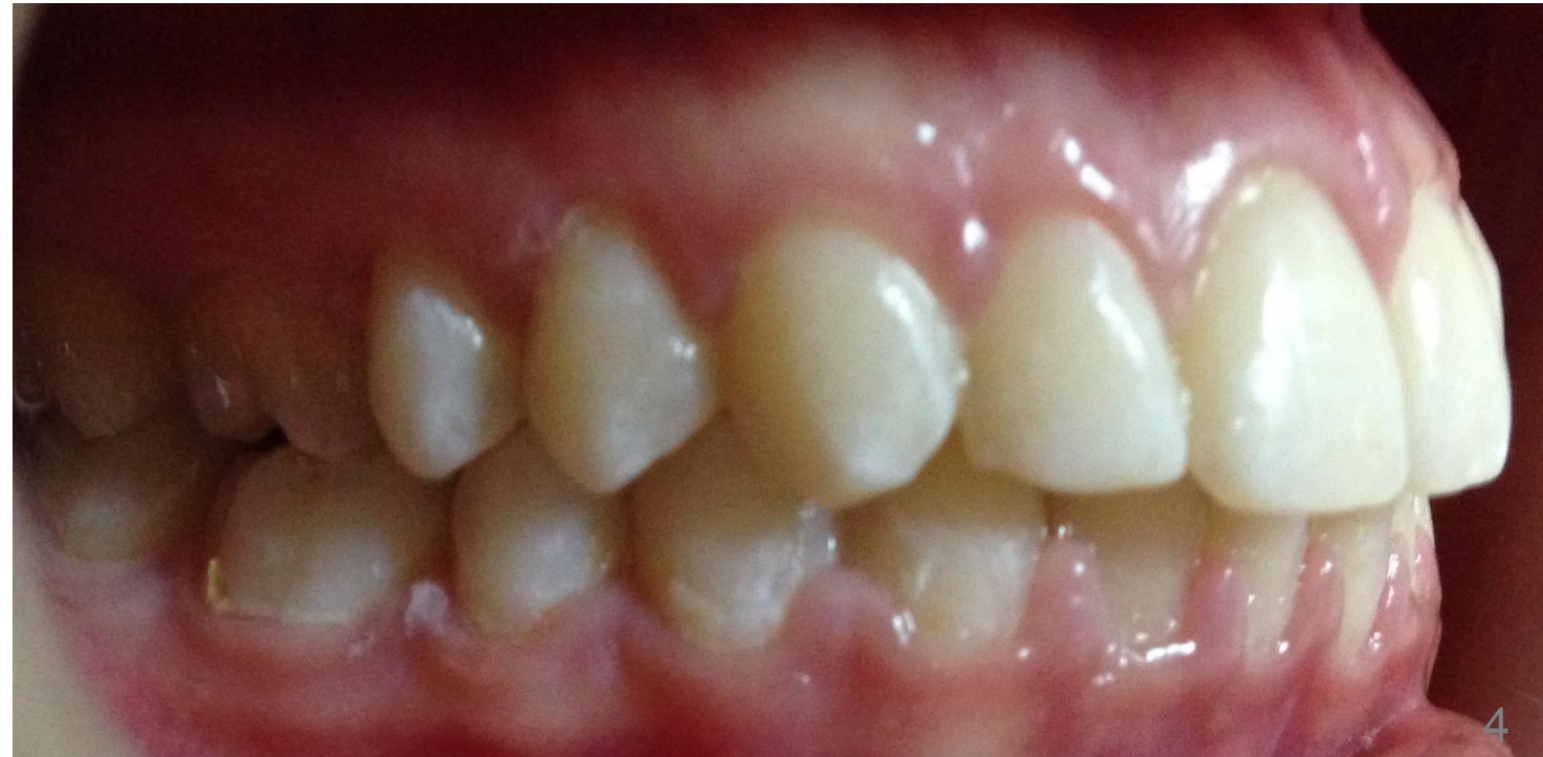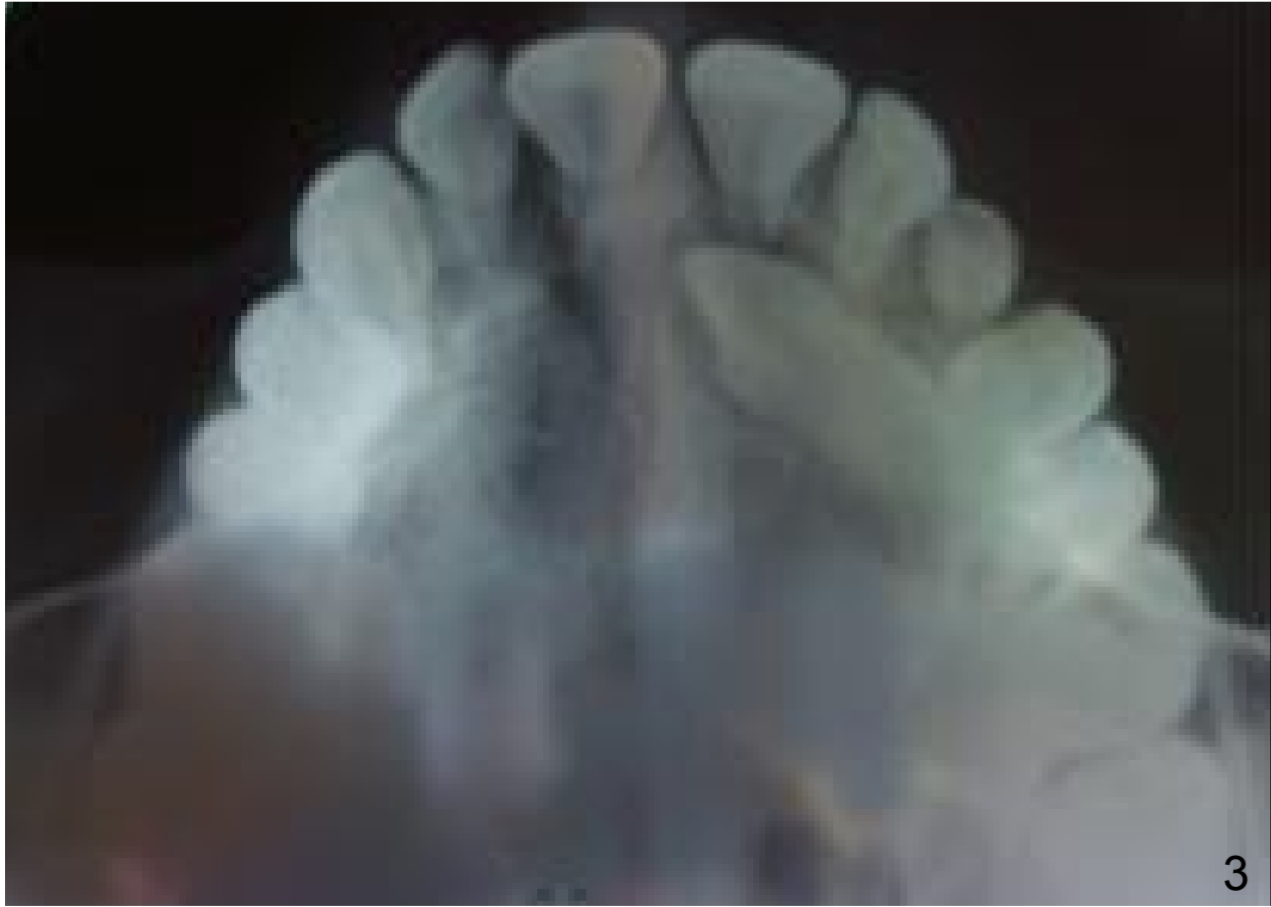
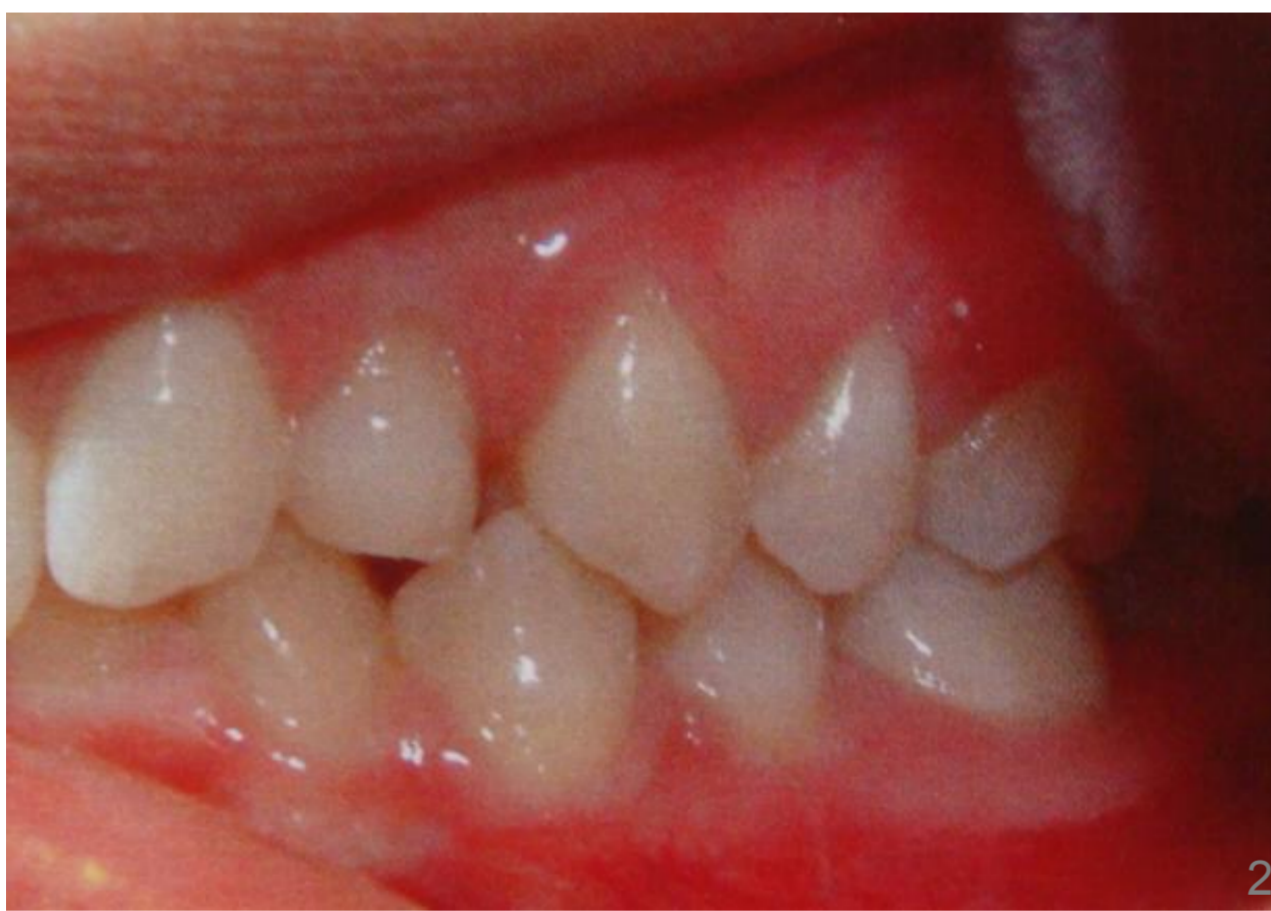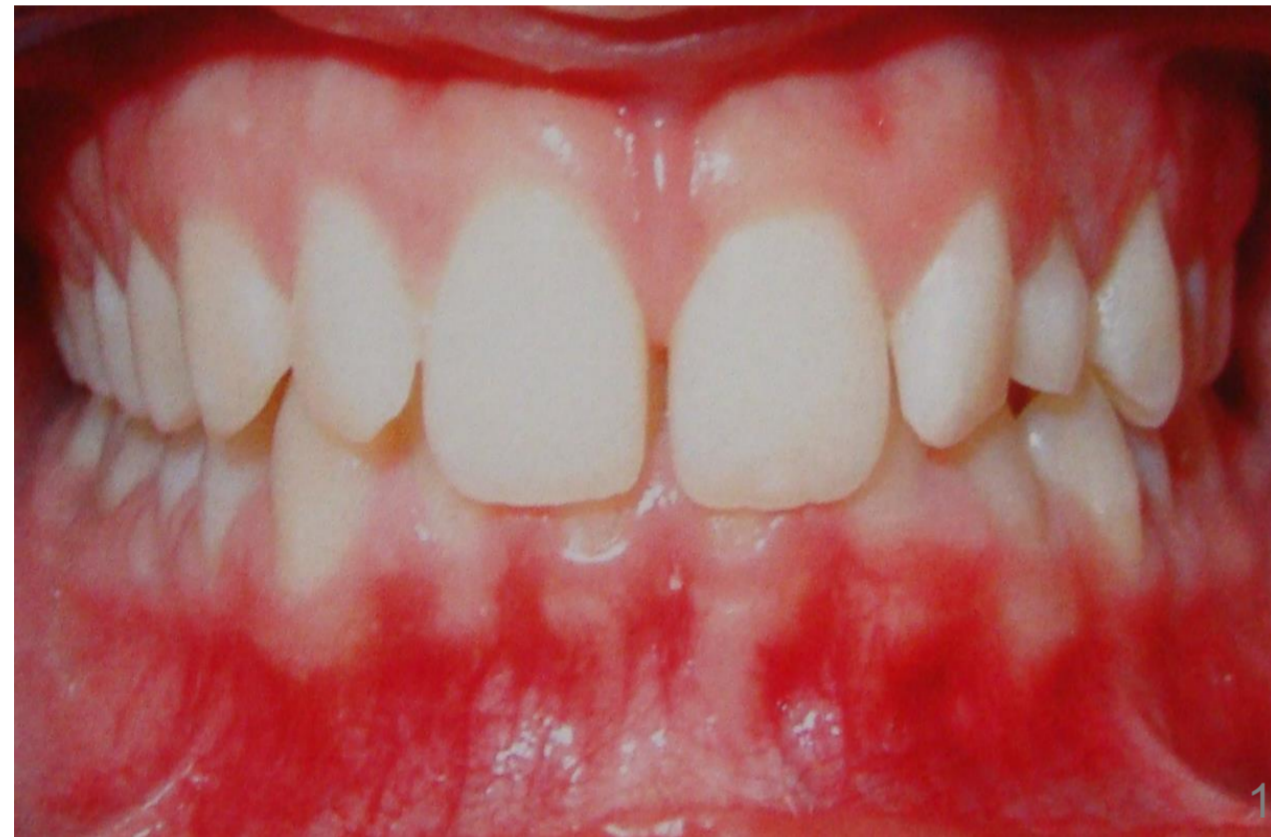La retención de los caninos es una anomalía en la cual el diente se encuentra impedido para erupcionar ya sea por hueso o por dientes adyacentes. Esta retención puede ser considerada cuando su erupción se ha demorado, 9 a 13 años de edad, y existe evidencia clínica o radiográfica de que no tendrá lugar. De acuerdo con Moss, (1975) después de los terceros molares el canino superior es el más frecuentemente retenido presentándose con mayor frecuencia en el aspecto palatino y siendo la retención unilateral mucho más común que la bilateral. El pronóstico para mover los caninos retenidos depende de una variedad de factores como posición del diente retenido en relación a los dientes adyacentes, angulación, distancia que el diente debe ser movido, dilaceración radicular y posible presencia de anquilosis o reabsorción radicular.

## Introducción

El tiempo de intervención en el paciente con caninos retenidos es crítico, razón por la cual es necesario una evaluación cuidadosa del estado de desarrollo de la dentición. Luego de realizar una buena evaluación radiográfica y clínica, el ortodoncista debe obtener, como primer paso, el espacio necesario para la ubicación del canino retenido.

## Descripción del Caso

Paciente sexo femenino 14 años de edad. Clase esquelética y dentaria I. Overbite aumentado. No presenta problemas funcionales y articulares.



### Abordaje del caso clínico y resultados

El tratamiento consistió en el descubrimiento de forma quirúrgica de la pieza dentaria canina 23 con el cementado de un botón metálico en el mismo y una ligadura metálica a distancia hacia el arco, posterior a la instalación de brackets metálicos en ambos maxilares.

Una vez realizada la primer etapa del tratamiento, se continuó a través de diferentes técnicas, la nivelación y alineación de las piezas dentarias vecinas para poder de esta manera generar el espacio necesario y la ubicación correcta de la pieza dentaria retenida. Detalles finales y acabados permitieron terminar en forma el tratamiento y de esa manera generar un correcto engranaje de las piezas dentarias subyacentes.

Se le indicó al paciente, una contención removible en el maxilar superior y fija para el maxilar inferior, además realizar los controles correspondientes del caso.

1.2. Fotografía frontal y lateral. 3. Diagnóstico rx. 4. 5. 6 Fotografía caso finalizado

## Conclusiones

Los pacientes con maloclusiones que involucran caninos incluidos se presentan con relativa frecuencia, siendo más comunes los casos de caninos incluidos en el maxilar superior. Cuando tratamos caninos incluidos siempre será fundamental un correcto diagnóstico para el éxito del tratamiento y tener en cuenta que un simple tratamiento interceptivo puede prevenir la inclusión del canino y hacer que erupciones correctamente en el arco dental. Y en aquellos casos que lo requiera, las técnicas quirúrgicas y ortodóncicas nos permitirán corregir la inclusión y evitar las complicaciones de los caninos incluidos. Una selección cuidadosa de la técnica es esencial para el alineamiento exitoso de los caninos retenidos.

## Referencias

- Güere Rochebaum, I. & Silva Meza, R. (2013) (Rev Latinoam. Ortod. Odontopediatric. Evaluación radiográfica de caninos maxilares impactados, en una muestra de una población mexicana. D. F. Mexico
- G. L. Howe (1985) G. L. Howe (Ed: El Manual Moderno S. A.) Av Sonora 206, Col. Hipodromo. Dleg cuauhtemoc, 06100- Mexico, D. F.
- Daniel M. Laskin, (1990) (Ed: Medica Panamericana S. A.) Junin 831, 1 Piso- Buenos Aires

