

## EXTIRPACIÓN Y BIOPSIA DE UN FIBROMA POR IRRITACIÓN MEDIANTE EL USO DE ELECTROBISTURÍ

G. SANTANGELO; A.RICCIARDI; P. BOGO; G.PRADA; S. CACCIOLA; Z.CELIS; P.DI FRANCO; M.TEIXEIRA POCAS; A.LUNASCHI.

Lugar de trabajo: Folp Calle 50 entre 1 y 115. La Plata

### Resumen

**Introducción:** Es la lesión más común de la cavidad oral. Suele verse con frecuencia en áreas sometidas a traumatismos, como puede ser el borde de la lengua, la mucosa del labio o el carrillo a nivel de la línea de oclusión. Se presenta como un aumento de volumen de base sésil o pediculada, de evolución lenta, indolora, color rosa o blanquecino, no sangra. Su tratamiento es la extirpación quirúrgica. En esta presentación se demuestra su eliminación mediante la utilización de electrobisturí. **Descripción del caso:** Paciente sexo femenino, edad 39 años, sin patología preexistente. Se presenta a la consulta para realizarse la extirpación de la lesión. Clínicamente presenta dos tumoraciones en el carrillo en la zona retrocomisural, una por encima y otra por debajo de la línea de oclusión, siendo la segunda de mucho mayor tamaño. Se realiza el diagnóstico diferencial con el mucocele, el lipoma y el hemangioma. Se le realiza la extirpación con Electro bisturí y posterior estudio anatomopatológico. Conclusiones: Siempre que aparezca una lesión dentro de la cavidad bucal se debe realizar una profunda anamnesis y diferenciar las diferentes entidades que se pueden presentar para poder hacer así un diagnóstico correcto. El estudio anatomopatológico nos dará el resultado final.

### Introducción

El fibroma por irritación es una hiperplasia de tejido conjuntivo fibroso que surge como respuesta a una irritación crónica; no es exactamente una neoplasia fibroblástica, sino una reacción ante un traumatismo crónico como pueden ser: el mordisqueo de carrillos y labios e irritaciones causadas por el uso de prótesis desajustadas. No presenta predilección respecto al sexo, ni a la raza, aunque si en cuanto a la edad ya que es más frecuente en adultos entre los 30 y 60 años. Es una hiperplasia reactiva muy común, por lo general aparece en áreas traumatizadas de gran frecuencia como la mucosa bucal, bordes laterales de la lengua y labio inferior. Se presenta como una tumefacción indolora de superficie lisa, base sésil, de color igual o más claro que el tejido circundante y consistencia fibrosa. Si el traumatismo persiste puede ulcerarse. El crecimiento de esta lesión por lo general es lento y limitado, no excediendo 1cm de diámetro. Histopatológicamente esta compuesto de atados de fibras colágenas entrelazadas y mezcladas con diversos fibroblastos y fibrocitos y pequeños vasos sanguíneos. La superficie de esta lesión esta cubierta por una capa de tejido escamoso estratificado, El epitelio superficial presente suele ser adelgazado e hiperqueratósico debido a la fricción crónica de poca intensidad

### Descripción del caso

Se presenta a la consulta una paciente sexo femenino, de 39 años de edad, sin patología preexistente.

Relata tener un aumento de volumen localizado, que le causa molestias al comer y que en algunas ocasiones se lesiona.

El tiempo de evolución es de dos años.

A la inspección se presentan dos tumoraciones: una de aproximadamente medio centímetro y la otra de un tamaño un poco menor. Exofíticas. De forma redondeada. No pediculadas. La mucosa es de aspecto y color normal. Indoloras. De consistencia fibrosa. Se ubican ambas en la zona retrocomisural, una por encima y la otra por debajo de la línea de oclusión. No hay pérdida de piezas dentarias.

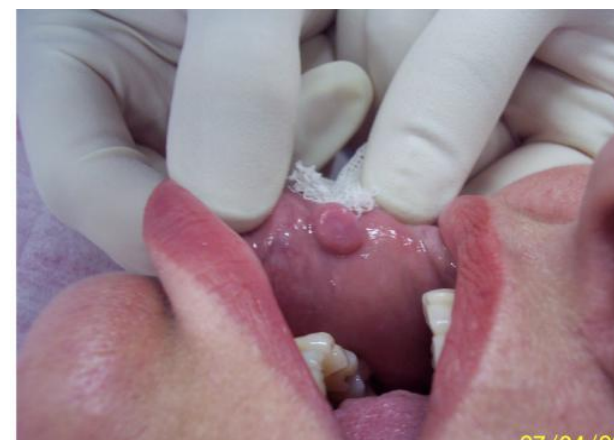La paciente refiere tener el hábito de "mordisquear" el carrillo.

Se realiza el diagnóstico diferencial con el mucocele (contenido líquido y consistencia fluctuante), el lipoma (de color amarillento) y el hemangioma (color azulado y cambia de color al hacer presión).

El estudio histopatológico nos dio como resultado: "Mucosa oral que muestra hiperplasia epitelial con estroma de aspecto fibroso vascularizado, con bandas de colágeno y escasas células inflamatorias de predominio mononuclear"

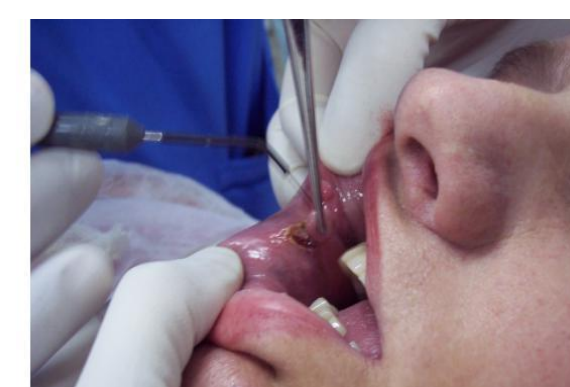
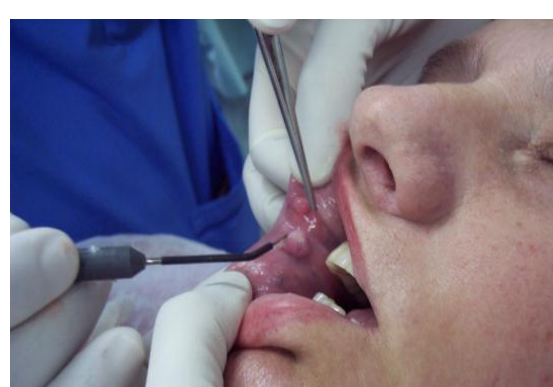
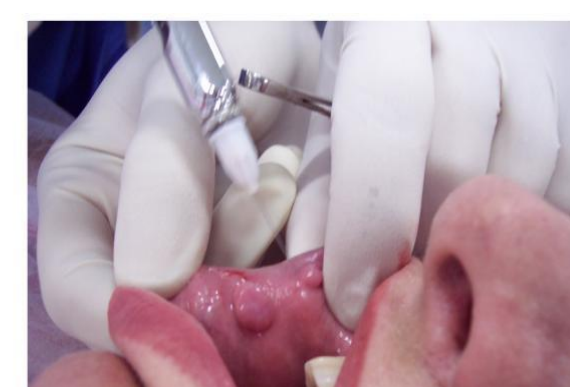
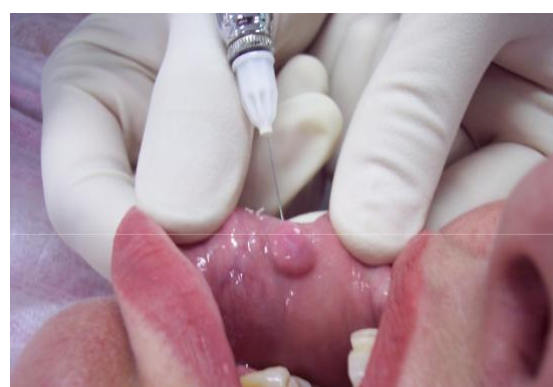
### Conclusiones

Siempre que aparezca una lesión dentro de la cavidad bucal se debe realizar una profunda anamnesis y diferenciar las diferentes entidades que se pueden presentar para poder hacer así un diagnóstico correcto. El estudio anatomopatológico nos dará el resultado final.

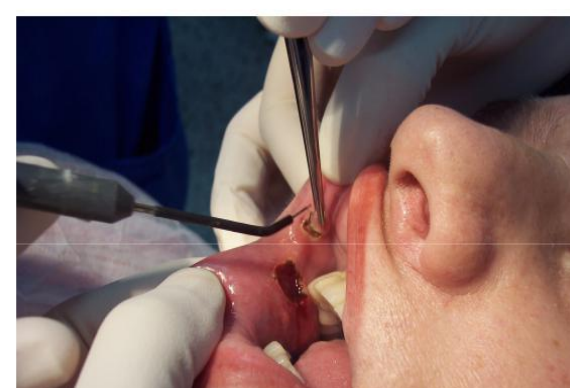
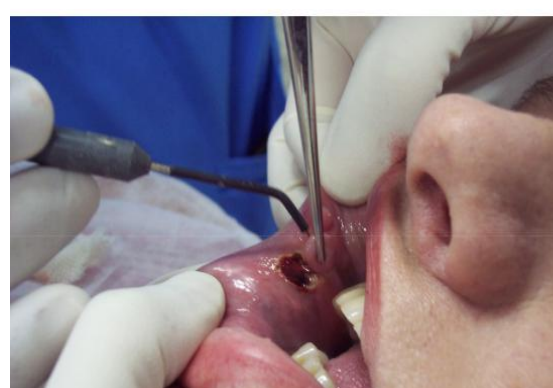
DIAGNÓSTICO CLÍNICO

ANESTESIA EN LA BASE DE LA LESION.

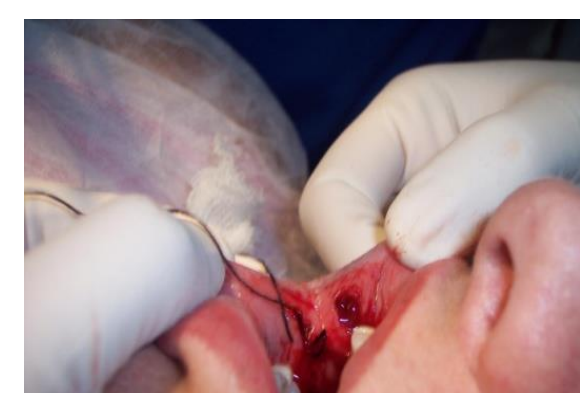
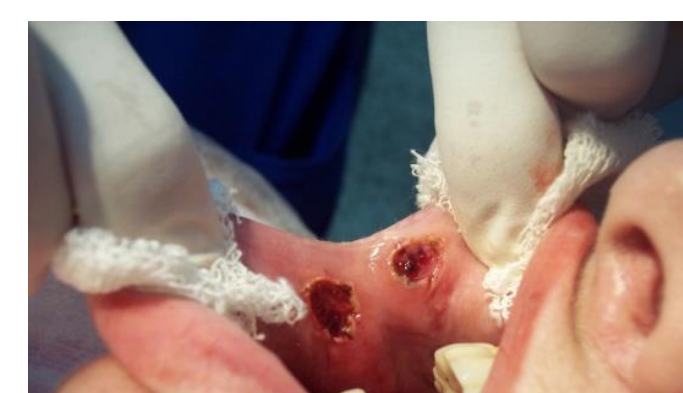

UTILIZACION DE ELECTROBISTURI



EXTIRPACION DE AMBAS LESIONES

LECHO QUIRURGICO



SUTURA

MATERIAL PARA BIOPSIA



### Referencias

Ceccotti, E. Clínica estomatológica: sida, cáncer y otras afecciones. 1era. Reimpresión. 2000.

<http://www.binasss.sa.cr/revistas/rccm/v3n2/Art%2010.pdf>