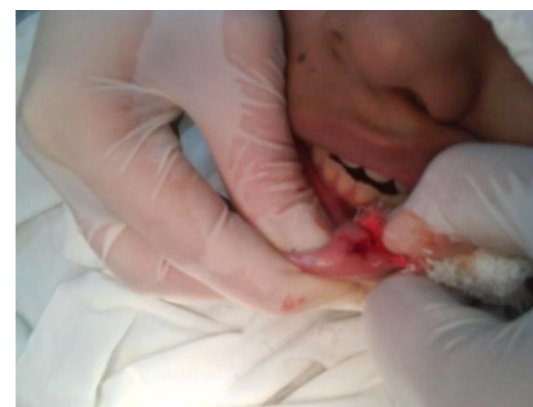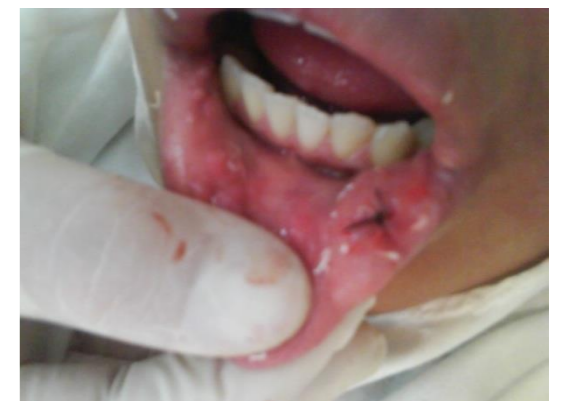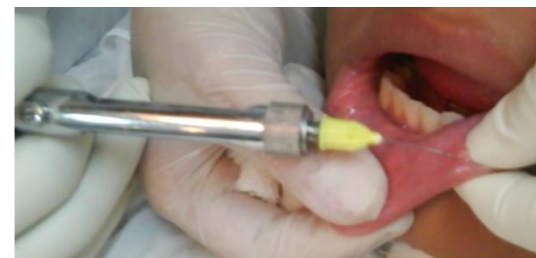


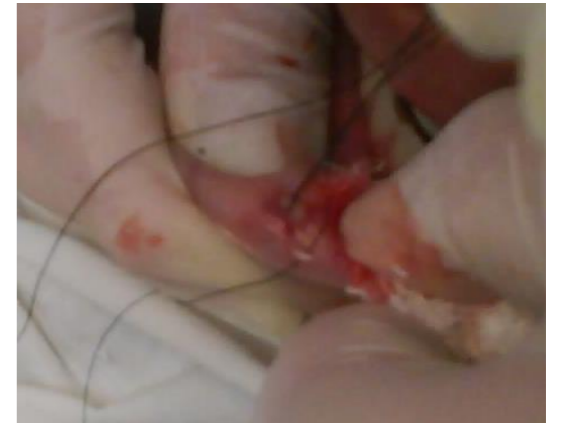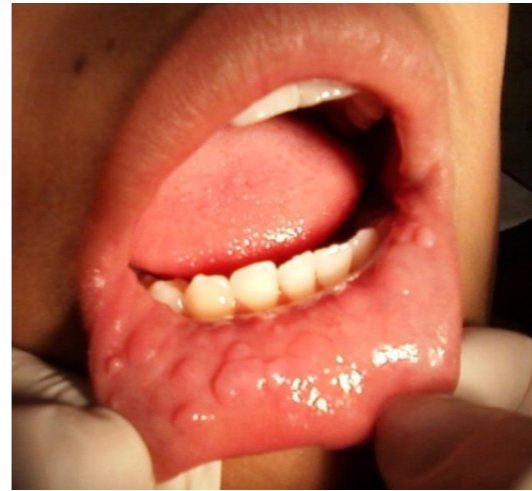Resumen

Introducción: Un grupo de VPH genitales de alto riesgo está fuertemente asociado con el desarrollo de cánceres genitales. Se presentan clínicamente como zonas únicas o múltiples de engrosamiento del epitelio, de aspecto papilar. Las lesiones pueden ser elevadas de base pediculada o planas de base sésil. La mayoría son blanquecinas, pero las lesiones más planas y de base ancha pueden ser rojizas o presentar el color rosado de la mucosa oral normal. **Descripción del caso clínico:** Se reporta un caso clínico de un paciente masculino, de 12 años de edad que asistió al área clínica de la Cátedra de Cirugía A de la Facultad de Odontología de la UNLP. Al examen intrabucal, se observaron múltiples lesiones en forma de placas o pápulas, sésiles, con superficie en empedrado, del mismo color que el resto de la mucosa, no queratinizadas, localizadas a lo largo de toda la mucosa del labio inferior y algunas solitarias en la mucosa del labio superior. Se tomó una muestra de la lesión y se envió a biopsiar. En el examen microscópico se observó acantosis con engrosamiento de redes de cresta, papilomatosis, vacuolización focal del epitelio, algunas mitosis basales y suprabasales. El estroma subyacente denso y vascular. El diagnóstico definitivo resultó ser Condiloma Acuminado. **Conclusiones:** El condiloma acuminado es una enfermedad no muy peligrosa pero sí ligada a la sexualidad, en el caso de los niños es importante descartar que la causa sea a partir de abuso sexual por parte de un mayor.



Introducción

Un grupo de VPH genitales de alto riesgo está fuertemente asociado con el desarrollo de cánceres genitales. Se presentan clínicamente como zonas únicas o múltiples de engrosamiento del epitelio, de aspecto papilar. Las lesiones pueden ser elevadas de base pediculada o planas de base sésil. La mayoría son blanquecinas, pero las lesiones más planas y de base ancha pueden ser rojizas o presentar el color rosado de la mucosa oral normal. Los papilomas virus humanos son pequeños elementos sin envoltura compuestos por ADN. Se han identificado cerca de 100 subtipos distintos que causan enfermedades en el hombre. En la cavidad oral, las entidades clínicas que contienen VPH son Papiloma Plano, Verruga Vulgar, Condiloma Acuminado e Hiperplasia Epitelial Focal. Es considerada una enfermedad de transmisión sexual

Descripción del Caso

Paciente masculino, de 12 años de edad que asistió al área clínica de la Asignatura de Cirugía A de la Facultad de Odontología de la Universidad Nacional de La Plata, presenta una lesión en boca en forma de pápulas múltiples no queratinizadas en la mucosa del labio inferior y algunas solitarias en la mucosa del labio superior. La presentación del caso clínico condujo a la necesidad de realizar una biopsia escisional, extrayendo una lesión en su totalidad, para poder obtener un diagnóstico definitivo, para determinar un correcto plan de tratamiento y establecer la secuencia para mejorar la salud bucal y general del paciente.

Diagnóstico presuntivo: papiloma, verruga vulgar, condiloma.

Se cito al paciente para realizar la biopsia días después.

Pasos de la técnica quirúrgica:

Historia clínica. Preparación de la mesa quirúrgica. Antisepsia y aislamiento del campo operatorio. Anestesia de la zona.

Escisión: para realizarla se efectuó un punto tractor que permitió realizar la incisión por la base de la lesión con bisturí Bad Parker.

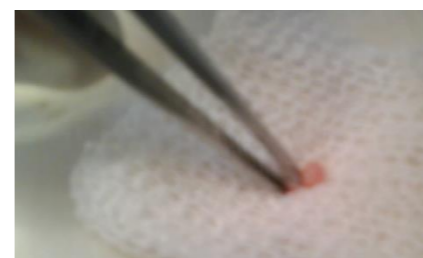
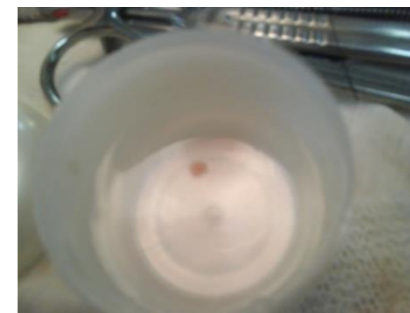
Toilette de la herida

Sutura: afrontando los labios de la herida con sutura atraumática estéril no reabsorbible de seda negra trenzada 3.0 aguja triangular 3/8 círculo.

Indicaciones postoperatorias: analgésicos y antiinflamatorios, dieta blanda.

Fijación de la muestra: se colocó la muestra en un recipiente de boca ancha con una solución de formol al 10 % contenido dentro de un segundo frasco de mayor tamaño.

Protocolo de la muestra: se ingresaron los datos personales del paciente, resumen de la historia clínica, tipo y característica de la lesión, motivo del estudio solicitado y diagnóstico presuntivo.



UNIVERSIDAD NACIONAL DE LA PLATA
FACULTAD DE ODONTOLOGIA
CATEDRA DE PATOLOGIA Y CLINICA ESTOMATOLÓGICA
Avda. 51 entre 1 y 115 La Plata

BIOPSIA Nº 116/10

Indicación del Dr.

Nombre y Apellido del paciente:

Muestra remitida:

Diagnóstico Histopatológico: En el examen microscópico del material remitido se observa presencia de lesión de mucosa de labio inferior que revela acantosis, con engrosamiento de redes de cresta, papilomatosis, vacuolización focal del epitelio, algunas mitosis basales y suprabasales. El estroma subyacente es denso y vascularizado.

DIAGNÓSTICO: Condiloma acuminado.

Dr. Alejandro Eugenio
Firma del Paciente
La Plata, Julio 2010

Conclusiones

Los riesgos ocupacionales han despertado un gran interés de muchos en el aspecto del contagio del virus, ya que se puede destacar que no solo afecta al paciente, sino también puede ser transmitido al profesional de la Odontología, al personal auxiliar y de mantenimiento que colabora en el consultorio, así como a los pacientes en general. La asistencia al paciente en el área sanitaria debe ser integral

El condiloma acuminado es una enfermedad no muy peligrosa pero sí muy dolorosa y muy molesta; ligada a la sexualidad. En los niños es importante descartar que la causa sea a partir del abuso sexual por parte de un mayor y se debe hacer la denuncia pertinente o derivación a hospital público para ser estudiado psicossocialmente.

La divulgación y la enseñanza son necesarias para concientizar a la sociedad y mejorar la asistencia sanitaria.

Referencias

1-Consideraciones actuales sobre la presencia de papilomavirus humano en la cavidad oral, *Av Odontostomatol* v.26 n.2 Madrid mar.-abr. 2010

2-Controversies surrounding human papilloma virus infection, head & neck vs bucal cancer, implications for prophylaxis and treatment. *Head & Neck Oncology* 2009

