

PREDICTORES EN EL CUADRO SCIWORA DEL ADULTO

PREDITORES NO QUADRO SCIWORA DO ADULTO

PREDICTORS IN ADULT SCIWORA

PEDRO LUIS BAZÁN¹, ALVARO ENRIQUE BORRI¹, MARTÍN MEDINA¹

RESUMEN

Objetivos: Analizar cinemática, reconocer cuadro clínico de presentación, describir imágenes, considerar posibilidades terapéuticas y evaluar evolución. **Método:** Se analizan 13 pacientes del sexo masculino que presentaron SCIWORA (en inglés Spinal cord injury without radiographic abnormality) entre el 2005 al 2012. Se evalúan cuadro clínico, tratamiento, complicaciones y evolución. **Resultados:** 10 pacientes mayores de 45 años presentaban signos de espondiloartrosis con mínimos síntomas. De los tres menores de esta edad solo uno presentaba estenosis de canal constitucional asintomática. Todos sufrieron trauma de baja energía. En la resonancia magnética prevaleció el hematoma intramedular y clínicamente todos los pacientes presentaban un síndrome medular central, con cuadro severo (ASIA A-B) en los mayores de 45 años. Siete pacientes fueron tratados inicialmente en forma conservadora; un paciente empeoró y tuvo que ser sometido a intervención quirúrgica 18 meses después y otro falleció en las primeras horas, el resto de los pacientes tuvieron buena evolución. Seis pacientes requirieron cirugía (laminoplastia) en los primeros 10 días; tres fallecieron y el resto mejoró por lo menos un nivel ASIA. **Conclusiones:** La menor edad, los cuadros leves y el edema intramedular son factores de buen pronóstico y se ven favorecidos con el tratamiento conservador. La mayor edad, la espondiloartrosis y los cuadros severos o progresivos, son factores de mal pronóstico y puede ser necesario su tratamiento quirúrgico.

Descriptores: Síndrome del cordón central; Tratamiento; Traumatismos de la médula espinal.

RESUMO

Objetivos: Análise cinemática, reconhecer apresentação clínica, descrever imagens, considerar as possibilidades terapêuticas e avaliar a evolução. **Método:** Análise de 13 pacientes do sexo masculino com SCIWORA (em inglês Spinal cord injury without radiographic abnormality) entre 2005 e 2012. Avalia-se quadro clínico, tratamento, complicações e resultado. **Resultados:** Dez pacientes com mais de 45 anos apresentaram sinais de espondiloartrose com sintomas mínimos. Dos três pacientes com menos de 45 anos, apenas um tinha estenose de canal constitucional assintomática. Todos haviam sofrido trauma de baixa energia. Na ressonância magnética prevaleceu hematoma intramedular e clinicamente todos os pacientes com mais de 45 anos tinham síndrome medular central grave (ASIA A-B). Sete pacientes foram inicialmente tratados de forma conservadora; um paciente piorou e teve que ser submetido a cirurgia 18 meses depois e outro morreu nas primeiras horas, o restante teve bom desempenho. Seis pacientes necessitaram de cirurgia (laminoplastia) nos primeiros 10 dias; três morreram e os pacientes restantes melhoraram pelo menos um nível ASIA. **Conclusões:** A idade mais baixa, os casos não graves e o edema intramedular são bons fatores prognósticos e são favorecidos pelo tratamento conservador. A idade mais elevada, a espondiloartrose e os quadros graves ou progressivos, são fatores de mau prognóstico e podem necessitar de tratamento cirúrgico.

Descritores: Síndrome medular central; Tratamiento; Traumatismos da medula espinal.

ABSTRACT

Objectives: Kinematic analysis, recognize the clinical presentation, describe image tests, consider therapeutic possibilities and assess progress. **Method:** Analysis of 13 male patients with SCIWORA (Spinal cord injury without radiographic abnormality) between 2005 and 2012. Evaluates clinical presentation, treatment, complications and outcome. **Results:** 10 patients over 45 years showed signs of spondyloarthritis with minimal symptoms. Of the three with less than 45 years, only one had a constitutional asymptomatic stenosis. All had suffered low-energy trauma. In the magnetic resonance prevailed intramedullary haematoma and clinically all patients over 45 years had a central cord syndrome with severe symptoms (ASIA A-B). Seven patients were initially treated conservatively; one patient worsened and had to undergo surgery after 18 months and another died in the early hours; the remaining patients had good performance. Six patients required surgery (laminoplasty) in the first 10 days; three died and the remaining patients improved at least one ASIA level. **Conclusions:** The lower age, the mild cases and intramedullary edema are good prognostic factors and are favored by conservative treatment. The higher age, spondyloarthritis and severe or progressive conditions are factors of poor prognosis and may require surgical treatment.

Keywords: Central cord syndrome; Treatment; Spinal cord injuries.

INTRODUCCIÓN

El término SCIWORA (Spinal Cord Injury without Radiologic Abnormality) describe a la lesión de la médula espinal demostrable a través de la resonancia magnética, pero que no evidencia lesión ósea en estudios complementarios como las radiografías y/o tomografía.¹⁻⁸

La incidencia de lesión medular en un trauma cervical oscila entre un 0,9 a 6%,^{5,9,10} aumentando del 2 al 27% cuando se aso-

cian a otras lesiones en el contexto de un politraumatizado.^{9,11} La presencia de compromiso neurológica sin lesión traumática ósea en adultos, puede variar entre un 0,08 a un 15%.^{8,12-15}

Las lesiones medulares tienen consecuencias catastróficas tanto para el paciente como para su entorno social. Se identificaron factores que influyen significativamente en la supervivencia de un paciente con trauma raquímedular, estos son la edad, el nivel comprometido, el grado de injuria primaria^{7,14,16,17} y la lesión secundaria.^{7,18,19}

1. HIGA - San Martín de La Plata y Hospital Italiano de La Plata, Argentina.

Trabajo realizado en el HIGA - San Martín de La Plata y Hospital Italiano de La Plata, Argentina.
Correspondencia: 51 - 1715 (CP 1900), La Plata. Provincia de Buenos Aires. Argentina. pedroluisbazan@gmail.com

La mortalidad de estos pacientes puede variar de un 4 a 11% y las causas están directamente relacionadas con el trauma o sus complicaciones como las urinarias, cardiopulmonares e infecciosas.^{5,17}

Lloyd en 1907 apud Fermín²⁰ e Launay et al.²¹ fue el primero en describir el cuadro, Pang y Wilberger²² en 1982 describen este síndrome en la población pediátrica con afectación principal en menores de 8 años, pero autores como Hendey et al.¹³ mencionan la aparición de SCIWORA en la edad adulta y su relación directa con la patología degenerativa.

Pueden describirse cuatro grupos etarios que están predispuestos a sufrir este síndrome: el primer grupo al nacer, principalmente la tracción longitudinal la causante del cuadro; el segundo corresponde a menores de 16 años, donde el mecanismo de distracción prevalece debido a la elasticidad ligamentaria; el tercer grupo va desde los 16 a 45 años en este rango etario es raro tener lesión medular sin lesión ósea y/o ligamentaria, salvo en canal cervical constitucionalmente estrecho; y por último el cuarto grupo, mayores de 45 años, aquí prevalece la degeneración espondiloartrósica y el mecanismo principal es la hiper extensión.²²⁻²⁴

La mayoría de los autores coinciden en que las poblaciones menores de 8 años y los mayores de 60 debido a diferencias anatómicas y biomecánicas son los que mayor predisposición presentan.^{8,24}

Si bien el cuadro neurológico puede ser variable el que prevalece en estos casos es el Síndrome Medular Central (SMC)^{5,11,13,14,16,25-27} principalmente en el trauma de baja energía,²⁴ como son caída sentado desde su propia altura (43%), accidentes automovilísticos (33%) y caída de altura (12%).^{23,28}

La Resonancia Magnética ha pasado a ser el método de elección para evaluar estos pacientes.^{7,8,14,29} En esta se pueden identificar las causas que ocasionaron el síndrome y de esta manera dividir las en extramedulares (hernia de disco, estenosis de canal, lesión de ligamento vertebral común anterior o complejo ligamentario posterior y hematoma intra canal) e intramedulares (edema, contusión y hemorragia).^{7,15,30-32} La presencia de hemorragia dentro de la médula es un signo de mal pronóstico en la evolución del paciente.^{5,7,16,19,32,33}

Con respecto al tratamiento los pacientes jóvenes con cuadros neurológicos estables pueden ser tratados en forma conservadora con inmovilización y corticoterapia; y los ancianos o con déficit progresivos deben ser tratados en forma quirúrgica.²⁸

Se realiza el presente estudio con los objetivos siguientes: analizar cinemática, reconocer cuadro clínico de presentación, describir imágenes, considerar posibilidades terapéuticas y evaluar evolución.

MATERIAL Y MÉTODOS

Trece pacientes del sexo masculino, promedio de edad de 56.54 años (rango de 16 a 84), que luego de un trauma ingresan al Servicio de Emergencias con diagnóstico de déficit neurológico sin diagnóstico comprobado de fractura y/o luxación, en un período de desde junio de 2005 a junio de 2012.

La evaluación neurológica al ingreso y a los 6 meses se realizó con escala de ASIA y la Escala de la Asociación Japonesa de Ortopedia. Se realiza un seguimiento con las mismas escalas a la mayoría de los pacientes.

Desde el punto de vista imagenológico se realizaron al ingreso radiografías y resonancia: en algunos casos se sumo la tomografía.

Se evaluó el tratamiento realizado, la presencia de complicaciones y la evolución clínica neurológica.

RESULTADOS

Los pacientes de mayor edad referían, previamente, sintomatología leve asociada con su espondiloartritis. Los pacientes menores de 45 años no referían sintomatología alguna previo al trauma.

El trauma se vio relacionado con accidentes automovilísticos en ocho oportunidades, dos movilizaciones pasivas (una rotación en situación de robo y una flexo extensión), dos caída de propia altura y un trauma deportivo. Un paciente conformaba un politraumatismo por asociación de trauma de cráneo y tórax. (Tabla 1)

Tabla 1. Edad, cinemática y lesiones asociadas.

Paciente	Edad	Cinemática	Lesiones asociadas
1	55	Conductor sin cinturón	Trauma de cráneo y tórax
2	46	Conductor	
3	60	Rotación pasiva	
4	75	Conductor sin cinturón	
5	53	Conductor con cinturón	
6	84	Caída de altura	
7	63	Flexo extensión pasiva	
8	63	Bicicleta	
9	65	Caída de altura	
10	20	Conductor con cinturón	
11	27	Acompañante delantero	
12	16	Rugby	
13	58	Acompañante trasero	

Tabla 2. Resultados de las imágenes.

Paciente	Edad	Radiografía	Resonancia Magnética		
			Lesión intramedular	Niveles afectados	Compromiso diámetro
1	55	Espondiloartritis	Hematoma	C4-C6	>50
2	46	Espondiloartritis	Edema	C5-C6	<50
3	60	Espondiloartritis	Edema	C5-C7	<50
4	75	Espondiloartritis	Hematoma	C3-C5	>50
5	53	Espondiloartritis	Edema	C4-C6	<50
6	84	Espondiloartritis	Hematoma	C3-C6	>50
7	63	Espondiloartritis	Hematoma	C4-C5	<50
8	63	Espondiloartritis	Hematoma	C3-C6	>50
9	65	Espondiloartritis	Hematoma	C2-C3	>50
10	20	Normal	Hematoma	C3-C4	>50
11	27	Canal Estrecho Constitucional	Mixto	C3-C5	>50
12	16	Normal	Hematoma	C5-C6	<50
13	58	Espondiloartritis	Mixto	C3-C4	>50

En la evaluación de ingreso en los mayores de 45 años, prevaleció el compromiso neurológico severo (3 ASIA A y 3 B).

Todos los pacientes presentaron un Síndrome Medular Central y fueron estudiados con radiografías y resonancia y en seis también evaluados con tomografías axiales. Las radiografías demostraron signos de espondiloartritis en la totalidad de los pacientes mayores a 45 años: por debajo de esta edad solo uno mostro un canal constitucionalmente estrecho. La resonancia mostro edema en tres pacientes, patrón mixto en dos y hematoma en el resto; sin la presencia de hernia de disco ni lesión ligamentaria. (Tabla 2)

A todos los pacientes se les realizó tratamiento con metilprednisolona según protocolo NASCIS,

Siete pacientes fueron tratados en forma conservadora (Figura 1A,B): uno falleció antes del primer control y otro empeoro su estado neurológico y debió ser intervenido quirúrgicamente con laminoplastia 18 meses después con buen resultado aunque con espasticidad de la marcha (paciente 5), al igual que otro (paciente 10) y uno con disminución de la extensión de la flexión dorsal de muñeca (paciente 13).

Seis pacientes fueron intervenidos quirúrgicamente mediante liberación por vía posterior con técnica de laminoplastia en las primeras 72 Hs y uno a los 10 días. (Figura 2A-C)

Se observó una neumonía pre quirúrgica (paciente 1), dos post quirúrgicas (pacientes 7 y 8), una infección superficial de herida quirúrgica (paciente 9) y una infección urinaria (paciente 1). Óbito en 4 pacientes.

Los pacientes menores de 45 años tratados en forma conservadora (collar y corticoides) evolucionaron favorablemente. Los mayores de esta edad con cuadro neurológico parcial y tratados quirúrgicamente antes de los 10 días mejoraron su estado neurológico, al igual que el operado luego de 18 meses del trauma, con por lo menos un nivel de la escala de ASIA y cinco puntos de JAO. (Tablas 3 y 4)

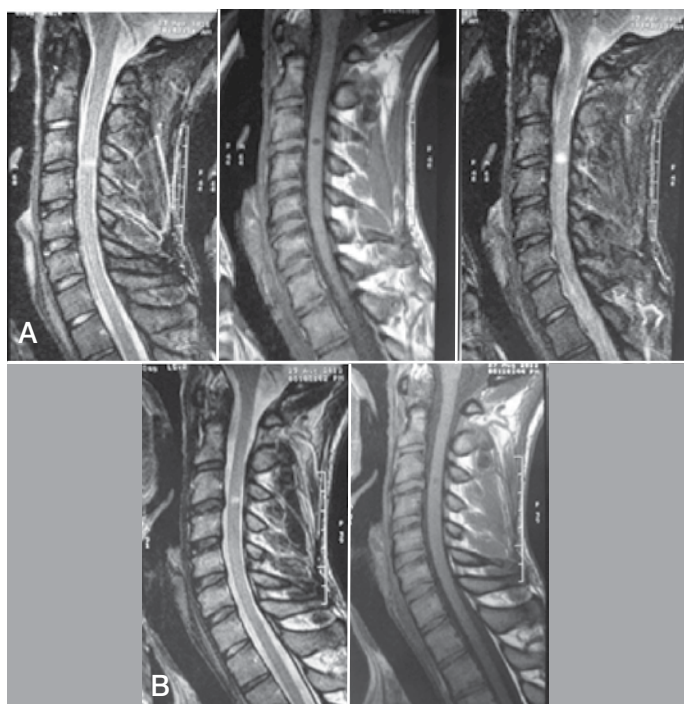


Figura 1. Paciente de 20 años de edad, conductor con cinturón de seguridad. (A) Cortes sagitales de RMN en T2, T1 y STIR al ingreso que muestra una lesión intramedular (Hematoma). (B) Cortes sagitales en T2 y T1 6 meses posterior al tratamiento conservador.

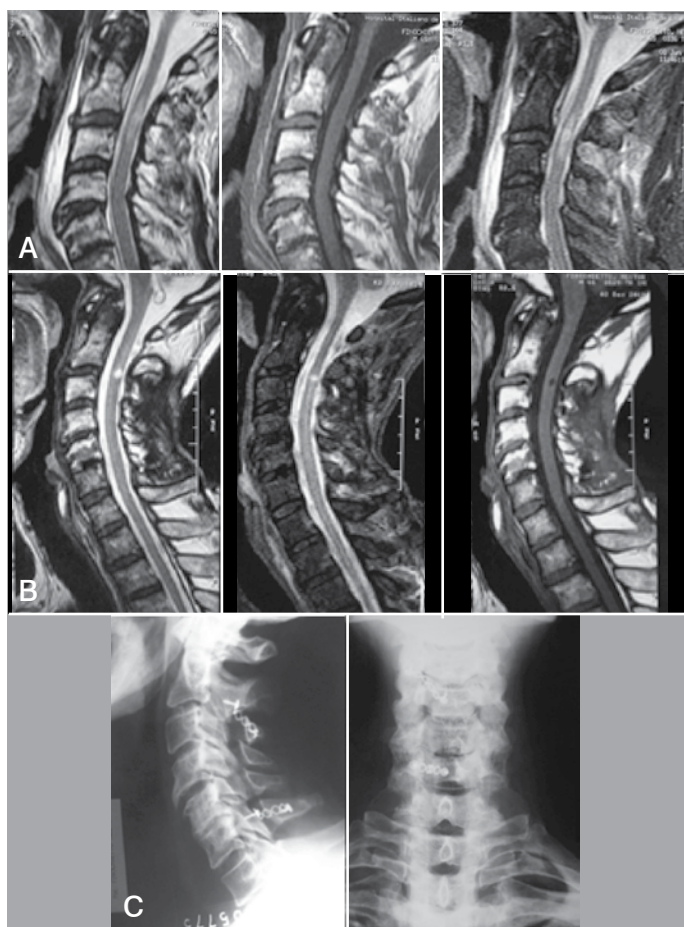


Figura 2. Paciente de 65 años de edad con caída de altura. (A) Cortes sagitales de Resonancia inicial en T2, T1 y Stir, que muestra hematoma intramedular C2-C3 con canal cervical estrecho. (B) mismos cortes luego de tratamiento quirúrgico. (C) Control de radiografía que la apertura del canal y material de osteosíntesis.

Tabla 3. Evolución de cuadro neurológico según escala ASIA.

Paciente	Asia inicio	Cirugia	6 meses	1 año	2 años	3 años	4 años	Asia final	
1	C	X	D	C	D	D	D	D	
2	B	X	C	C	C	C	C	C	
3	C		E	E	E	E	E	E	
4	A	X	A	Óbito					
5	D	X	D	C	D	E	E	E	
6	A		Óbito						
7	B	X	C	Óbito					
8	A	X	Óbito						
9	B	X	E	E	E			E	
10	B		E	E	E			E	
11	C		E	E				E	
12	C		E					E	
13	C		E					E	

Tabla 4. Evolución de valores de la Escala Japonesa de Ortopedia (JAO).

Paciente	6 meses	1 año	2 años	3 años	4 años	JAO final	
1	14	11	12	13	13	13	
2	10	12	12	12	12	12	
3	15	15	16	16	16	16	
4	8	Óbito					
5	14	10	13	15	15	15	
6	Óbito						
7	11	Óbito					
8	Óbito						
9	12	14	14			14	
10	16	16	16			16	
11	16	16				16	
12	17					17	
13	15					15	

DISCUSIÓN

Si bien algunos autores afirman que los cambios degenerativos o la calcificación del ligamento vertebral común posterior producen una excesiva tracción de la médula espinal durante el accidente y podría influir en el desarrollo del SCIWORA,³⁴ otros desestiman esta relación y consideran que estos cambios no tienen influencia directa con la presencia de un déficit neurológico luego de un trauma de baja energía.³⁵

Para el diagnóstico la resonancia magnética es considerado el método de elección^{15,36} pero cuando esta no es concluyente se podría utilizar una resonancia con ventana de difusión o la tomografía con emisión de protones (PET) que podría ser útil en aquellos pacientes con resonancia magnética negativa y con deterioro neurológico mielopático; como otra opción pueden tenerse en cuenta la utilización de potenciales evocados somato sensitivos.³⁰

El estudio dinámico radiográfico del perfil en flexión y extensión máxima en agudo deben ser contraindicadas por la posibilidad de empeorar el cuadro neurológico.^{1,36}

Existen factores que influyen sobre la posibilidad de recuperación neurológica³⁷ de estos pacientes y se encontraría relacionado en primera instancia con la injuria inicial,⁴⁴ el diámetro del canal,^{4,38,39} la edad del paciente, el tamaño de la lesión, presencia de lesión disco-ligamentariae^{40,41} y la severidad del cuadro neurológico¹, es por eso que la decisión quirúrgica no es el patrón de oro para el tratamiento.^{11,33} Para Saruhashi et al.²⁸ los pacientes que tenían buena respuesta al tratamiento con corticoides eran pasibles de inmovilización y los que presentaban cuadros severos o progresivos deberían ser intervenidos quirúrgicamente.

Bhatoe et al.⁴² prefieren un tratamiento no quirúrgico en los traumas por hiper flexión, ya que consideran que las lesiones que originan el síndrome son de tipo vascular

Otros autores como La Rosa et al.⁴³, también defienden el tratamiento médico por el riesgo de aumento de complicaciones.

Por otro lado autores como Dolan⁴⁴, Chen⁴⁵, Fehling¹⁸ y Lenehan et al.⁴⁶ apoyan la rápida liberación para evitar daño secundario¹⁹ y complicaciones.³⁷

CONCLUSIONES

Un trauma de baja energía puede descompensar la relación continente contenido en columnas artrósicas asintomáticas o canales constitucionalmente estrechos, pudiendo ser devastador para el paciente.

El déficit neurológico post traumático habiendo descartado lesión ósea en radiografías y/o tomografía realizan el diagnóstico de SCIWORA, cuadro caracterizado principalmente por un síndrome medular central.

La resonancia magnética la que hace diagnóstico de partes blandas (disco ligamentarias y medulares).

La edad de menos de 45 años, el cuadro neurológico con déficit incompleto moderado o leve y el edema intramedular son factores de buen pronóstico y se ven favorecidos con el tratamiento conservador, con secuelas de baja discapacidad.

La edad de más de 45 años, la presencia de conflictos continente contenido previo (espondiloartritis), los cuadros de déficit neurológico severo o progresivo, son en general factores de mal pronóstico y puede mejorar con laminoplastia ganaron por lo menos un nivel de ASIA. Aunque las posibles complicaciones post operatoria pueden ser graves.

Todos los autores declaran que no hay ningún potencial conflicto de intereses con referencia a este artículo.

REFERENCIAS

- Anglen J, Metzler M, Bunn P, Griffiths H. Flexion and extension views are not cost-effective in a cervical spine clearance protocol for obtunded trauma patients. *J Trauma*. 2002;52(1):54-9.
- Barba CA, Taggart J, Morgan AS, Guerra J, Bernstein B, Lorenzo M, et al. A new cervical spine clearance protocol using computed tomography. *J Trauma*. 2001;51(4):652-6.
- Berne JD, Velmahos GC, El-Tawil Q, Demetriades D, Asensio JA, Murray JA, et al. Value of complete cervical helical computed tomographic scanning in identifying cervical spine injury in the unevaluable blunt trauma patient with multiple injuries: a prospective study. *J Trauma*. 1999;47(5):896-902.
- Blackley HR, Plank LD, Robertson PA. Determining the sagittal dimensions of the canal of the cervical spine. The reliability of ratios of anatomical measurements. *J Bone Joint Surg Br*. 1999;81(1):110-2.
- Gupta SK, Rajeev K, Khosla VK, Sharma BS, Paramjit, Mathuriya SN, et al. Spinal cord injury without radiographic abnormality in adults. *Spinal Cord*. 1999;37(10):726-9.
- Imajo Y, Hiragi I, Kato Y, Taguchi T. Use of the finite element method to study the mechanism of spinal cord injury without radiological abnormality in the cervical spine. *Spine (Phila Pa 1976)*. 2009;34(2):E83-7.
- Schaefer DM, Flanders AE, Osterholm JL, Northrup BE. Prognostic significance of magnetic resonance imaging in the acute phase of cervical spine injury. *J Neurosurg*. 1992;76(2):218-23.
- Shen H, Tang Y, Huang L, Yang R, Wu Y, Wang P, et al. Applications of diffusion-weighted MRI in thoracic spinal cord injury without radiographic abnormality. *Int Orthop*. 2007;31(3):375-83.
- Crosby ET. Airway management in adults after cervical spine trauma. *Anesthesiology*. 2006;104(6):1293-318.
- Griffen MM, Frykberg ER, Kerwin AJ, Schinco MA, Tepas JJ, Rowe K, et al. Radiographic clearance of blunt cervical spine injury: plain radiograph or computed tomography scan? *J Trauma*. 2003;55(2):222-6.
- Demetriades D, Charalambides K, Chahwan S, Hanpeter D, Alo K, Velmahos G, et al. Nonskeletal cervical spine injuries: epidemiology and diagnostic pitfalls. *J Trauma*. 2000;48(4):724-7.
- Fehlings MG, Skaf G. A review of the pathophysiology of cervical spondylotic myelopathy with insights for potential novel mechanisms drawn from traumatic spinal cord injury. *Spine (Phila Pa 1976)*. 1998;23(24):2730-7.
- Hendey GW, Wolfson AB, Mower WR, Hoffman JR, Utilization Study Group. Spinal cord injury without radiographic abnormality: results of the National Emergency X-Radiography Utilization Study in blunt cervical trauma. *J Trauma*. 2002;53(1):1-4.
- Koyanagi I, Iwasaki Y, Hida K, Akino M, Imamura H, Abe H. Acute cervical cord injury without fracture or dislocation of the spinal column. *J Neurosurg*. 2000;93(1 Suppl):15-20.
- Kothari P, Freeman B, Greivitt M, Kerslake R. Injury to the spinal cord without radiological abnormality (SCIWORA) in adults. *J Bone Joint Surg Br*. 2000;82(7):1034-7.
- Aarabi B, Alexander M, Mirvis SE, Shanmuganathan K, Chesler D, Maulucci C, et al. Predictors of outcome in acute traumatic central cord syndrome due to spinal stenosis. *J Neurosurg Spine*. 2011;14(1):122-30.
- Sekhon LH, Fehlings MG. Epidemiology, demographics, and pathophysiology of acute spinal cord injury. *Spine (Phila Pa 1976)*. 2001;26(Suppl 24):S2-12.
- Fehlings MG, Tator CH. An evidence-based review of decompressive surgery in acute spinal cord injury: rationale, indications, and timing based on experimental and clinical studies. *J Neurosurg*. 1999;91(Suppl 1):1-11.
- Tator CH, Fehlings MG. Review of the secondary injury theory of acute spinal cord trauma with emphasis on vascular mechanisms. *J Neurosurg*. 1991;75(1):15-26.
- Fermin S. Sindromesciwora. *Arch Dom Pediatr*. 2004;40:37-40.
- Launay F, Leet AI, Sponseller PD. Pediatric spinal cord injury without radiographic abnormality: a meta-analysis. *Clin Orthop Relat Res*. 2005;433:166-70.
- Pang D, Wilberger JE Jr. Spinal cord injury without radiographic abnormalities in children. *J Neurosurg*. 1982;57(1):114-29.
- Taylor AR, Blackwood W. Paraplegia in hyperextension cervical injuries with normal radiographic appearances. *J Bone Joint Surg Br*. 1948;30(2):245-8.
- Yoo DS, Lee SB, Huh PW, Kang SG, Cho KS. Spinal cord injury in cervical spinal stenosis by minor trauma. *World Neurosurg*. 2010;73(1):50-2.
- Kulkarni MV, McArdle CB, Kopanicky D, Miner M, Cotler HB, Lee KF, et al. Acute spinal cord injury: MR imaging at 1.5T. *Radiology*. 1987;164(3):837-43.
- Miranda P, Gomez P, Alday R. Acute traumatic central cord syndrome: analysis of clinical and radiological correlations. *J Neurosurg Sci*. 2008;52(4):107-12.
- Newey ML, Sen PK, Fraser RD. The long-term outcome after central cord syndrome: a study of the natural history. *J Bone Joint Surg Br*. 2000;82(6):851-5.
- Saruhashi Y, Hukuda S, Katsuura A, Asajima S, Omura K. Clinical outcomes of cervical spinal cord injuries without radiographic evidence of trauma. *Spinal Cord*. 1998;36(8):567-73.
- Holmes JF, Mirvis SE, Panacek EA, Hoffman JR, Mower WR, Velmahos GC. Variability in computed tomography and magnetic resonance imaging in patients with cervical spine injuries. *J Trauma*. 2002;53(3):524-9.
- Kasimatis GB, Panagiotopoulos E, Megas P, Matzaroglou C, Gliatis J, Tylilianakis M, et al. The adult spinal cord injury without radiographic abnormalities syndrome: magnetic resonance imaging and clinical findings in adults with spinal cord injuries having normal radiographs and computed tomography studies. *J Trauma*. 2008;65(1):86-93.
- Kim SH, Yoon SH, Cho KH, Kim SH. Spinal cord injury without radiological abnormality in an infant with delayed presentation of symptoms after a minor injury. *Spine (Phila Pa 1976)*. 2008;33(21):E792-4.
- Tewari MK, Gifti DS, Singh P, Khosla VK, Mathuriya SN, Gupta SK, et al. Diagnosis and prognostication of adult spinal cord injury without radiographic abnormality using magnetic resonance imaging: analysis of 40 patients. *Surg Neurol*. 2005;63(3):204-9.
- Flanders AE, Schaefer DM, Doan HT, Mishkin MM, Gonzalez CF, Northrup BE. Acute cervical spine trauma: correlation of MR imaging findings with degree of neurologic deficit. *Radiology*. 1990;177(1):25-33.
- Wenger M, Adam PJ, Alarcón F, Markwalder TM. Traumatic cervical instability associated with cord oedema and temporary quadriplegia. *Spinal Cord*. 2003;41(9):521-6.
- Onishi E, Sakamoto A, Murata S, Matsushita M. Risk factors for acute cervical spinal cord injury associated with ossification of the posterior longitudinal ligament. *Spine (Phila Pa 1976)*. 2012;37(8):660-6.
- Hoffman JR, Mower WR, Wolfson AB, Todd KH, Zucker MI. Validity of a set of clinical criteria to rule out injury to the cervical spine in patients with blunt trauma. National Emergency X-Radiography Utilization Study Group. *N Engl J Med*. 2000;343(2):94-9.
- Yamazaki T, Yanaka K, Fujita K, Kamezaki T, Uemura K, Nose T. Traumatic central cord syndrome: analysis of factors affecting the outcome. *Surg Neurol*. 2005;63(2):95-9.
- Carlson GD, Gorden CD, Oliff HS, Pillai JJ, LaManna JC. Sustained spinal cord compression: part I: time-dependent effect on long-term pathophysiology. *J Bone Joint Surg Am*. 2003;85(1):86-94.
- Pavlov H, Torg JS, Robie B, Jahre C. Cervical spinal stenosis: determination with vertebral body ratio method. *Radiology*. 1987;164(3):771-5.
- Machino M, Yukawa Y, Ito K, Nakashima H, Kanbara S, Morita D, et al. Can magnetic resonance imaging reflect the prognosis in patients of cervical spinal cord injury without radiographic abnormality? *Spine (Phila Pa 1976)*. 2011;36(24):E1568-72.
- Maeda T, Ueta T, Mori E, Yuge I, Kawano O, Takao T, et al. Soft-tissue damage and segmental instability in adult patients with cervical spinal cord injury without major bone injury. *Spine (Phila Pa 1976)*. 2012;37(25):E1560-6.
- Bhatoo HS. Cervical spinal cord injury without radiological abnormality in adults. *Neurol India*. 2000;48(3):243-8.
- La Rosa G, Conti A, Cardali S, Cacciola F, Tomasello F. Does early decompression improve neurological outcome of spinal cord injured patients? Appraisal of the literature using a meta-analytical approach. *Spinal Cord*. 2004;42(9):503-12.
- Dolan EJ, Tator CH, Enderjny L. The value of decompression for acute experimental spinal cord compression injury. *J Neurosurg*. 1980;53(6):749-55.
- Chen TY, Dickman CA, Eleraky M, Sonntag VK. The role of decompression for acute incomplete cervical spinal cord injury in cervical spondylosis. *Spine (Phila Pa 1976)*. 1998;23(22):2398-403.
- Lenehan B, Fisher CG, Vaccaro A, Fehlings M, Aarabi B, Dvorak MF. The urgency of surgical decompression in acute central cord injuries with spondylosis and without instability. *Spine (Phila Pa 1976)*. 2010;35(Suppl 21):S180-6.