

# Szemikasztráció önkezűleg

Fehér Ádám Miklós dr., Bajory Zoltán dr.

Szegedi Tudományegyetem Szent-Györgyi Albert Klinikai Központ, Urológiai Klinika,  
Szeged (igazgató: Bajory Zoltán dr.)

Levelezési cím:  
SZTE, Urológiai Klinika  
6725 Szeged,  
Kálvária sugárút 57.  
E-mail: feher.adam.miklos@  
med.u-szeged.hu

## ÖSSZEFOGLALÁS

**Bevezetés:** A here műtéti eltávolítása – szemikasztráció – indokolt heretumor, progrediáló gyulladás, tályog vagy a herét ért súlyos trauma esetében. Ritkán előfordulhatnak esetek, amikor a páciens önkezűleg okoz magának olyan szándékos sérülést, ami a here elvesztését eredményezi.

**Esetismertetés:** Betegünk elmondása szerint herefájdalom miatt és a daganatos betegség kialakulásától való félelmében, otthonában önkezűleg távolította el bal heréjét. Az ellentmondásos tapintási lelet miatt elvégzett ultrahangvizsgálat alapján az érintett scrotumfélben a haematoma mellett előrehaladott tumoros folyamat lehetősége is felmerült. Műtéti feltárás során előbbi nyert igazolást. Ellátását követően a beteget a Pszichiátriai Klinikára helyeztük át.

**Következtetések:** Scrotalis traumát követően minél hamarabb műtéti feltárás indokolt, amennyiben az anamnézis vagy az elvégzett vizsgálatok alapján felmerül a herét ért komolyabb sérülés vagy bizonytalanság áll fenn. Önkárosító magatartás esetén pszichiátriai állapotfelmérés szükséges.

## KULCSSZAVAK

SZEMIKASZTRÁCIÓ, SZEMIKASZTRÁCIÓ ÖNKEZŰLEG, ÖNKÁROSÍTÁS, HERE, HAEMATOMA

## Self-semicastration

### SUMMARY

**Objective:** Surgical removal of the testicle – semicastration – is indicated in the case of malignancy or severe testicular injury. Sometimes, patient-caused self-injury can lead to loss of the testicle.

**Case report:** According to our patient's report, he removed his left testicle at home due to scrotal pain and the fear of testicular cancer. Physical examination was doubtful. On the left side signs of hematoma or advanced testicular cancer were shown by ultrasonography. During explorative surgery the previous one was proven. After the surgery the patient was admitted to the Psychiatric Clinic.

**Conclusion:** After scrotal trauma, if the diagnosis is doubtful or serious injury is supposed, surgical exploration is needed. In the case of an attitude for self-injury, psychiatric evaluation is required.

### KEYWORDS

SEMICASTRATION, SELF-CASTRATION, SELF-INJURY, TESTICLE, HEMATOMA

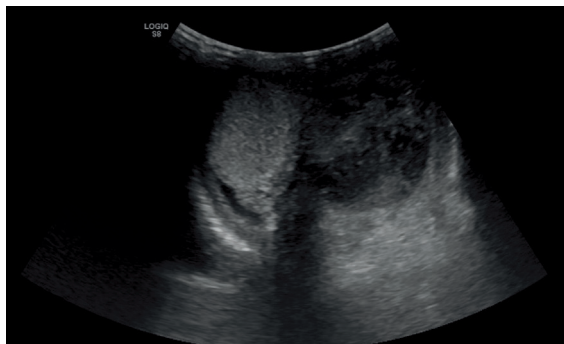
## Bevezetés

Szemikasztráció elvégzésére leggyakrabban heretumor esetében kerül sor. Az érintett oldali here műtéti eltávolítása a funiculus ellátásával együtt történik. Ezen felül szemikasztráció indokolt súlyos heresérülést követően, amikor rekonstrukcióra nincs mód vagy előrehaladott, konzervatív terápiára nem reagáló epididymo-orchitis és beolvadás esetén. Főleg újszülött- és serdülőkorban heretorzio kapcsán kialakult hereelhalás miatt kerülhet sor szemikasztrációra. Az önkezűleg elvégzett szemikasztrációk hátterében legtöbbször pszichiátriai kórképek – leggyakrabban skizofrénia – vagy transz-szexualizmus áll. Esetismertetésünk során pszichiátriai eredetből mutatunk példát.

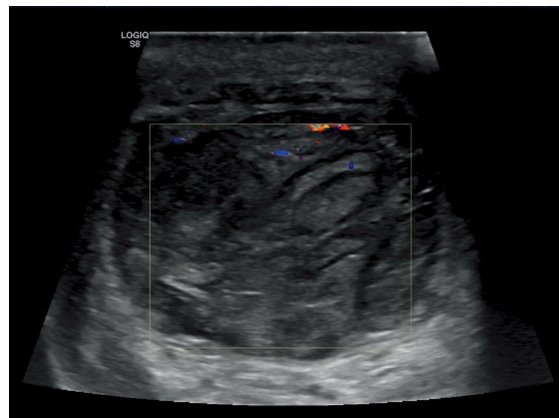
## Esetismertetés

2020 májusában, a magyarországi koronavírus (SARS-CoV-2)-járvány első hullámának ideje alatt egy 66 éves férfi beteget referált az egyik vidéki kórház sürgősségi betegellátó osztálya scrotalis sebzés miatt, amelyet a beteg önkezűleg okozott magának. A beteg elmondása szerint hetek óta bal oldali heretájji fájdalmat tapasztalt, amelyen a fájdalomcsillapító nem segített. Ezt követően a fájdalom megszűnését remélve és attól a félelemtől vezérelve, hogy a heréje „elrákosodik és a daganat szétterjed a testében”, elmondása szerint bal heréjét otthonában eltávolította.

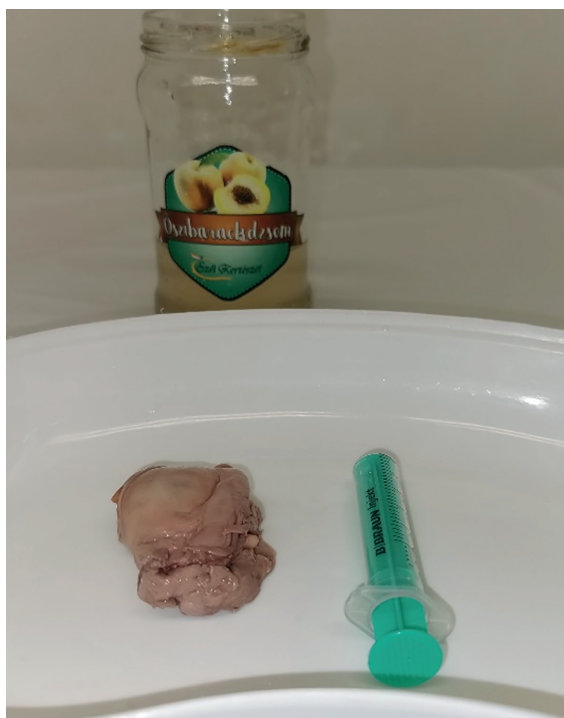1. ÁBRA: KÉTOLDALI SCROTALIS UH



2. ÁBRA: BAL OLDALI SCROTALIS DOPPLER-UH



3. ÁBRA: „PERDÖNTŐ BIZONYÍTÉK”



A sürgősségi osztályos ellátás során tetanusinjekciót követően az elvégzett Doppler-ultrahangvizsgálat haematomát vagy lokálisan előrehaladott heretumort véleményezett normál hereállomány és érdemi vaszkularizáció nélkül (1., 2. ábra).

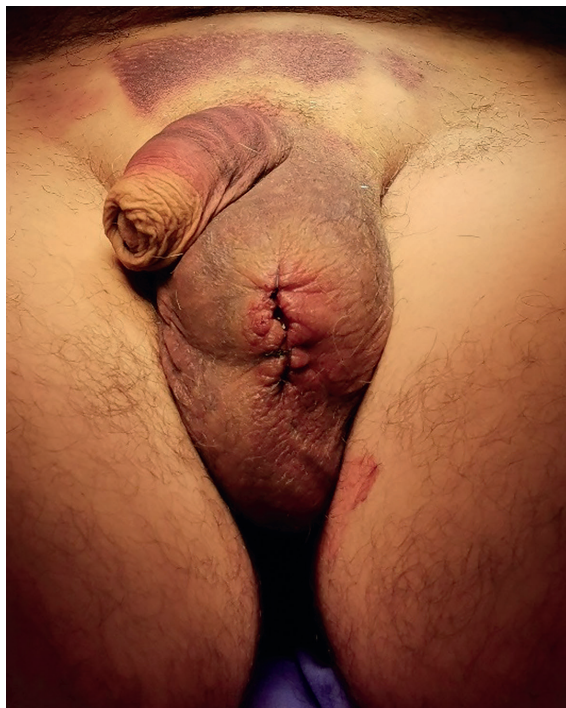Vizsgálatunk alkalmával a bal oldali scrotumfélén egy kb. 3 cm hosszú vágást észleltünk aktív vérzés nélkül. A sebrést kevés haematoma töltötte ki. A jobb oldali here és mellékhere normál tapintatú volt, a bal oldali scrotumfélben herének imponáló, nem tömött terime volt tapintható. A beteg a műtéti feltáráshoz nem járult hozzá, ezért a sebszéleket csomós varratokkal egyeztettük.

Az elvégzett tumormarker-laborvizsgálatok (béta-hCG, alfa-főtoprotein, laktát-dehidrogenáz és alkalikus foszfatáz) eltérést nem igazoltak. Antibiotikumkezelést kezdünk, amelyet követően a beteg önkényesen távozott. Másnap kontrollvizsgálatra jelentkezett ambulanciánkon magával hozva a tettét igazoló „perdöntő bizonyítékot”: baracklekváros üvegben, egy barackpálinkában „konzervált” herét (3. ábra). A bal oldali scrotumfélén a szeméremcsont irányába ekkor már suffusio volt megfigyelhető, a sebvonalból vérzést továbbra sem észleltünk. A halasztott műtéti feltáráshoz a beteg végül hozzájárult. Pszichiátriai vizsgálatot kértünk, ám a beteg a konzílium előtt eltűnt.

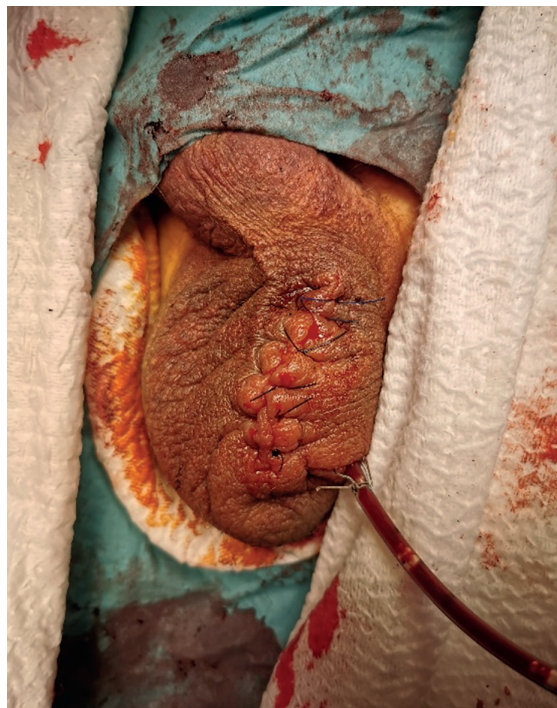Két nappal később osztályos felvételre jelentkezett a beteg. Ekkor a bal oldali scrotumfél már az ellenoldalinál nagyobb volt, a suffusio kiterjedése növekedett. Ezek egyértelműen a haematoma mellett szóltak, ezért scrotalis explorációt végeztünk (4. ábra). A műtétet a páciens csak helyi érzéstelenítésben vállalta. Megfelelő előkészítést követően bal oldali scrotalis feltárást során nagyobb tyúktojásnyi haematomát ürítettünk ki. A bal oldali herét nem találtuk, az átvágott funiculus szabadon végződött egy laza cérnalekötéssel. A funiculus ki-preparálását (5. ábra) és magasabb ellátását követően vérzéscsillapítást és drenázst végeztünk. A szubkután réteget és a bőrt csomós varratokkal zártuk (6. ábra). A műtétet követően szövődmény nem jelentkezett.

Ezt követően ismételt pszichiátriai konzíliumot kértünk, amely során a beteg elmondta, hogy lakhelyéhez közel gázfúrásokat végeztek, amelyet követően háziállatainál daganatos betegségeket észlelt. Herefájdalmát kezdődő daganatnak hitte, és mivel a koronavírus-járvány miatt leterhelt egészségügyi rendszer helyzetét nem szerette volna tovább nehezíteni, inkább saját kezűleg végezte el a here eltávolítását. Az interneten megtalálható műtéti videók tanulmányozását követően az érintett bőrfelületet fertőtlenítette, majd érzéstelenítés nélkül távolította el a bal heréjét, amelyhez a korábban

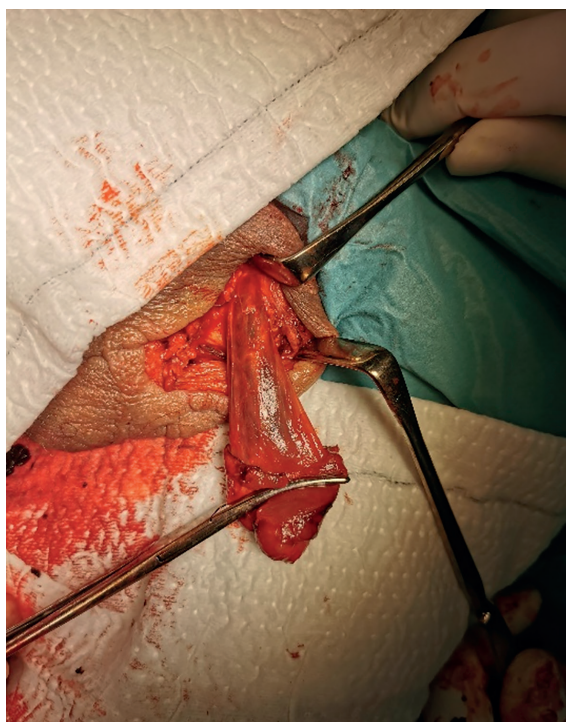
4. ÁBRA: FELTÁRÁS ELŐTTI ÁLLAPOT



6. ÁBRA: MŰTÉT UTÁNI ÁLLAPOT



5. ÁBRA: KIPREPARÁLT ÁTVÁGOTT FUNICULUS



megvásárolt érfogót és szikét használta. A funiculus lekötését cernával kivitelezte. A „beavatkozást” követően jelentkező vérzés miatt végül mentőt hívtak.

Az elsődleges pszichiátriai vizsgálat delúzió zavart véleményezett, amely önszélyeztető magatartásban csúcsosodott ki és belátóképességének teljes hiányát okozta. Pszichiátriai osztályos átvétele és antipszichotikus terápia beállítása megtörtént. Pszichiátriai anamnéziséből kiderült, hogy a beteget korábban pániform rosszullet miatt egy másik intézmény pszichiátriájában már észlelték, ám a javasolt terápiát negligálta, ugyanis „ha teheti, nem szed gyógyszert”.

Urológiai szempontból a megkezdett antibiotikumterápiát folytattuk. Drénje a második, míg varratai a hetedik posztoperatív napon kerültek eltávolításra. Az elvégzett szövettani vizsgálat a preparátum helytelen tárolása (barackpálinka) miatt csak igen korlátozott értékűnek bizonyult, ám tumorgyanús szövetet nem véleményezett. A megkezdett antipszichotikus kezelés hatására delúzió zavara mérséklődött, terápiás javaslatot emittáltak.

## Megbeszélés

Az ókori mitológia alapján az önkezűleg, saját magán elvégzett (auto) szemikasztráció jelenségét Eshmun-komplexusként is jelölik (1). A mitológia szerint Eshmun isten, hogy véget

vesse Astronae termékenység istennő szerelmi zaklatásának, egy fejszével kasztrálta magát (2).

A szakirodalmat áttekintve az auto-szemikasztráció jelensége relatíve ritkán fordul elő, ám egyes szerzők ennél jóval magasabb esetszámot feltételeznek. Véleményük szerint ezek döntő többsége nem kerül az egészségügy látótérbe (3).

Évtizedekkel ezelőtt az esetek szinte mindegyikének hátterében pszichiátriai okot vélelmeztek, a nemi diszfória (korábbi nevén: nemi identitás zavara) szinte ismeretlen fogalom volt. Egy vizsgálatban a pszichiátriai okok közel felében pszichózis és skizofrénia, míg alig több mint 15 százalékban nemi diszfória igazolódott. Előbbinél gyakrabban fordul elő a külső nemi szervek egészét érintő öncsonkítás, míg az utóbbi esetben általában csak a „herék” érintettek (4).

Transz-szexualizmus esetén az érintettek gyakran finálisi problémák miatt folyamodnak az önkézüleg vagy segítő által kivitelezett kasztrációhoz. Máskor bizonyos toxikus anyagokat injektálhatnak a herékbe, amittől elhalás keletkezik, így sürgősségi ellátás keretein belül történik meg az operáció. Ezzel a lehetséges szövődményeken felül, ráadásul nagyobb anyagi és erőforrásbeli terhet helyeznek az egészségügyre, mint egy tervezett beavatkozással (3, 5). Egy másik felmérés alapján a kasztráció okaként jelölték meg a válaszadók a libidócsökkentésének vágyát – eunuch életmódot – vagy éppen ellenkezőleg, bizonyos szexuális fantáziáktól voltak vezérelve (6).

rés alapján a kasztráció okaként jelölték meg a válaszadók a libidócsökkentésének vágyát – eunuch életmódot – vagy éppen ellenkezőleg, bizonyos szexuális fantáziáktól voltak vezérelve (6).

## Következtetés

Betegünknel a heredaganatra nem típusos életkor, a Doppler-ultrahangvizsgálattal nem detektálható vaszkularizáció és a nem tömött tapintatú, gyorsan növekedő és suffusiókkal társuló elváltozás miatt haematoma volt valószínűsíthető, amelyet a mütéti feltárás igazolt. Malignitásra utaló eltérést sem a tumormarker-vizsgálatok, sem a szövettani vizsgálat nem igazoltak. Ezek alapján staging vizsgálatokat nem tartotunk indokoltnak.

Az önkézüleg elvégzett szemikasztráció vagy egyéb önkárosító magatartás esetén mihamarabbi mütéti megoldás indokolt. Ennek elmaradása esetén súlyos szövődmények alakulhatnak ki. A beteg ellátása kapcsán be kell vonni a pszichiátriai szakmát is, mert a betegek többsége pszichésen labilis lehet, akár szuicid intenciók is fennállhatnak.

## Irodalom

1. Garofalo M, Colella A, Sadini P, et al. Management of self-inflicted orchiectomy in psychiatric patient. Case report and non-systematic review of the literature. Arch Ital Urol Androl 2018; 90(3): 220–223. <https://doi.org/10.4081/aiua.2018.3.220>
2. [www.wikipedia.org/wiki/Eshmun](http://www.wikipedia.org/wiki/Eshmun)
3. Johnson TW, Irwig MS. The hidden world of self-castration and testicular self-injury. Nat Rev Urol 2014; 11(5): 297–300. <https://doi.org/10.1038/nrurol.2014.84>
4. Veeder TA, Leo RJ. Male genital self-mutilation: a systematic review of psychiatric disorders and psychosocial factors. Gen Hosp Psychiatry 2017; 44: 43–50. <https://doi.org/10.1016/j.genhosppsych.2016.09.003>
5. St Peter M, Trinidad A, Irwig MS. Self-castration by a transsexual woman: financial and psychological costs: a case report. J Sex Med 2012; 9(4): 1216–1219. <https://doi.org/10.1111/j.1743-6109.2011.02621.x>
6. Wassersug RJ, Zeleniet SA, Squire GF. New age eunuchs: motivation and rationale for voluntary castration. Arch Sex Behav 2004; 33(5): 433–442. <https://doi.org/10.1023/B:ASEB.0000037424.94190.df>

## HÍREK, KITÜNTETETTEK

Állami kitüntetéseket és egészségügyi díjakat adott át **Kásler Miklós**, az emberi erőforrások minisztere és **Latorcai Csaba**, a tárca közigazgatási államtitkára október 27-én. Az elismeréseket eredetileg augusztus 20-a körül, az államalapítás ünnepéhez kapcsolódóan adták volna át, csak ezt a tervet a koronavírus-járvány meghiúsította.

Magyar Érdemrend Lovagkereszt polgári tagozat kitüntetésben részesült:

- **Dr. Gécs Sándor**, a veszprémi Csolnoky Ferenc Kórház Urológiai Osztályának osztályvezető főorvosa.

Szakmai vagy közszolgálati munkájával a betegellátás vagy tudományos kutatás során az egészségügyi ellátás fejlesztésében elért kimagasló tevékenysége elismeréseként Batthányi-Strattman László-díjban részesült:

- **Dr. Holman Endre**, a Kiskunhalasi Semmelweis Kórház Szegedi Tudományegyetem Oktató Kórháza – Urológiai Osztályának vezető főorvosa,
- **Dr. Tenke Péter**, a Jahn Ferenc Dél-pesti Kórház, Urológiai Osztályának osztályvezető főorvosa.

*A kitüntetetteknek gratulálunk és további eredményes munkát kívánunk.*