

Aus der Klinik für Allgemeine-, Unfall- und Wiederherstellungschirurgie

Klinik der Ludwig-Maximilians-Universität München

Direktor: Prof. Dr. med. Wolfgang Böcker

Markraumkonfektionierung mit starren Bohrern und Hülsen zur Implantation von Verlängerungsmarknägeln

Dissertation

zum Erwerb des Doktorgrades der Humanmedizin

an der medizinischen Fakultät der

Ludwig-Maximilians-Universität zu München

vorgelegt von

Stefan Ferdinand Bösl

aus

Rosenheim

2021

Mit Genehmigung der Medizinischen Fakultät
der Universität München

Berichterstatter: Prof. Dr. med. Ekkehard Euler
Mitberichterstatter: Prof. Dr. med. Rainer Baumgart
Prof. Dr. med. Hans Roland Dürr
Prof. Dr. med. Hans-Joachim Andreß
Priv. Doz. Dr. med. Florian Haasters
Mitbetreuung durch den
promovierten Mitarbeiter: Dr. med. Julian Fürmetz
Dekan: Prof. Dr. med. dent. Reinhard Hickel
Tag der mündlichen Prüfung: 28.01.2021

Inhaltsverzeichnis

1. Einleitung.....	1
1.1. Beinlängendifferenzen	1
1.2. Prinzip der Kallusdistraction.....	3
1.3. Geschichte der Beinverlängerung	3
1.4. Probleme der Markraumkonfektionierung	5
1.5. Fragestellung	6
2. Material und Methoden	7
2.1. Hülsen.....	7
2.1.1. Technische Beschreibung	7
2.1.2. Verwendung	8
2.2. Starre Markraumböhrer	10
2.2.1. Technische Beschreibung	10
2.2.2. Verwendung	11
2.3. Verlängerungsmarknägel	11
2.3.1. Intramedullary Skeletal Kinetic Distractor	11
2.3.2. Phenix M2®	12
2.4. Behandlungsablauf.....	12
2.4.1. Endpoint-first Planung.....	12
2.4.1.1. Analyse	12
2.4.1.2. Planung.....	15
2.4.1.2.1. Verlängerung ohne Achskorrektur	15
2.4.1.2.2. Verlängerung mit Korrektur einer isolierten Fehlstellung von Femur oder Tibia	17
2.4.1.2.3. Verlängerung mit bifokaler Achskorrektur.....	19
2.4.2. Operation	21
2.4.2.1. Femur antegrad	21
2.4.2.2. Femur retrograd	24
2.4.2.3. Tibia	26
2.4.3. Postoperative Nachbehandlung.....	28
2.4.3.1. ISKD.....	28
2.4.3.2. Phenix M2®	29
2.5. Patientenkollektiv.....	29
2.6. Methoden der Datengewinnung.....	30
2.6.1. Auswertung der Patientenakten	30
2.6.2. Radiologische Auswertung	31

2.6.3.	Outcome-Score.....	33
2.7.	Statistische Auswertung.....	33
3.	Ergebnisse.....	34
3.1.	Patientenkollektiv.....	34
3.2.	Operation	35
3.2.1.	Operationsdaten	35
3.2.2.	Intraoperative Komplikationen	36
3.3.	Klinischer Verlauf.....	36
3.3.1.	Distraktionsphase	36
3.3.2.	Konsolidierungsphase.....	38
3.4.	Radiologische Auswertung	41
3.4.1.	MAD.....	43
3.4.2.	Durchgang der Mikulicz-Linie durch das Tibiaplateau	44
3.4.3.	Hip-Knee-Ankle-Angle	47
3.4.4.	Gelenkwinkel	48
3.4.5.	Posterior tibial slope.....	50
3.5.	Outcome-Score.....	52
4.	Diskussion.....	53
4.1.	Besonderheiten und Nutzen des Hülsensystems.....	53
4.2.	Vergleich mit anderen Hülsensystemen.....	54
4.3.	Besonderheiten der starren Markraumböhrer	55
4.4.	Vergleich mit operativen Beinverlängerungen nach der herkömmlichen Methode	57
4.5.	Vergleich mit Studien zur operativen Achskorrektur der unteren Extremität.....	63
4.6.	Möglichkeiten und Grenzen der Achskorrektur	67
4.7.	Fehlerquellen der Studie	68
4.7.1.	Studiendesign	68
4.7.2.	Präoperative Planung	68
4.7.3.	Übertragung der Planung auf die Operation.....	70
5.	Zusammenfassung.....	71
6.	Literaturverzeichnis.....	73
7.	Abbildungsverzeichnis.....	79

1. Einleitung

1.1. Beinlängendifferenzen

Beinlängendifferenzen treten sehr häufig auf. Ca. 90% aller Menschen weisen zwei unterschiedlich lange Beine auf, wobei die Differenz im Mittel 5mm beträgt. [1] Dabei ist ein Großteil dieser Beinlängendifferenzen nicht klinisch auffällig. Wichtig ist hierbei die Unterscheidung zwischen funktionellen und reellen Beinlängendifferenzen. Während den reellen Beinlängendifferenzen eine tatsächliche Verkürzung oder Verlängerung der Tibia oder des Femurs zugrunde liegt, ist bei den funktionellen Beinlängendifferenzen eine Kontraktur im Bereich der Hüfte, des Knies oder des Sprunggelenks Ursache des Längenunterschieds. [2]

Betrachtet man die Ursachen der reellen Beinlängendifferenz, so kommt eine Vielzahl an Möglichkeiten in Frage. Man unterscheidet hierbei kongenitale Beinlängendifferenzen, z.B. verursacht durch eine Fibulaaplasie oder eine Dyschondroplasia Ollier, von solchen Beinlängendifferenzen, welche erst im Laufe des Lebens auftreten. Als Ursache hierfür kommen Infektionen, Tumoren, Lähmungen, Traumata und viele andere in Frage. [2]

	Durch Wachstumshemmung	Durch Wachstumsstimulation
kongenital	kongenitale Hemiatrophe (essentielle Hypoplasie) Kongenitale Atrophie mit Skelettanomalie (z.B. Fibula-Aplasie, Femur-Aplasie) Dyschondroplasia Ollier Dysplasia epiphysealis punctata Angeborene Hüftgelenkluxation	partieller Riesenwuchs mit Gefäßanomalien (Klippel-Trénaunay-Weber-Syndrom, Hämarthrose bei Hämophilie)
Infektionen	Osteomyelitis mit Zerstörung der Epiphysenfugen Tuberculose Arthritis purulenta	Osteomyelitis der Diaphyse Brodie-Abszess Tuberkulose der Metaphyse
Lähmungen	Poliomyelitis	
Tumore	Osteochondrome Riesenzelltumoren Ostitis fibrosa cystica generalisata Neurofibromatosis Recklinghausen	Hämangiome Riesenzelltumoren Ostitis fibrosa localisata cystica Neurofibromatosis Recklinghausen fibröse Dysplasie Lymphangiome
Trauma	Verletzung der Epiphysenfuge Diaphysenfrakturen schwere Verbrennungen	Dia- und Metaphysenfrakturen Operation an Diaphyse
Andere Ursachen	langandauernde Ruhigstellung Legg-Calvé-Perthes-Krankheit Epiphyseolysis capitis femoris Röntgenbestrahlung der Epiphysenfugen Achsfelstellungen	traumatische arteriovenöse Aneurysmen

Tabelle 1: Ursachen der Beinlängendifferenz[2]

Die Behandlung der Beinlängendifferenz richtet sich zum einen nach deren Ausmaß und zum anderen danach, ob eine funktionelle oder reelle Beinlängendifferenz vorliegt. Liegt eine funktionelle Beinlängendifferenz vor, sollte in erster Linie versucht werden, die Ursache zu beheben. Bei der Behandlung von realen Beinlängendifferenzen erfordern Unterschiede unter 1cm keine Therapie, da sie meist keine klinischen Beschwerden erzeugen. Differenzen zwischen 1 cm und 2 cm können durch Schuheinlagen oder Sohlenerhöhungen ausgeglichen werden.

Liegt der Unterschied der Beinlängen über 2-3cm muss eine operative Behandlung diskutiert werden. [3] Hierbei gibt es im Kindesalter die Möglichkeit, das Wachstum der längeren Seite durch Stilllegung der Epiphysenfuge, eine sog. Epiphysiodese, zu bremsen [4].

Im Erwachsenenalter können als operative Maßnahmen sowohl die Verlängerung als auch die Verkürzung in Betracht gezogen werden. Dabei wird jedoch meist die Verlängerung bevorzugt. Für die operative Beinverlängerung gibt es eine Reihe von Möglichkeiten. Zum einen kann eine Verlängerung mittels Ringfixateur oder Hexapod-Ringfixateur durchgeführt werden. Zudem gibt es die Möglichkeit des lengthening over nail. Hierbei wird gleichzeitig ein Fixateur externe zur Verlängerung angebracht und ein Marknagel implantiert. Nach Abschluss der Verlängerung durch den Fixateur externe wird dieser entfernt und der Marknagel zur Stabilisierung belassen, wodurch sich die Fixateurtragezeit verkürzt[5]. Darüber hinaus kann eine Beinverlängerung mittels eines Verlängerungsmarknagels durchgeführt werden. Die Verlängerung durch einen vollimplantierbaren Verlängerungsmarknagel bietet dabei einige Vorteile gegenüber den anderen Verfahren. So treten bei dieser Behandlungsform weniger Infektionen auf, der Weichteilschaden ist geringer als bei der Verwendung eines Fixateur externe, die Gelenkbeweglichkeit während der Behandlung ist besser, die Patienten klagen über weniger Schmerzen und sind während der Behandlung weniger eingeschränkt, was zu einem größeren Patientenkomfort führt. [6]–[15]

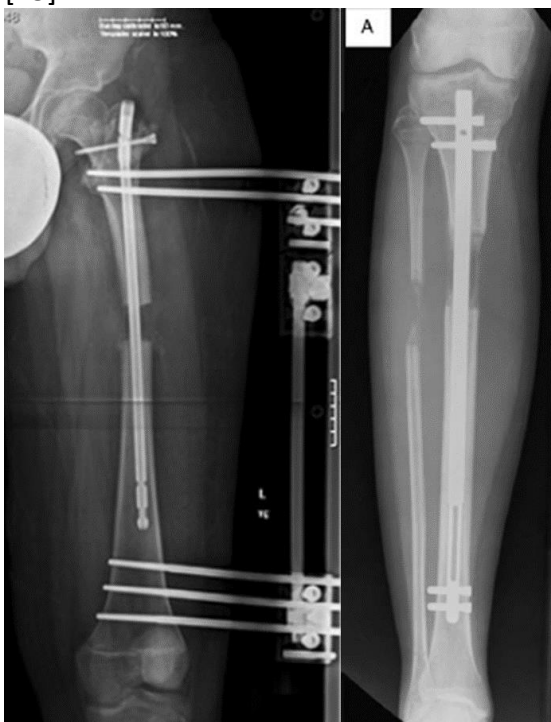

Abbildung 1: Links: lengthening over nail am Femur [16]; Rechts: Verlängerung mit vollimplantierbarem Verlängerungsmarknagel an der Tibia [17]

1.2. Prinzip der Kallusdistraktion

Der Methode der Kallusdistraktion zur Verlängerung von Extremitäten liegt das Prinzip der Knochenbildung durch kontinuierliche Distraktion zugrunde. Hierfür wird eine Osteotomie durchgeführt und nach einer Latenzzeit von 3-10 Tagen mit der Distraktion begonnen. Setzt man ein Gewebe wie Knochen einer langsamen, kontinuierlichen Traktion aus, kommt es in diesem zu einer Aktivierung einer Reihe von Stoffwechselprozessen, die die Neubildung von Knochen fördern. Ultrastrukturelle Untersuchungen von Ilizarov zeigten dabei, dass sich in der Mitte des Regenerates eine Wachstumszone bildet. Während der gesamten Verlängerungsphase kommt es hier zur Bildung von Knochengewebe. Unter anhaltender Distraktion bilden fibroblastenartige Zellen Kollagenfasern, die parallel zur Zugrichtung ausgerichtet sind. An diese Kollagenfasern lagern Osteoblasten Osteoid an. In den Regionen des Regenerates, die am weitesten von der Wachstumszone entfernt liegen, bilden sich aus dem Osteoid nach und nach neue Knochen trabekel. Dies bedeutet, dass der neu gebildete Knochen von distal und proximal her ausreift. Nach Ende der Distraktion verknöchert das neu gebildete Regenerat. Die Qualität hängt dabei von einigen Einflussgrößen ab. Zum einen muss eine ausreichende Fixierung der Knochenfragmente gewährleistet werden. Kommt es zu vermehrter Bewegung zwischen den Fragmenten oder zu einer zu schnellen Verlängerung kann das Regenerat reißen und sich eine Pseudarthrose bilden. Bei zu langsamer Verlängerung kann das Regenerat vorzeitig konsolidieren und eine weitere Verlängerung unmöglich machen. Zum anderen sollte die Vitalität des umgebenden Weichgewebes möglichst wenig gestört werden, um eine entsprechende Blutversorgung zu gewährleisten [3], [18]–[20]

1.3. Geschichte der Beinverlängerung

Bereits vor über 100 Jahren wurden die ersten Versuche operativer Beinverlängerungen unternommen. 1903 führte Alessandro Codivilla Femurosteotomien bei Patienten mit Coxa vara durch. Über einen transcalcaneal eingebrachten Draht und eine Gipsschiene wurde ein Zug von 25kg bis 75kg angelegt. So wurden bis zu 8cm Verlängerung erreicht. [21] Da hierbei die umgebenden Weichteile nicht berücksichtigt wurden kam es jedoch häufig zu Komplikationen wie Nervenschäden und Pseudarthrosen. [22]

1913 führte Louis Ombrédanne die erste graduelle Beinverlängerung mit 5mm pro Tag durch. Dabei benutzte er einen Fixateur externe mit einem Pin proximal der Osteotomie und einem Pin distal der Osteotomie. Auf diese Weise konnte er eine Verlängerung von 4cm erreichen. [23] Den wichtigsten Fortschritt auf dem Gebiet der operativen Beinverlängerung erreichte Gavril Ilizarov. Er führte perkutane Kortikotomien durch und begann mit der Verlängerung erst einige Tage später nach einem Distraktionsschema von viermal 0,25mm pro Tag. Zur Stabilisierung verwendete er einen Fixateur externe. [24] In den frühen 1960er Jahren konnte so eine erfolgreiche Verlängerung der unteren Extremität um 25cm erreicht werden. [25]

Die weiteren Entwicklungen basierten alle auf der Methode der Kallusdistraktion von Ilizarov. 1975 entwickelten Götz und Schellmann einen hydraulisch betriebenen Verlängerungsmarknagel. [26] 1978 beschrieben Witt und Jäger an der orthopädischen Klinik und Poliklinik der LMU die erste Verwendung eines vollimplantierbaren Verlängerungsgerätes, welches nicht in den Markraum implantiert wurde, sondern von außen an den Knochen fixiert wurde. [27]

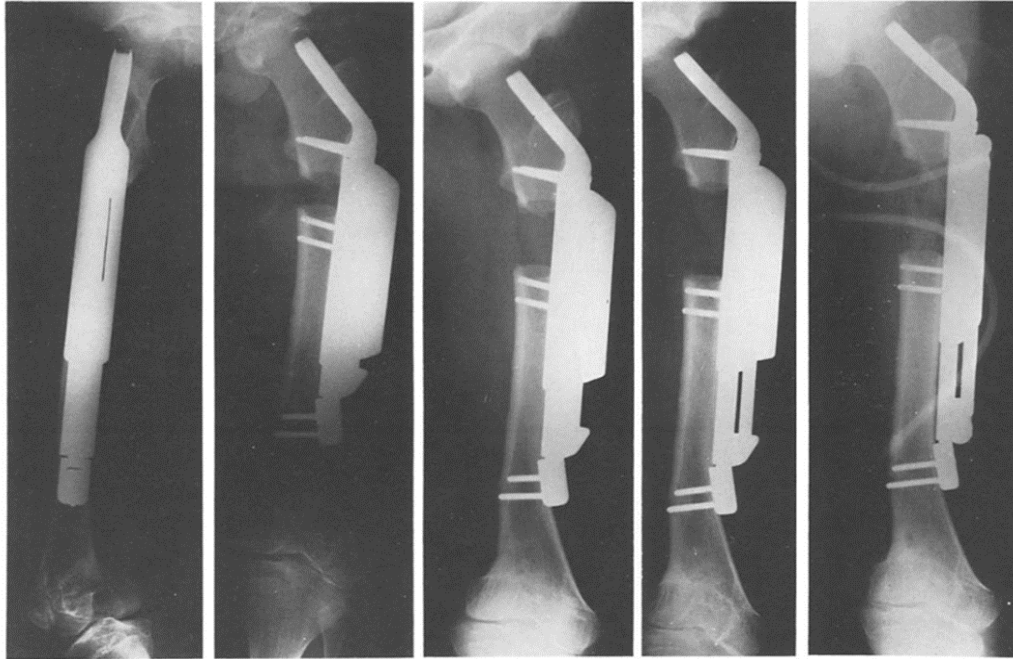


Abbildung 2: Vollimplantierbares Distraktionsgerät nach Witt und Jäger[27]

1984 wurde von Bliskunov der erste Verlängerungsmarknagel beschrieben. Dieser besteht aus einem Femurmarknagel, welcher im Os Ilium verankert wird. Durch Rotationsbewegungen zwischen Femur und Becken wird hierbei eine Verlängerung des Femurmarknagels erreicht. [28]

Der erste vollimplantierbare Verlängerungsmarknagel wurde schließlich 1990 von Betz et al. an der Klinik für Allgemeine, Unfall- und Wiederherstellungschirurgie der LMU entwickelt. [6] Im Laufe der darauffolgenden Jahre wurden immer wieder neue Modelle von implantierbaren Verlängerungsmarknägeln entwickelt. 1997 beschrieben Guichet et al. den Albizzia-Verlängerungsmarknagel. Dieser basierte auf einem Ratschen-Mechanismus. Durch 15 Rotationen des distalen Fragments um 20° konnte der Verlängerungsmarknagel um 1mm verlängert werden. [29] 2001 stellten Cole et al. die ersten Ergebnisse mit dem ISKD vor. Dieser vollimplantierbare Verlängerungsmarknagel basiert wie der Albizzia auf einem Ratschen-Mechanismus. Durch die physiologischen Rotations-Bewegungen der unteren Extremität des Patienten wird hierbei die Verlängerung erreicht. [8] Zudem wurden in den folgenden Jahren mit dem Phenix-Verlängerungsmarknagel und dem Precice-Verlängerungsmarknagel zwei Implantate entwickelt, welche über einen magneto-mechanischen Antrieb eine Verlängerung der teleskopierenden Marknagelanteile bewirken. Hierbei wird durch einen externen, starken Master-Magnet Kraft auf einen im Verlängerungsmarknagel eingebauten Slave-Magneten ausgeübt, welcher dann wiederum den Verlängerungsmechanismus aktiviert. [30], [31]

1.4. Probleme der Markraumkonfektionierung

Die Implantation eines Verlängerungsmarknagels erfordert zuvor eine Konfektionierung des Markraumes durch Markraumborher. Dies liegt zum einen an der Form des Markraums von Femur und Tibia. Beide weisen hier eine deutliche Antekurvatur auf. [32], [33] Da die Verlängerungsmarknägeln gerade gefertigt sind, muss der Markraum begradigt werden, um ein Impingement der Spitze des Verlängerungsmarknagels an der Kortikalis zu verhindern. Zudem kann durch die Konfektionierung des Markraumes ein größerer Nageldurchmesser verwendet werden. Dies ermöglicht eine größere Stabilität der Osteosynthese. [34] Zudem weisen Verlängerungsmarknägeln auf Grund der enthaltenen Mechanik einen größeren Durchmesser als herkömmliche Marknägeln auf. Des Weiteren kann durch das Aufbohren des Markraums eine größere Kontaktfläche von Nagel und Kortikalis erreicht werden. Auch hierdurch kann die Stabilität der Osteosynthese verbessert werden. [35]

Das Aufbohren des Markraums kann allerdings auch zu Problemen und Komplikationen führen. Eine mögliche Komplikation ist dabei das Auftreten eines Fettembolie-Syndroms. Durch den erhöhten intramedullären Druck kann Fett aus dem Markraum in das Gefäßsystem gelangen. Klinisch zeigt sich dies durch eine akute Hypoxie, Verwirrtheit und das Auftreten von Petechien. [36]

Durch den erhöhten intramedullären Druck kann es zudem auch zu Verschlüssen von intrakortikalen Gefäßen kommen. Hierdurch besteht die Möglichkeit einer kortikalen Nekrose. [36]

Darüber hinaus wird die endostale Blutversorgung durch das intramedulläre Bohren stark vermindert. Hupel et al. zeigten 1998, dass durch das Aufbohren des Markraums die kortikale Perfusion um 83% abnimmt. [37]

Auch eine Studie von Ryu et al. zeigt einen negativen Effekt des Aufbohrens des Markraumes auf die Kallusbildung. [38]

Des Weiteren kann es während des Aufbohrens des Markraumes zu einer großen intramedullären Hitzeentwicklung kommen. Übersteigt die intramedulläre Temperatur dabei über einen Zeitraum von einer Minute 47°C kann es zu einer Hitze-induzierten Osteonekrose kommen. [39], [40]

Ein weiteres Problem ist die Schädigung der Weichteile am Eintrittspunkt des Nagels durch die Verwendung der Markraumborher. Insbesondere beim retrograden Zugang zum Femur und dem antegraden Zugang zur Tibia ist dies von größter Bedeutung, da hierbei ein transartikulärer Zugang erfolgt und die Patellarsehne median gespalten werden muss. Die hierbei entstehenden Knochen- und Weichteilschäden sind ein großer Risikofaktor für die Entstehung des vorderen Knieschmerzes. Bei der tibialen Marknagelung beträgt das Risiko einen vorderen Knieschmerz zu entwickeln 47%, bei der retrograden femoralen Marknagelung beträgt das Risiko 25%. [41]

Darüber hinaus kann es während des Aufbohrens des Markraumes zum Austritt von Debris kommen, welcher sich in den umgebenden Weichteilen oder intraartikulär ablagern kann. Da sich bei aufgebohrten Marknägeln signifikant häufiger heterotope Ossifikationen bilden als bei nicht aufgebohrten Marknägeln, wird davon ausgegangen, dass dieser Debris ein

wichtiger pathophysiologischer Faktor für die Entstehung der Ossifikationen ist. [42] Diese Verknöcherungen werden sowohl im Weichgewebe um die Hüfte als auch in der Patellarsehne und intraartikulär im Kniegelenk beschrieben. [43]–[45]

1.5. Fragestellung

In der Klinik für Allgemeine, Unfall- und Wiederherstellungschirurgie der Ludwig-Maximilians-Universität München wurden zur Markraumkonfektionierung ein speziell hierfür entworfenes Hülsensystem und starre Markraumböhrer entwickelt. Durch die Verwendung dieser Instrumente ist die Konfektionierung der Marknagelbahn und eine simultane Achskorrektur bei intramedullärer Beinverlängerung möglich. Im Rahmen dieser retrospektiven Auswertung sollen die mit dieser Operationsmethode erzielten radiologischen und klinischen Behandlungsergebnisse evaluiert werden.

2. Material und Methoden

2.1. Hülsen

2.1.1. Technische Beschreibung

Das Hülsensieb besteht aus insgesamt 21 Einzelteilen. Enthalten sind neun Arbeitshülsen, zwei dreifach kanülierte Zentrierdorne, zwei Reduzierhülsen sowie zwei Hülseneinschläger und zwei PE-Einschläger für den dreifach kanülierten Zentrierdorn. Hinzu kommen 3 Kirschner Drähte der Stärke 3mm und ein abgewinkelter Entfernungsstift.




Abbildung 3: Hülsensieb

Die Arbeitshülsen sind dünnwandige Stahlhülsen mit einer Wandstärke von unter 1mm. Drei Hülsen haben eine Länge von 171mm und einen Innendurchmesser von 14mm, drei eine Länge von 115mm und einen Innendurchmesser von 14mm und drei sind 141mm lang und haben einen Innendurchmesser von 13mm. An ihrem oberen Ende befinden sich zwei sich gegenüberliegende Löcher, durch die der Entfernungsstift eingeführt werden kann. Die Reduzierhülsen haben beide einen Innendurchmesser von 10mm, unterscheiden sich jedoch in ihrer Wandstärke. Sie können so passgenau in die Arbeitshülsen der unterschiedlichen Größen eingeführt werden und deren Innendurchmesser auf 10mm reduzieren. Ein Metallkranz an ihrem Ende verhindert, dass sie komplett in die Arbeitshülsen rutschen können und erleichtert so ihre Entfernung.

Der dreifach kanülierte Zentrierdorn ist eine Stahlhülse mit einem sich zum Ende hin verjüngenden Endstück. An diesem befinden sich eine zentrale sowie zwei dezentrale Öffnungen, die K-Drähte der Stärke 3mm aufnehmen können. Der dreifach kanülierte Zentrierdorn ist in zwei verschiedenen Versionen Bestandteil des Hülsensiebs. Die kürzere und dünnere Variante ist 174mm lang und hat am proximalen Ende einen Außendurchmesser von 13mm. So kann die dünnste der Arbeitshülsen über den Zentrierdorn geschoben werden. Die dickere und längere Variante hingegen hat einen Außendurchmesser von 14mm und ist 204mm lang. Sie dient als Trokar für die beiden dickeren Arbeitshülsensätze.

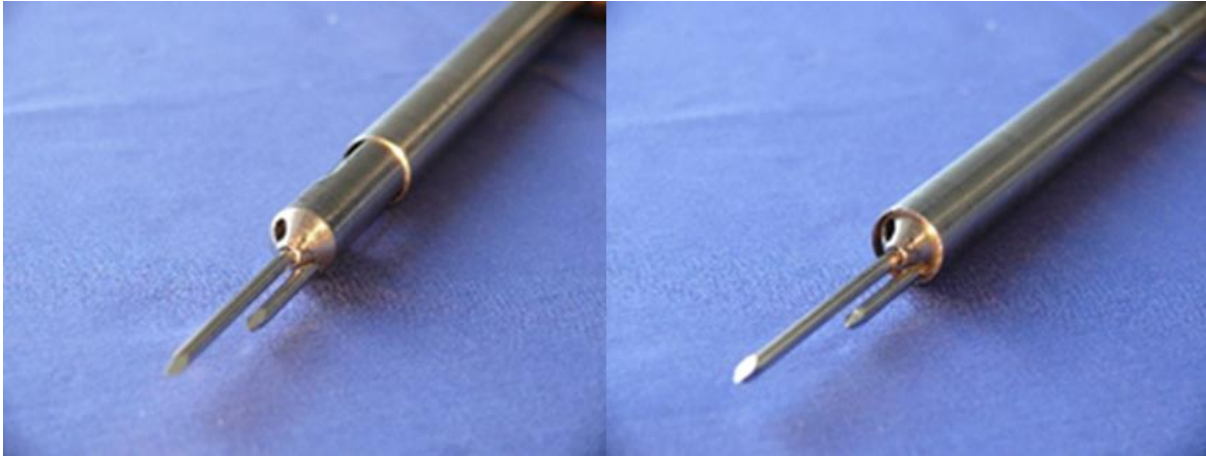


Abbildung 4: Der dreifach kanülierte Zentrierdorn mit aufgeschobener Hülse und zwei Kirschner-Drähten belegt.

Um die Hülsen in den Knochen einschlagen zu können gibt es zwei Hülseinschlaginstrumente. Diese haben einen Innendurchmesser, welcher minimal kleiner ist als jener der zugehörigen Arbeitshülsen, aber größer ist als jener des dreifach kanülierten Zentrierdornes. Dadurch können sie über das Ende des Zentrierdornes geschoben und auf die Arbeitshülse aufgesetzt werden. An ihrem Ende sind sie leicht verdickt, um die Trefferfläche für den Hammer zu vergrößern. Zusätzlich sind im HülSENSIEB noch zwei Einschläger aus PE enthalten, die dazu dienen den dreifach kanülierten Zentrierdorn mit leichten Schlägen bis zum Knochen vorzutreiben. Die Einschläger haben eine zentrale Öffnung, wodurch sie auch über K-Drähte der Stärke 3mm, die aus dem dreifach kanülierten Zentrierdorn herausragen, geschoben werden können.

2.1.2. Verwendung

Beim Aufbohren des Markraumes dient die Hülse, zusammen mit dem dreifach kanülierten Zentrierdorn und K-Drähten, der präzisen Festlegung des Marknagel-Eintrittspunktes und der Schonung des umliegenden Gewebes. Der dreifach kanülierte Zentrierdorn übernimmt hierbei die Funktion eines Trokars.

In einem ersten Schritt wird die für korrekt empfundene Marknagel Eintrittsstelle mit einem 3mm K-Draht dargestellt, welcher unter Bildwandler-Kontrolle in zwei Ebenen in den Knochen vorgetrieben wird. Anschließend wird der dreifach kanülierte Zentrierdorn mit einer übergeschobenen Hülse über seine zentrale Öffnung entlang des K-Drahtes bis zum Knochen vorgeschoben. Dies geschieht am besten unter leichter Drehung des Zentrierdornes. Hierdurch wird das umliegende Gewebe schonend verdrängt. Sollte sich das Vorschieben des dreifach kanülierten Zentrierdornes schwierig gestalten, kann der PE-Einschläger auf das Ende des Zentrierdornes aufgesetzt und dieser mit vorsichtigen Hammerschlägen bis zum Knochen vorgetrieben werden. Anschließend wird seine Lage mit dem Bildwandler kontrolliert. Falls die erste Platzierung des K-Drahtes falsch erscheint, kann diese einfach korrigiert werden. Hierzu wird ein zweiter K-Draht über eine der dezentralen Öffnungen in den Zentrierdorn geschoben. Durch eine Drehung des dreifach kanülierten Zentrierdornes kann dieser K-Draht an die gewünschte Stelle positioniert und dort in den Knochen eingebracht werden. Anschließend wird der ursprüngliche K-Draht entfernt und der

dreifach kanülierte Zentrierdorn mit seiner zentralen Öffnung über den neu positionierten K-Draht erneut bis zum Knochen vorgeschoben.

Auch ein größerer Versatz kann mit dieser Methode erreicht werden. Hierzu wird ein zweiter K-Draht über eine der dezentralen Öffnungen eingebracht und in die gewünschte Richtung rotiert. Nachdem der neue K-Draht in den Knochen eingebracht wurde kann der ursprüngliche Draht entfernt und der dreifach kanülierte Zentrierdorn um den dezentralen Draht rotiert werden. Nun wird ein dritter K-Draht in die gegenüberliegende dezentrale Öffnung geschoben, an den gewünschten Eintrittspunkt gedreht und dort in den Knochen eingebracht. Der zweite K-Draht kann jetzt entfernt und der dreifach kanülierte Zentrierdorn mit seiner zentralen Öffnung über den neu positionierten Draht geschoben werden. Durch die Rotation um eine der dezentralen Öffnungen entsteht ein deutlich größerer Radius, auf dem mögliche Eintrittspunkte liegen, wodurch ein größerer Versatz erreicht werden kann.

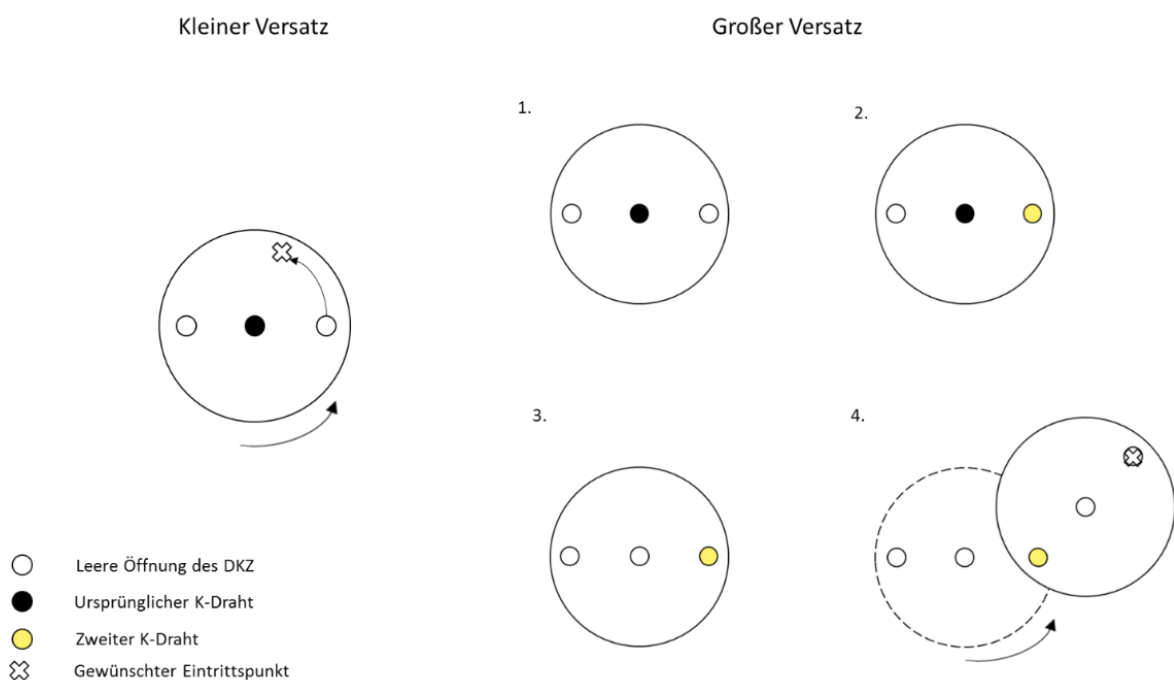


Abbildung 5: Korrektur des Eintrittspunktes durch den dreifach kanülierten Zentrierdorn

Wenn der korrekte Eintrittspunkt erreicht wurde, wird das Hülseneis Schlaginstrument über das Ende des dreifach kanülierten Zentrierdorns geschoben und damit die Hülse mit vorsichtigen Hammerschlägen in die Kortikalis ca. 2 cm eingeschlagen. Durch die geringe Wandstärke der Hülsen geschieht dies völlig atraumatisch für das umliegende Gewebe, da dieses zuvor durch den dreifach kanülierten Zentrierdorn stumpf verdrängt wurde.

Nachdem Eintrittsort und -richtung für die Marknagelung durch die intraossär fixierte Hülse festgelegt wurden, können der dreifach kanülierte Zentrierdorn und der K-Draht entfernt werden. Nun kann ein Markraumfräser zum Eröffnen des Markraumes durch die Hülse vorgeschoben werden. Falls mit einer geringeren Bohrstärke begonnen werden soll, muss zuvor die Reduzierhülse eingebracht werden.

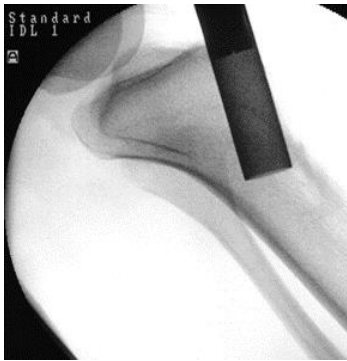

Abbildung 6: in Tibia eingeschlagene Hülse

Zum Entfernen der Hülse, nach Abschluss des Bohrvorganges, wird der Entfernungsstift durch die beiden Löcher am oberen Ende der Hülse geführt und damit die Hülse aus dem Knochen gezogen.

2.2. Starre Markraumbohrer

2.2.1. Technische Beschreibung

Das Set der starren Markraumbohrer besteht aus insgesamt 15 Bohrern mit einem Bohrdurchmesser von 8 bis 13,5mm und einem starren Schaft. Fünf von ihnen sind stirnschneidend, die anderen zehn sind an ihrer Spitze abgerundet. Alle Bohrer haben eine Gesamtlänge von 513mm und sind zentral kanüliert um die Aufnahme eines Bohrdornes zu ermöglichen. Am Ende des Schaftes befindet sich ein Standard AO-Anschluss über den die Bohrer an ein Antriebshandstück gekoppelt werden können.

Die Bohrköpfe sind aus sechs Schneiden und sechs Spannuten aufgebaut. Die Nutzlänge unterscheidet sich dabei zwischen stirnschneidenden und abgerundeten Bohrern.

Die stirnschneidenden Bohrer haben fünf verschiedene Bohrdurchmesser von 9mm, 10mm, 11mm, 12mm und 13mm. Ihre Nutzlänge beträgt 100mm.

Die zehn abgerundeten Bohrer beginnen mit einem Bohrdurchmesser von 8mm. Im Bereich von 9mm bis 13,5mm steigt der Durchmesser jeweils um 0,5mm an. Die Nutzlänge beträgt hier 200mm.




Abbildung 7: a: Set starrer Markraumbohrer b: links stirnschneidender Bohrer, rechts: abgerundeter Bohrer; c: stirnschneidender Bohrer seitlich; d: abgerundeter Bohrer seitlich

2.2.2. Verwendung

Die starren Markraumborner kommen zum Einsatz, nachdem durch das Hülsensystem ein abgeschlossener Arbeitskanal geschaffen wurde. Ihr Ziel ist es, den Markraum so zu konfektionieren, dass der Verlängerungsmarknagel in der gewünschten Größe und Richtung implantiert werden kann. Die Richtung ist dabei durch die intraossär verankerte Hülse vorgegeben. Zur Eröffnung des Markraumes wird dabei der stirnschneidende Bohrer mit dem geringsten Durchmesser verwendet. Anschließend wird der Bohrdurchmesser jeweils um 0,5mm erhöht, bis der Durchmesser des Verlängerungsmarknagels erreicht wurde. Nach jedem Bohrschritt wird die Spongiosa aus den Spannuten entfernt und für eine spätere Spongiosaplastik gesammelt.

Um eine zu große Hitzeentwicklung während des Bohrvorganges zu vermeiden, ist es wichtig einige Dinge zu beachten. Zum einen sollte die Steigerung des Bohrdurchmessers nicht mehr als 0,5mm pro Bohrdurchgang betragen, da eine größere Steigerung dazu führen kann, dass der Bohrer zu lange an einer Stelle verweilt. Zudem sollte nicht länger als 30 Sekunden am Stück gebohrt werden, um dem Markraum immer wieder Zeit zu geben, sich abzukühlen. Außerdem muss darauf geachtet werden, dass nur Bohrer mit scharfen Klingen verwendet werden. [46]

2.3. Verlängerungsmarknägel

In der Zeit von 2009 bis 2013 wurden in der Abteilung 3D-Chirurgie der Klinik für Allgemeine, Unfall-, Hand- und plastische Chirurgie des Klinikums der Universität München zwei verschiedene vollimplantierbare Verlängerungsmarknägel verwendet. Von 2009 bis 2011 der Intramedullary Skeletal Kinetic Distractor (ISKD) und von 2011 bis 2013 der Phenix M2®-Verlängerungsmarknagel.

2.3.1. Intramedullary Skeletal Kinetic Distractor

Der ISKD ist ein vollimplantierbarer mechanischer Verlängerungsmarknagel der Firma Orthofix. Der Verlängerungsmarknagel ist aus zwei Teilen aufgebaut, die über eine Gewindestange und zwei Rollen-Ratschen miteinander verbunden sind. Die Verlängerung wird hierbei durch gegenläufige Rotationsbewegungen des Beines um drei bis neun Grad erzielt. Hierdurch wird die distale Ratsche, und damit der distale Anteil des Verlängerungsmarknagels, entlang der Gewindestange, nach distal gedreht. Diese Rotationen können entweder manuell durchgeführt werden oder durch normale Bewegungen im Alltag erreicht werden.

Die verlängerte Strecke kann mit einem kleinen externen Gerät gemessen werden. Hierfür ist in dem Verlängerungsmarknagel ein Magnet verbaut, dessen Nord- und Südpol senkrecht zur Länge des Nagels stehen. Durch die Rotationsbewegungen wird der Magnet ebenfalls rotiert und die Orientierung der Pole relativ zur vertikalen Achse verändert sich. Diese Polwechsel werden durch den externen Monitor detektiert und in die verlängerte Strecke umgerechnet. [47]

2.3.2. Phenix M2®

Der Phenix M2® ist ein vollimplantierbarer, magnetisch aktivierter, mechanischer Verlängerungsmarknagel der Firma Phenix Medical. Sein integrierter Antrieb besteht im Wesentlichen aus einem kleinen Magneten (slave Magnet), der mit einer Gewindestange gekoppelt ist. Das Magnetfeld eines zweiten, deutlich stärkeren, Magneten (master Magnet) ermöglicht es, genug Kraft auf den kleineren Magneten auszuüben, um den Antriebsmechanismus zu aktivieren. Eine konzentrische Rotation des master Magneten um 180° um die Achse des Nagels bewirkt eine Rotation der Gewindestange und dadurch eine Veränderung der Länge des Nagels um 0,1 mm. Die Richtung der Bewegung, im Uhrzeigersinn oder gegen den Uhrzeigersinn, entscheidet, ob der Nagel sich verlängert oder verkürzt. Alle Verlängerungsmarknägel dieser Art sind Sonderanfertigungen.[48]

2.4. Behandlungsablauf

2.4.1. Endpoint-first Planung

Für eine erfolgreiche operative Beinverlängerung ist eine adäquate präoperative Planung unerlässlich, insbesondere wenn eine simultane Achskorrektur durchgeführt werden soll. Hierfür wird die sogenannte Endpoint-first Planung verwendet. Dies bedeutet, dass zuerst das gewünschte Ergebnis nach der Verlängerung geplant wird und von diesem dann auf den unmittelbar postoperativen Zustand zurück geplant wird. Anhand dieser Planung lässt sich erkennen, wo die genauen Ein- und Austrittspunkte der starren Markraumborner liegen, die während der Operation erreicht werden sollen.

Zu diesem Zweck wurden von allen Patienten Röntgenganzbeinaufnahmen unter Belastung angefertigt. Die Beinlänge wird dabei durch Unterlegen von kleinen Blöcken soweit ausgeglichen, bis ein Beckengeradstand erreicht wird. Die Patella steht ventral, zentriert über den Femurkondylen. Zusätzlich wurden laterale Aufnahmen des Femurs bzw. der Tibia angefertigt. Anhand dieser Aufnahmen wird zuerst die Beingeometrie analysiert, um das Ausmaß der Beinlängendifferenz auszumessen und mögliche Fehlstellungen zu identifizieren. Anschließend wird die Operation geplant. Für Analyse und Planung wurde das Grafikprogramm CorelDRAW Graphics Suite X4 verwendet.

2.4.1.1. Analyse

Für die Analyse der Beingeometrie müssen zuerst das Hüftkopffzentrum, der Mittelpunkt der Femurnotch, der Mittelpunkt der Gelenkfläche der Tibia, das Kniegelenkszentrum sowie der Sprunggelenksmittelpunkt festgelegt werden. Das Hüftkopffzentrum ist hierbei definiert als der Mittelpunkt des Hüftkopfes, welcher mit Hilfe einer konzentrischen Kreismesslehre bestimmt wird. [49] Der Mittelpunkt der Gelenkfläche der Tibia liegt auf dem Mittelpunkt einer Tangente an die subchondrale Gelenkfläche der Tibia. [50] Das Kniegelenkszentrum liegt auf dem Mittelpunkt einer Linie, die die beiden Tubercula intercondylares tibiae verbindet.[51] Da es bei stark arthrotischen oder subluxierten Kniegelenken oft nicht möglich ist die Tubercula intercondylares tibiae zu identifizieren, müssen bei diesen Patienten separate Mittelpunkte für die Gelenkflächen von Tibia und Femur festgelegt werden. Dabei liegt der Mittelpunkt der Femurgelenkfläche am Mittelpunkt der Femurnotch

und der Mittelpunkt der tibialen Gelenkfläche auf dem Mittelpunkt einer Tangente an die subchondrale Gelenkfläche. [52] Das Sprunggelenkszentrum wird bestimmt, indem man den Mittelpunkt der größten Ausdehnung des proximalen Talus in der Horizontalebene parallel zur subchondralen Grenzlamelle bestimmt.[49]

Nachdem diese Referenzpunkte definiert wurden, können die mechanische Femurachse, die Tibiaachse und die Mikulicz-Linie festgelegt werden. Die mechanische Femurachse verbindet hierbei das Hüftkopfszentrum und den Mittelpunkt der Femurnotch, die Tibiaachse den Mittelpunkt der Gelenkfläche der Tibia mit dem Sprunggelenkszentrum. [53] Die Mikulicz-Linie verbindet das Hüftkopfszentrum und das Sprunggelenkszentrum. [49] Zusätzlich wird die anatomische Femurachse eingezeichnet. Hierfür wird an zwei verschiedenen Stellen der Femurdiaphyse der Mittelpunkt zwischen lateralem und medialem Kortex ausgemessen. Die anatomische Femurachse verbindet diese beiden Mittelpunkte und wird nach proximal und distal über diese hinaus verlängert. An der Tibia entspricht die anatomische Tibiaachse der mechanischen.

Der nächste Schritt ist die Bestimmung der Beinlänge. Diese wird vom höchsten Punkt des Hüftkopfes zum Sprunggelenksmittelpunkt gemessen. Zudem werden die Längen von Femur und Tibia bestimmt. Das Femur wird dabei vom höchsten Punkt des Hüftkopfes zum Kniegelenkszentrum gemessen, die Tibia vom Kniegelenkszentrum zum Sprunggelenkszentrum. Durch den Vergleich der Messwerte beider Beine kann das Ausmaß der Beinlängendifferenz bestimmt werden sowie, ob diese auf eine Verkürzung des Femurs oder der Tibia zurückzuführen ist.

Anschließend werden der mechanische laterale distale Femurwinkel (mLDFW), der mediale proximale Tibiawinkel (MPTW) und der Abstand der Mikulicz-Linie zum Kniegelenkszentrum bestimmt. Der mLDFW ist definiert als der Winkel zwischen mechanischer Femurachse und einer Tangente an die subchondrale Gelenkfläche der Femurkondylen. Der MPTW wird gebildet von der Tibiaachse und einer Tangente an die subchondrale Gelenkfläche des Tibiaplateaus. Physiologisch liegen beide Winkel in einem Bereich von 85-90°.[54] Der Abstand der Mikulicz-Linie zum Kniegelenkszentrum wird als „mechanical axis deviation“ (MAD) bezeichnet und sollte in einem Bereich von 1mm und 15 mm medial des Kniegelenkszentrums liegen. [55] Weicht die Mikulicz-Linie weiter nach medial ab liegt eine Varusfehlstellung vor, weicht sie weiter nach lateral ab, eine Valgusfehlstellung.

	Normwert
mechanical axis deviation	1 – 15 mm medial des Kniegelenkszentrums
mechanischer lateraler distaler Femurwinkel	85-90°
medialer proximaler Tibiawinkel	85-90°

Tabelle 2: Normwerte für die Analyse der Beingeometrie[54]

Falls dabei eine Fehlstellung festgestellt wird, kann anhand des Malalignment-Tests von Paley und Tetsworth deren Ursprung gefunden werden. Hierfür werden der mLDFW und der MPTW betrachtet. Ein mLDFW kleiner als 85° spricht dabei für eine Fehlstellung des Femurs als Ursache einer Valgusfehlstellung, ist er größer als 90°, spricht dies für eine Fehlstellung des Femurs als Ursache einer Varusfehlstellung. Ein MPTW kleiner als 85° spricht für eine

Deformität der Tibia als Ursache einer Varusfehlstellung, wohingegen ein MPTW von über 90° für eine Deformität der Tibia als Ursache einer Valgusfehlstellung spricht. Liegen beide Werte im pathologischen Bereich liegt eine bifokale Fehlstellung vor. [56]

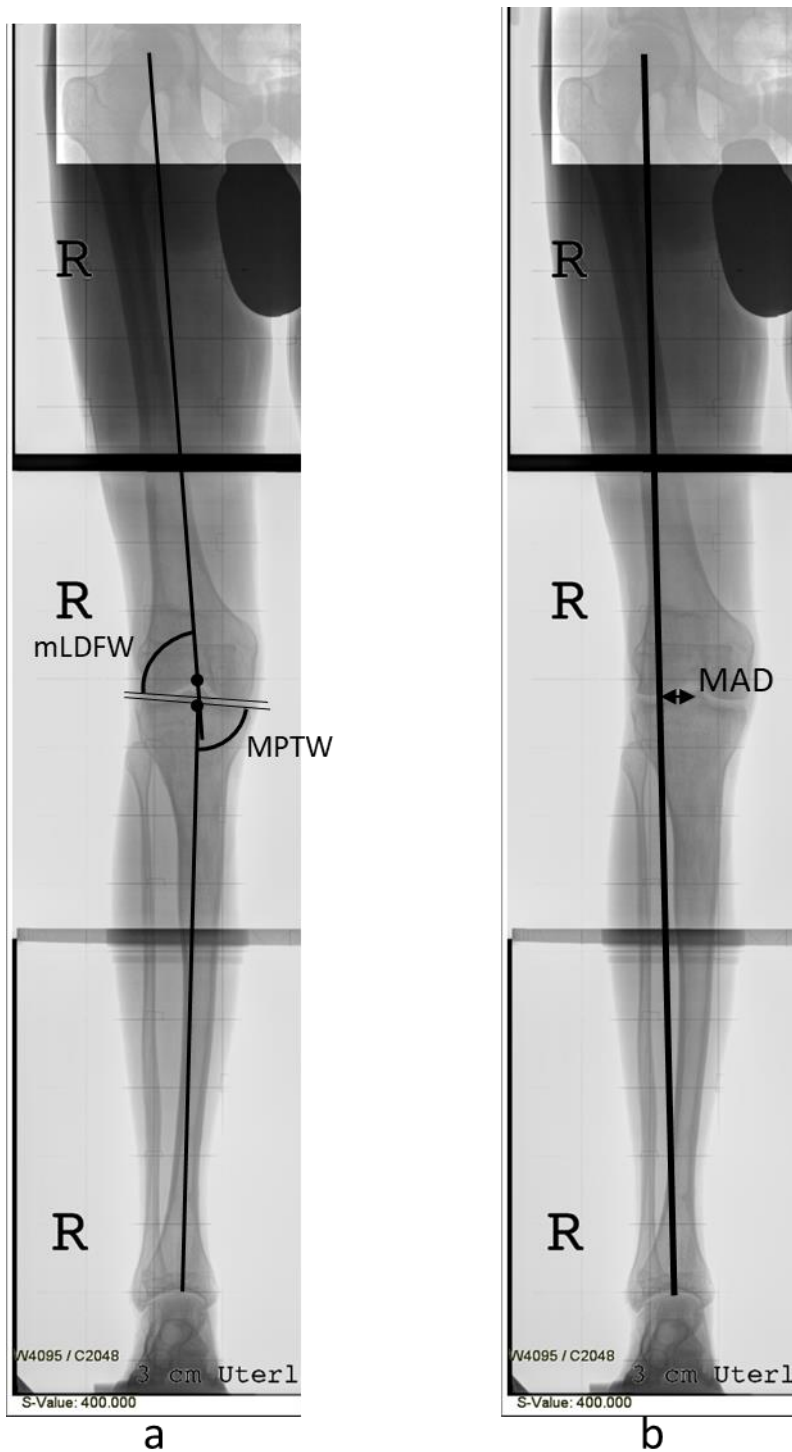


Abbildung 8: (a): Darstellung der Gelenkwinkel *mLDFW* und *MPTW*; (b): Darstellung der mechanischen Beinachse und der *MAD*; hier jeweils valgische Beinachse

2.4.1.2. Planung

2.4.1.2.1. Verlängerung ohne Achskorrektur

Wird bei der Analyse der Beingeometrie eine Verkürzung eines Beines ohne Fehlstellung diagnostiziert, wird eine alleinige Korrektur der Beinlänge geplant. Hierfür muss bei einer geplanten Verlängerung der Tibia zuerst das neue Sprunggelenkszentrum festgelegt werden. Soll das Femur verlängert werden muss das neue Hüftkopfszentrum festgelegt werden. Beide Punkte liegen dabei, da keine Fehlstellung vorliegt, auf der bestehenden Mikulicz-Linie. Um das neue Sprunggelenkszentrum zu definieren wird die Länge der aus der Planung ersichtlichen Beinlängendifferenz, vom bestehenden Sprunggelenkszentrum aus, nach distal auf der Mikulicz-Linie abgemessen. Zur Festlegung des neuen Hüftkopfszentrums wird diese Länge, vom bestehenden Hüftkopfszentrum aus, nach proximal auf der Mikulicz-Linie abgemessen.

Anschließend wird die Kontur des Femurs bzw. der Tibia mit der Markierfunktion der CorelDRAW Graphics Suite X4 markiert. Im nächsten Schritt wird die Höhe der Osteotomie festgelegt. Diese liegt im Bereich von 8 bis 12cm vom Eintrittspunkt des Marknagels und ist abhängig von den Verriegelungsoptionen des verwendeten Verlängerungsmarknagels. Am Femur kann dabei eine antegrade oder eine retrograde Implantation geplant werden. Um die Osteotomielinie einzuzichnen, wird auf der festgelegten Höhe eine Linie eingezeichnet, die lotrecht zur Achse des Knochens auf dieser Höhe steht. Nun wird ein vorgefertigtes Modell des verwendeten Verlängerungsmarknagels, in passender Größe, in das proximale Fragment des Femurs bzw. das distale Fragment der Tibia eingefügt. Der Marknagel folgt dabei der anatomischen Achse des jeweiligen Knochens. Die passende Größe kann anhand der Weite des Markraumes im Bereich des Isthmus abgeschätzt werden. Zusätzlich wird der ausgewählte Verlängerungsmarknagel in die laterale Aufnahme eingefügt. Hierbei wird zum einen überprüft, ob die Maße des Markraumes in der Sagittalebene für den ausgewählten Verlängerungsmarknagel ausreichen. Zum anderen muss kontrolliert werden, ob die Krümmung des jeweiligen Knochens in der Sagittalebene eine gerade Marknagelbahn ermöglicht. Dies ist eine essenzielle Voraussetzung für eine Deformitätenkorrektur mittels Marknagel.

Nachdem der Nagel eingefügt wurde, wird das Fragment des Femurs oder der Tibia, welches den Marknagel enthält, entlang der Mikulicz-Linie verschoben bis das Hüftkopfszentrum bzw. das Sprunggelenkszentrum die vorher definierte neue Position erreicht hat. Dies ist der Zustand, der nach Abschluss der Behandlung erreicht werden soll. Dieser Zustand wird als grün markierte Kontur gespeichert.

Um nun den Zustand zu planen, der unmittelbar postoperativ erreicht werden muss, wird das eben verschobene Fragment entlang der Achse des Verlängerungsmarknagels bis zur Höhe der Osteotomie zurück verschoben. Falls ein retrograder Zugang zum Femur geplant wird, muss darauf geachtet werden, dass der Eintrittspunkt des Verlängerungsmarknagels mittig zwischen den Kondylen liegt, um eine Schädigung des Gelenkknorpels oder des hinteren Kreuzbandes zu vermeiden. [57] Sollte dies nicht der Fall sein, kann an dieser Stelle noch eine Korrektur der Nagelposition vorgenommen werden. Das postoperativ gewünschte

Ergebnis wird als rote Kontur gespeichert. Aus dieser Planung sind nun die Ein- und Austrittspunkte der starren Bohrer auf Höhe des Eintrittspunktes und auf Höhe der Osteotomie ersichtlich.

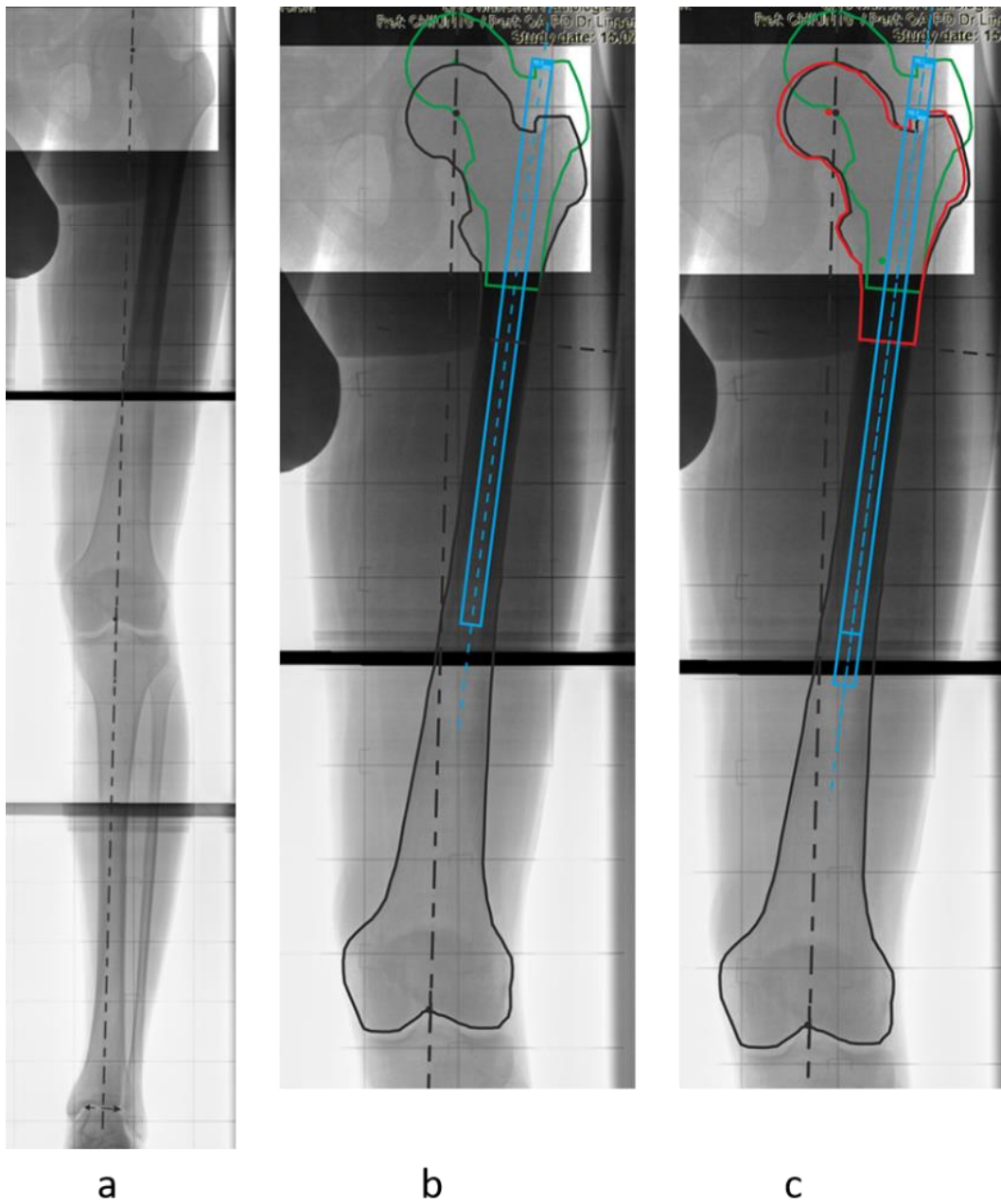


Abbildung 9: Planung einer operativen Beinverlängerung ohne Achskorrektur. a: präoperative Aufnahme mit neutraler Beinachse; b: Planung des gewünschten Ergebnisses bei Behandlungsabschluss (grüne Markierung); c: Planung des Zustands der intraoperativ erreicht werden soll (rote Markierung)

2.4.1.2.2. Verlängerung mit Korrektur einer isolierten Fehlstellung von Femur oder Tibia

Falls bei der Analyse eine Beinlängendifferenz mit gleichzeitiger Varus- oder Valgusfehlstellung festgestellt wird, deren Ursache eine isolierte Fehlstellung von Femur oder Tibia ist, wird eine Verlängerung mit gleichzeitiger Achskorrektur geplant.

Hierzu muss zuerst eine neue Mikulicz-Linie geplant werden. Bei einer Korrektur des Femurs wird hierfür eine Linie vom Sprunggelenkszentrum zum Kniegelenkszentrum gezogen und diese nach proximal verlängert. Wird eine Korrektur der Tibia geplant, dienen das Hüftkopfszentrum und das Kniegelenkszentrum als Fixpunkte. Als nächstes wird das neue Hüftkopfszentrum bzw. das neue Sprunggelenkszentrum geplant, welche jeweils auf der neuen Mikulicz-Linie liegen. Um das neue Hüftkopfszentrum zu erhalten, wird die aus der Analyse ersichtliche, gewünschte Beinlänge, vom Sprunggelenkszentrum aus, auf der neuen Mikulicz-Linie nach proximal abgemessen und der erhaltene Punkt markiert. Analog erhält man bei einer Achskorrektur der Tibia das neue Sprunggelenkszentrum durch Abmessen der Beinlänge vom Hüftkopfszentrum aus.

Jetzt wird, wie oben beschrieben, die Kontur des Femurs bzw. der Tibia markiert und die Osteotomielinie eingezeichnet. Eine Osteotomiehöhe, die näher am Eintrittspunkt liegt, erlaubt dabei ein größeres Ausmaß der Korrektur. Liegt die Osteotomie hingegen zu nahe am Eintrittspunkt ist keine stabile Fixation mehr möglich. Am Femur kann dabei eine antegrade oder retrograde Implantation des Verlängerungsmarknagels geplant werden, wobei die retrograde Implantation eine größere Korrektur ermöglicht.

Im nächsten Schritt wird, analog zur Verlängerung ohne Achskorrektur, das Modell des passenden Verlängerungsmarknagels in das proximale Fragment des Femurs bzw. das distale Fragment der Tibia eingefügt. Auch hier wird in der lateralen Aufnahme geprüft, ob die Ausmaße des Markraumes für die gewählte Größe ausreichen und ob die Krümmung in der Sagittalebene eine gerade Marknagelbahn erlaubt.

Im nächsten Schritt wird das Fragment, das den Marknagel enthält, so positioniert, dass das Hüftkopfszentrum auf dem geplanten neuen Hüftkopfszentrum bzw. das Sprunggelenkszentrum auf dem geplanten neuen Sprunggelenkszentrum zum Liegen kommt. Dabei muss der Marknagel in das verbliebene Fragment von Femur oder Tibia eintreten, ohne dabei mit der Kortikalis des verbliebenen Fragmentes in Konflikt zu geraten. Sollte dies nicht möglich sein, muss eventuell die Höhe der Osteotomie korrigiert werden. Falls auch dies keine Abhilfe schafft, kann versucht werden, die Position des Marknagels zu verändern. Dabei muss jedoch darauf geachtet werden, dass die Kortikalis an keiner Stelle zu stark geschwächt wird, um eine spätere Regeneratinsuffizienz zu vermeiden. Sollte mit diesen beiden Optionen keine Lösung des Problems erreicht werden, kann keine Verlängerung mit simultaner Achskorrektur mittels Marknagel durchgeführt werden. Für diesen Fall kann eine Korrektur über einen Fixateur externe in Erwägung gezogen werden. Der jetzt erreichte Zustand soll nach Abschluss der Behandlung erreicht werden und wird als grüne Kontur gespeichert.

Anschließend wird erneut der Zustand geplant, der postoperativ erreicht werden soll. Hierfür wird das Fragment, das den Verlängerungsmarknagel enthält, soweit entlang der Achse des Verlängerungsmarknagels in Richtung Osteotomie verschoben, bis sich die Fragmente berühren. Der letzte Schritt besteht wiederum darin, die Nagelposition so zu korrigieren, dass der Eintrittspunkt des Verlängerungsmarknagels an der oben beschriebenen, richtigen Stelle liegt. Auch hier muss die Deformitätenkorrektur mittels Fixateur externe in Erwägung gezogen werden, wenn der gewünschte Eintrittspunkt des Verlängerungsmarknagels nicht erreicht werden kann. Das postoperativ gewünschte Ergebnis wird anschließend als rote Kontur gespeichert.

Auch hier sind die während der Operation zu erreichenden Ein- und Austrittspunkte der starren Markraumborner aus der Planung ersichtlich.

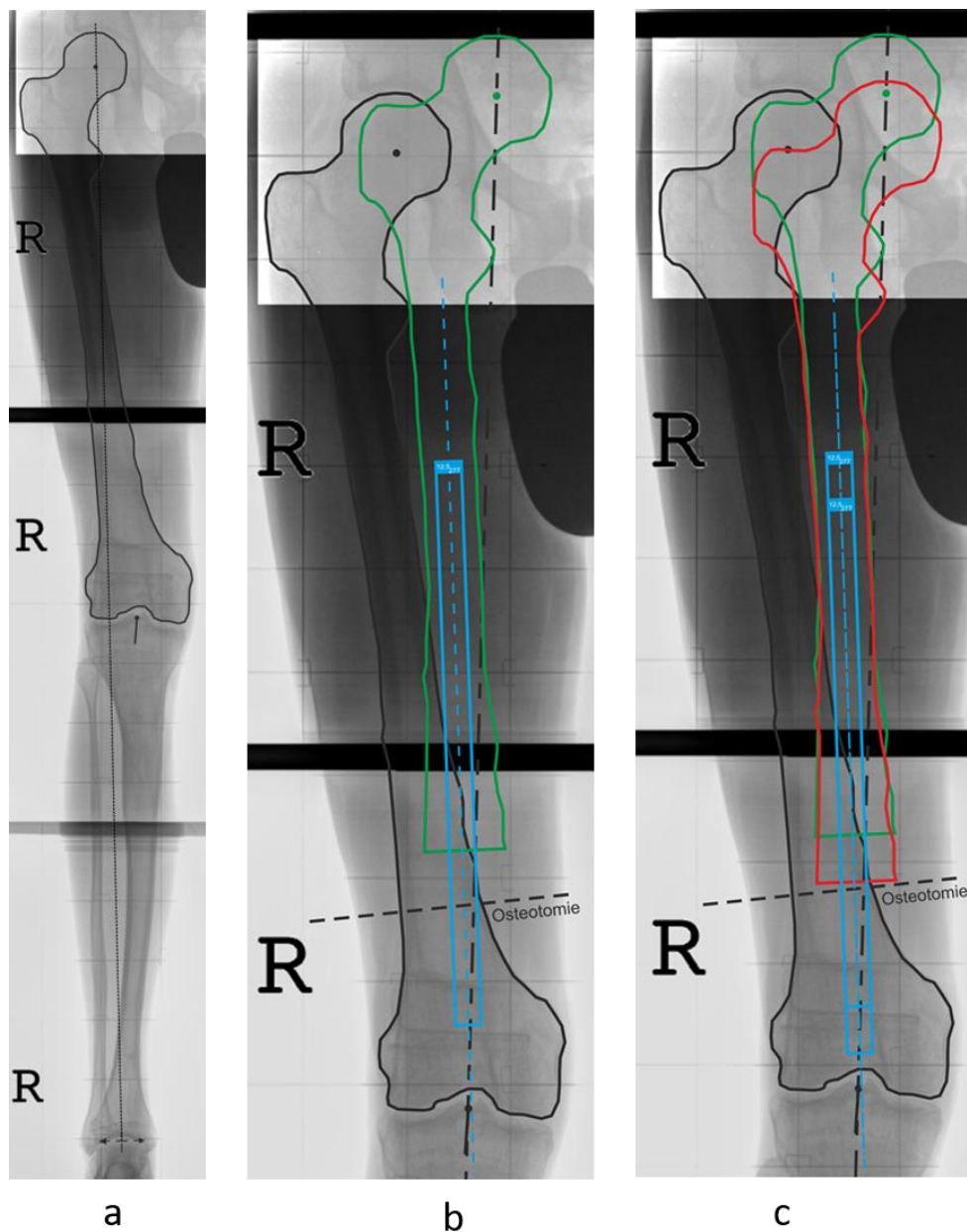


Abbildung 10: Planung einer operativen Beinverlängerung mit simultaner Achskorrektur. a: präoperative Aufnahme mit valgischer Beinachse; b: Planung des gewünschten Ergebnisses bei Behandlungsabschluss (grüne Markierung); c: Planung des Zustands der intraoperativ erreicht werden soll (rote Markierung)

2.4.1.2.3. Verlängerung mit bifokaler Achskorrektur

Wird bei der Analyse eine Beinlängendifferenz mit pathologischer MAD und pathologischen Werten sowohl des mLDFW als auch des MPTW festgestellt, wird eine Beinverlängerung mit Achskorrektur des Femurs und der Tibia geplant. Die Korrektur erfolgt hierbei in der Regel zweizeitig. Abhängig von der Beingeometrie kommen verschiedene Verfahren zum Einsatz. Liegt sowohl eine signifikante Verkürzung des Femurs als auch der Tibia vor, wird an beiden Knochen eine Verlängerung mit simultaner Achskorrektur vorgenommen. Ist hingegen lediglich einer der beiden Knochen verkürzt, wird an diesem eine Verlängerung mit simultaner Achskorrektur durchgeführt, während am nicht verkürzten Knochen eine Achskorrektur ohne Verlängerung erfolgt. Diese Achskorrektur kann dabei entweder mittels Marknagel oder als closed- bzw. open-wedge-Osteotomie mit Plattenosteosynthese durchgeführt werden.

Da bei der Verlängerung mit bifokaler Achskorrektur sowohl die Geometrie des Femurs als auch diejenige der Tibia verändert wird, können weder Hüftkopfszentrum noch Sprunggelenkszentrum als Fixpunkt zur Planung der neuen Mikulicz-Linie verwendet werden. Hierfür steht lediglich das Kniegelenkszentrum zur Verfügung. Aus diesem Grund erfolgt die Planung der neuen Mikulicz-Linie unter Verwendung des Kniegelenkszentrums als Fixpunkt und festgelegten Gelenkwinkeln (mLDFW und MPTW). Die Gelenkwinkel werden dabei so gewählt, dass sie innerhalb des physiologischen Bereichs von 85° bis 90° liegen. In der Regel wird dabei eine 87°-Planung durchgeführt.

Der erste Schritt der Planung besteht darin, eine Kniegelenkslinie festzulegen. Hierfür wird eine Gerade eingezeichnet, die den am weitesten kaudal gelegenen Punkt der lateralen Femurkondyle mit dem am weitesten kaudal gelegenen Punkt der medialen Femurkondyle verbindet. Nun wird eine Linie eingezeichnet, die mit der Kniegelenkslinie sowohl kranial lateral als auch kaudal medial einen 87°-Winkel bildet und durch das Kniegelenkszentrum läuft. Dies ist die neue Mikulicz-Linie.

Sollte es bei einem Patienten Gründe geben, die Mikulicz-Linie so zu planen, dass diese nicht durch das Kniegelenkszentrum läuft, kann dies bei der Planung leicht berücksichtigt werden. Hierzu wird die neue Mikulicz-Linie soweit entlang der Kniegelenkslinie nach medial oder lateral verschoben, bis sie durch den gewünschten Punkt läuft. Die Winkel bleiben dabei konstant. In diesem Zusammenhang häufig verwendete Fixpunkte sind das mediale oder laterale Tuberculum intercondylare der Tibia. Für eine Planung der neuen Mikulicz-Linie durch das Tuberculum intercondylare mediale würde zum Beispiel eine beginnende arthrotische Veränderung des lateralen Kniegelenkskompartimentes sprechen.

Auf der neuen Mikulicz-Linie werden anschließend die postoperativ gewünschten Längen von Femur und Tibia abgemessen und das neue Hüftkopfszentrum sowie das neue Sprunggelenkszentrum festgelegt. Das weitere Vorgehen für Femur und Tibia entspricht dann den unter 2.4.1.2.2 genannten Schritten.

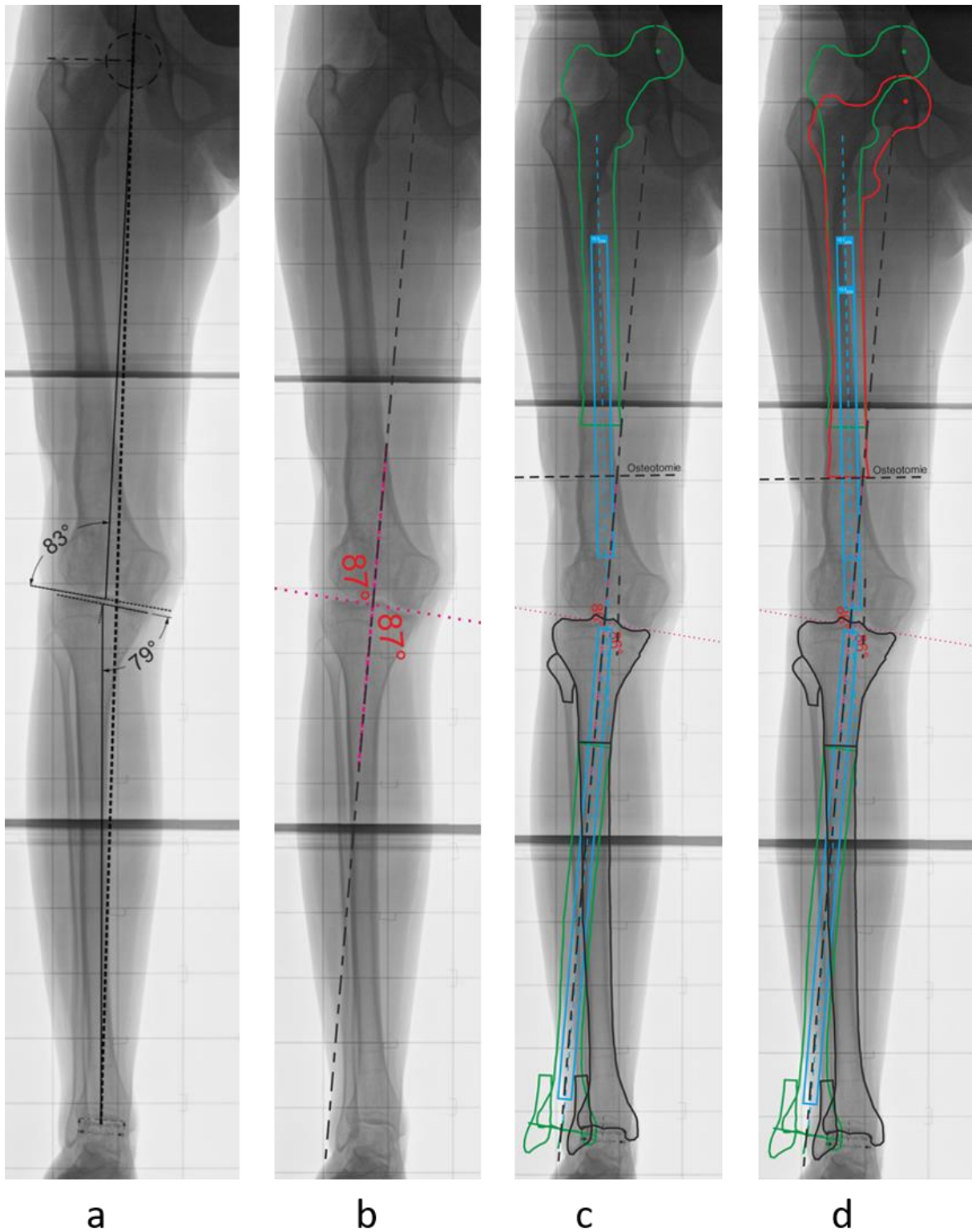


Abbildung 11: Planung einer operativen Beinverlängerung mit bifokaler Achskorrektur. Dabei wird am Femur eine operative Beinverlängerung mit simultaner Achskorrektur durchgeführt und an der Tibia eine Achskorrektur durch einen Marknagel
 a: präoperative Aufnahme mit varischer Beinachse, sowohl der mLDFW als auch der MPTW liegen außerhalb des physiologischen Bereichs
 b: Planung der neuen Mikulicz-Linie mit einem mLDFW und MPTW von je 87°
 c: Planung des gewünschten Ergebnisses bei Behandlungsabschluss (grüne Markierung);
 d: Planung des Zustands der intraoperativ erreicht werden soll (rote Markierung des Femurs)

2.4.2. Operation

Nach Fertigstellung der präoperativen Planung kann anschließend der Verlängerungsmarknagel implantiert werden. Bei der Verlängerung des Femurs kann dabei zwischen einer antegraden Implantation über die Fossa piriformis und einer retrograden Implantation über die Femurnotch gewählt werden. Die antegrade Implantation hat dabei den Vorteil, dass kein Gelenk eröffnet werden muss und dadurch keine Gefahr der Schädigung von Gelenkflächen oder der Gelenkinfektion besteht. Da der mediolaterale Durchmesser der proximalen Femurepiphyse allerdings deutlich geringer ist als der mediolaterale Durchmesser der distalen Femurepiphyse, bietet die antegrade Implantation nur geringe Möglichkeiten der simultanen Achskorrektur. Daher wird der antegrade Zugang vor allem bei Patienten verwendet, bei denen keine oder nur eine geringe Achskorrektur geplant ist.

Um die präoperative Planung präzise umsetzen zu können, wird ein sogenanntes Planfeld verwendet. Dies ist eine 3mm dicke Platte mit einem integrierten 50mm Raster aus 1mm dicken röntgendichten Linien. Der Patient wird auf dem Planfeld gelagert und der C-Bogen so positioniert, dass er parallel zum Tisch verschoben werden kann. Um die Beinachse zu kontrollieren, muss zuerst die Patella zentriert werden. Anschließend werden das Hüftgelenkszentrum und das Sprunggelenkszentrum mit Hilfe des Bildwandlers auf die gleiche Linie des Planfeldes positioniert. Mit einer Aufnahme des Kniegelenks kann so die MAD auf Höhe des Kniegelenks kontrolliert werden. [17]

2.4.2.1. Femur antegrad

Für die antegrade Implantation eines Verlängerungsmarknagels in das Femur wird der Patient in Rückenlage auf dem untergelegten Planfeld gelagert und die gesamte Extremität bis über Nabelhöhe hinaus desinfiziert. Anschließend wird die Beinachse, wie oben beschrieben, im a.p.-Strahlengang mittels Bildwandler kontrolliert und mit der präoperativen Planung verglichen.

Im nächsten Schritt werden zwei 5mm Schanzschrauben zur Torsionskontrolle eingebracht. Hierfür wird je eine Stichinzision lateral im Bereich des distalen Femurs und eine im Bereich des Trochanter minor angelegt. Die erste Schanzschraube wird im dorsalen Kondylenbereich exakt parallel zur Gelenkebene und zur dorsalen Kondylenbegrenzung eingebracht. Die zweite Schanzschraube verläuft parallel zur Schenkelhalsantetorsion, wobei darauf geachtet werden muss, dass sie die spätere Marknagelbahn nicht blockiert. Anhand des Winkels, den diese beiden Schrauben bilden, kann die Torsion des Femurs kontrolliert werden.

Anschließend wird über einen ca. 2cm langen Hautschnitt, der lateralseitig etwa drei Querfinger über dem Trochanter major angelegt wird, die Marknagel Eintrittsstelle im Bereich der Fossa piriformis dargestellt. Hier wird ein 3mm K-Draht an der präoperativ geplanten Marknagel Eintrittsstelle in den Knochen eingeschlagen und der dreifach kanülierte Zentrierdorn über den K-Draht bis zum Knochen vorgeschoben. Mit Hilfe des Bildwandlers wird kontrolliert, ob der Eintrittspunkt sowohl in der Frontal- als auch in der Sagittalebene an der richtigen Position liegt. Gegebenenfalls kann der Eintrittspunkt mit dem dreifach kanülierten Zentrierdorn, wie oben beschrieben, leicht korrigiert werden.

Anschließend wird die Arbeitshülse über den dreifach kanülierten Zentrierdorn geschoben und in den Knochen eingeschlagen. Da die Hülse später die starren Markraumborner führt, entscheidet der Winkel, in dem die Hülse eingeschlagen wird, über den Verlauf der Marknagelbahn und damit über die spätere Bein geometrie. Dabei muss die Hülse so in den Knochen eingeschlagen werden, dass der Austrittspunkt der starren Markraumborner aus dem proximalen Fragment exakt der präoperativen Planung entspricht. Soll die Bein achse valgisiert werden, wird das proximale Ende der Hülse etwas nach lateral gekippt, wodurch die Hülse von proximal lateral nach distal medial verläuft. Je weiter die Hülse gekippt wird, desto weiter wird valgisiert. Soll die Bein achse variiert werden, muss das proximale Ende der Hülse etwas nach medial gekippt werden.

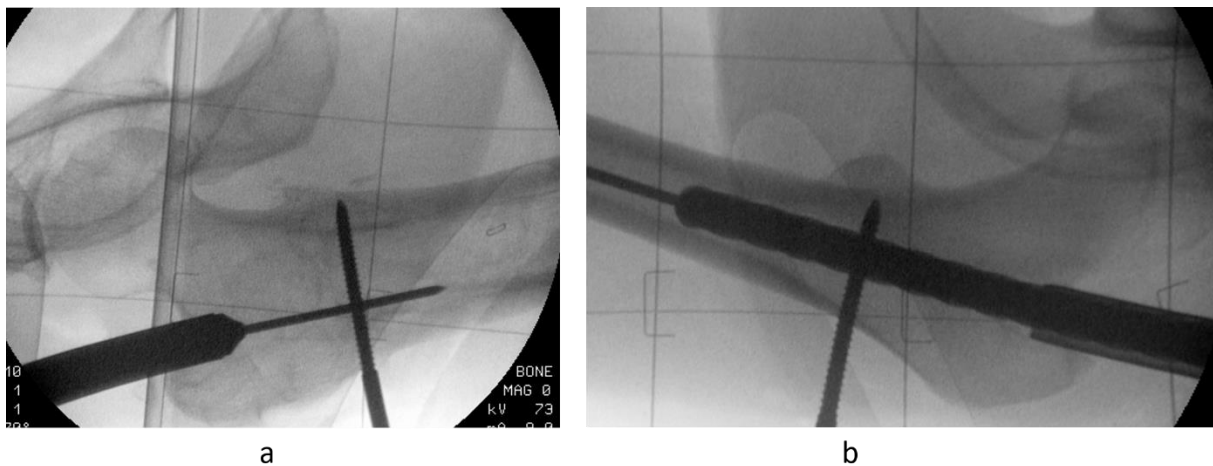


Abbildung 12: a: In den Knochen eingeschlagene Hülse zur antegraden Implantation eines Verlängerungsmarknagels b: Markraumkonfektionierung des proximalen Fragments

Nachdem die Hülse in den Knochen eingeschlagen wurde, folgt die Markraumkonfektionierung des proximalen Fragmentes bis zur Höhe der geplanten Osteotomie. Hierfür werden die oben beschriebenen starren Markraumborner verwendet, da diese nicht dem präexisten ten Markraum folgen, sondern in der Lage sind, eine neue gerade Marknagelbahn zu schaffen. Dabei wird der Durchmesser der verwendeten Bohrer schrittweise jeweils um 0,5mm erhöht, bis der Durchmesser des Bohrers um 0,5mm größer ist als der Durchmesser des verwendeten Verlängerungsmarknagels. Von jedem Durchmesser wird dabei zuerst ein stirnschneidender Bohrer und anschließend ein vorne runder Bohrer verwendet. Der stirnschneidende Bohrer schafft dabei die gewünschte Marknagelbahn, während der vorne abgerundete Bohrer für eine saubere Marknagelbahn ohne Hindernisse sorgt. Um den intramedullären Druck und die Temperatur möglichst niedrig zu halten, sollte mit einer geringen Drehzahl und nicht über 30 Sekunden am Stück gebohrt werden. Zusätzlich muss darauf geachtet werden, dass keine stumpfen Bohrer verwendet werden. [58] Der gesamte Bohrvorgang wird unter Bildwandlerkontrolle in zwei Ebenen durchgeführt. Die anfallende Spongiosa wird für eine spätere autologe Spongiosatransplantation gesammelt.

Im nächsten OP-Schritt muss nun die Osteotomie, in Form einer Bohrlochosteotomie, durchgeführt werden. Hierfür erfolgt ein ca. 15mm langer Hautschnitt auf Höhe der geplanten Osteotomie und ein 4mm Bohrer mit Gewebeschutz wird eingebracht. Unter

Bildwandlerkontrolle werden mehrere Bohrlöcher rund um den Knochen angelegt, wodurch die Kortikalis schrittweise geschwächt wird. Die verbleibenden Knochenbrücken werden anschließend mit Hilfe des Meißels durchtrennt und so die Osteotomie komplettiert. [17], [59]

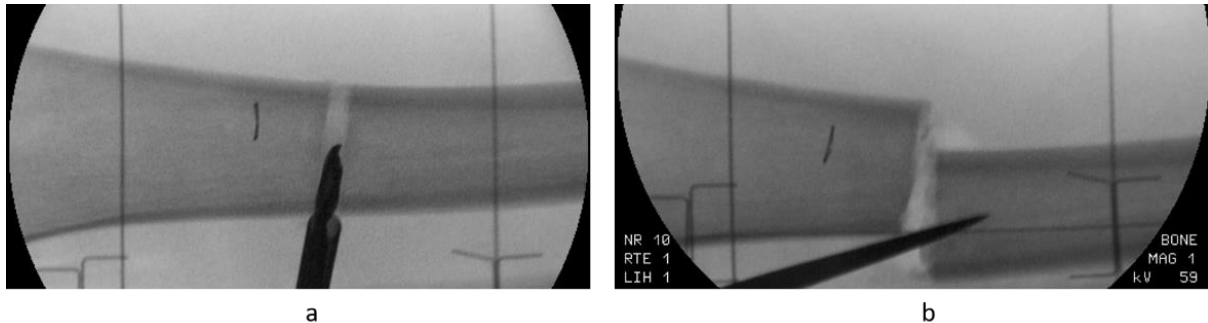


Abbildung 13: Bohrlochosteotomie a: Schwächung der Kortikalis durch einen Bohrer mit Gewebeschutz b: Darstellung der komplettierten Osteotomie

Anschließend erfolgt die Markraumkonfektionierung des distalen Fragmentes des Femurs. Hierfür wird ein Führungsdraht über die Hülse eingebracht und bis über die Osteotomie in das distale Fragment vorgeschoben. Das distale Fragment wird nun so in Position gebracht, dass die starren Markraumborner exakt an der präoperativ geplanten Stelle und im geplanten Winkel in den Markraum des distalen Fragmentes eindringen können. Der Bohrvorgang erfolgt dann, wie oben beschrieben, schrittweise in 0,5mm Schritten mit abwechselnd stirnschneidenden und vorne abgerundeten Bohrern bis der Durchmesser des zuletzt verwendeten Bohrers 0,5mm über dem Durchmesser des verwendeten Verlängerungsmarknagels liegt. Dies geschieht unter Bildwandlerkontrolle in zwei Ebenen, um den Knochen nicht zu perforieren. Wenn der gewünschte Durchmesser erreicht wurde, werden der Führungsdraht und die Hülse entfernt.

Um zu testen, ob die Markraumkonfektionierung für den zu verwendenden Verlängerungsmarknagel ausreichend war, wird nun, bei Verwendung des ISKD, ein Implantat-Dummy eingebracht. Bei Verwendung des Phenix M2 wird zu diesem Zweck ein normaler Marknagel genutzt. Wird bei diesem Test festgestellt, dass die Maße des Markraumes noch nicht ausreichen, muss erneut die Hülse eingebracht werden und der Markraum mit Hilfe der starren Markraumborner um 0,5mm erweitert werden. Anschließend wird die Beinachse mit implantiertem Marknagel auf dem Planfeld überprüft.

Bevor der Dummy beziehungsweise der Marknagel entfernt werden, bietet sich die Möglichkeit eine oder mehrere Poller-Schrauben zu implantieren, um die Marknagelbahn zu verengen. Dies kann bei Verwendung des ISKD nötig werden, wenn bei der Implantation des Dummies auffällt, dass der Markraum zu weit ist und somit zu wenig Reibung bietet, wodurch es später zu einer zu schnellen Verlängerung kommt. [17] Auch in Fällen mit größerer Achskorrektur kann die Implantation von Poller-Schrauben helfen, das gewünschte Ergebnis zu erreichen. Hierbei können die Poller-Schrauben entweder von ventral nach dorsal eingebracht werden, so dass sie lateral oder medial des Verlängerungsmarknagels liegen oder von lateral nach medial, so dass sie ventral oder dorsal des Marknagels liegen. Hierdurch wird der Durchmesser des Markraumes verringert und somit der Marknagel in die richtige Position gedrängt. [60]

Anschließend wird der Verlängerungsmarknagel mit einem verbundenen Zielbügel implantiert und die proximalen Verriegelungsbolzen eingebracht. Vor der endgültigen Fixierung des Verlängerungsmarknagels durch Einbringen der distalen Verriegelungsbolzen wird die Torsion anhand der vorher eingebrachten Schanzschrauben überprüft und eventuell korrigiert. Die distalen Verriegelungsbolzen werden dann unter Bildwandlerkontrolle und Beachtung der Torsion eingebracht.

Um den Verlängerungsmechanismus zu überprüfen, werden bei Verwendung des ISKD drei Polwechsel ausgeführt und somit um 1mm verlängert. Bei Verwendung des PHENIX M2 wird um 2mm verlängert.

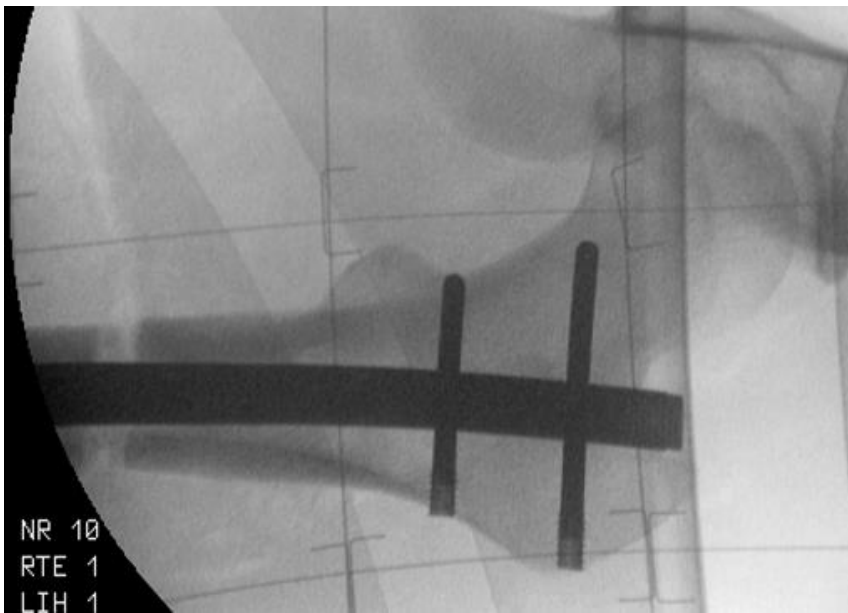


Abbildung 14: Antegrad implantierter Verlängerungsmarknagel nach intraoperativer Distraction

Verläuft dieser Test erfolgreich, wird über den Zugang zur Osteotomie die vorher gesammelte Spongiosa an die Osteotomie angelagert. Anschließend erfolgt noch eine abschließende Kontrolle der Beinachse mit Hilfe des Planfeldes.

Nach Einlage einer Redon-Drainage an die Marknagel Eintrittsstelle erfolgt der Wundverschluss und die Anlage eines Hüftkompressionsverbandes.

2.4.2.2. Femur retrograd

Für die retrograde Implantation eines Verlängerungsmarknagels in das Femur wird der Patient in Rückenlage, mit untergelegtem Planfeld, gelagert und die untere Extremität bis über Nabelhöhe desinfiziert. Die Beinachse wird im a.p. Strahlengang mittels Bildwandler kontrolliert und mit der präoperativen Planung verglichen. Anschließend werden, wie oben beschrieben, zwei Schanzschrauben zur Torsionskontrolle eingebracht.

Der Hautschnitt erfolgt bei 45° gebeugtem Knie zwischen Patellaunterkante und der Tuberositas tibiae, querverlaufend, mit einer Länge von ca. 2cm. Das Lig. patellae wird dargestellt und median längs gespalten. Anschließend wird der interkondylär gelegene Marknagel Eintrittspunkt mit Hilfe eines 3mm K-Drahtes unter Bildwandlerkontrolle festgelegt. Dieser sollte mindestens 7mm ventral des vorderen Kreuzbandes liegen, um

dieses nicht zu gefährden. Erscheint der gewählte Eintrittspunkt in der Bildwandlerkontrolle als nicht korrekt, kann er, wie oben beschrieben, mit Hilfe des dreifach kanülierten Zentrierdornes leicht korrigiert werden. Sobald der korrekte Eintrittspunkt gefunden wurde, wird über den Zentrierdorn die Hülse eingeschlagen. Hierbei muss, wie bei der antegraden Implantation, auf den richtigen Einschlagwinkel geachtet werden, um später die korrekte Beinachse zu erhalten. Soll die Beinachse variiert werden, wird das distale Ende der Hülse etwas nach lateral gekippt, so dass die Hülse von distal lateral nach proximal medial verläuft. Soll die Beinachse valgisiert werden, wird das distale Ende der Hülse etwas nach medial gekippt. Die Hülse verläuft dabei von distal medial nach proximal lateral. Bei der retrograden Implantation können dabei deutlich größere Winkel erreicht werden, da die distale Femurepiphyse einen größeren mediolateralen Durchmesser aufweist als die proximale Femurepiphyse. Dies ermöglicht einen größeren Umfang der Achskorrektur.

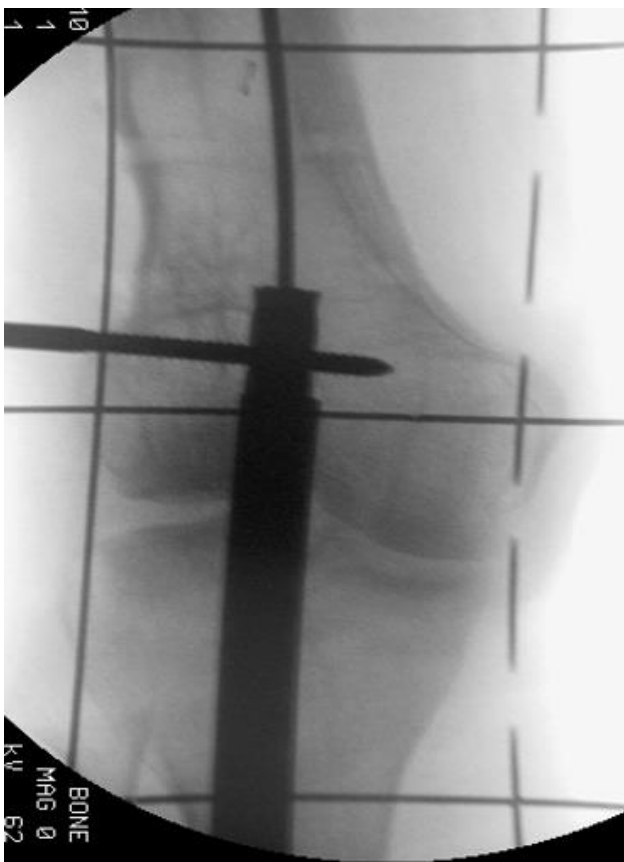


Abbildung 15: Markraumkonfektionierung zur Varisierung des Femurs. Die Hülse wird von distal lateral nach proximal medial eingebracht.

Anschließend erfolgt die Konfektionierung des Markraumes bis zur Höhe der Osteotomie. Die Hülse schützt dabei das retropatellare Gleitlager und die Patellarsehne vor den starren Markraumbornern. Das Vorgehen entspricht dabei dem der antegraden Implantation. Nach Abschluss der Markraumkonfektionierung erfolgt die Bohrlochosteotomie in der präoperativ geplanten Höhe.

Zur Markraumkonfektionierung des proximalen Fragmentes wird ein Führungsdraht vorgeschoben und das proximale Fragment so in Position gebracht, dass es der präoperativen Planung entspricht. Der Bohrvorgang erfolgt wie oben beschrieben, wobei

darauf geachtet werden muss, den starren Markraumborner nach dorsal zu dirigieren, da der Markraum im Bereich der Femurdiaphyse eine stärkere Antekurvatur aufweist als die Femurdiaphyse selbst. Dies liegt an der dickeren dorsalen Kortikalis in diesem Bereich. Um ein Impingement des Verlängerungsmarknagels an der ventralen Kortikalis zu verhindern, muss daher der Markraum durch die starren Markraumborner begradigt werden. [61] Dazu wird ein Teil der dorsalen Kortikalis abgetragen. Die Markraumbahn wird so nach dorsal verlagert.

Das weitere Vorgehen entspricht dann dem der antegraden Implantation. Mit Hilfe eines Implantat-Dummys oder eines Marknagels wird getestet, ob die Markraumkonfektionierung ausreichend war. Gegebenenfalls werden Poller-Schrauben eingebracht, um die Achskorrektur zu sichern oder dem Verlängerungsmarknagel mehr Reibung zu bieten. Anschließend wird der Verlängerungsmarknagel implantiert und nach der Torsionskontrolle verriegelt. Nach erfolgreicher Testung des Verlängerungsmechanismus und Einbringen der gewonnenen Spongiosa an die Osteotomiestelle erfolgt eine abschließende Kontrolle der Beinachse im a.p.-Strahlengang. Es wird eine Redon-Drainage an die Marknagel Eintrittsstelle eingelegt, die Wunden verschlossen und ein Kompressionsverband angelegt.

2.4.2.3. Tibia

Auch bei der Implantation eines Verlängerungsmarknagels in die Tibia wird der Patient in Rückenlage mit untergelegtem Planfeld gelagert und die Beinachse mit dem Bildwandler kontrolliert. Die Torsion wird in diesem Fall mit einem sterilen Goniometer bei 90° gebeugtem Kniegelenk von distal aus beurteilt. Die Höhe der Osteotomie wird mit einer röntgendichten Klammer markiert.

Anschließend wird das Bein mit 90° Flexion im Kniegelenk gelagert und der Hautschnitt durchgeführt. Dieser ist ca. 2cm lang und verläuft quer zwischen der Unterkante der Patella und der Tuberositas tibiae. Nach der Präparation bis zur Patellarsehne wird diese median längs gespalten. Mit einem 3mm K-Draht wird der präoperativ geplante Marknagel Eintrittspunkt unter Verdrängung des Hoffa'schen Fettkörpers unter Bildwandlerkontrolle dargestellt. Falls der zuerst gewählte Eintrittspunkt nicht korrekt erscheint, kann er mit Hilfe des dreifach kanülierten Zentrierdornes wie oben beschrieben korrigiert werden. Der Eintrittspunkt liegt dabei zwischen den Interkondylenhöckern im Bereich der Vorderkante des Tibiaplateaus und darf nicht zu weit dorsal gewählt werden, da dies zu einer Vergrößerung des posterioren tibialen slopes führen kann. Ist der korrekte Eintrittspunkt gefunden, wird die Arbeitshülse über den dreifach kanülierten Zentrierdorn in den Knochen eingeschlagen. Dabei muss wiederum auf den korrekten Einschlagwinkel geachtet werden, da dieser die spätere Bohrrichtung während der Markraumkonfektionierung bestimmt. Soll die Beinachse varisiert werden, zielt die Hülse von proximal lateral nach distal medial. Soll die Beinachse hingegen valgisiert werden, muss die Hülse von proximal medial nach distal lateral verlaufen. Ebenso wichtig ist die Ausrichtung der Hülse in der Sagittalebene. Zeigt die Hülse zu weit nach dorsal führt dies zu einer Vergrößerung des posterioren tibialen Slopes, was später zu einem Extensionsdefizit im Kniegelenk führen kann. [62]

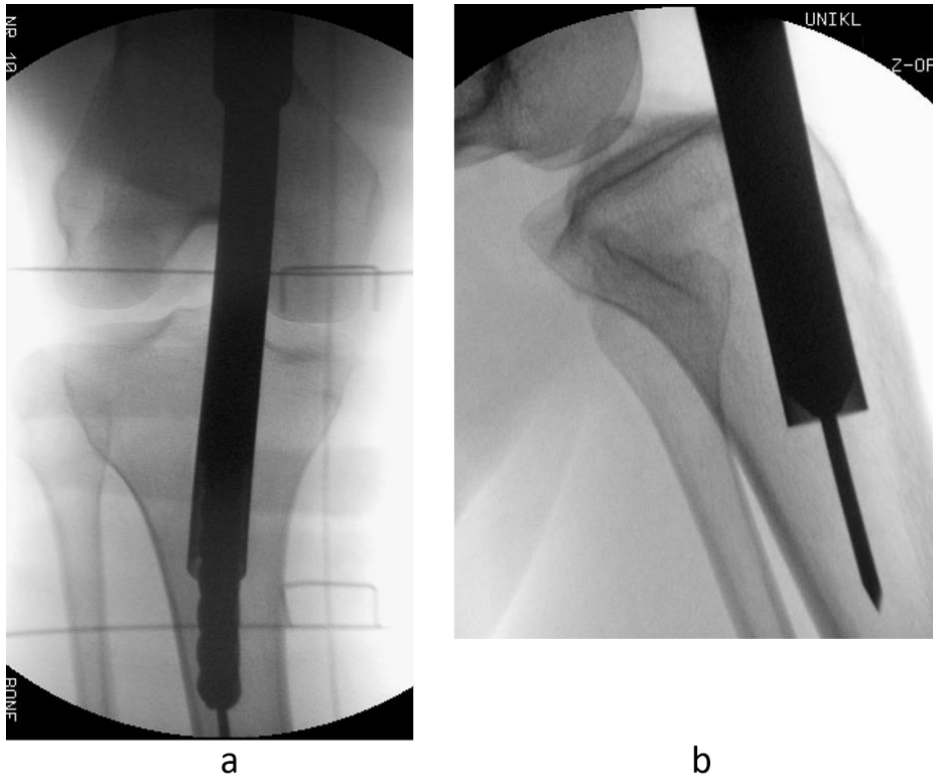


Abbildung 16: Markraumkonfektionierung zur Valgisierung der Tibia. a: Die Hülse wird von proximal medial nach distal lateral eingebracht. b: Intraossär platzierte Hülse in seitlicher Ansicht

Sobald die Hülse in den Knochen eingebracht wurde, kann mit der Konfektionierung des Markraums bis zur Höhe der Osteotomie begonnen werden. Die Hülse schützt dabei die Patellarsehne, die Patella und den Knochen, sowie das Weichgewebe rund um den Eintrittspunkt vor den starren Markraumborern. Entscheidend für eine korrekte Beinachse ist dabei, dass der präoperativ geplante Austrittspunkt aus dem proximalen Fragment möglichst exakt erreicht wird. Der Bohrvorgang verläuft dabei wie bei der Implantation in das Femur.

Nach Abschluss der Markraumkonfektionierung des proximalen Fragmentes, erfolgt die Bohrlochosteotomie, wie oben beschrieben, über eine lateralseitige Stichinzision. Über den gleichen Zugang erfolgt eine Fasziotomie der Faszie der Tibialis-anterior-Loge, um ein Kompartment-Syndrom zu verhindern. Die Osteotomie der Fibula erfolgt über einen ca. 4 cm langen Hautschnitt, der etwas unterhalb der Höhe der Tibiaosteotomie liegt. Die Fibula wird dabei zweimal im Abstand von ca. 5mm durchtrennt, um eine gewisse Distanz zwischen den beiden Enden der Fibula herzustellen, da diese in der Regel schneller heilt als die Tibia und so zu einem vorzeitigen Distraktionsstopp führen könnte. [17]

Im nächsten Schritt erfolgt die Konfektionierung des Markraums des distalen Fragments. Hierzu wird das distale Fragment so in Position gebracht, dass es der präoperativen Planung entspricht. Der Bohrvorgang erfolgt dann wie oben beschrieben. Es muss jedoch darauf geachtet werden, die starren Markraumborern während des Bohrens nach ventral zu dirigieren, da die ventrale Kortikalis im Schaftbereich eine starke Konvexität aufweist und in diesem Bereich dicker ist als die dorsale Kortikalis. Auf diese Weise kann eine gerade

Marknagelbahn geschaffen werden, ohne den Markraum weiter als den Durchmesser des Marknagels aufbohren zu müssen. [17]

Der weitere Verlauf entspricht der oben beschriebenen Operation zur Implantation des Verlängerungsmarknagels in das Femur. Bei einer Verlängerung über 3cm wird zusätzlich die Fibula proximal und distal mit der Tibia verschraubt. Proximal erfolgt dies mit einer 6,5mm kanülierten Großfragmentschraube, distal mit einer 3,5mm Kortikalisschraube.[17]

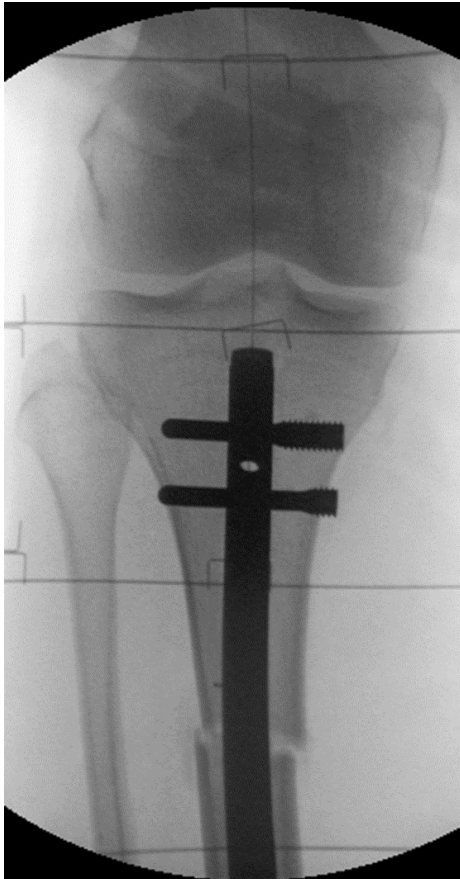


Abbildung 17: Tibial implantierter Verlängerungsmarknagel für simultane Beinverlängerung und Valgisierung der Beinachse.

2.4.3. Postoperative Nachbehandlung

2.4.3.1. ISKD

Postoperativ erhielten alle Patienten Calcium, Vitamin D, niedermolekulares Heparin und Schmerzmedikation nach dem WHO-Stufenschema, wobei auf NSARs verzichtet wurde. Bis zur Entfernung der Drainagen wurde zudem eine prophylaktische Antibiose verordnet. Da die Geschwindigkeit der Verlängerung des ISKD von der Reibung der Kortikalis am Nagel abhängt, sollten die Patienten so lange Bettruhe einhalten, bis die Größe der Reibungskraft, die auf den Nagel wirkt, geklärt wurde. Hierfür wurden alle zwei Tage Röntgenaufnahmen angefertigt anhand derer überprüft wurde, wie schnell sich der Nagel unter den Bedingungen der Bettruhe verlängert. Nach dieser Abklärung durfte das operierte Bein mit 20 kg teilbelastet werden. Nach acht bis zehn Tagen durften die Patienten das Krankenhaus verlassen, wobei sie dazu angehalten wurden, mehrmals täglich die verlängerte Strecke zu messen. Während der Distraction fanden mindestens alle zwei Wochen eine

Röntgenkontrolle und klinische Untersuchung statt. Bei zu schnell verlängernden Nägeln wurden die Patienten instruiert, das Bein weniger zu bewegen, bei zu langsam verlängernden Nägeln wurde mehr Bewegung empfohlen. Konnte keine Verlängerung festgestellt werden, wurde versucht durch manuelle Manipulation eine Verlängerung zu erreichen. Während der Konsolidierungsphase gab es alle sechs Wochen eine Röntgenkontrolle mit klinischer Untersuchung. Sobald sich eine Kortikalis vollständig durchbaut zeigte, wurde damit begonnen, die Belastung ca. sechs Wochen lang zu steigern, bis die Vollbelastung erreicht werden konnte. Zwischen Vollbelastung und vollständiger Konsolidierung fand alle drei Monate eine Untersuchung mit Röntgenkontrolle statt. Nach 12- 18 Monaten und vollständiger Konsolidierung wurde das Implantat entfernt. Während der gesamten Behandlung fand regelmäßig eine physiotherapeutische Behandlung statt. [17]

2.4.3.2. Phenix M2®

Auch die Patienten, die mit einem Phenix M2®-Verlängerungsmarknagel behandelt wurden, erhielten Calcium, Vitamin D, niedermolekulares Heparin und Schmerzmedikation nach dem WHO-Stufenschema, wobei auch hier auf NSARs verzichtet wurde. Bereits ab dem ersten postoperativen Tag sollten die Patienten mit 20 kg teilbelasten. Am fünften bis sechsten postoperativen Tag wurde mit der Distraction begonnen und die Patienten wurden dazu angeleitet, diese selbstständig durchzuführen und zu dokumentieren. Röntgenkontrollen und eine klinische Untersuchung fanden am Tag nach der Operation und während der Distraction mindestens einmal alle zwei Wochen statt. Die Distractionsgeschwindigkeit wurde an radiologische Zeichen der Konsolidierung, die Gelenkbeweglichkeit und den Status neurovaskulärer Strukturen angepasst. Während der Konsolidierungsphase wurde alle sechs Wochen eine Röntgenkontrolle und eine körperliche Untersuchung durchgeführt. Sobald sich eine Kortikalis durchbaut zeigte, wurde damit begonnen, die Belastung ca. sechs Wochen lang zu steigern, bis die Vollbelastung erreicht werden konnte. Ab dem Zeitpunkt der Vollbelastung bis zur vollständigen Konsolidierung fand alle drei Monate eine Untersuchung mit Röntgenkontrolle statt. Nach 12 bis 18 Monaten und erreichter vollständiger Konsolidierung, wurde das Implantat entfernt. Während der gesamten Behandlung wurden die Patienten regelmäßig physiotherapeutisch behandelt. [17]

2.5. Patientenkollektiv

Die Identifikation der Patienten wurde anhand der Patientenkartei sowie des OP-Katalogs der Abteilung 3D-Chirurgie der Klinik für Allgemeine, Unfall- und Wiederherstellungschirurgie durchgeführt. Gesucht wurde dabei nach allen Patienten, die im Zeitraum vom 01.01.2009 bis zum 31.12.2013 durch eine operative Beinverlängerung mit einem ISKD- oder Phenix-Verlängerungsmarknagel und unter Verwendung der starren Markraumborher sowie des Hülsensystems behandelt wurden. Ausschlusskriterien waren eine fehlende Abschlussuntersuchung, sowie eine gleichzeitig durchgeführte Achskorrektur mit Plattenosteosynthese.

Insgesamt wurden 47 Fälle gefunden, die den genannten Einschlusskriterien entsprachen. Fünf Fälle mussten von der Auswertung ausgeschlossen werden, da keine vollständige Abschlussuntersuchung vorlag. Bei zwei weiteren Fällen wurde gleichzeitig eine

Beinachsenkorrektur mit Plattenosteosynthese durchgeführt, weshalb auch diese Fälle ausgeschlossen wurden. Zudem wurden in einem Fall weder die starren Markraumböhrer noch das Hülsensystem verwendet. Nach Anwendung der Ein- und Ausschlusskriterien konnten 39 Fälle in die retrospektive Auswertung eingeschlossen werden.

Einschlusskriterien	Ausschlusskriterien
Operative Beinverlängerung im Zeitraum von 01.01.2009 bis 31.12.2013	Fehlende oder unvollständige Abschlussuntersuchung
Verwendung eines ISKD- oder Phenix-Verlängerungsmarknagels	Gleichzeitig durchgeführte Beinachsenkorrektur mit Plattenosteosynthese
	Keine Verwendung der starren Markraumböhrer und des Hülsensystems

Tabelle 3: Ein- und Ausschlusskriterien

2.6. Methoden der Datengewinnung

2.6.1. Auswertung der Patientenakten

Um die notwendigen Daten zur Bewertung der starren Markraumböhrer und Hülsen zu erhalten, wurden von jedem Patienten der OP-Bericht, sowie die Patientenakte ausgewertet.

Bei der Analyse des OP-Berichtes wurde kontrolliert, ob es während der Operation zu Komplikationen kam, die in Verbindung mit den verwendeten Markraumböhrern oder Hülsen standen. Zudem wurde die Operationsdauer vom Schnitt bis zum Nahtende untersucht.

Die Auswertung der Patientenakten umfasste mehrere Schritte. Zuerst wurde der klinische Verlauf während der Distraction betrachtet. Hier war es von besonderem Interesse, ob es zu einem vorzeitigen Distractionstopp kam, oder ob die Verlängerung bis zum Ende erfolgreich war. Auch die Ursachen eines möglichen vorzeitigen Distractionstopps, vor allem ob dieser durch eine vorzeitige Konsolidierung verursacht wurde, wurden untersucht. Zudem wurde die Distractionsgeschwindigkeit betrachtet und dahingehend untersucht, ob es zu einer zu schnellen Distraction kam.

Der zweite Schritt befasste sich mit der Konsolidierungsphase, die vom Ende der Distraction bis zur vollständigen Konsolidierung dauert. Hierzu wurde kontrolliert, ab wann die Patienten ihr Bein wieder voll belasten durften. Aus diesen Daten konnte dann der Vollbelastungs-Index gebildet werden. Dieser errechnet sich aus der Anzahl an Tagen von der Operation bis zur Vollbelastung, geteilt durch die Verlängerungsstrecke in cm. [30] Außerdem wurde kontrolliert, ob und wann eine vollständige Konsolidierung, also eine Konsolidierung aller vier Kortices, erreicht wurde und ob hierfür zusätzliche Operationen notwendig waren. Auch auf das Auftreten möglicher Re-Frakturen wurde geachtet.

Zusätzlich wurde bei jedem Patienten präoperativ und bei der Abschlussuntersuchung das Bewegungsausmaß von Hüfte, Knie und Sprunggelenk untersucht und in der Patientenakte dokumentiert. Auch diese Daten wurden ausgewertet und es wurde untersucht, ob es durch die Operation zu einer Einschränkung der Beweglichkeit der Gelenke kam.

In einem letzten Schritt wurde kontrolliert, ob es während der gesamten Behandlung oder nach der Entfernung des Implantates Hinweise auf eine Beschädigung des Verlängerungsmarknagels gab.

2.6.2. Radiologische Auswertung

Von jedem Patienten wurden präoperativ und bei der Abschlussuntersuchung Röntgenganzbeinaufnahmen unter Belastung angefertigt. Diese wurden ausgewertet, um die Veränderung der Beinachse, der Beinlänge und der Gelenkwinkel durch die Behandlung zu untersuchen. Um eine Vergleichbarkeit der Aufnahmen zu gewährleisten, wurde darauf geachtet, ob sowohl bei der präoperativen als auch bei der Abschlussaufnahme die Patella zentral stand. Die postoperative Röntgenganzbeinaufnahme wurde dabei nach dem unter 2.4.1.1 beschriebenen Schema ausgewertet. Zusätzlich wurde bei allen Patienten der prä- und postoperative Hip-Knee-Ankle-Winkel (HKA) sowie der Durchgangspunkt der Mikulicz-Linie durch das Tibiaplateau bestimmt.

Zur Bestimmung des HKA wurde eine Gerade durch den Mittelpunkt des Femurkopfes und den Kniegelenksmittelpunkt, sowie eine weitere Gerade durch den Kniegelenksmittelpunkt und den Mittelpunkt des Sprunggelenks gelegt. Die Abweichung des medialen Winkels zwischen diesen beiden Geraden von 180° ist als HKA definiert.[63]

Die Bestimmung des Durchgangspunktes der Mikulicz-Linie durch das Tibiaplateau wurde durchgeführt, indem eine Tangente an die subchondrale Gelenkfläche der Tibia gelegt wurde. Der am weitesten medial gelegene Punkt des Tibiaplateaus auf dieser Tangente wurde als 0% definiert, der am weitesten lateral gelegene Punkt des Tibiaplateaus auf der Tangente wurde als 100% definiert. Anschließend wurde der Punkt bestimmt, an dem die Mikulicz-Linie die Tangente an das Tibiaplateau schneidet.

Zusätzlich wurden von allen Patienten, bei welchen eine Verlängerung der Tibia durchgeführt wurde, präoperativ und bei der Abschlussuntersuchung laterale Aufnahmen des Unterschenkels erstellt. Diese wurden ausgewertet, um die Veränderung des posterioren tibialen slopes durch die Operation zu untersuchen. Der posteriore tibiale slope beschreibt die Dorsalneigung des Tibiaplateaus und beträgt physiologisch ca. $6-10^\circ$. [49] Für seine Bestimmung muss zuerst die tibiale proximale anatomische Achse (TPAA) festgelegt werden. Diese verläuft durch die Mittelpunkte zweier Linien, die jeweils die dorsale und ventrale Kortikalis der Tibia, fünf bzw. 15cm distal des Kniegelenks, verbinden. Der posteriore tibiale slope ist als der Winkel zwischen einer Tangente an das mediale Tibiaplateau und einer Senkrechten auf die TPAA definiert.[64]

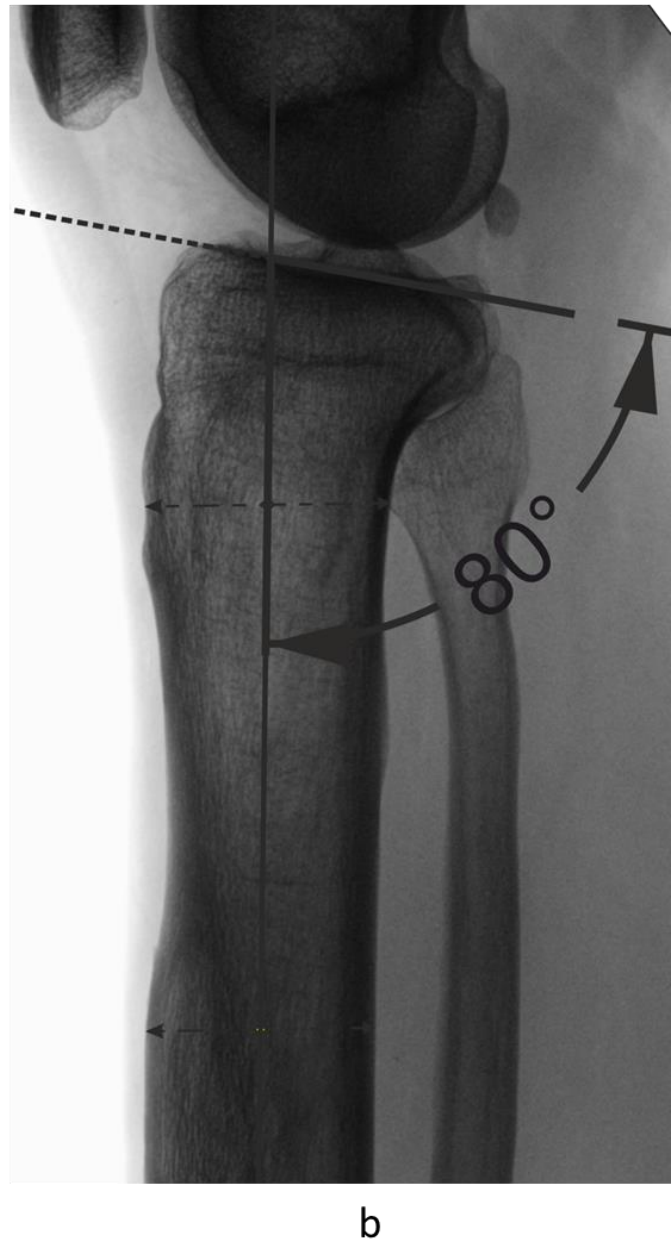
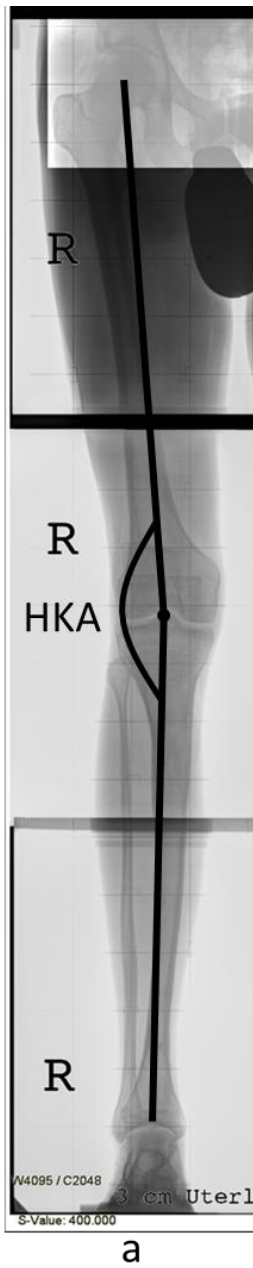

Abbildung 18: a: Darstellung des HKA b: Darstellung des posterioren tibialen slopes, in diesem Fall 10° posteriorer tibialer Slope ($90^\circ - 80^\circ = 10^\circ$)

2.6.3. Outcome-Score

Die Behandlungsergebnisse wurden nach einem von Paley et al. 1997 publizierten Scoring-System zur Bewertung des Erfolges von femoralen Beinverlängerungen eingeteilt. In diesen Score gehen das Bewegungsausmaß des Kniegelenks prä- und postoperativ, postoperatives Hinken, der Erfolg der Verlängerung, der mLDFW, postoperative Schmerzen und die Fähigkeit, Aktivitäten des alltäglichen Lebens durchzuführen, ein. Maximal können dabei 100 Punkte erreicht werden. Bei einem Wert über 95 Punkte wird das Behandlungsergebnis als exzellent eingestuft, bei einem Wert zwischen 75 und 94 Punkten als gut, zwischen 40 und 74 Punkten als durchschnittlich und unter 40 Punkten als schlecht.[65]

	Exzellent (25 Punkte)	Gut (20 Punkte)	Durchschnittlich (10 Punkte)	Schlecht (0 Punkte)
Range of motion Kniegelenk	Streckdefizit 0°; Flexion >120° oder > 90% der präop. Flexion	Streckdefizit <5°; Flexion 101-120° oder 67-89% der präop. Flexion	Streckdefizit 6-15°; Flexion 70-100° oder 50-66% der präop. Flexion	Streckdefizit >15°; Flexion <70° oder < 50% der präop. Flexion
Erreichte Verlängerung	<1cm Abweichung vom Zielwert	1,1-3cm Abweichung vom Zielwert	3,1-5cm Abweichung vom Zielwert	>5cm Abweichung vom Zielwert
Lateraler distaler Femurwinkel	85-90°	82-84° oder 91-93°	79-81° oder 94-96°	<79°oder >96°
Hinken	0,1 zu 0	1,2 zu 1	0 zu 1 oder 1,2 zu 2	0 zu 2
	Exzellent (0 Punkte)	Gut (-5 Punkte)	Durchschnittlich (-20 Punkte)	Schlecht (-30 Punkte)
Schmerzen	0,1,2 zu 0 oder 1 zu 1	0,2,3 zu 1	1 zu 2 oder 2 zu 3	0 zu 2,3 oder 1 zu 3
Alltagsaktivitäten	0,1,2 zu 0	1,2 zu 1	1 zu 2 oder 0 zu 1	0 zu 2
0= kein Hinken; 1= leichtes Hinken; 2=moderates Hinken 0= kein Schmerz; 1=leichter Schmerz; 2=moderater Schmerz; 3=starker Schmerz 0=volle Aktivität und Vollzeitarbeit; 1= reduzierte Aktivität und reduzierte Arbeit; 2 =keine Aktivität und keine Arbeit				

Tabelle 4: Paley Scoring System für femorale Beinverlängerungen [65]

Krieg et al. modifizierten diesen Score 2007 für tibiale Verlängerungsoperationen. Dabei wurde der mLDFW durch den MPTW ersetzt, die Winkel-Werte wurden dabei nicht verändert. [66]

2.7. Statistische Auswertung

Die statistische Auswertung erfolgte mit Microsoft Excel 2016 mit dem Add-In XLSTAT-Base. Zur Untersuchung auf signifikante Unterschiede in den Behandlungsergebnissen zweier Patientengruppen wurde ein Zweistichproben t-test für normalverteilte Grundgesamtheiten verwendet. Das Signifikanzniveau wurde auf 5% festgelegt. Die Patientengruppen wurden mit Hilfe des Kolmogorov-Smirnov-Tests auf eine Normalverteilung hin untersucht.

3. Ergebnisse

3.1. Patientenkollektiv

Im Zeitraum zwischen 01.01.2009 und 31.12.2013 wurden 39 operative Beinverlängerungen unter Verwendung der starren Markraumborher und des Hülsensystems durchgeführt, die, gemäß den oben genannten Ein- und Ausschlusskriterien, in die retrospektive Auswertung eingeschlossen wurden. Die Dauer des Follow-ups betrug im Mittel $35,6 \pm 14,4$ Monate mit einem Minimum von 12 Monaten und einem Maximum von 65 Monaten.

Behandelt wurden dabei 31 verschiedene Patienten. Bei einer Patientin wurden vier operative Beinverlängerungen durchgeführt, bei fünf Patienten wurden je zwei durchgeführt. Das Patientenkollektiv setzt sich aus 18 weiblichen und 13 männlichen Patienten zusammen. Das durchschnittliche Alter zum Zeitpunkt der Operation betrug $29,8 \pm 13,8$ Jahre. Der jüngste Patient war hierbei 14 Jahre, der älteste 63 Jahre alt. Die Altersverteilung ist in Abbildung 19 zu sehen.

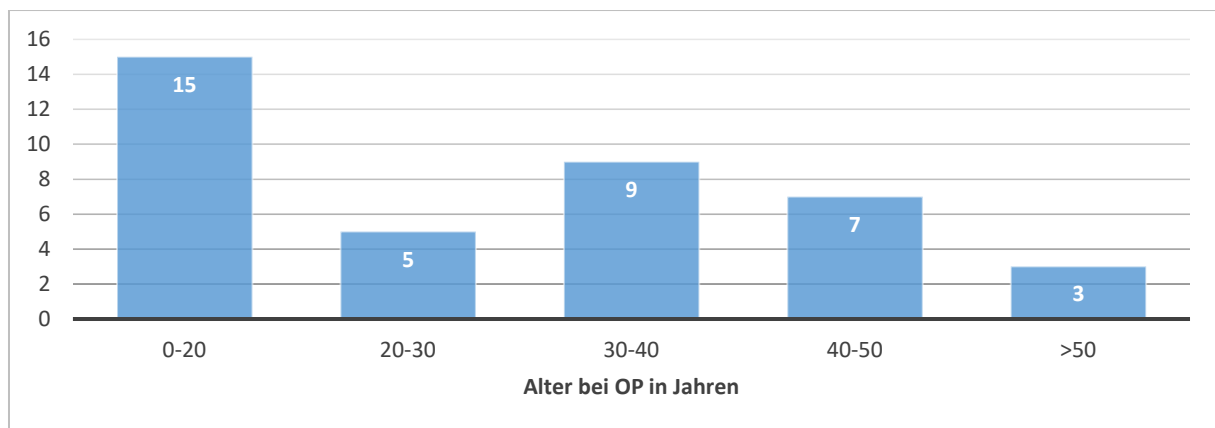


Abbildung 19: Altersverteilung der Patienten

Die Ursachen der Beinlängendifferenz, aufgrund derer die Indikationen zur operativen Beinverlängerung gestellt wurde, wurden unterteilt in posttraumatische, kongenitale, und postentzündliche Ursachen. Zudem wurden drei Operationen aus kosmetischen Gründen durchgeführt. Die Häufigkeitsverteilung der Indikationen ist in Abbildung 20 dargestellt.

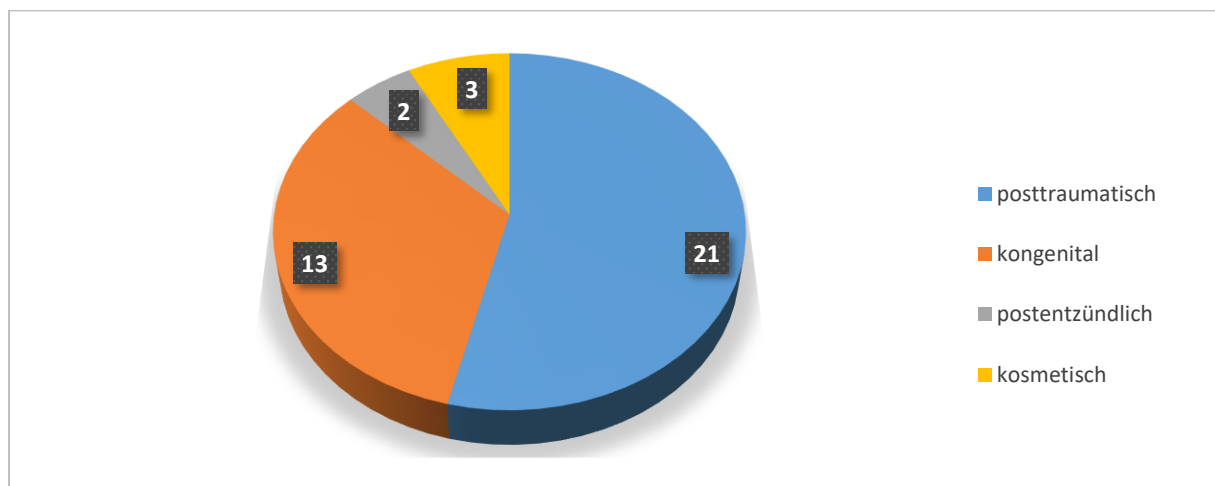


Abbildung 20: Indikationen für die operative Beinverlängerung

3.2. Operation

3.2.1. Operationsdaten

Die Auswertung der 39 durchgeführten operativen Beinverlängerungen ergab, dass in 22 Fällen das rechte Bein und in 17 Fällen das linke Bein operiert wurde. Dabei wurde der Verlängerungsmarknagel 23 Mal femoral und 16 Mal tibial implantiert. Abbildung 21 stellt die Häufigkeitsverteilung der verwendeten Zugangswege graphisch dar.

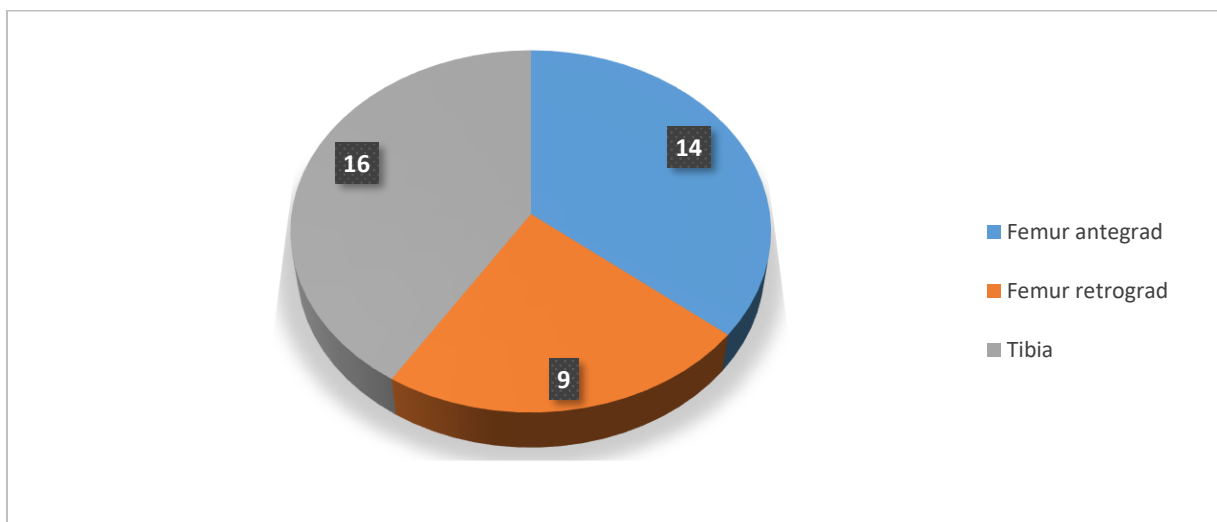


Abbildung 21: Darstellung der Häufigkeitsverteilung der verwendeten OP-Zugänge

Bei 31 der betrachteten 39 Fälle wurde ein ISKD-Verlängerungsmarknagel implantiert, bei 8 Fällen wurde ein Phenix-M2-Verlängerungsmarknagel verwendet.

In 17 der 39 Fälle (43,6%) wurde bei der Operation mindestens eine Poller-Schraube implantiert. Dabei wurde in zwölf Fällen eine Poller-Schraube, in vier Fällen wurden zwei Poller-Schrauben und in einem Fall drei Poller-Schrauben implantiert.

Die durchschnittliche OP-Zeit von Schnitt bis Naht betrug $225,7 \pm 57,0$ Minuten. Die kürzeste Operationszeit betrug dabei 121 Minuten, die längste 382 Minuten. Bei den femoralen Operationen zeigte sich eine durchschnittliche OP-Dauer von $207,7 \pm 62,0$ Minuten. Die tibialen Operationen dauerten mit einer durchschnittlichen OP-Dauer von $250,4 \pm 36,9$ Minuten signifikant länger. ($p=0,0143$)

Beim Vergleich der Operationsdauer von Fällen mit einer Veränderung der MAD um mehr als 10mm mit jenen mit einer Veränderung bis zu 10mm fiel eine signifikant längere Operationsdauer der Fälle mit einer größeren Achskorrektur auf. ($p=0,0081$) In der ersten Gruppe wurden im Schnitt $252,8 \pm 60,6$ Minuten benötigt, in der zweiten Gruppe $201,4 \pm 42,5$ Minuten.

Der Vergleich der Operationszeiten von ISKD-Patienten und Phenix-Patienten erbrachte keinen signifikanten Unterschied. ($p=0,5659$) Die ISKD-Patienten wurden im Mittel $228,7 \pm 52,7$ Minuten operiert, die Phenix-Patienten $211,6 \pm 71,0$ Minuten.

3.2.2. Intraoperative Komplikationen

Bei keinem der untersuchten Patienten kam es intraoperativ zu einem Bruch der Hülsen oder der starren Markraumborner. Ebenso wenig kam es zu einer unbeabsichtigten Perforation der Kortikalis oder einem knöchernen Ausbrechen der Hülse während der Markraumkonfektionierung. Zudem wurden auch keine Fälle von Lungenembolien oder thermischen Nekrosen durch das Aufbohren des Markraumes beobachtet. Generell kam es bei keinem der Patienten zu einer intraoperativen Komplikation.

3.3. Klinischer Verlauf

3.3.1. Distraktionsphase

Bei 37 von 39 ausgewerteten Behandlungen war die Distraktion erfolgreich und es wurde die geplante Verlängerung erreicht. Dies entspricht einer Erfolgsquote von 94,9%. In zwei Fällen wurde das Distraktionsziel nicht erreicht, da ein vorzeitiger Distraktionstopp eingetreten war. In einem der beiden Fälle wurde sich gegen eine Re-Osteotomie entschieden, um das bis dahin erreichte Ergebnis nicht zu gefährden. Das Verlängerungsziel wurde hierbei um 16mm verfehlt. Im anderen Fall konnte die Re-Osteotomie die Verlängerung nur kurzzeitig wieder ermöglichen. Der Grund hierfür war, dass der Verlängerungsmarknagel die Weichteilspannung nicht mehr überwinden konnte. Bei diesem Patienten war im Rahmen einer ersten Behandlung bereits um 58 mm verlängert worden. Anschließend stoppte die Distraktion bei 65 mm. Es wurde also insgesamt eine Verlängerung von 123 mm erreicht. Das Distraktionsziel wurde um 20mm verfehlt.

Die durchschnittliche präoperative Beinlängendifferenz betrug $40,8 \pm 27,1$ mm mit einem Minimum von 1mm und einem Maximum von 160mm. Im Fall des Patienten mit einer präoperativen Beinlängendifferenz von 1mm handelte es sich um eine kosmetische Beinverlängerung. Die tatsächlich erreichte Beinverlängerung betrug im Mittel $39,2 \pm 14,6$ mm. Die geringste Verlängerung lag bei 13mm, die größte Verlängerung bei 76mm. In der ISKD-Gruppe lag die durchschnittliche Verlängerung bei $36,8 \pm 12,1$ mm, in der Phenix-Gruppe bei $48,6 \pm 13,5$ mm. Abbildung 22 stellt die Häufigkeitsverteilung der erreichten Beinverlängerungen graphisch dar.

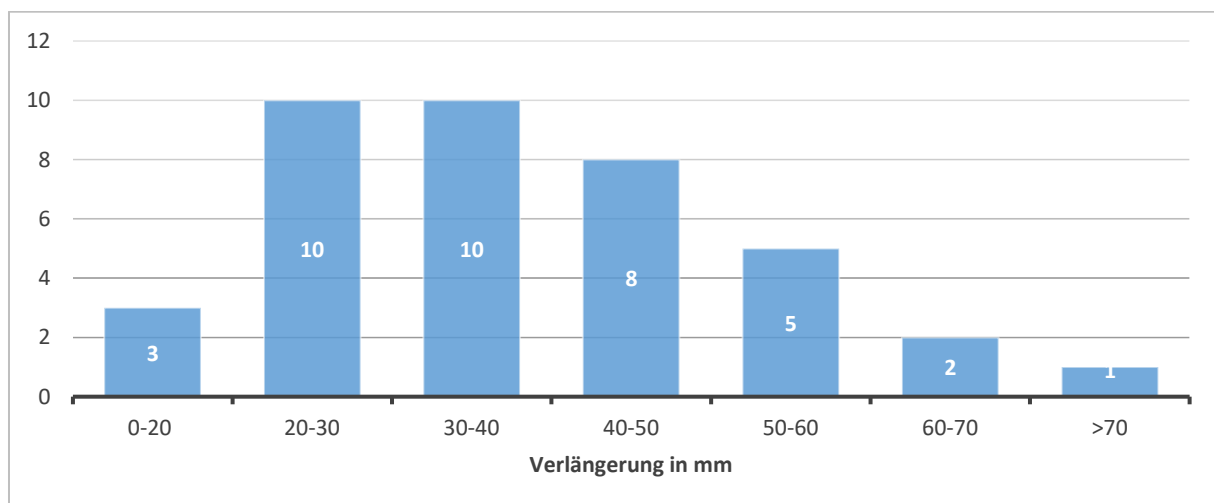


Abbildung 22: Häufigkeitsverteilung der erreichten Beinverlängerungen

Die Distraktionsdauer betrug im Schnitt $43,3 \pm 21,1$ Tage. Aus der Länge der erreichten Verlängerung und der dafür nötigen Distraktionsdauer ließ sich ein mittlerer Distraktionsindex von $0,98 \pm 0,27$ mm/d errechnen. Damit lag der erreichte Distraktionsindex sehr nah am angestrebten Distraktionsindex von 1,0 mm/d. Der geringste Distraktionsindex lag bei 0,60mm/d, der größte bei 1,80 mm/d.

Bei vier ISKD-Patienten kam es zu einer zu schnellen Verlängerung, einem sogenannten accelerated nail. Dies entspricht einer Quote von 10,3% bezogen auf alle ausgewerteten Patienten und einer Quote von 12,9% bezogen auf die ISKD-Patienten. Bei zwei Patienten wurden aus diesem Grund zusätzliche Poller-Schrauben implantiert, um eine erhöhte Reibung am ISKD zu erreichen und dadurch die Rotationsbewegungen des Nagels zu verringern. Insgesamt lag in 28 Fällen (73,7%) der Distraktionsindex im gewünschten Bereich. In der ISKD-Gruppe war dies bei 26 von 31 Fällen (83,9%) der Fall, in der Phenix-Gruppe in zwei von acht Fällen (25%). Bei allen Fällen der Phenix-Gruppe lag der Distraktionsindex unter dem gewünschten Bereich.

Zudem wurde während der Distraktionsphase in sechs Fällen (15,4%) ein vorzeitiger Distraktionsstopp beobachtet. Vier der sechs Fälle traten dabei bei Phenix-Patienten auf, zwei bei ISKD-Patienten. Prozentual ausgedrückt bedeutet dies, dass bei 50% der Phenix-Patienten und bei 6,5% der ISKD-Patienten ein vorzeitiger Distraktionsstopp aufgetreten war. Vier dieser Fälle konnten durch eine Re-Osteotomie behoben werden, so dass das Distraktionsziel noch erreicht werden konnte. Bei einem der Patienten handelte es sich lediglich um eine vorzeitige Konsolidierung der Fibula.

Insgesamt waren in der Distraktionsphase elf ungeplante Operationen notwendig, um Komplikationen zu beheben. Deren Ursachen sind aus Abbildung 23 ersichtlich. Vier der Re-Osteotomien mussten dabei an der Tibia und eine an der Fibula durchgeführt werden. Zwei Implantationen von zusätzlichen Poller-Schrauben waren zur Behandlung von accelerated nails notwendig. Eine Verriegelungsschraube musste ausgetauscht werden, da sie sich gelockert hatte. Zudem musste bei einem der Patienten eine operative Verlängerung des Tractus iliotibialis durchgeführt werden, da es zu einer Subluxation im Kniegelenk gekommen war.

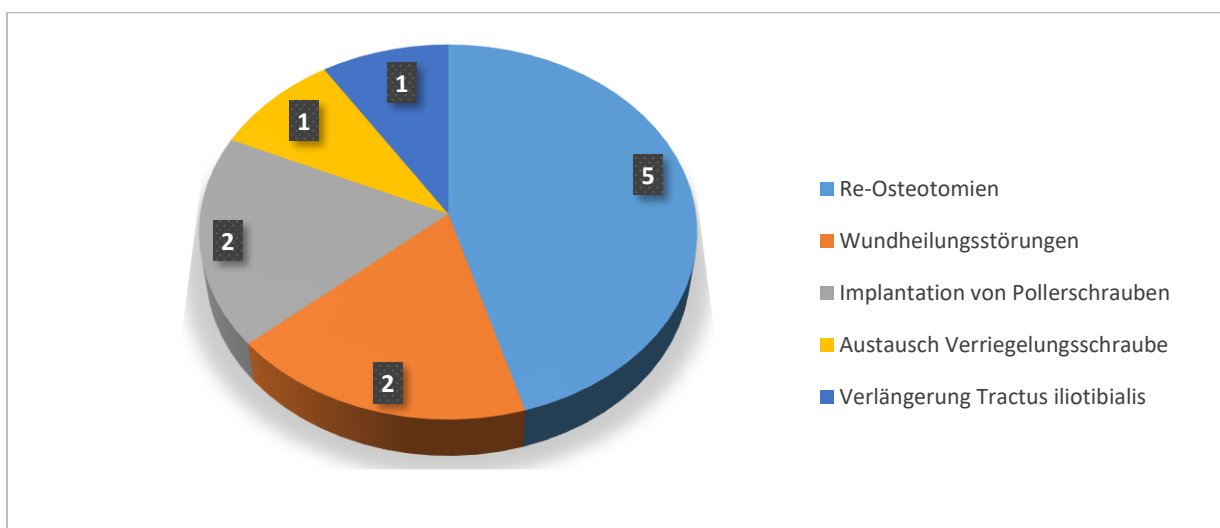


Abbildung 23: Operationen während der Distraktionsphase zur Behebung von Komplikationen

3.3.2. Konsolidierungsphase

Eine ausreichende Konsolidierung zur Freigabe der Vollbelastung wurde durchschnittlich nach $124,1 \pm 62,3$ Tagen erreicht. Bei vier Patienten fand während der Konsolidierungsphase, vor Erreichen der Vollbelastung, eine erneute Operation am behandelten Bein statt, so dass keine Dauer der Teilbelastung auf Grund der operativen Beinverlängerung errechnet werden konnte. Bei einer Patientin wurde kein Zeitpunkt der Vollbelastung dokumentiert.

Aus den Daten zur Länge der Teilbelastung und der durchgeführten Verlängerung errechnet sich ein Vollbelastungsindex von $32,5 \pm 13,9$ d/cm mit einem Minimum von 13,1 d/cm und einem Maximum von 79,4 d/cm. Bezieht man nur jene Fälle mit ein, in welchen eine problemlose Konsolidierung auftrat, liegt der Konsolidierungsindex bei $28,0 \pm 9,2$ d/cm. Wie in Abbildung 24 zu erkennen ist, lag der Vollbelastungsindex bei der Mehrzahl der Patienten im Bereich von 30-40 d/cm.

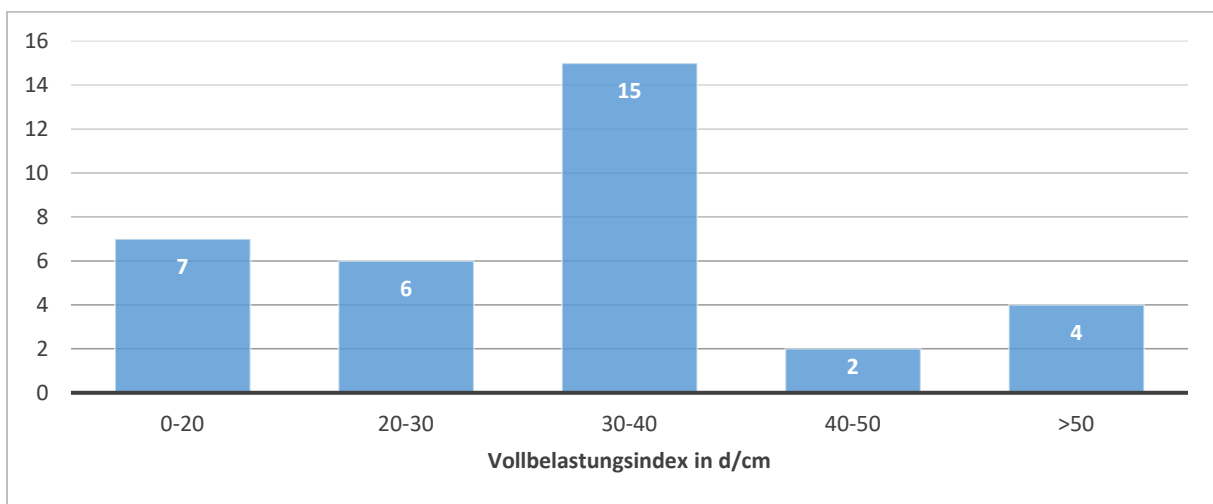


Abbildung 24: Vollbelastungsindex

Beim Vergleich der Fälle mit einer Veränderung der MAD von mehr als 10mm mit jenen mit einer Veränderung unter 10mm zeigte sich kein signifikanter Unterschied der Vollbelastungsindizes. ($p=0,3343$). Bei ersteren betrug der Vollbelastungsindex im Schnitt $36,5 \pm 15,5$ d/cm, bei den Fällen mit einer geringeren Veränderung der MAD $29,4 \pm 11,6$ d/cm.

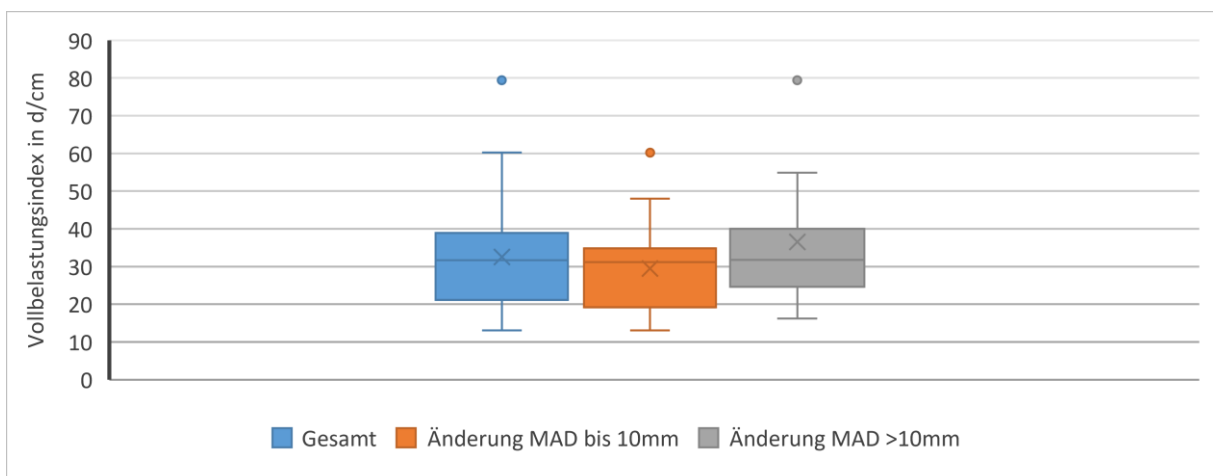


Abbildung 25: Vergleich der Vollbelastungsindizes von Fällen mit einer Veränderung der MAD von mehr als 10mm mit jenen mit einer Veränderung der MAD von bis zu 10mm

Für die femoralen Fälle errechnete sich ein Vollbelastungsindex von $31,1 \pm 12,2$ d/cm, während sich für die tibialen Fälle ein Vollbelastungsindex von $34,4 \pm 15,6$ d/cm ergab. Der Unterschied war jedoch nicht signifikant. ($p=0,5094$)

Der Vergleich der Vollbelastungsindizes der ISKD-Patienten und der Phenix-Patienten zeigte hingegen einen signifikant niedrigeren durchschnittlichen Vollbelastungsindex bei den Phenix-Patienten. ($p=0,0176$). Bei den ISKD-Patienten betrug er im Mittel $34,9 \pm 14,6$ d/cm, bei den Phenix-Patienten $24,9 \pm 7,0$ d/cm. Bezieht man im Fall der ISKD-Patienten nur jene Fälle mit ein, in welchen eine problemlose Konsolidierung auftrat, liegt der Vollbelastungsindex bei $29,7 \pm 9,7$ d/cm. Bei den Phenix-Patienten verändert sich der Wert nicht, da keiner dieser Fälle Probleme bei der Konsolidierung zeigte. Der Vollbelastungsindex der femoralen ISKD-Fälle lag bei $32,8 \pm 12,6$ d/cm, der Vollbelastungsindex der tibialen ISKD-Fälle bei $37,8 \pm 16,6$ d/cm. Bezieht man hier wiederum nur die Fälle mit problemloser Konsolidierung mit ein, liegen die Werte bei $27,8 \pm 9,1$ d/cm bzw. $34,8 \pm 9,6$ d/cm. Der Vollbelastungsindex der femoralen Phenix-Fälle betrug $24,5 \pm 7,7$ d/cm, der Vollbelastungsindex der tibialen Phenix-Fälle $25,3 \pm 6,1$ d/cm.

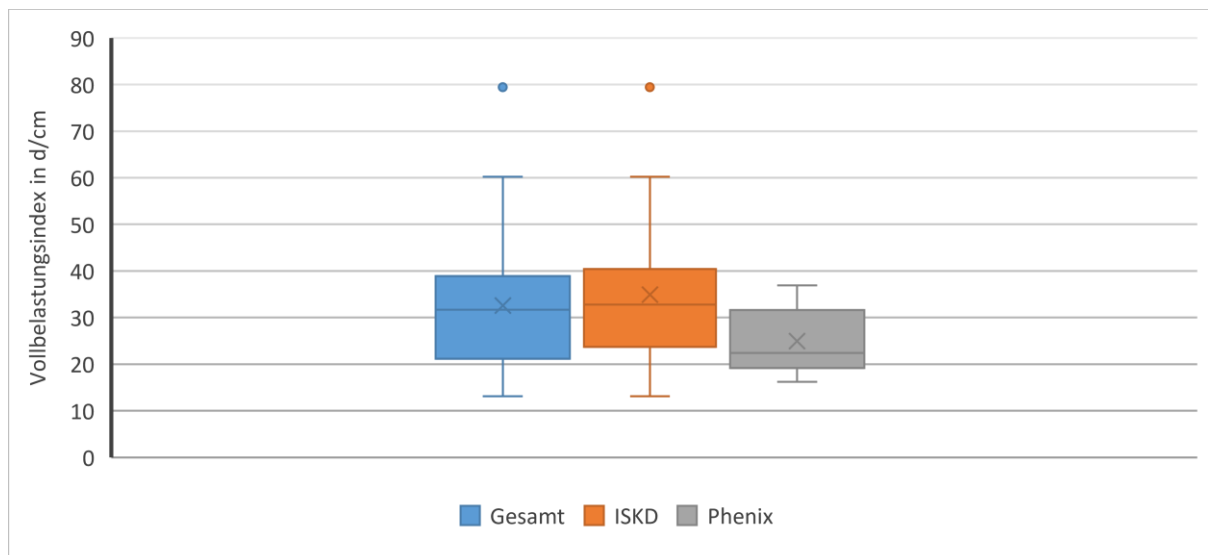


Abbildung 26: Vergleich der Vollbelastungsindizes von ISKD- und Phenix-Patienten

Bei elf Fällen (28,2% des Gesamtkollektivs) kam es zu einer verzögerten Konsolidierung, die operativ behandelt werden musste. Alle diese Patienten wurden mit einem ISKD-Verlängerungsmarknagel behandelt. Betrachtet man nur die ISKD-Gruppe, trat bei 35,5% eine verzögerte Konsolidierung auf. In fünf der elf Fälle musste eine Spongiosaplastik durchgeführt werden, um eine Konsolidierung zu Erreichen. Dies entspricht 12,8% des Gesamtkollektivs und 16,1% der ISKD-Gruppe. Bei drei der fünf Fälle mit einer Spongiosaplastik wurde zudem eine Dynamisierung des Nagels durchgeführt. In den übrigen sechs Fällen genügte eine Dynamisierung des Verlängerungsmarknagels. Zwei der fünf Fälle, in welchen eine Spongiosaplastik nötig war, wiesen in der Distraktionsphase eine zu schnelle Verlängerung (accelerated nail) auf.

Insgesamt mussten in der Konsolidierungsphase 20 ungeplante Operationen zur Behandlung von Komplikationen durchgeführt werden. Diese sind in Abbildung 27 dargestellt. Bei zwei Patienten war es notwendig, eine Achskorrektur mit Plattenosteosynthese durchzuführen,

da es bei einem der Patienten zu einer sekundären Dislokation des distalen Fragmentes gekommen war und bei dem anderen nur eine unzureichende Achskorrektur erreicht wurde.

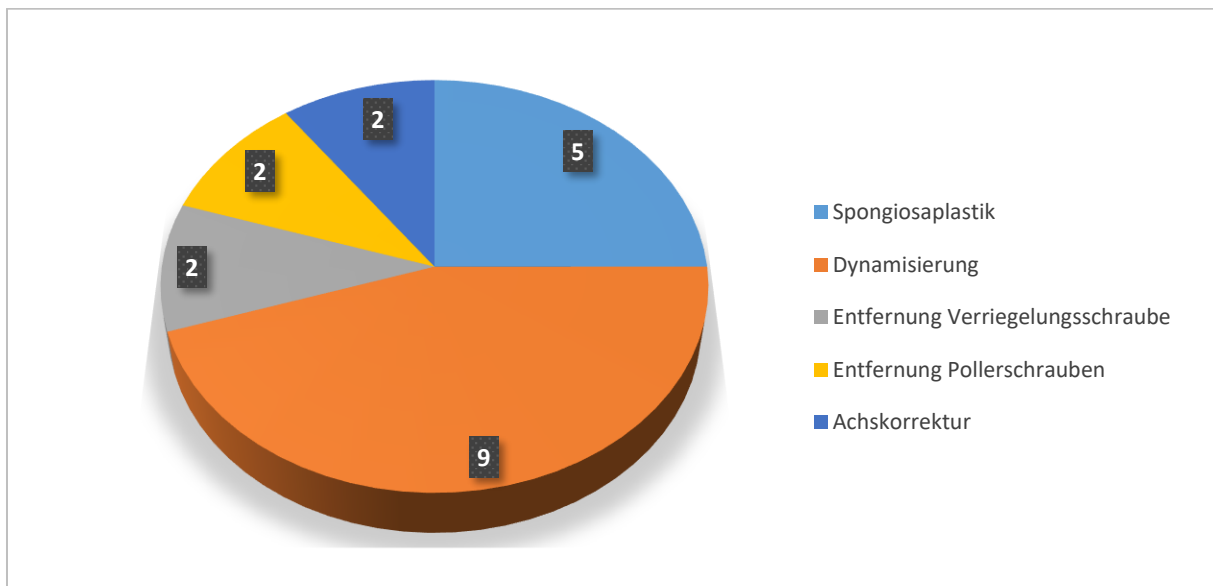


Abbildung 27: Operationen während der Konsolidierungsphase zur Behebung von Komplikationen

Die Entfernung des Verlängerungsmarknagels wurde nach durchschnittlich $20,6 \pm 10,6$ Monaten durchgeführt. In keinem der Fälle war es zu einem Bruch des Verlängerungsmarknagels gekommen. Alle Patienten hatten bis zum Abschluss der Behandlung wieder Arbeitsfähigkeit erlangt.

3.4. Radiologische Auswertung

Die radiologische Auswertung der Beinachse konnte bei 38 von 39 Fällen durchgeführt werden. Bei einem Patienten kam es auf Grund einer Regeneratinsuffizienz während der Konsolidierungsphase zu einer sekundären Dislokation des distalen Fragmentes, bevor eine lange Aufnahme im Stehen durchgeführt werden konnte. Daher konnte die intraoperativ hergestellte Beinachse nicht beurteilt werden.

Abbildung 28 zeigt ein Fallbeispiel eines Patienten mit einer präoperativen Beinlängendifferenz von 28mm und einer Valgus-Fehlstellung von $6,2^\circ$, einem mLDFW von $82,8^\circ$ und einer MAD von 25mm lateral. Geplant war eine postoperative MAD von 2mm lateral und ein HKA von $0,3^\circ$ Valgus.

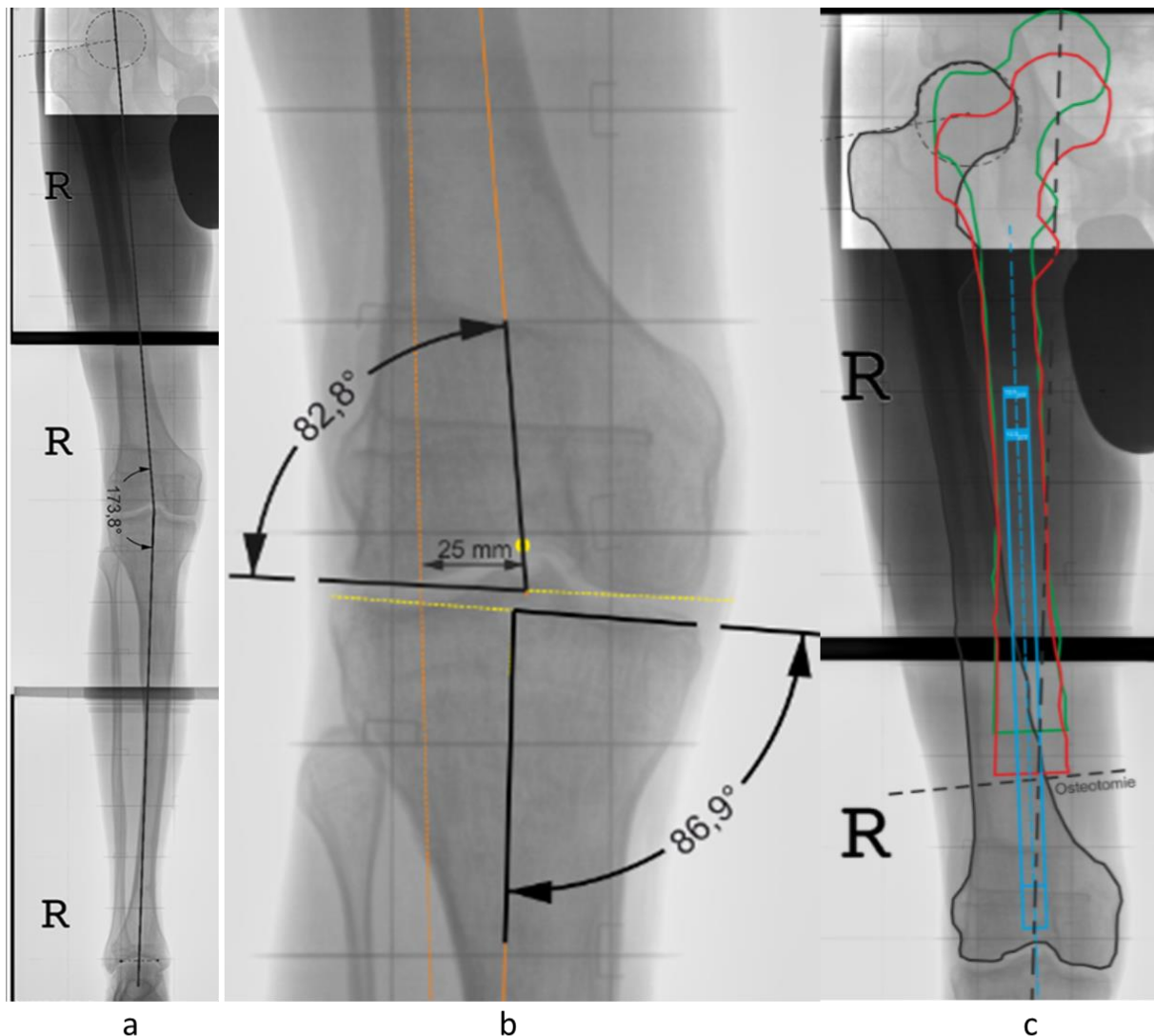


Abbildung 28: a: Präoperativer HKA von $6,2^\circ$ Valgus; b: präoperative MAD von 25mm lateral und präoperativer mLDFW von $82,8^\circ$; c: präoperative Planung

Abbildung 29 zeigt das Ergebnis bei der Abschlussuntersuchung. Der HKA lag hier bei $0,1^\circ$ Varus, die MAD bei 1mm medial und der mLDFW mit $88,9^\circ$ im physiologischen Bereich. Eine Beinverlängerung um 28mm wurde erreicht.

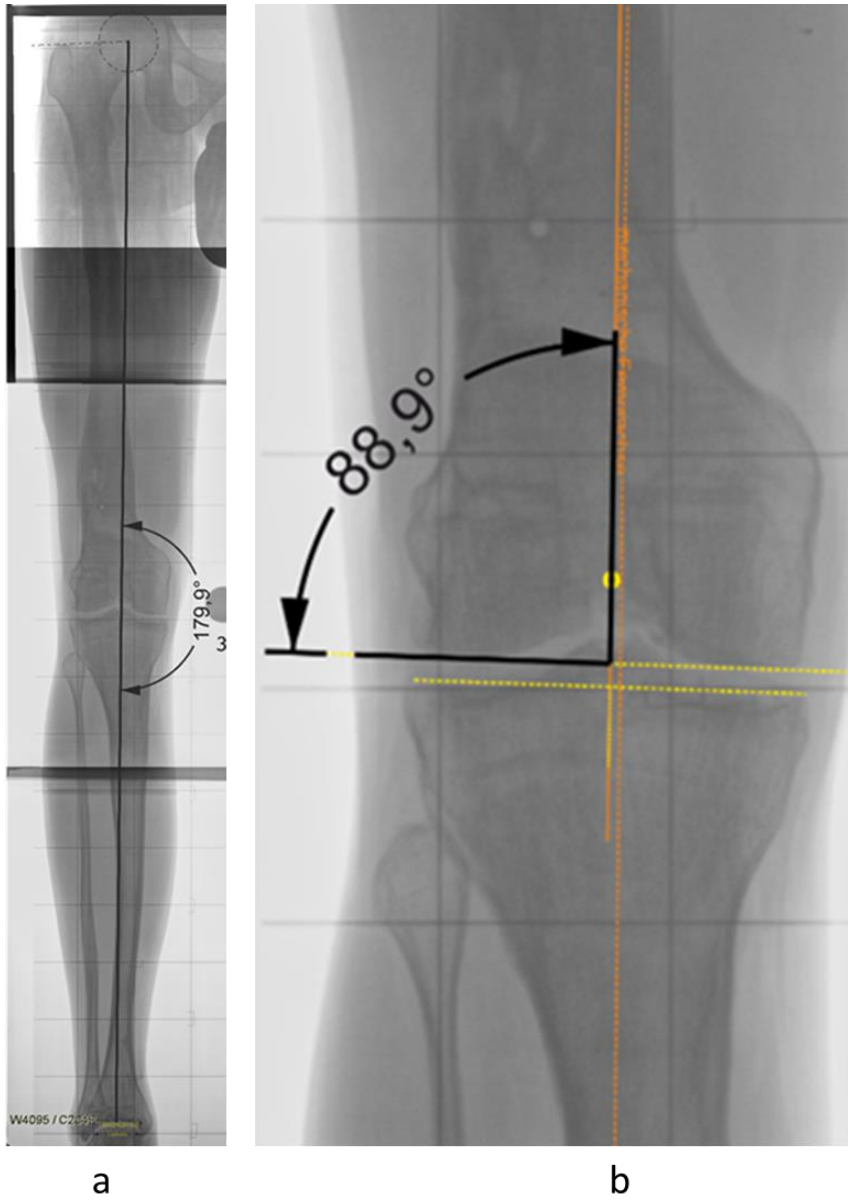

Abbildung 29:a: postoperativer HKA von $0,1^\circ$ Varus; b: postoperative MAD von 1mm medial und postoperativer mLDFW von $88,9^\circ$

3.4.1. MAD

Präoperativ wurde eine durchschnittliche Veränderung der MAD von $8,8 \pm 8,1$ mm geplant, wobei das maximal geplante Korrekturausmaß 38mm betrug. Postoperativ wurde eine Veränderung der MAD von $10,4 \pm 9,2$ mm gemessen. Die größte Veränderung lag bei 42mm.

Beim Vergleich der präoperativen Planung mit dem postoperativ erreichten Ergebnis, ergab sich eine mittlere Abweichung der erreichten MAD von der Planung von $4,9 \pm 4,7$ mm. Die minimale Abweichung betrug 0mm, die maximale 22mm. Die Häufigkeitsverteilung der Abweichungen ist in Abbildung 30 dargestellt. Demnach wiesen 71% eine Abweichung bis 5mm, 24% eine Abweichung von 6-10mm und 5% eine Abweichung über 10mm auf. In 24 von 38 Fällen (63%) lag die MAD weiter lateral als geplant.

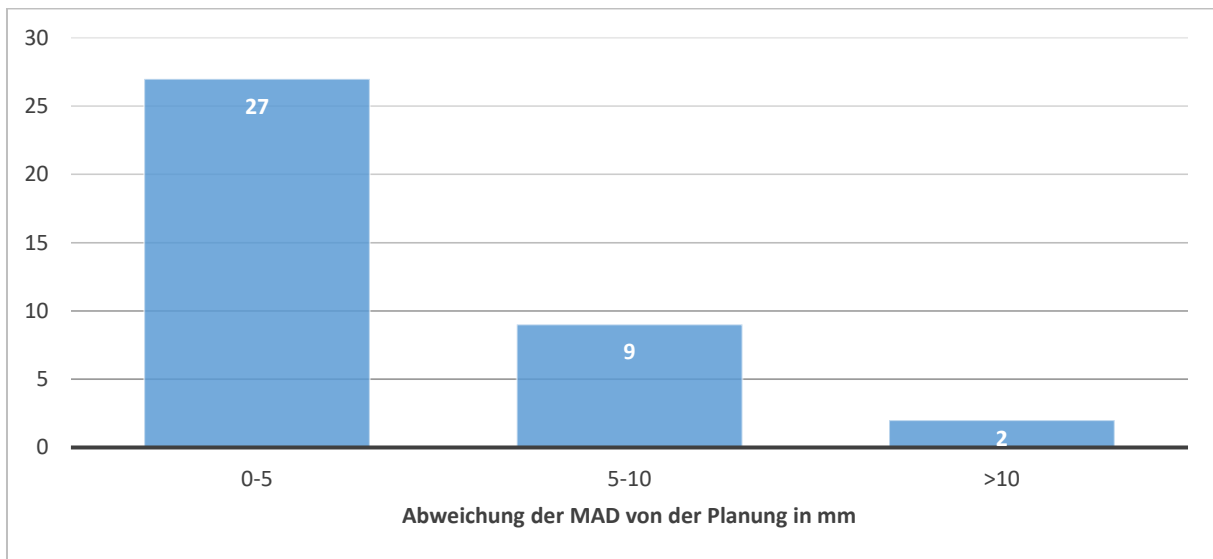


Abbildung 30: Abweichung der MAD von der Planung

Bei den Patienten der Femur-Gruppe zeigte sich eine Abweichung der MAD von der Planung von $4,4 \pm 4,3$ mm. Bei den Patienten der Tibia-Gruppe ergab sich eine etwas höhere Abweichung von $5,7 \pm 5,2$ mm. Der Unterschied zwischen den Gruppen erwies sich jedoch als nicht signifikant. ($p=0,4424$) Zehn der 23 femoralen Fälle wiesen eine Abweichung nach lateral auf. Bei den tibialen Fällen zeigte sich in zwölf Fällen eine Abweichung nach lateral.

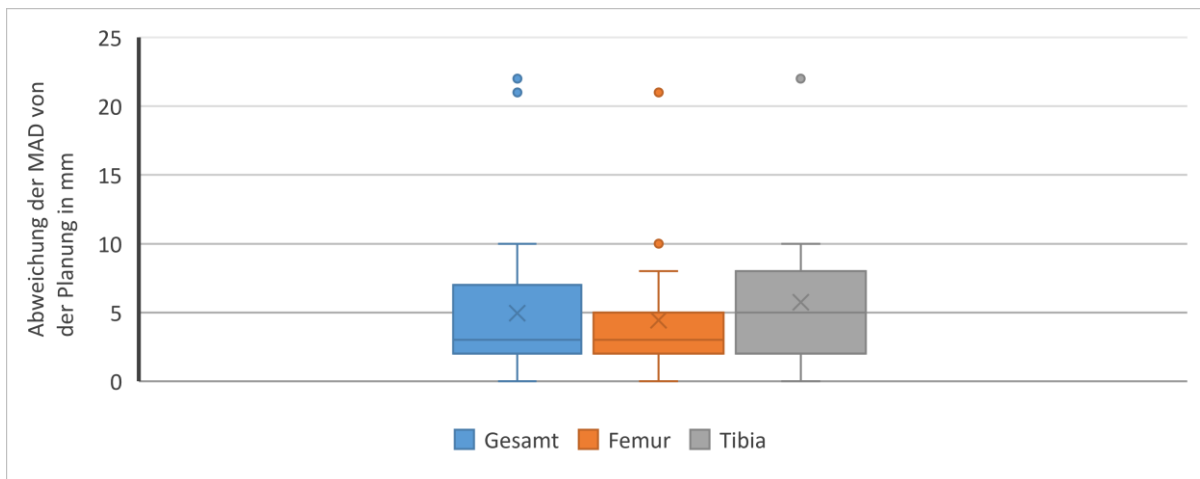


Abbildung 31: Vergleich der Abweichung der MAD von der Planung von femoralen und tibialen Behandlungen

Beim Vergleich der Patienten, bei welchen eine Korrektur der MAD von bis zu 10mm geplant war, mit jenen, bei welchen eine Korrektur der MAD über 10mm geplant war, zeigte sich in der ersten Gruppe eine Abweichung von $5,3 \pm 5,5$ mm und in der zweiten Gruppe eine Abweichung von $4,3 \pm 3,0$ mm. Auch hier war der Unterschied zwischen den beiden Gruppen nicht signifikant. ($p=0,4808$)

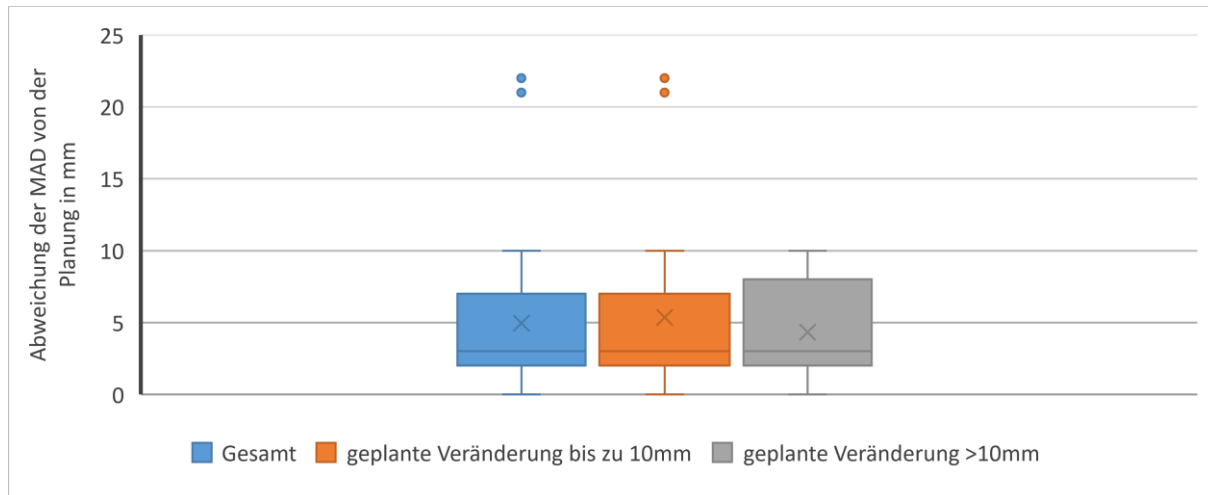


Abbildung 32: Vergleich der Abweichung der MAD von der Planung von Fällen mit einer geplanten Korrektur der MAD von bis zu 10mm mit Fällen mit einer geplanten Korrektur über 10mm

3.4.2. Durchgang der Mikulicz-Linie durch das Tibiaplateau

Präoperativ passierte die Mikulicz-Linie das Tibiaplateau durchschnittlich bei $42,0 \pm 19,7\%$ mit einem Minimum von 5,7% und einem Maximum von 92,0%. Im Mittel wurde eine Korrektur von $11,8 \pm 9,8\%$ geplant, wobei die größte mit 36,1% geplant wurde. Postoperativ lag der Durchgang der Mikulicz-Linie durch das Tibiaplateau bei $51,7 \pm 15,5\%$. Das Minimum lag dabei bei 10,0%, das Maximum bei 87,5%. Im Durchschnitt ergab sich postoperativ eine Veränderung von $14,2 \pm 11,4\%$, mit einem Maximum von 44,4%. Wie aus Abbildung 33 ersichtlich ist, verschiebt sich der Durchgang der Mikulicz-Linie durch das Tibiaplateau nach der Korrektur deutlich in den Bereich zwischen 40% und 60%.

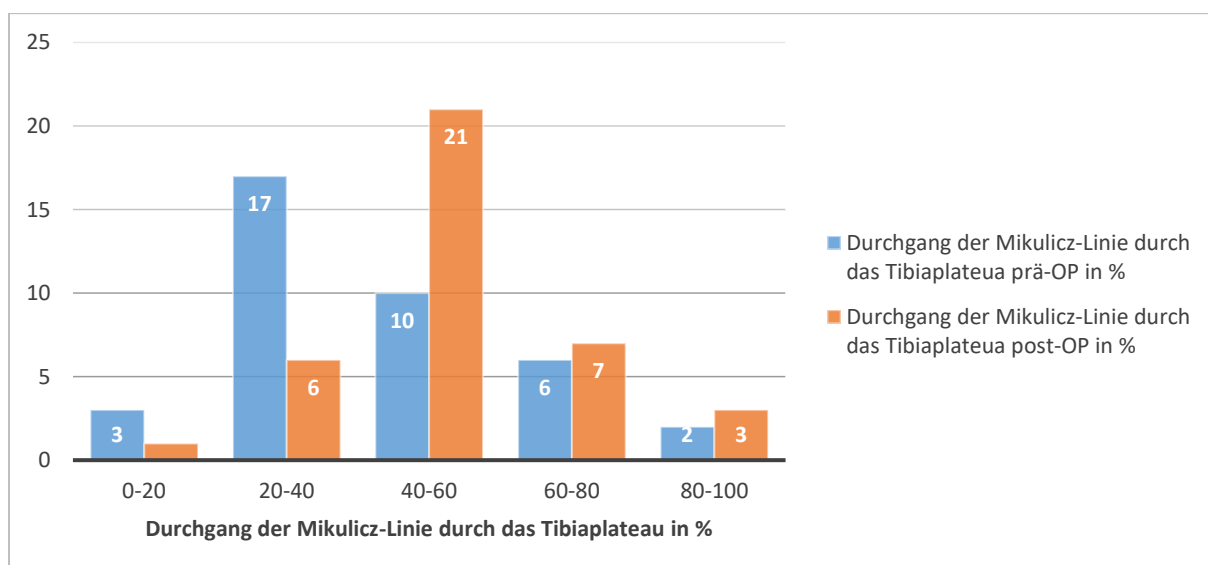


Abbildung 33: Durchgang der Mikulicz-Linie durch das Tibiaplateau präoperativ und postoperativ

Die Abweichung von der Planung betrug im Schnitt $8,8 \pm 7,7\%$. Die geringste Abweichung war 0,3%, die größte 35,5%. Aus Abbildung 34 ist die Häufigkeitsverteilung der Abweichungen von der Planung ersichtlich.

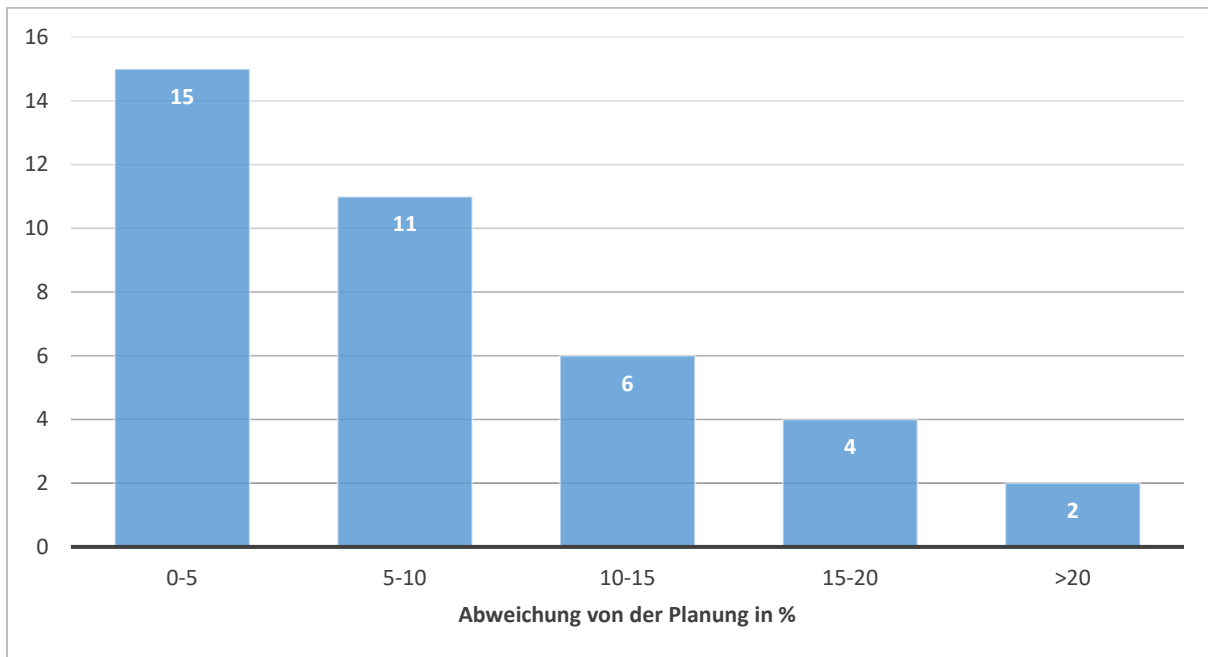


Abbildung 34: Abweichung der Passage der Mikulicz-Linie durch das Tibiaplateau von der Planung

Bei den am Femur durchgeführten Behandlungen trat eine Abweichung von der Planung von $7,4 \pm 7,4\%$ auf, bei den an der Tibia durchgeführten Behandlungen lag die Abweichung bei $11,0 \pm 7,6\%$. Der Unterschied zwischen den beiden Gruppen erwies sich als nicht signifikant auf dem 5%-Signifikanzniveau. ($p=0,1757$)

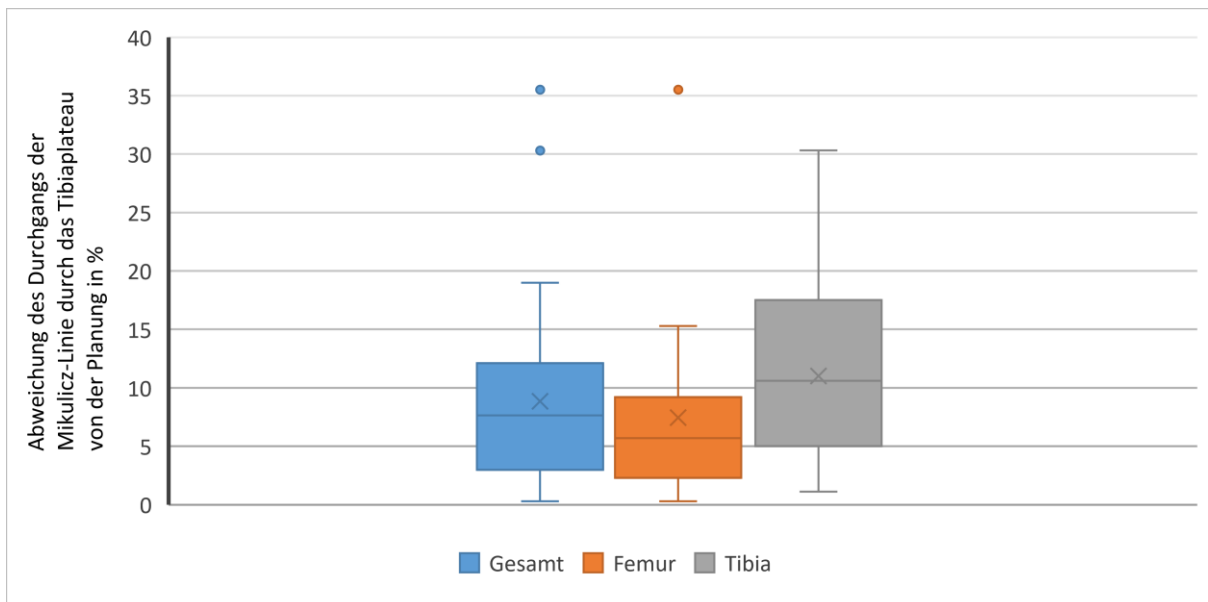


Abbildung 35: Vergleich der Abweichungen des Durchgangs der Mikulicz-Linie durch das Tibiaplateau von der Planung von femoralen und tibialen Behandlungen

Der Vergleich der Abweichungen des Durchgangspunktes der Mikulicz-Linie durch das Tibiaplateau von Behandlungen mit einer geplanten Korrektur von bis zu 10% mit jenen mit

einer geplanten Korrektur über 10% ergab eine geringfügig niedrigere Abweichung in der Gruppe mit einer größeren Korrektur. In dieser Gruppe lag die Abweichung bei $8,7 \pm 7,3\%$, in der Gruppe mit der geringeren geplanten Korrektur ergab sich eine Abweichung von $9,0 \pm 8,0\%$. Auch hier war die Differenz zwischen den beiden Gruppen nicht signifikant. ($p=0,9055$)

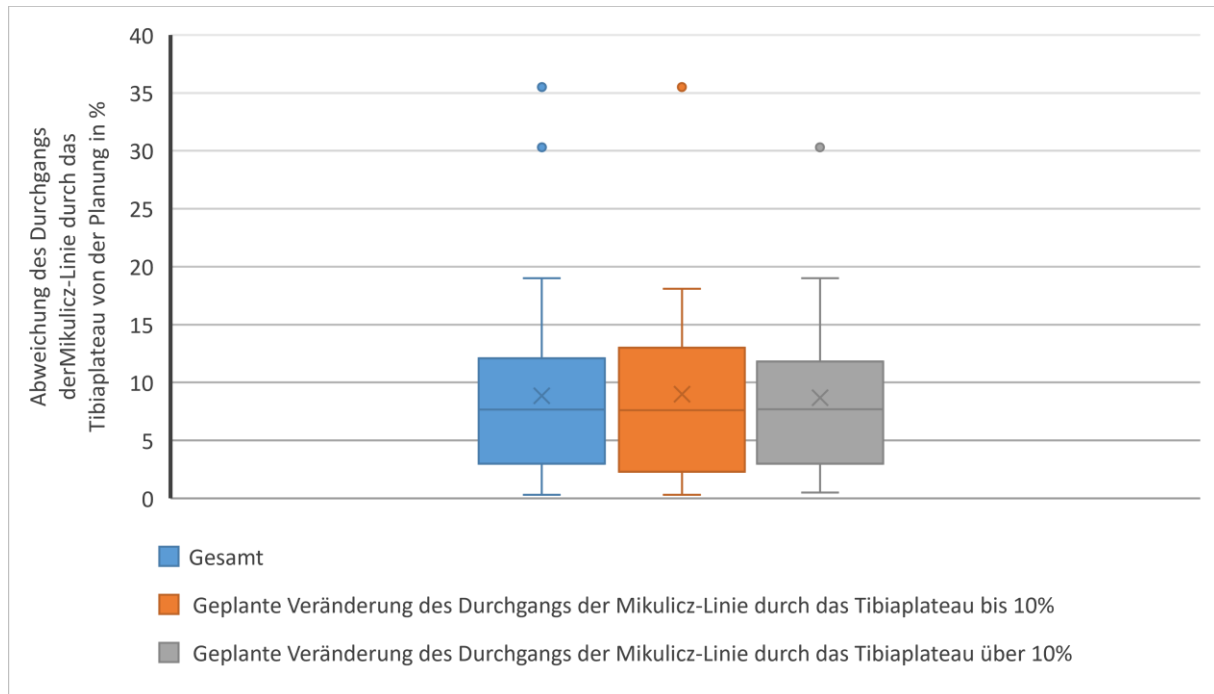


Abbildung 36: Vergleich der Abweichung des Durchgangspunkts der Mikulicz-Linie durch das Tibiaplateau von der Planung von Fällen mit kleinerer geplanter Korrektur und Fällen mit größerer geplanter Korrektur

Der Vergleich der Fälle, in welchen Poller-Schrauben verwendet wurden, mit jenen, in welchen keine Poller-Schrauben verwendet wurden, erbrachte keinen signifikanten Unterschied bezüglich der Abweichung von der Planung. ($p=0,7026$). Bei den Fällen ohne Poller-Schrauben lag die Abweichung bei durchschnittlich $8,4 \pm 5,2\%$. Bei den Fällen mit Poller-Schrauben lag die Abweichung bei $9,4 \pm 9,9\%$. Der Vergleich der durchschnittlich geplanten Korrektur ergab mit durchschnittlich $14,9 \pm 10,4\%$ eine deutlich größere Korrektur bei den Fällen, in welchen Poller-Schrauben verwendet wurden. In den Fällen, in welchen keine Poller-Schraube verwendet wurde, lag die durchschnittlich geplante Korrektur bei $9,3 \pm 8,5\%$. Der Unterschied war jedoch ebenfalls nicht signifikant. ($p=0,0933$)

3.4.3. Hip-Knee-Ankle-Angle

Die Auswertung des präoperativen Hip-Knee-Ankle-Angle zeigte die aus Abbildung 37 ersichtlichen Werte. Die größte Varusabweichung lag dabei bei $9,0^\circ$, die größte Valgusabweichung bei $6,8^\circ$. Im Mittel wurde eine Veränderung des HKA von $2,4 \pm 1,9^\circ$ geplant. Die größte geplante Korrektur lag bei $8,0^\circ$. Die postoperativen HKA-Werte sind ebenfalls aus Abbildung 37 ersichtlich. Der varischste Wert betrug $7,4^\circ$, der valgischste Wert $6,4^\circ$. Es wurde eine durchschnittliche Veränderung des HKA von $2,9 \pm 2,3^\circ$ erreicht. Die größte Veränderung lag bei $9,7^\circ$.

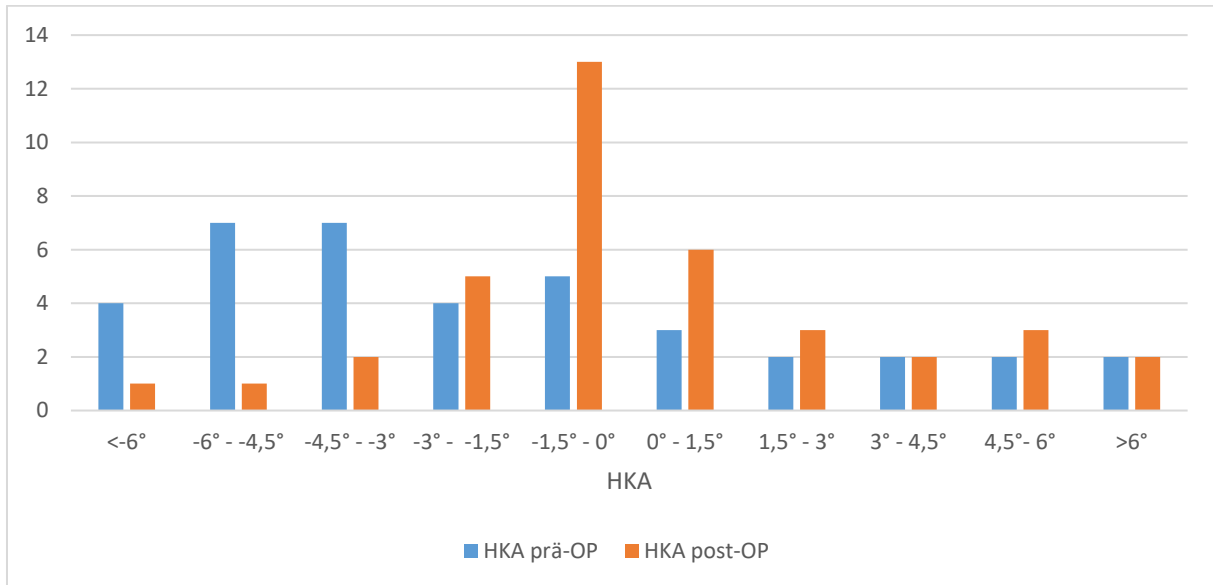


Abbildung 37: Vergleich des präoperativen und postoperativen HKAs, negative Werte entsprechen dabei einer varischen Beinachse, positive Werte einer valgischen Beinachse.

Die Abweichung des postoperativen HKA von der Planung betrug $1,5 \pm 1,5^\circ$. Die Abweichungen lagen dabei zwischen 0° und $6,6^\circ$. Abbildung 38 stellt die Häufigkeitsverteilung der Abweichungen des HKA von der Planung dar. 71% der Fälle lagen unter $1,5^\circ$, 79% unter 2° , 89% unter 3° und 11% über 3° Abweichung.

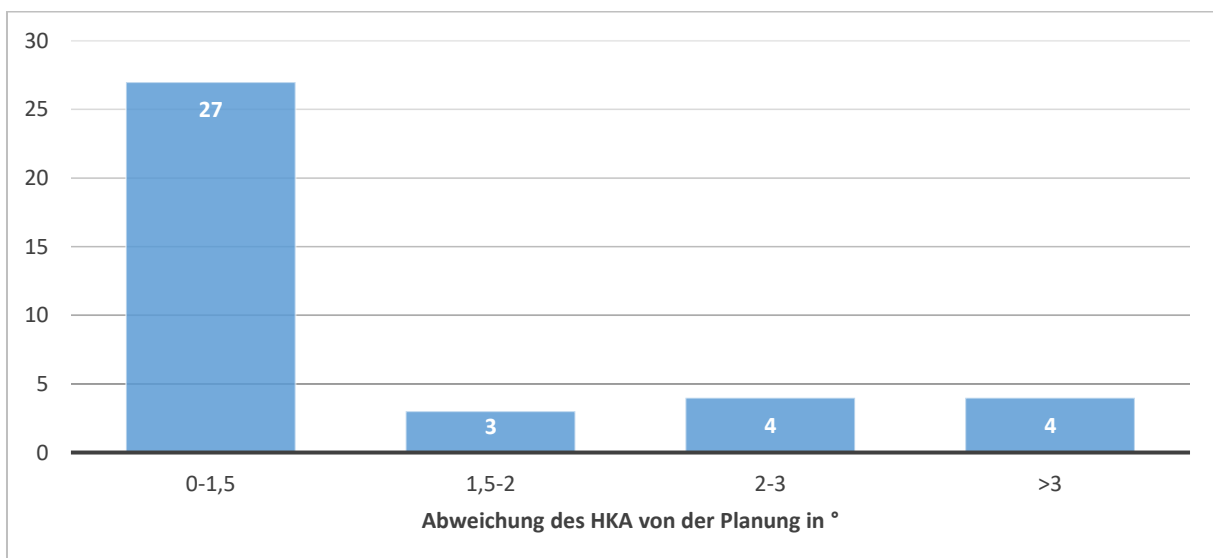


Abbildung 38: Abweichung des HKA von der Planung

In der Femur-Gruppe zeigte sich eine Abweichung des HKA von der Planung von $1,4 \pm 1,4^\circ$, in der Tibia-Gruppe zeigte sich eine Abweichung von $1,8 \pm 1,6^\circ$. Der Unterschied zwischen den beiden Gruppen erwies sich im zweiseitigen t-Test als nicht signifikant. ($p=0,4505$)

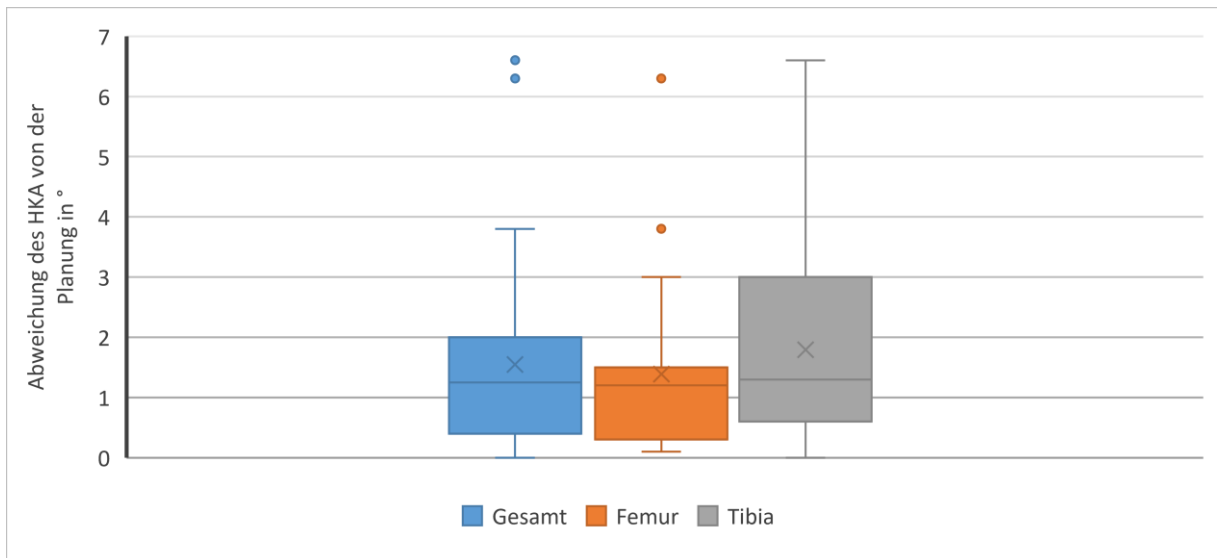


Abbildung 39: Vergleich der Abweichung des HKA von der Planung zwischen der Femur- und der Tibia-Gruppe

Beim Vergleich der Abweichung des HKA von der Planung zwischen den Fällen, in welchen eine Korrektur von bis zu $2,5^\circ$ geplant war, mit jenen, bei welchen eine Korrektur über $2,5^\circ$ geplant war, fiel eine nahezu identische Abweichung auf. In der zuerst genannten Gruppe lag der Wert bei $1,6 \pm 1,4^\circ$, in der zweiten Gruppe bei $1,5 \pm 1,7^\circ$.

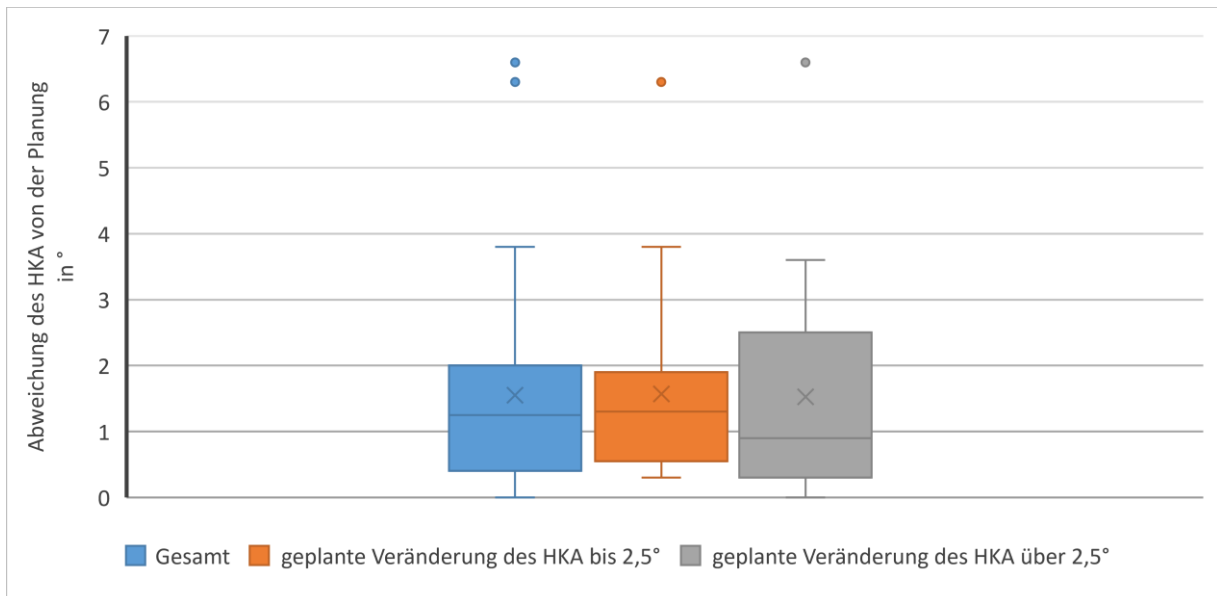


Abbildung 40: Vergleich der Abweichung des HKA von der Planung zwischen Fällen mit kleinerer geplanter Korrektur und Fällen mit größerer geplanter Korrektur

3.4.4. Gelenkwinkel

Präoperativ zeigte sich bei acht der 23 Fälle, in welchen eine femorale Deformität vorlag, ein pathologischer Wert des mLDFW. Im Mittel zeigte sich präoperativ ein mLDFW von $88,7 \pm 3,8^\circ$ mit einem Minimum von 80° und einem Maximum von 99° . Postoperativ lag der

durchschnittliche mLDFW bei $87,5 \pm 1,9^\circ$. Der niedrigste Wert war hierbei 85° , der höchste 92° . Im Mittel veränderte sich der mLDFW durch die Operation um $2,8 \pm 2,4^\circ$. Die maximale Veränderung war 10° . In sieben Fällen konnte ein pathologischer Wert in den physiologischen Bereich korrigiert werden. In einem Fall lag der Wert sowohl prä- als auch postoperativ im pathologischen Bereich. Insgesamt zeigte sich postoperativ bei 22 von 23 Fällen ein physiologischer mLDFW. Abbildung 41 stellt die Veränderung des mLDFW von präoperativ zu postoperativ graphisch dar.

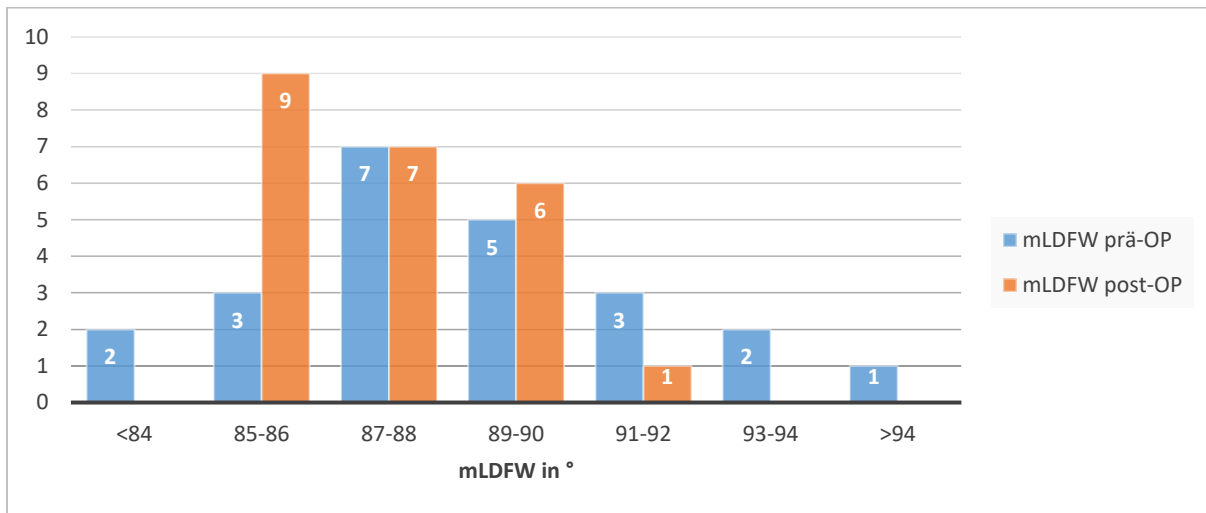


Abbildung 41: Vergleich des präoperativen mLDFW mit dem postoperativen mLDFW

Von den 15 radiologisch ausgewerteten Fällen, in welchen eine tibiale Deformität vorlag, zeigten vier Fälle präoperativ einen pathologischen MPTW. Im Mittel lag der MPTW präoperativ bei $86,5 \pm 2,2^\circ$ mit einem Minimum von 84° und einem Maximum von 91° . Postoperativ betrug der MPTW $88,5 \pm 2,1^\circ$. Der niedrigste Wert war hier 85° , der höchste 94° . Die durchschnittliche Veränderung durch die Operation lag bei $2,7 \pm 2,0^\circ$, wobei die größte Veränderung 9° betrug. In vier Fällen konnte ein präoperativ pathologischer Wert in den physiologischen Bereich korrigiert werden. In einem Fall kam es zu einer Verschlechterung des MPTW vom physiologischen in den pathologischen Bereich. Postoperativ zeigte sich in 14 von 15 Fällen ein physiologischer MPTW.

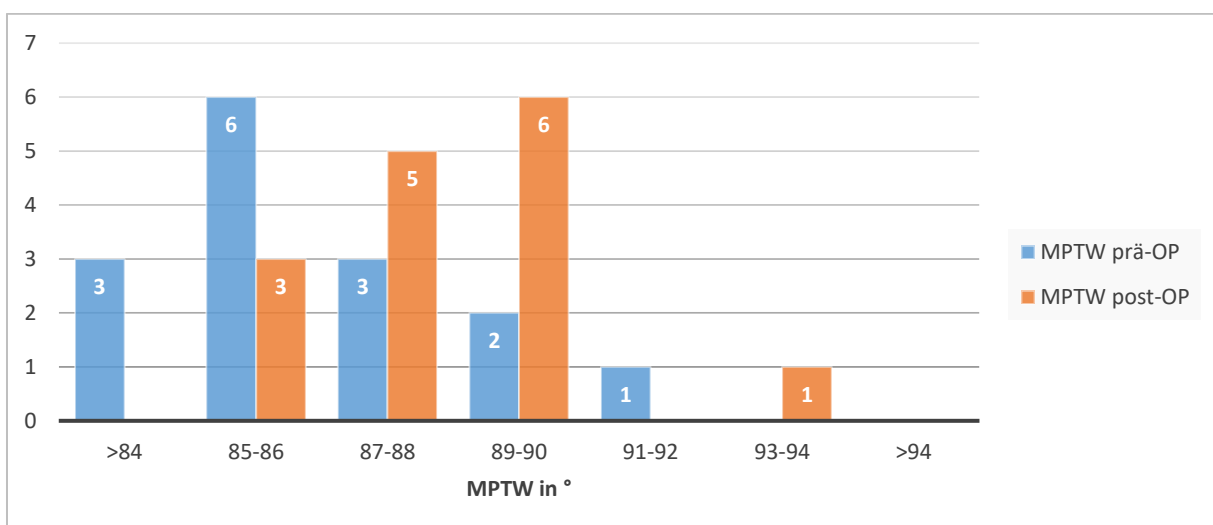


Abbildung 42: Vergleich des präoperativen MPTW mit dem postoperativen MPTW

Bei 36 von 38 radiologisch ausgewerteten Fällen ergab sich postoperativ also ein physiologischer Kniegelenkwinkel, was 94,7% entspricht. Abbildung 43 zeigt, wie sich die Kniegelenkwinkel von prä- zu postoperativ entwickelten.

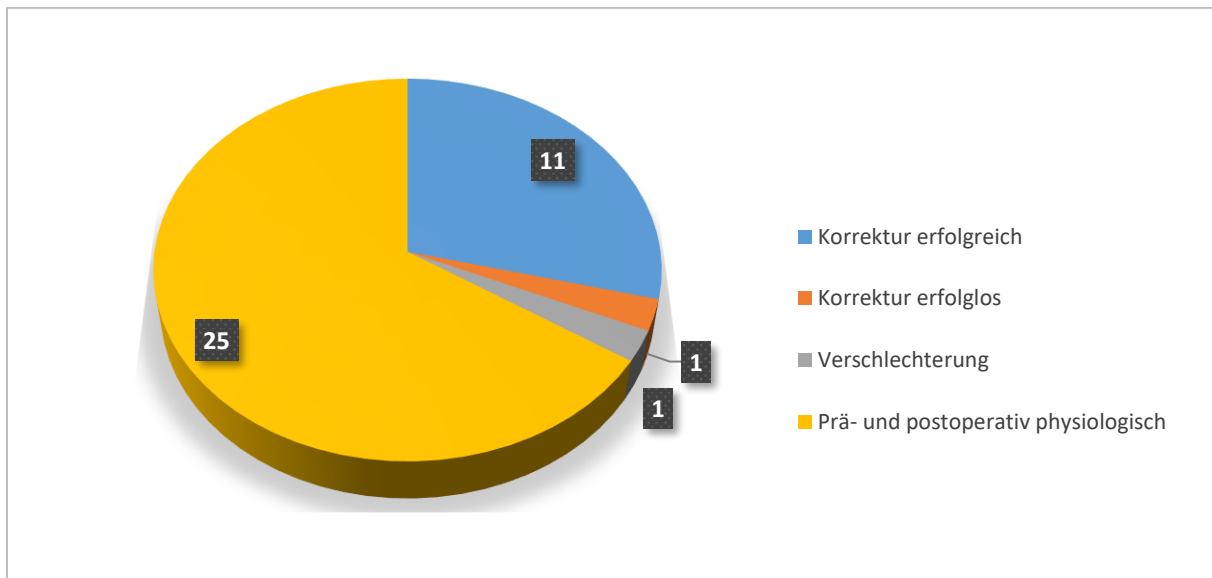


Abbildung 43: Veränderung der Kniegelenkwinkel von prä- zu postoperativ

3.4.5. Posterior tibial slope

Präoperativ zeigte sich bei den 15 radiologisch ausgewerteten tibialen Fällen ein posteriorer tibialer Slope von $9,7 \pm 3,4^\circ$. Postoperativ lag dieser Wert bei $10,7 \pm 3,9^\circ$. Durchschnittlich kam es zu einer Zunahme des Slopes um $1,1 \pm 1,1^\circ$. Die größte Zunahme betrug 4° . Abbildung 44 zeigt, wie sich der posteriore tibiale Slope durch die Behandlung veränderte. In keinem Fall kam es zu einem Slope-Verlust.

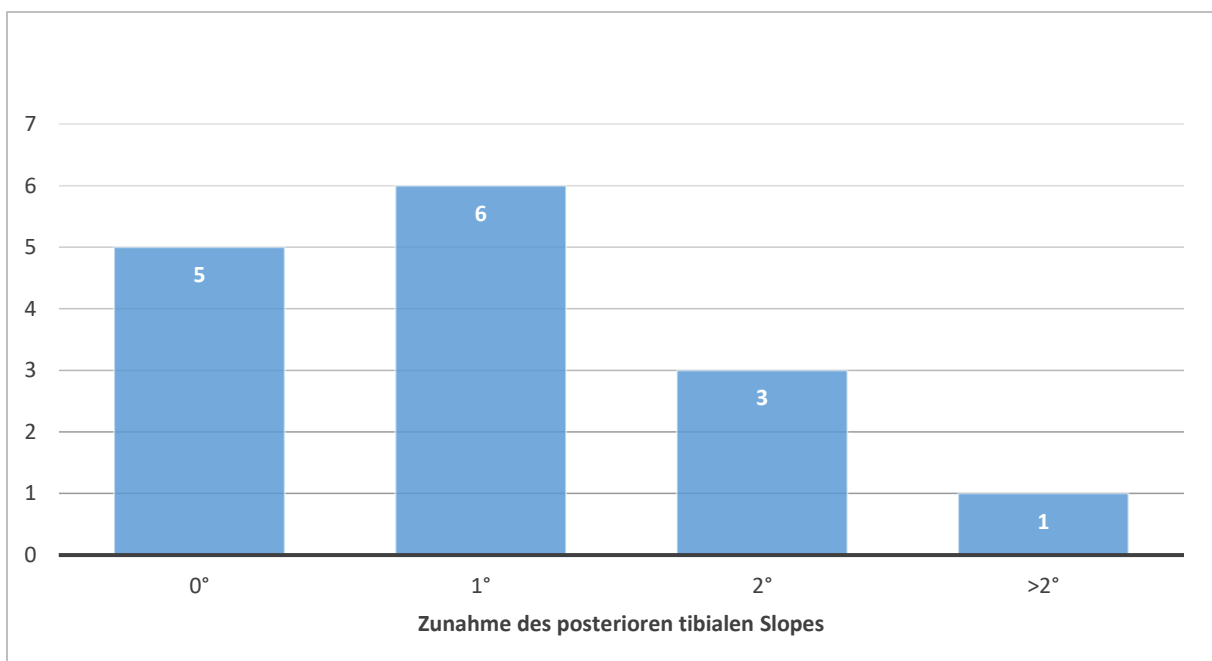


Abbildung 44: Veränderung des posterioren tibialen Slopes

Der Vergleich der Fälle, in welchen sich die MAD durch die Operation um bis zu 10mm veränderte, mit jenen, in welchen sich die MAD um mehr als 10mm veränderte, zeigte eine geringere Slope-Zunahme in der ersten Gruppe. In dieser betrug die durchschnittliche Slope-Zunahme $0,9 \pm 0,8^\circ$. In der zweiten Gruppe waren es $1,3 \pm 1,3^\circ$. Der Unterschied zwischen den beiden Gruppen war jedoch nicht signifikant. ($p=0,5087$)

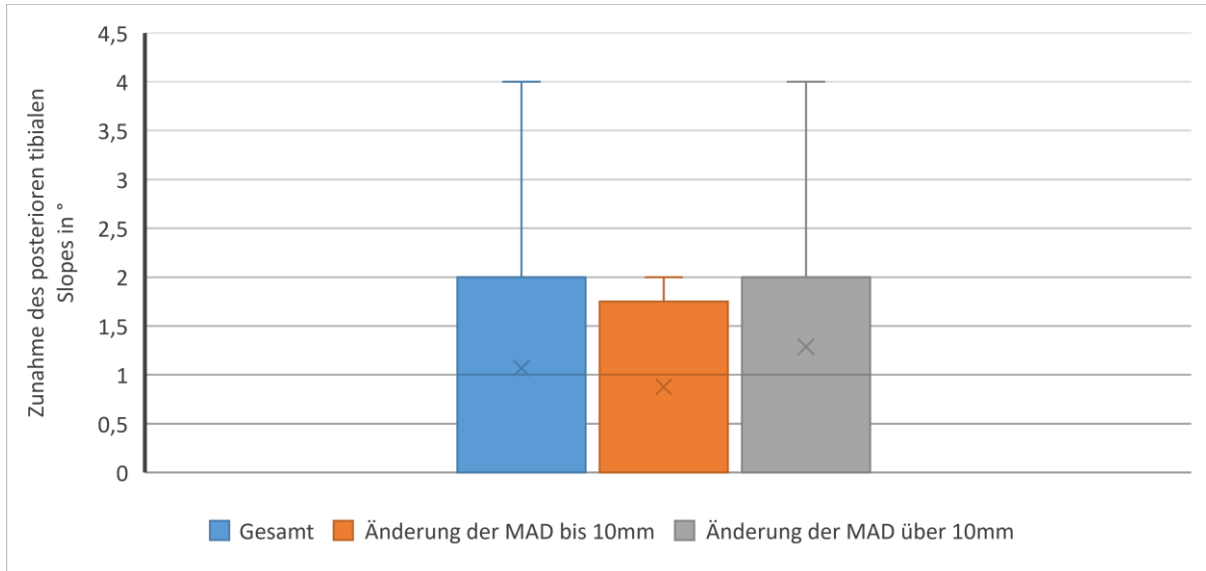


Abbildung 45: Vergleich der Zunahme des posterioren tibialen Slopes zwischen Fällen mit geringer Veränderung der MAD und Fällen mit größerer Veränderung der MAD

3.5. Outcome-Score

Bei der Berechnung des Outcome-Score nach Paley, bzw. des durch Krieg et al. für die Tibia modifizierten Outcome-Score ergab sich ein durchschnittlicher Wert von $97,7 \pm 4,6$ Punkten. Das schlechteste Ergebnis lag bei 80 Punkten, das beste bei 100 Punkten. Abbildung 46 zeigt die Einstufung der Behandlungen nach dem Outcome-Score. Prozentual ausgedrückt bedeutet dies, dass 87,2% der Behandlungen exzellent und 12,8% der Behandlungen gut verliefen. In keinem der Fälle kam es zu einem durchschnittlichen oder schlechten Ergebnis.

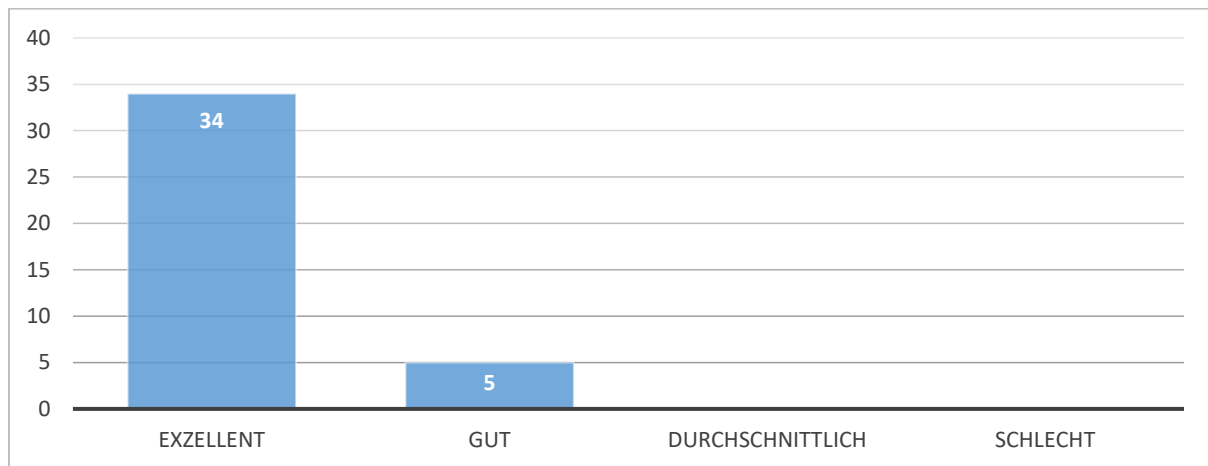


Abbildung 46: Einstufung der Behandlungen aufgrund des Outcome-Scores

Die Durchschnittswerte der einzelnen Kategorien sind aus Tabelle 5 ersichtlich.

Kategorie	Durchschnittswert	Standardabweichung
Erfolg der Verlängerung	24,7	1,1
Kniegelenkwinkel	24,5	2,5
Range of motion Kniegelenk	24,6	1,3
Gangbild	24,5	1,5
Schmerzen	0,6	1,7
Aktivitäten des täglichen Lebens	0	0

Tabelle 5: Ergebnisse der einzelnen Kategorien des Outcome-Scores

4. Diskussion

4.1. Besonderheiten und Nutzen des Hülsensystems

Die wichtigste Eigenschaft des neu entwickelten Hülsensystems ist die extrem geringe Wandstärke von nur 1 mm. Bei gleichbleibender Länge des Hautschnittes nimmt die Hautspannung zu, je größer der Durchmesser des eingesetzten Instrumentes ist. Dies bedeutet, dass bei Instrumenten mit größeren Durchmessern ein längerer Hautschnitt nötig ist, um eine zu große Hautspannung zu vermeiden. Durch die sehr geringe Wandstärke der Hülsen wird auch deren Durchmesser klein gehalten, sodass mit sehr kleinen Zugängen gearbeitet werden kann.

Ein weiterer Vorteil der geringen Wandstärke ist es, dass die Hülsen in den Knochen eingeschlagen werden können, ohne diesen zu stark zu traumatisieren. Durch die intraossäre Verankerung können während des Bohrvorganges ableitende Kräfte, von zur Seite gedrängter Muskulatur oder Sehnen, vom Bohrschaft abgehalten werden. Auch ein Abrutschen der Bohrspitze vom Eintrittspunkt wird so, selbst an schiefen Oberflächen, verhindert. Besonders wichtig ist dies bei Operationen mit gleichzeitiger Korrektur von Achsabweichungen, da hier die gewünschte und präoperativ geplante Bohrrichtung der starren Markraumbohrer präzise eingehalten werden muss. [17] Ein Abweichen in der Frontalebene kann hierbei zu einer Varus- oder Valgusfehlstellung führen. Weicht man in der Sagittalebene ab, kann es am Femur zu einer verstärkten Ante- oder Retrokurvation und an der Tibia zu einer Veränderung des posterioren tibialen Slopes kommen.

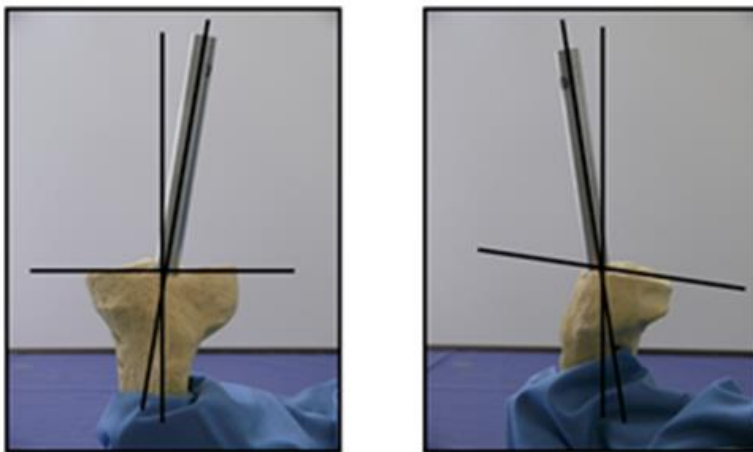


Abbildung 47: Die Abbildung verdeutlicht, dass eine gewünschte Bohrrichtung bei Einsatz von starren Markraumfräsern präzise durch die Platzierung von Hülsen eingehalten werden kann.

Zudem wird durch die Verankerung der Hülsen im Knochen ein abgeschlossener Arbeitskanal geschaffen. Hierdurch können der Knochen am Eintrittspunkt und die umgebenden Weichteile beim Einsatz der starren Markraumfräser geschützt werden. Außerdem wird der Austritt von Debris, der beim Aufbohren des Markraumes entsteht, ins umliegende Weichgewebe verhindert. Dies ist wichtig, da vermutet wird, dass dieser Debris ein wichtiger pathophysiologischer Faktor bei der Entstehung heterotoper Ossifikationen ist.[42] Diese Ossifikationen wurden als Komplikation der Implantation von Marknägeln im Weichgewebe um die Hüfte, in der Patellarsehne und intraartikulär im Kniegelenk beschrieben.[43]–[45]

Zudem kann auf diese Weise der entstandene Debris gesammelt und für eine spätere autologe Spongiosatransplantation verwendet werden, da er nicht im Gewebe verloren geht. [17]

Von besonderer Bedeutung ist das Hülsensystem beim retrograden Zugang zum Femur und beim Zugang zur Tibia. Hierbei wird eine median in der Patellarsehne gelegene transversale Inzision vorgenommen und die Hülse durch die Patellarsehne geführt. Das Hülsensystem verhindert dabei, dass es zu einem Ausfransen der Patellarsehne kommt. Beim retrograden Zugang zum Femur wird zudem über einen retropatellaren Zugang operiert. Bei diesem besteht die Gefahr, die Gelenkfläche der Patella zu schädigen, woraus ein vorderer Knieschmerz resultieren kann. [67] Durch den Einsatz des Hülsensystems kann die Gefahr der Schädigung der Gelenkoberfläche deutlich reduziert werden.

Neben den Hülsen ist der dreifach kanülierte Zentrierdorn der zweite sehr wichtige Bestandteil des Hülsensystems. Er ermöglicht die präzise Festlegung des Eintrittspunktes des Marknagels mit Hilfe der oben beschriebenen Technik. Die korrekte Wahl des Eintrittspunktes ist von größter Bedeutung, da Abweichungen spätere Fehlstellungen bedingen können. Wählt man den Eintrittspunkt zu weit medial, kommt es zu einer Translation des eintrittsfernen Fragmentes nach medial, woraus später eine varische Beinachse resultieren kann. Wählt man den Eintrittspunkt hingegen zu weit lateral, kommt es zu einer Translation des eintrittsfernen Fragmentes nach lateral und dadurch zu einer Valgisierung der Beinachse. Zusätzlich kann ein zu weit dorsal gewählter Eintrittspunkt an der Tibia zu einer Zunahme des posterioren tibialen Slopes führen. Eine wichtige Eigenschaft des dreifach kanülierten Zentrierdornes ist es hierbei, dass er zwei sich gegenüberliegende dezentrale Öffnungen besitzt. Hierdurch kann ein deutlich größerer Versatz erreicht werden, als wenn nur eine dezentrale Öffnung vorhanden wäre, da sich der Radius, auf dem mögliche Eintrittspunkte liegen, verdoppelt.

4.2. Vergleich mit anderen Hülsensystemen

In der Literatur sind auch andere Systeme beschrieben, welche mit Schutzhülsen für Markraumborner arbeiten. Stiletto und Baacke haben ein Instrumentarium zur retrograden Implantation von Femurnägeln zur Frakturbehandlung entwickelt. Hierbei kommt ebenfalls eine Trokar-Technik zum Einsatz, um einen schonenden Zugang durch die Patellarsehne erreichen zu können. Die Autoren konnten bei Anwendung ihres Systems eine verbesserte Schonung der Weichteile, eine verbesserte Absaugung von Bohrmehl durch den Arbeitskanal sowie kosmetisch günstigere Ergebnisse beobachten. [68] Im Gegensatz zum Hülsensystem wird die Schutzhülse hier allerdings nicht in den Knochen eingeschlagen und ist so nach Entfernung des Trokars nicht gegen ein Abrutschen gesichert. Durch die fehlende intraossäre Verankerung können die ableitenden Kräfte, die auf die Schutzhülse wirken, nicht sicher abgelenkt werden, wodurch eine genaue Vorgabe der Bohrachse nicht gewährleistet ist. Diese ist jedoch für eine präzise Achskorrektur durch einen Verlängerungsmarknagel unerlässlich. Zudem kann ohne intraossäre Verankerung kein abgeschlossener Arbeitskanal geschaffen werden. Austretender Debris kann deshalb leicht in das Kniegelenk gelangen und dort zu heterotopen Ossifikationen führen. Des Weiteren bietet dieses System keine

Möglichkeit der Korrektur des Eintrittspunktes, wie sie der dreifach kanülierte Zentrierdorn bietet.

Auch kommerzielle Hülsensysteme zum Weichgewebsschutz sind erhältlich. Die Firma Smith&Nephew bietet mit dem „Trigen entry tool“ ein Hülsensystem zur Implantation von ante- und retrograden Femurnägeln, sowie zur Implantation von Tibianägeln an. Für dieses System gibt es mit dem „Honeycomb“ auch ein Werkzeug zur Korrektur des Eintrittspunktes, welches dem dreifach kanülierten Zentrierdorn ähnelt, jedoch deutlich mehr Öffnungen aufweist. [69]–[71] Auch die Firma Synthes bietet eine Gewebeschutzhülse zur Implantation von ante- und retrograden Femur- und Tibiamarknägeln. [72], [73] Beide Hülsensysteme bieten jedoch keine Möglichkeit der intraossären Verankerung und ermöglichen damit keine präzise Vorgabe der Bohrachse und schaffen keinen abgeschlossenen Arbeitskanal. Zudem weisen beide Systeme eine deutlich größere Wandstärke auf, was dazu führt, dass ein größerer Hautschnitt angelegt werden muss.

4.3. Besonderheiten der starren Markraumböhrer

Ein großes Hindernis bei der Konfektionierung des Markraumes zur Implantation von Verlängerungsmarknägeln ist, dass die Markräume von Femur und Tibia nicht gerade sind. [32], [33] Da die Verlängerungsmarknägeln aber gerade sind, muss eine gerade Marknagelbahn geschaffen werden.

Bei der Verwendung von Markraumböhrern mit flexiblem Schaft ist es nicht möglich, den Markraum zu begradigen, da diese Böhrer dem Weg des geringsten Widerstandes und damit dem bestehenden Markraum folgen. Daher muss in diesem Fall der Markraum um mindestens 1,7mm bis 2,5mm überbohrt werden, um eine gerade Marknagelbahn zu schaffen.[74] Dies wiederum führt zu einer geringeren Passgenauigkeit des Nagels im Markraum. Lediglich an der engsten Stelle, dem Isthmus, liegt die Kortikalis eng am Verlängerungsmarknagel an. Ein Problem, das hieraus resultiert, ist eine zu geringe Reibungskraft, die auf den Verlängerungsmarknagel wirkt. Beim ISKD kann dies dazu führen, dass der Nagel zu schnell verlängert, woraus später Probleme bei der Konsolidierung entstehen können. [12] Das zweite große Problem, das aus der geringen Passgenauigkeit des Nagels resultiert, ist eine Verklebung des Nagels durch ein kortikales Impingement. Dabei kommt es am Femur durch den Zug des M.quadriceps femoris am distalen Fragment zu einer geringen Extension des Femurs und dadurch zu einem erhöhten Druck auf die Vorderseite des Verlängerungsmarknagels. [75]

Die Verwendung von Markraumböhrern mit starrem Schaft ermöglicht es, eine gerade Marknagelbahn zu schaffen, ohne den Markraum um mehr als 0,5cm bis 1cm zu überbohren. Da sie nicht dem Weg des geringsten Widerstandes folgen, kann gezielt entweder die anteriore oder die posteriore Kortikalis geschwächt werden. Am Femur weist dabei die posteriore Kortikalis eine größere Dicke auf und wird daher geschwächt, an der Tibia hingegen die anteriore Kortikalis. Hierdurch kann die Kurvation des Markraums aufgehoben werden. Mit Hilfe dieser Methode kann auf einer längeren Strecke ein direkter Kontakt zwischen Verlängerungsmarknagel und endostaler Oberfläche des Kortex hergestellt werden, was so bei der herkömmlichen Methode nicht möglich wäre.

Durch die verlängerte Kontaktfläche soll zum einen ein kortikales Impingement verhindert werden, da eine Extension des distalen Fragmentes erschwert wird. Hinzu kommt, dass eine möglichst große Kontaktfläche von vielen Autoren als Faktor für eine möglichst stabile Fixation gesehen wird und so die Konsolidierung positiv beeinflussen soll. [76] Bei der Frakturbehandlung wird dabei das Problem der Konvexität der anterioren inneren Kortikalis durch gebogene, der Anatomie angepasste, Marknägel behoben und so eine große Kontaktfläche geschaffen. Da dies bei Verlängerungsmarknägeln nicht möglich ist, muss hier im Rahmen der Markraumkonfektionierung eine gerade Marknagelbahn geschaffen werden.

Zudem können durch die Verwendung der starren Markraumböhrer Verlängerungsmarknägel mit einem größeren Durchmesser implantiert werden, da der Markraum nur um 0,5mm bis 1mm überbohrt werden muss. Dies soll das Risiko eines Nagelbruchs minimieren, da ein zu geringer Durchmesser als Risikofaktor hierfür gesehen wird. [77]

Tosun et al. zeigten zudem, dass ca. 13% der Tibiae einen sehr engen Markraum aufweisen.[33] Dies kann dazu führen, dass der Markraum mit flexiblen Markraumböhrern nicht auf den erforderlichen Durchmesser aufgebohrt werden kann, da nicht um 1,7 bis 2,5mm überbohrt werden kann.

Ein weiteres Problem des Überbohrens des Markraums ist es, dass es bei einer zu starken Ausdünnung des Kortex beim Entfernen des Nagels zu einer Fraktur des Femurs oder der Tibia kommen kann. [35]

Bei der Verlängerung des Femurs besteht zudem das Problem, dass die Verlängerung entlang der anatomischen Femurachse durchgeführt wird und nicht entlang der mechanischen Femurachse. Dies führt zu einer Verschiebung der Mikulicz-Linie nach lateral und damit zu einer Valgisierung der Beinachse. Burghardt et al. zeigten, dass diese Lateralverschiebung, bei präoperativ physiologischer Beinachse, etwa einen Millimeter pro verlängertem Zentimeter beträgt. [78] Ist der Durchmesser des Verlängerungsmarknagels im Vergleich zum Durchmesser des Markraums darüber hinaus zu gering und dadurch der Kontakt zwischen Verlängerungsmarknagel und der Kortikalis zu gering, kann es am Femur zu einer Varisierung kommen. Der Grund hierfür ist, dass proximal ein lateraler Zug durch die Abduktoren besteht und distal ein medialer Zug durch die Adduktoren. Liegt der Verlängerungsmarknagel über eine lange Strecke der Kortikalis an, kann diese Varisierung verhindert werden. [79]

Neben den oben genannten Punkten bringt die Verwendung der starren Markraumböhrer noch einen weiteren, großen Vorteil mit sich. Sie ermöglichen eine simultane Achskorrektur durch den Verlängerungsmarknagel. Diese kann vor allem durch die Markraumkonfektionierung des eintrittsnahen Fragmentes erreicht werden. Hierfür müssen die, durch die präoperative Planung festgelegten, Ein- und Austrittspunkte der Markraumböhrer exakt eingehalten werden. Durch die starren Markraumböhrer können hierbei auch größere Achskorrekturen durchgeführt werden. [17] Werden zur Markraumkonfektionierung hingegen flexible Böhrer verwendet, muss eine eventuell vorliegende Varus- oder Valgusfehlstellung mit einer zweiten Operation korrigiert werden oder der Markraum muss massiv überbohrt werden. In diesen Fällen werden häufig open-

oder closed-wedge-Osteotomien mit Plattenosteosynthese durchgeführt, nachdem die Distraktionsbehandlung abgeschlossen ist. Abbildung 48 zeigt ein solches Vorgehen bei einem Patienten mit einer stark ausgeprägten Valgusfehlstellung. [74]

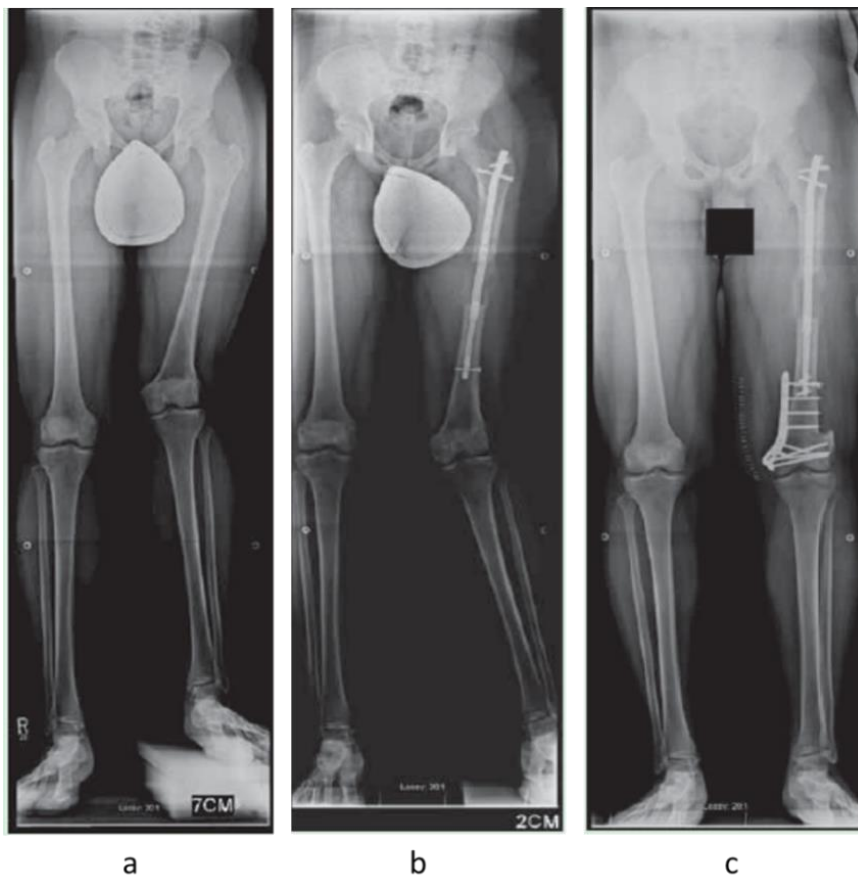


Abbildung 48: Zweizeitiges Vorgehen zur Korrektur einer Valgusfehlstellung; a: vor Verlängerung; b: nach Verlängerung; c: nach Achskorrektur[74]

4.4. Vergleich mit operativen Beinverlängerungen nach der herkömmlichen Methode

Da operative Beinverlängerungen seltene Behandlungen sind und nur von einem relativ kleinen Kreis von Operateuren durchgeführt werden, gibt es nur wenig Literatur über die Ergebnisse dieser Behandlungen.

Leidinger et al. veröffentlichten 2006 eine Studie zu den Ergebnissen der operativen Beinverlängerung mit dem ISKD-Verlängerungsmarknagel. Dabei wurden 16 Verlängerungen des Femurs, sowie sechs Verlängerungen der Tibia ausgewertet. 21 dieser Behandlungen verliefen erfolgreich, wobei am Femur eine durchschnittliche Verlängerung von 48mm erreicht wurde und an der Tibia eine Verlängerung von 51mm. Der Distraktionsindex lag am Femur bei 1,1 mm/d an der Tibia bei 0,7mm/d. Bei sechs Patienten (27%) kam es zu einem vorzeitigen Distraktionstopp, der unter Narkose behandelt werden musste. Bei einem dieser Patienten konnte der Distraktionsstopp nicht behoben werden, da sich der Nagel verklemmt hatte. In diesem Fall musste auf ein anderes Verlängerungsverfahren umgestellt werden. In drei Fällen kam es zu einer unkontrollierten oder zu schnellen Verlängerung. Dies entspricht 14% aller Fälle. Der Vollbelastungsindex unterschied sich deutlich zwischen Femur und Tibia.

Die femoralen Behandlungen wiesen einen Vollbelastungsindex von 20 d/cm auf, bei den tibialen Behandlungen betrug er hingegen 32 d/cm. Dabei wurden allerdings nur die Fälle berücksichtigt, in welchen eine problemlose Konsolidierung auftrat. Vier (19%) der tibialen Fälle zeigten Probleme bei der Konsolidierung. Drei (14%) davon entwickelten eine Pseudarthrose, die durch eine Spongiosaplastik behandelt werden musste. Der vierte Fall wurde mit einer Dynamisierung des Marknagels zur Ausheilung gebracht. [47]

Auch Simpson et al. untersuchten 2009 33 Fälle, in welchen eine operative Beinverlängerung des Femurs mit dem ISKD-Verlängerungsmarknagel durchgeführt wurde. In 97% der Fälle wurde dabei das Verlängerungsziel erreicht, wobei durchschnittlich um 46mm verlängert wurde. Bei sechs Patienten kam es zu einem vorzeitigen Distraktionsstopp, der in Allgemeinanästhesie behandelt werden musste. Dies entspricht 18% des Gesamtkollektivs. Bei einem der Patienten musste anschließend das Verfahren zur Verlängerung gewechselt werden. In sieben Fällen (21%) trat eine zu schnelle und unkontrollierte Verlängerung auf. Eine verzögerte Konsolidierung wurde bei neun Patienten beobachtet, wobei bei acht dieser Patienten eine operative Behandlung nötig war. Bei fünf Patienten wurde der Verlängerungsmarknagel gegen einen herkömmlichen Marknagel ausgetauscht, die übrigen drei Patienten benötigten eine Spongiosatransplantation. Dies bedeutet, dass 25% der erfolgreichen Verlängerungen eine operative Therapie der verzögerten Konsolidierung benötigten. Der Konsolidierungsindex wurde in dieser Veröffentlichung nicht genannt. Zudem kam es bei einem Patienten zu einer Re-Fraktur, sowie bei einem Patienten zu einem Bruch des Verlängerungsmarknagels. [11]

In einer weiteren Studie untersuchten Kenaway et al. 2011 57 Fälle von operativen Beinverlängerungen mit dem ISKD, wobei es sich um 45 femorale und zwölf tibiale Behandlungen handelte. Das Distraktionsziel wurde dabei bei allen Patienten erreicht, wodurch eine durchschnittliche Verlängerung von 43mm erzielt wurde. Der Distraktionsindex betrug bei den femoralen Behandlungen $1,2 \pm 0,4$ mm/d, bei den tibialen Behandlungen $0,9 \pm 0,1$ mm/d. In sechs Fällen kam es zu einem vorzeitigen Distraktionstopp, welcher unter Allgemeinanästhesie behandelt werden musste. Dies entspricht 11% des Gesamtkollektivs. Vier dieser Patienten zeigten eine vorzeitige Konsolidierung, bei zwei Patienten lag ein Problem mit dem Verlängerungsmarknagel vor. Bei neun Patienten (16%) trat eine unkontrollierte, zu schnelle Verlängerung auf, was in sechs Fällen zu einer verzögerten Konsolidierung führte. Insgesamt zeigten zwölf Patienten (21%) eine verzögerte Konsolidierung, die operativ behandelt werden musste. Bei allen zwölf Patienten musste mindestens ein Austausch des ISKD gegen einen herkömmlichen Marknagel oder eine Spongiosaplastik durchgeführt werden. Bei vier Patienten musste ein Segmenttransport mittels Fixateur externe durchgeführt werden. Der Konsolidierungsindex der Patienten mit problemloser Konsolidierung betrug 36 ± 10 d/cm, wobei nicht näher beschrieben wurde, wie die Konsolidierung definiert wurde. [13]

2012 untersuchten Wang und Edwards elf femorale und fünf tibiale Beinverlängerungen mit dem ISKD. Alle Behandlungen verliefen dabei erfolgreich, mit einer durchschnittlichen Verlängerung von 35mm und einem Distraktionsindex von 1,2 mm/d. Bei fünf Patienten kam es zu einer zu schnellen Verlängerung, was 31% aller Fälle entspricht. Bei drei Patienten (19%) trat eine zu langsame Verlängerung oder ein Distraktionstopp auf, der zu einer

erneuten Operation führte. In sechs Fällen (38%) zeigte sich kein ausreichendes Regenerat, so dass eine Spongiosatransplantation nötig wurde. Der Konsolidierungsindex lag bei 47,8 d/cm, wobei nicht näher erläutert wurde, wie die Konsolidierung definiert wurde. Bei zwei Patienten entwickelte sich durch die Verlängerung eine Achsfehlstellung. [80]

Lee et al. werteten 2014 39 Behandlungen mit dem ISKD mit einer durchschnittlichen Verlängerung von 47mm aus. Dabei handelte es sich um 26 femorale und neun tibiale Behandlungen. In drei Fällen (8%) trat ein vorzeitiger Distraktionsstopp auf, welcher nur unter Allgemeinanästhesie behandelt werden konnte. Bei sechs Fällen (15%) kam es zu einer unkontrollierten Verlängerung. Der Distraktionsindex lag am Femur bei $1,5 \pm 0,6$ mm/d, an der Tibia bei $0,9 \pm 0,2$ mm/d. Der gewünschte Distraktionsindex von 0,8-1,5 mm/d wurde in 40% der Fälle erreicht. Bei vier Patienten trat eine verzögerte Konsolidierung auf, wobei keiner dieser Patienten eine operative Therapie benötigte. Der Konsolidierungsindex lag am Femur bei 17 ± 11 d/cm, an der Tibia bei 36 ± 8 d/cm. Die Konsolidierung wurde dabei als Konsolidierung von mindestens einer Kortikalis definiert. In einem Fall musste, auf Grund eines defekten Verlängerungsmarknagels, auf ein anderes Verfahren umgestellt werden. [81]

Ebenfalls 2014 veröffentlichten Karakoyun et. al eine Studie, welche die Ergebnisse von zehn femoralen und zwei tibialen Verlängerungen mit dem ISKD darlegte. Die Behandlung verlief dabei bei allen Patienten erfolgreich. Es wurde eine Verlängerung von durchschnittlich 44mm erreicht. In zwei Fällen (17%) kam es zu einem Distraktionsstopp, welcher in einem Fall durch eine Re-Osteotomie und in dem anderen Fall durch eine Mobilisierung unter Allgemeinanästhesie behoben wurde. Zudem trat in vier Fällen eine zu schnelle Verlängerung auf, was 33% des Gesamtkollektivs entspricht. Bei einem Patienten war, aufgrund einer ungenügenden Regeneratbildung, eine Spongiosaplastik notwendig. Der Konsolidierungsindex betrug 37,8 d/cm. Die genaue Definition der Konsolidierung wurde in dieser Veröffentlichung nicht erläutert. Die MAD lag bei Abschluss der Behandlung bei allen Patienten im physiologischen Bereich. [82]

Studie	Distraktionsstopp	Unkontrollierte Verlängerung	Ungenügende Regeneratbildung	Konsolidierungsindex
Leidinger et al.	27%	14%	14%	Femur: 20 d/cm Tibia: 32 d/cm
Simpson et al.	18%	21%	25%	
Kenawey et al.	11%	16%	21%	36 ± 10 d/cm
Wang und Edwards	19%	31%	38%	47,8 d/cm
Lee et al.	8%	15%	0%	Femur: 17 ± 11 d/cm Tibia: 36 ± 8 d/cm
Karakoyun et al.	17%	33%	8%	37,8 d/cm

Tabelle 6: Ergebnisse der wesentlichen Studien über den Einsatz des ISKD Verlängerungsmarknagels

Da der Phenix-Verlängerungsmarknagel ein sehr selten verwendeter Verlängerungsmarknagel ist, gibt es keine Studien, die einen direkten Vergleich mit den Ergebnissen dieser Auswertung ermöglichen. Daher werden hierfür Studien herangezogen,

welche die Ergebnisse von operativen Beinverlängerungen mit dem Precice-Verlängerungsmarknagel beschreiben. Die Funktionsweise dieses Verlängerungsmarknagels ist der des Phenix ähnlich. Bei beiden wird die Verlängerung durch einen externen Magneten gesteuert.

Schiedel et al. untersuchten 2014 26 Behandlungen mit dem Precice-Verlängerungsmarknagel, wobei es sich um 20 femorale und sechs tibiale Behandlungen handelte. Bei 24 der 26 Behandlungen wurde die gewünschte Beinlänge erreicht. Die durchschnittlich erreichte Distraktionsstrecke betrug 37mm. Bei einem Patienten (4%) trat eine vorzeitige Konsolidierung auf, die durch eine Re-Osteotomie behandelt werden musste. In zwei Fällen (8%) kam es während der Konsolidierungsphase zu einem Bruch des Verlängerungsmarknagels. Über die Dauer der Konsolidierungsphase und das Auftreten von verzögerten Konsolidierungen wurden in dieser Studie keine Aussagen gemacht. [83]

Auch Shabtai et al. veröffentlichten 2014 eine Studie zu den Ergebnissen von 16 femoralen und fünf tibialen Behandlungen mit dem Precice-Verlängerungsmarknagel. In jedem der 21 Fälle wurde das Verlängerungsziel erreicht, wobei durchschnittlich um 44mm verlängert wurde. Der Distraktionsindex lag bei 1,0 mm/d. Bei keinem der Patienten zeigte sich eine vorzeitige Konsolidierung. In vier Fällen kam es zu einer ungenügenden Regeneratbildung, die durch eine Spongiosatransplantation behandelt werden musste. Dies entspricht 19% aller Fälle. Der Konsolidierungsindex betrug 27,3 d/cm, wobei die Konsolidierung als Konsolidierung von drei Kortices definiert wurde. [31]

Zudem untersuchten Kirane et al. 25 operative Beinverlängerungen mit dem Precice-Verlängerungsmarknagel. Dabei wurde in 17 Fällen das Femur und in acht Fällen die Tibia behandelt. Alle Behandlungen verliefen erfolgreich, wobei eine Verlängerung von durchschnittlich 35mm erreicht wurde. In einem Fall (4%) zeigte sich eine vorzeitige Konsolidierung, die eine Re-Osteotomie erforderlich machte. Bei zwei Patienten (8%) kam es zu einer ungenügenden Regeneratbildung, welche durch eine Spongiosatransplantation therapiert wurde. In dieser Studie wurde kein Konsolidierungsindex genannt. Bei den femoralen Behandlungen kam es zu einer Verschiebung der MAD um 1mm nach lateral, bei den tibialen Behandlungen lag die MAD nach der Verlängerung durchschnittlich 5mm weiter lateral. Der mLDFW betrug nach den femoralen Behandlungen durchschnittlich 2° mehr als vor den Behandlungen. Der MPTW lag bei den tibialen Behandlungen postoperativ durchschnittlich 3° höher als präoperativ.[84]

Studie	Distraktionsstopp	Ungenügende Regeneratbildung	Konsolidierungsindex
Schiedel et al.	4%		
Shabtai et al.	0%	19%	27,3 d/cm
Kirane et al.	4%	8%	

Tabelle 7: Ergebnisse der Precice-Studien

Vergleicht man die Ergebnisse der ISKD- und der Precice-Studien, fällt auf, dass sich die Ergebnisse deutlich unterscheiden. So tritt beim Precice-Verlängerungsmarknagel deutlich seltener ein Distraktionstopp auf und auch die Rate an ungenügenden Regeneratbildungen liegt niedriger. Unkontrollierte Verlängerungen sind auf Grund des

Verlängerungsmechanismus unmöglich. Daher werden im Folgenden die Ergebnisse der ISKD-Gruppe mit den Ergebnissen der ISKD-Studien verglichen und die Ergebnisse der Phenix-Gruppe mit jenen der Precice-Studien.

Die Distraktionsstrecke lag in den ISKD-Studien im Bereich von durchschnittlich 35 bis 48mm, bei den Precice-Studien im Bereich von durchschnittlich 35 bis 44mm. Die Auswertung der Ergebnisse dieser Studie ergab für die ISKD-Gruppe im Mittel eine Verlängerung von 36,8mm und für die Phenix-Gruppe eine durchschnittliche Verlängerung von 48,6mm. Damit liegt die erreichte Distraktionsstrecke in etwa im gleichen Bereich wie bei den oben erwähnten Studien, was eine gute Vergleichbarkeit der Ergebnisse gewährleistet.

Betrachtet man die Rate an vorzeitigen Distraktionsstopps in der Literatur, so zeigen sich für den ISKD Werte zwischen 8% und 27%. Im Durchschnitt trat in diesen Studien bei ca. 15% aller Patienten ein vorzeitiger Distraktionsstopp auf. Im Vergleich dazu kam es in der ISKD-Gruppe dieser Studie nur in 6,5% aller Fälle zu einem vorzeitigen Distraktionsstopp. Damit liegt die Häufigkeit der vorzeitigen Distraktionsstopps in dieser Studie niedriger als bei allen anderen ISKD-Studien und ca. 8,5% unter dem Durchschnitt. Die Rate an vorzeitigen Distraktionsstopps in den Precice-Studien liegt bei 0% bis 4% mit einem Durchschnitt von ca. 3%. In der Phenix-Gruppe zeigte sich hingegen bei 50% aller Patienten ein vorzeitiger Distraktionsstopp. Der große Unterschied zwischen der Phenix-Gruppe und der ISKD-Gruppe deutet daraufhin, dass das Auftreten von vorzeitigen Distraktionsstopps ein Phenix-spezifisches Problem sein könnte. Leider gibt es in der Literatur keine weiteren Untersuchungen, die diese Vermutung belegen könnten.

Eine unkontrollierte Verlängerung zeigte sich in den veröffentlichten ISKD-Studien bei 14 bis 33% aller Patienten. Im Mittel lag der Wert bei ca. 19%. In der ISKD-Gruppe dieser Auswertung trat bei 12,9% aller Fälle eine unkontrollierte, zu schnelle, Verlängerung auf. Damit liegt auch dieser Wert niedriger als in allen bisherigen Veröffentlichungen. Zudem wurde in 73,7% aller Fälle und in 83,9% aller ISKD-Fälle der gewünschte Distraktionsindex von 0,8-1,5 mm/d erreicht. In der Studie von Lee et al. wurde dieser Wert nur in etwa 40% aller Fälle erreicht. [81] Die Tatsache, dass sowohl die Rate an vorzeitigen Distraktionsstopps als auch die Rate an unkontrollierten Verlängerungen niedriger ist als in allen anderen ISKD-Veröffentlichungen weist darauf hin, dass durch die Markraumkonfektionierung mit starren Markraumbohrern eine sehr gute Lage des Marknagels im Markraum erreicht wurde. Weder war die Reibung durch ein zu geringes Überbohren zu groß, so dass es zu einer großen Zahl an vorzeitigen Distraktionsstopps gekommen wäre, noch, durch zu weites Überbohren, zu gering, so dass es zu einer hohen Zahl an unkontrollierten Verlängerungen gekommen wäre. Auch ein Impingement des Nagels an der ventralen Kortikalis des Femurs oder der Tibia wurde nicht beobachtet. Zudem zeigte sich in keinem Fall ein gebrochener Verlängerungsmarknagel, was ebenfalls für eine große Kontaktfläche von Nagel und Kortikalis spricht. In einer von Burghardt et al. 2011 publizierten Studie zu mechanischen Fehlern des ISKD war es in 10 Fällen (4%) zu einem Bruch des Verlängerungsmarknagels gekommen. In der Phenix-Gruppe lag der Distraktionsindex bei sechs von acht Patienten unter dem gewünschten Bereich. Dies spricht wiederum dafür, dass der Verlängerungsmechanismus dieses Verlängerungsmarknagels zu schwach ist.

Bei der Analyse der Häufigkeit des Auftretens einer ungenügenden Regeneratbildung, welche eine operative Therapie benötigte, zeigten sich in der Literatur für den ISKD Werte zwischen 0% und 38%. Im Durchschnitt lag der Wert bei 17%. In diesen Fällen wurde jeweils mindestens der Verlängerungsmarknagel gegen einen herkömmlichen Marknagel ausgetauscht oder eine Spongiosaplastik durchgeführt. Lediglich in der Studie von Leidinger et al. wurde ein Fall erwähnt, in welchem eine Dynamisierung durchgeführt wurde. Der Konsolidierungsindex lag zwischen 17 d/cm und 47,8 d/cm. Hierbei gab es jedoch große Unterschiede in der Berechnung. Zum einen wurden bei einigen Studien nur die Fälle mit einbezogen, in welchen eine problemlose Konsolidierung auftrat, zum anderen wurde die Konsolidierung teils nicht näher definiert. Zudem wurden in zwei Studien getrennte Werte für Femur und Tibia berechnet. Die Auswertung der Konsolidierung der ISKD-Fälle dieser Studie ergab einen durchschnittlichen Vollbelastungsindex von 34,9 d/cm. Betrachtet man nur die Fälle mit problemloser Konsolidierung lag der Vollbelastungsindex bei 29,7 d/cm. Es gab dabei keinen signifikanten Unterschied zwischen Femur und Tibia. Eine verzögerte Konsolidierung, die eine Operation erforderte, trat bei 35,5% der ISKD-Fälle auf. Darin sind jedoch auch Fälle enthalten, in welchen lediglich eine Dynamisierung durchgeführt wurde. Betrachtet man nur jene Fälle, in welchen eine Spongiosaplastik durchgeführt wurde, wie es in den anderen Studien gehandhabt wurde, liegt der Wert bei 16,1% aller ISKD-Fälle. Damit sind die Ergebnisse bezüglich der Konsolidierung, sowohl was den Vollbelastungsindex betrifft als auch die Rate an ungenügenden Regeneratbildungen, vergleichbar mit jenen der ISKD-Studien in der Literatur. Für den Precice-Verlängerungsmarknagel zeigt sich in der Literatur eine Rate an ungenügenden Regeneratbildungen von acht bis 19% mit einem Durchschnitt von 13%. Der Konsolidierungsindex wird lediglich von Shabtai et al. beschrieben und liegt dort bei 27,3 d/cm. Bei den im Rahmen dieser Studie untersuchten Phenix-Fällen gab es keinen Fall einer ungenügenden Regeneratbildung die ein operatives Vorgehen erfordert hätte. Der Vollbelastungsindex lag bei $24,9 \pm 7,0$ d/cm. Generell weisen die magnetbetriebenen Verlängerungsmarknägel eine geringere Rate an ungenügenden Regeneratbildungen auf. Zum einen liegt dies an dem schonenderen Verlängerungsmechanismus, da hierbei keine Rotationsbewegungen von Nöten sind. Zum anderen kommt es beim Phenix und Precice zu keiner unkontrollierten Verlängerung, was ein Risikofaktor für eine insuffiziente Regeneratbildung ist. [12] Zusammenfassend lässt sich zur Konsolidierung sagen, dass die Ergebnisse dieser Studie im oberen Bereich der veröffentlichten Ergebnisse liegen. Ein klarer Vorteil der verwendeten Methode gegenüber der herkömmlichen Methode lässt sich bezüglich der Konsolidierung jedoch nicht erkennen.

Eine simultane Korrektur einer Varus- oder Valgusfehlstellung wurde lediglich in den Studien von Simpson et al. und Kenawey et al. beschrieben. In beiden Studien wird jedoch leider keine Angabe über die dabei erzielten Ergebnisse und die Genauigkeit in Bezug auf die Planung gemacht.

Burghardt et al. untersuchten 2012 die Veränderung der MAD durch die Verlängerung am Femur ohne geplante Achskorrektur. Dabei zeigte sich eine durchschnittliche Veränderung der MAD um 4,4mm. Bei 26 von 27 untersuchten Fällen trat dabei eine Lateralverschiebung der Mikulicz-Linie auf. Diese Lateralverschiebung lag bei ca. 1mm pro verlängertem Zentimeter. Begründet wird dies damit, dass die Verlängerung entlang der anatomischen

Achse des Femurs stattfindet und diese lateral der mechanischen Femurachse liegt.[78] Die Ergebnisse dieser Studie zeigen, dass durch die Markraumkonfektionierung mittels starrer Markraumborner keine unerwünschte Lateralverschiebung der Mikulicz-Linie bei der Verlängerung des Femurs auftritt. Lediglich in 10 von 23 femoral behandelten Fällen zeigte sich eine nach lateral gerichtete Abweichung von der Planung.

4.5. Vergleich mit Studien zur operativen Achskorrektur der unteren Extremität

Da die open- und closed-wedge Osteotomien am Femur und der Tibia anerkannte Verfahren zur Korrektur von Achsfehlstellungen in der Frontalebene und in vielen Fällen die Alternative zur simultanen Achskorrektur und Beinverlängerung sind, werden die Ergebnisse dieser Studie im Folgenden mit den Ergebnissen von Studien zu diesen Verfahren verglichen.

Healy et al. untersuchten 1988 23 medial schließende Osteotomien des Femurs zur Korrektur von Valgusfehlstellungen. Das Korrekturziel lag bei einem HKA von 2° Valgus mit einem Toleranzbereich von $\pm 4^\circ$. Der postoperative HKA betrug im Mittel 2° Valgus, jedoch mit einer sehr großen Spannweite von 7° Varus bis 6° Valgus. 22 von 23 Fällen und damit 96% lagen dabei im vorgegebenen Toleranzbereich. [85]

Backstein et al. werteten 2007 die Ergebnisse von 40 medial schließenden, varisierenden distalen Femurosteotomien aus. Ziel dieser Operationen war es, einen HKA von 0° zu erreichen. Postoperativ lag der durchschnittliche HKA bei 1,2° Varus. Ein Zielkorridor wurde in dieser Studie nicht definiert. [86]

Eine weitere Studie von Zarrouk et al. untersuchte 2010 die Ergebnisse von 22 lateral öffnenden distalen Femurosteotomien zur Korrektur von Valgusfehlstellungen. Es sollte dabei eine Beinachse von 2-3° Valgus erreicht werden. Der Zielbereich wurde als 0-6° Valgus definiert und umfasste damit einen Bereich von $\pm 3^\circ$ um den Zielwert. Der durchschnittliche postoperative HKA lag bei 1,5° Valgus. In 12 von 22 Fällen wurde dieser Zielbereich erreicht. Dies entspricht 55% des Gesamtkollektivs.[87]

Auch Saragaglia et al. werteten 2014 29 computer-assistierte varisierende Korrekturosteotomien am Femur aus. In 14 Fällen wurde eine medial schließende, in zehn Fällen eine lateral öffnende Osteotomie durchgeführt. In fünf Fällen wurde gleichzeitig eine Korrekturosteotomie an der Tibia und am Femur vorgenommen. Das Korrekturziel lag bei 1° Varus mit einem Toleranzbereich von $\pm 2^\circ$. Der durchschnittliche postoperative HKA lag bei $0,1 \pm 1,9^\circ$ Valgus. In 86,2% aller Fälle lag das postoperative Ergebnis im Toleranzbereich. [88]

2015 untersuchten Cameron et al. die radiologischen Ergebnisse von 21 lateral öffnenden varisierenden Korrekturosteotomien am distalen Femur. Als Korrekturziel wurde dabei eine neutrale Beinachse geplant. Der postoperative HKA lag im Schnitt bei 2° Varus. 48% der Fälle lagen im Bereich von $\pm 3^\circ$ um das Korrekturziel. [89]

Studie	Korrekturziel	Postoperative HKA	Erfolgsquote
Healy et al.	2±4° Valgus	2° Valgus	96%
Backstein et al.	0°	1,2° Varus	
Zarrouk et al.	2-3° Valgus (0-6° Valgus)	1,5° Valgus	55%
Saragaglia et al.	1±2° Varus	0,1±1,9° Valgus	86,2%
Cameron et al.	0±3°	2° Varus	48%

Tabelle 8: Ergebnisse der Studien zu femoralen Korrekturosteotomien

Auch zu den tibialen Korrekturosteotomien gibt es viele Studien, die auf die Genauigkeit der durchgeführten Behandlung eingehen. Bereits 1990 untersuchten Ivarsson et al. 81 lateral schließende Korrekturosteotomien der proximalen Tibia. Es wurden dabei zwei Gruppen unterschieden. In 33 Fällen lag das Korrekturziel bei 5° Valgus, in 48° Fällen wurde eine neutrale Beinachse angestrebt. In der ersten Gruppe betrug der postoperative HKA durchschnittlich $0,8 \pm 4,2^\circ$, in der zweiten Gruppe $1,5 \pm 2,7^\circ$. Die mittlere Abweichung von der Planung lag in beiden Gruppen zusammen bei $2,6 \pm 6^\circ$. [90]

Marti et al. veröffentlichten 2004 eine Studie mit den Ergebnissen von 32 medial öffnenden Korrekturosteotomien an der proximalen Tibia bei Varusfehlstellungen. Dabei wurde eine durchschnittliche Korrektur von $5,9^\circ$ erzielt. Das Korrekturziel war dabei abhängig von der Dicke des Knorpels im Bereich des medialen Kompartimentes des Kniegelenks. Als erfolgreiche Korrektur wurde die Behandlung gewertet, wenn die Abweichung des Passagepunktes der Mikulicz-Linie durch das Tibiaplateau von der Planung höchstens 5% der Breite des gesamten Tibiaplateaus betrug. Auf Grund dieser Kriterien wurden 50% der Behandlungen als Erfolg gewertet. 66% lagen im Bereich von 0-10% Abweichung. Der posteriore tibiale Slope nahm bei den Behandlungen im Schnitt um $2,7^\circ$ zu. [91]

In einer weiteren Studie untersuchten Brouwer et al. 2006 92 Osteotomien im Bereich der proximalen Tibia zur Korrektur von Varusfehlstellungen. Dabei handelte es sich um 47 lateral schließende und 45 medial öffnende Osteotomien. Präoperativ lag der HKA im Mittel bei $6,3^\circ$ Varus. Das Korrekturziel lag bei beiden Behandlungen bei 4° Valgus. Die durchschnittliche Abweichung von der Planung lag in der Gruppe der lateral schließenden Osteotomien bei $2,7^\circ$, in der Gruppe der medial öffnenden Osteotomien bei 4° . Der durchschnittliche postoperative HKA lag in der ersten Gruppe bei $3,4^\circ$ Valgus, in der zweiten Gruppe bei $1,3^\circ$ Valgus. In einem Bereich von $0-6^\circ$ Valgus lagen dabei 79% der Fälle der ersten Gruppe und 56% der Fälle der zweiten Gruppe. [92]

2011 untersuchten Gebhard et al. 51 Fälle, in welchen eine computer-assistierte medial öffnende Osteotomie der proximalen Tibia zur Behandlung einer medialen Gonarthrose durchgeführt wurde. Als Toleranzbereich wurde ein Bereich von $\pm 3^\circ$ um den geplanten HKA festgelegt. 85% der untersuchten Fälle erfüllten diese Bedingung und wurden als erfolgreiche Korrekturen gewertet. 48% der Fälle lagen in einem Bereich von $\pm 2^\circ$ um den geplanten HKA. [93]

Schröter et al. werteten 2012 76 medial öffnende Korrekturosteotomien der proximalen Tibia aus. Die durchschnittliche Korrektur betrug dabei $4,9^\circ$. Der Toleranzbereich wurde als $\pm 1,5^\circ$ um den geplanten HKA definiert. Der postoperative HKA lag im Mittel bei $0,3^\circ$ Varus. In 73% der Fälle wurde das Ziel nicht erreicht. Die durchschnittliche Abweichung von der

Planung lag dabei bei 2,5°. Der postoperative MPTW lag bei 91,4° und damit außerhalb des physiologischen Bereichs. [94]

In einer weiteren Studie verglichen Iorio et al. 2013 die Ergebnisse von 13 computer-assistierten und elf herkömmlichen medial öffnenden Korrekturosteotomien der proximalen Tibia. In der ersten Gruppe betrug der präoperative HKA 6,8±3,3° Varus, in der zweiten Gruppe 5,6±1,9° Varus. Das Korrekturziel lag bei 2-6° Valgus. In der computer-assistierten Gruppe wurde dieses Ziel in 86% der Fälle erreicht, in der Gruppe der manuell durchgeführten Osteotomien in 23% der Fälle. Der postoperative MPTW lag in der ersten Gruppe bei 90,4°, in der zweiten Gruppe bei 90,1°. In der Gruppe, in der die Osteotomien manuell durchgeführt wurden, zeigte sich zudem eine durchschnittliche Zunahme des posterioren tibialen Slopes um 2,8°. Lediglich in 24% der Fälle dieser Gruppe lag die Slope-Zunahme bei bis zu 2°. In der computer-assistierten Gruppe lagen 100% der Fälle im Bereich bis maximal 2°. [95]

Studie	Korrekturziel	Postoperative HKA	Erfolgsquote
Ivarsson et al.	5° Valgus 0°	0,8±4,2° Valgus 1,5±2,7° Valgus	Abweichung von der Planung 2,6°
Marti et al.	±5% um Planung		50%
Brouwer et al.	4° Valgus (0-6°Valgus)	3,4° Valgus 1,3° Valgus	79% (lateral schließend) 56% (medial öffnend)
Gebhard et al.	±3° um geplanten HKA		85% (computer-assistiert)
Schröter et al.	±1,5° um geplanten HKA	0,3° Varus	27%
Iorio et al.	2-6° Valgus		86%(computer-assistiert) 23% (manuell)

Tabelle 9: Ergebnisse der Studien zu tibialen Korrekturosteotomien

Zusammenfassend lässt sich sagen, dass weder bei den Korrekturosteotomien am Femur noch bei den Korrekturosteotomien an der Tibia ein Konsens darüber herrscht, in welcher Größenordnung die Abweichung von der präoperativen Planung liegen darf. Die Werte liegen hierbei zwischen ±1,5° und ±4° Abweichung von dem geplanten HKA. Zudem fällt auf, dass die Genauigkeit der computer-assistiert durchgeführten Korrekturosteotomien deutlich höher ist als die der herkömmlich durchgeführten Osteotomien. Nimmt man einen Toleranzbereich von ±3° als Richtlinie, liegt die Erfolgsquote der durchgeführten Korrekturosteotomien zwischen 48% und 85%. Die 85% stammen jedoch aus einer Studie mit computer-assistiert durchgeführten Osteotomien. Bei einem Toleranzbereich von ±2° liegt die Erfolgsquote zwischen 23% und 86%, wobei die Erfolgsquote von 86% computer-assistiert erzielt wurde. Lediglich in einer Studie wurde ein Toleranzbereich von ±1,5° zu Grunde gelegt. Hier wurde jedoch eine Erfolgsquote von nur 23% erzielt. Marti et al. benutzten zur Beschreibung der Beinachse den Durchgangspunkt der Mikulicz-Linie durch das Tibiaplateau, wobei 50% der Fälle eine Abweichung bis 5% und 66% eine Abweichung bis 10% der Breite des Tibiaplateaus aufwiesen.

Die in dieser Studie erzielten Ergebnisse wurden alle nicht computer-assistiert erreicht. Im Mittel wurde eine Achskorrektur von 2,4° geplant, wobei die geplante Korrektur zwischen 0°

und $8,0^\circ$ betrug. Die Abweichung von der Planung lag durchschnittlich bei $1,5 \pm 1,5^\circ$. Legt man einen Toleranzbereich von $\pm 3^\circ$ zu Grunde, so wurde in 89% der Fälle das Korrekturziel erreicht. 79% aller Fälle zeigten eine Abweichung von weniger als $\pm 2^\circ$. Bei einem Toleranzbereich von nur $\pm 1,5^\circ$ lagen noch 71% der Fälle im Zielkorridor. Damit erreichten lediglich die Studien von Saragaglia et al. und Iorio et al. minimal bessere Ergebnisse, was die Genauigkeit der Korrektur betrifft. Beide wiesen, bei einem Toleranzbereich von $\pm 2^\circ$, eine um ca. 7% höhere Erfolgsquote auf. Die Operationen wurden in beiden Studien jedoch computer-assistiert durchgeführt. Die Studien ohne computer-assistierte Eingriffe, welche den HKA als Messparameter verwendeten, wiesen durchweg niedrigere Erfolgsquoten auf als sie in dieser Studie erreicht wurden. Dies ist besonders bemerkenswert, da im Rahmen dieser Studie nicht nur eine reine Achskorrektur durchgeführt wurde, sondern eine simultane Beinverlängerung erfolgte.

Nimmt man den Durchgangspunkt der Mikulicz-Linie durch das Tibiaplateau als Bewertungsgrundlage, wurde eine durchschnittliche Abweichung von 8,8% erreicht. 39% der Fälle wiesen eine Abweichung von bis zu 5% der Breite des Tibiaplateaus auf, 68% der Fälle wiesen eine Abweichung von bis zu 10% der Breite des Tibiaplateaus auf. Damit liegen die in dieser Studie erzielten Werte bezüglich der Genauigkeit der Korrektur in etwa im gleichen Bereich wie die Ergebnisse von Marti et al. Im Bereich bis 5% der Breite des Tibiaplateaus ist die Erfolgsquote etwas niedriger, im Bereich bis 10% der Breite des Tibiaplateaus etwas höher.

Die geringere durchschnittliche Achskorrektur in dieser Studie lässt sich dadurch erklären, dass es sich primär um Patienten mit einer Beinlängendifferenz handelte und nicht primär um Patienten mit einer Achsfehlstellung. Die größte geplante Achskorrektur sah eine Veränderung des HKA um $8,0^\circ$ vor. Diese wurde mit einer Abweichung von $1,0^\circ$ erreicht. Zudem zeigte sich kein signifikanter Unterschied bezüglich der Genauigkeit der Achskorrektur zwischen Fällen mit einer geplanten Veränderung des HKA unter $2,5^\circ$ und Fällen mit einer geplanten Veränderung des HKA über $2,5^\circ$. In der Gruppe mit einer geplanten Veränderung des HKA über $2,5^\circ$ lag die Abweichung von der Planung sogar niedriger als in der Gruppe mit einer geplanten Veränderung unter $2,5^\circ$. Dies zeigt, dass die verwendete Methode auch bei großen Achskorrekturen nicht an Präzision verliert.

Betrachtet man den posterioren tibialen Slope, so zeigte sich in den betrachteten Studien, die die Osteotomien nicht computer-assistiert durchführten, eine durchschnittliche Slope-Zunahme von $2,7^\circ$ bis $2,8^\circ$. Iorio et al. beschrieben zudem, dass in der Gruppe der nicht computer-assistierten Behandlungen lediglich 24% der Fälle eine Slope-Zunahme von bis zu 2° aufwiesen. [95] In dieser Studie lag die durchschnittliche Zunahme des posterioren tibialen Slopes bei $1,1^\circ$ und damit deutlich niedriger als in den Vergleichsstudien. Zudem wiesen 93% der Fälle eine Slope-Zunahme von maximal 2° auf. Lediglich in einem Fall kam es zu einer Zunahme des posterioren tibialen Slopes um mehr als 2° . 73% der Fälle wiesen eine Slope-Zunahme von maximal 1° auf.

Ein weiteres Kriterium in der Beurteilung des Erfolgs der Achskorrektur sind die erreichten Gelenkwinkel, das heißt der mLDFW und der MPTW. In 36 von 38 Fällen lagen diese im physiologischen Bereich. Dies entspricht 95% aller Fälle.

Zusammenfassend lässt sich also sagen, dass Rahmen dieser Studie bezüglich der Achskorrektur in der Frontalebene Werte erreicht wurden, die mindestens gleichwertig sind mit jenen, die im Rahmen von Studien zu Korrekturosteotomien erreicht wurden. Betrachtet man die Veränderung des posterioren tibialen Slopes, wurden in dieser Studie die Ergebnisse aus Studien zu Korrekturosteotomien übertroffen. Es lässt sich also festhalten, dass die simultane Achskorrektur bei operativen Beinverlängerungen mit Verlängerungsmarknägeln keine geringere Präzision aufweist als die herkömmlichen Korrekturosteotomien mit Plattenosteosynthese.

4.6. Möglichkeiten und Grenzen der Achskorrektur

Betrachtet man die ausgewerteten Fälle von simultaner Achskorrektur und Beinverlängerung, so wurde in 17 Fällen eine Korrektur des HKA von über $2,5^\circ$ geplant. Bei den drei Fällen mit der größten geplanten Achskorrektur lagen die geplanten Veränderungen des HKA bei $8,0^\circ$, $6,0^\circ$ und $5,9^\circ$. Die Abweichungen der Ergebnisse von der Planung lagen bei $1,0^\circ$, $0,1^\circ$ und $0,4^\circ$. Damit lag die Abweichung in allen drei Fällen unter $1,5^\circ$ und damit im engsten Toleranzbereich, der in der Literatur beschrieben wird. Dies zeigt, dass auch bei Achskorrekturen mit einem sehr großen Korrekturausmaß eine sehr gute Präzision erreicht werden kann. Zudem zeigte sich, dass die Abweichung von der Planung bei den Fällen mit einer größeren Achskorrektur nicht größer ist als bei Fällen mit geringerem Korrekturausmaß.

Wichtig ist dabei, dass Achskorrekturen am Femur mit größerer geplanter Korrektur mit einer kniegelenksnahen Osteotomie durchgeführt werden müssen. Dies liegt an der größeren Breite der distalen Femurmetaphyse im Vergleich zur proximalen Femurmetaphyse. Dadurch kann ein größerer Winkel zwischen Eintrittspunkt der starren Markraumböhrer und deren Austrittspunkt auf Höhe der Osteotomie erreicht werden und somit eine größere Korrektur. Zudem muss bei großen Achskorrekturen die Osteotomiehöhe möglichst kniegelenksnah gewählt werden, da hierdurch wiederum größere Winkel zwischen Ein- und Austrittspunkt der starren Markraumböhrer erreicht werden können, ohne die Kortikalis zu perforieren.

Begrenzt wird das Korrekturausmaß zum einen dadurch, dass die Höhe der Osteotomie nicht beliebig nah am Kniegelenk gewählt werden kann, da das kniegelenksnahe Fragment ausreichend Platz für die Verriegelung bieten muss. Die Osteotomie muss daher mindestens 8cm von der Kniegelenkslinie entfernt liegen.

Zum anderen kann der Eintrittspunkt der starren Markraumböhrer nicht beliebig gewählt werden. Beim retrograden Zugang zum Femur muss der Eintrittspunkt im Bereich der Femurnotch gewählt werden, um die Gelenkflächen zu schonen. An der Tibia sollte der Eintrittspunkt in der Frontalebene zwischen den Interkondylenhöckern liegen. Dies beschränkt ebenfalls den möglichen Winkel zwischen Ein- und Austrittspunkt der starren Markraumböhrer und damit das mögliche Korrekturausmaß.

4.7. Fehlerquellen der Studie

4.7.1. Studiendesign

Betrachtet man das Studiendesign dieser Auswertung, so zeigen sich einige Aspekte, die die Aussagekraft der Studie etwas limitieren. Zum einen gibt es keine Kontrollgruppe mit Patienten, die ohne das Hülsensystem und die starren Markraumböhrer operiert wurden, ansonsten aber nach dem exakt gleichen Behandlungsprotokoll behandelt wurden. Es gibt zwar eine Vielzahl an Studien zur Behandlung mit Verlängerungsmarknägeln, das Nachbehandlungsschema unterscheidet sich dabei aber von Operateur zu Operateur. Dadurch lässt sich natürlich nicht ausschließen, dass die Unterschiede in den Behandlungsergebnissen auch auf die unterschiedlichen Nachbehandlungsschemata zurückzuführen sind und nicht ausschließlich auf die unterschiedliche Operationsmethode.

Zudem weist diese Studie mit 39 Fällen ein relativ kleines Patientenkollektiv auf. Insbesondere die Phenix-Gruppe ist mit acht Patienten sehr klein. Dies erschwert es, signifikante Unterschiede zwischen den beiden Verlängerungsmarknägeln zu finden. Da operative Beinverlängerungen mit Verlängerungsmarknägeln seltene Behandlungen sind, ist es jedoch schwer, ein größeres Patientenkollektiv zu erreichen.

Ein weiteres Problem ist, dass es keine Vergleichsstudie gibt, welche ebenfalls einen Phenix-Verlängerungsmarknagel verwendet. Dadurch gibt es keine Hinweise darauf, ob dieser Verlängerungsmarknagel spezifische Probleme aufweist. Die Ergebnisse dieser Studie legen nahe, dass der Verlängerungsmechanismus zu schwach ist, da es in der Hälfte der Fälle zu einem vorzeitigen Distaktionsstopp kam, was bei den ISKD-Fällen nur äußerst selten zu beobachten war. Aufgrund fehlender Studien zum Phenix-Verlängerungsmarknagel lässt sich dies aber nicht abschließend belegen.

4.7.2. Präoperative Planung

Der Prozess der präoperativen Planung besteht aus mehreren Aspekten, nämlich der langen Aufnahme im Stehen, der Analyse der Beingeometrie sowie der Planung der Deformitätenkorrektur. Bei jedem einzelnen dieser Aspekte können Fehler auftreten, die das Ergebnis der Behandlung beeinflussen.

Betrachtet man die lange Aufnahme im Stehen, so zeigten Hunt et al., dass bei Innenrotation des Fußes während der Aufnahme eine zu geringe MAD und eine zu geringe Varus-Stellung gemessen wird. Wird der Fuß in Außenrotation gehalten, wird eine zu große MAD und eine zu große Varusstellung gemessen.[96] Kannan et al. publizierten 2012 eine Studie, die sich mit dem Effekt der Flexion und Außenrotation während der langen Aufnahme auf die Analyse der Beingeometrie beschäftigte. Es zeigte sich dabei, dass eine alleinige Flexion und eine alleinige Außenrotation jeweils nur geringen Einfluss auf den gemessenen HKA hatten. Eine gleichzeitige Flexion und Außenrotation führte jedoch zu einer signifikanten Änderung des HKA. [97] Diese beiden Studien zeigen, dass während der langen Aufnahme darauf zu achten ist, dass das Bein gestreckt ist und eine neutrale Fußstellung besteht. Daraus ergibt sich jedoch auch das Problem, dass man auf eine gute Mitarbeit des Patienten angewiesen ist. Zudem ergeben sich Probleme, wenn Patienten durch Vorerkrankungen ein instabiles

Kniegelenk aufweisen und nicht in der Lage sind, die korrekte Stellung des Beines beizubehalten. Bei diesen Patienten muss besonders darauf geachtet werden, kein zu großes Korrekturausmaß zu planen, da sich durch die Ganzbeinstandaufnahme, bei welcher das Kniegelenk unter Belastung abgebildet wird, eine größere Achsdeviation darstellen kann als sie knöchern vorliegt.

Bei der Analyse der Bein geometrie wird die korrekte Größe der Röntgenaufnahme in der Analyse-Software dadurch gefunden, dass man eine mitabgebildete Kugel auf einen bekannten Durchmesser bringt. Wird diese zu groß eingestellt, ergeben sich bei der Analyse zu große Werte bei der Ausmessung der MAD. Wird sie zu klein eingestellt, ergeben sich zu kleine Werte. Auf die gemessenen Winkel und auf Prozentwerte, wie den gemessenen Durchgang der Mikulicz-Linie durch das Tibiaplateau, hat dies jedoch keinen Einfluss. Die Analyse der langen Aufnahme im Stehen selbst weist eine gute intra- und interobserver Reliabilität auf. [98], [99] Dies bedeutet, dass die Analyse einer korrekten Aufnahme eine geringe Fehleranfälligkeit aufweist.

Die Messung der Beinachse wurde in dieser Studie mit drei verschiedenen Werten durchgeführt. Es wurden dabei die MAD, der HKA sowie der Passagepunkt der Mikulicz-Linie durch das Tibiaplateau gewählt. Dies liegt daran, dass jeder dieser Werte Vorteile aber auch Nachteile aufweist und es in den veröffentlichten Studien keinen einheitlich verwendeten Wert gibt. Das Problem der MAD ist, dass sie von der korrekten Einstellung der Größe der langen Aufnahme in der Analyse-Software abhängig ist. Zudem wird sie in Studien eher selten erwähnt. Sie wird in dieser Studie jedoch verwendet, da sie in der Planung und Durchführung der Operation eine wichtige Hilfe ist, da sie intraoperativ leicht durch das Planfeld dargestellt werden kann. Der HKA wird in den meisten Publikationen verwendet, um die Beinachse zu beschreiben, weshalb er auch im Rahmen dieser Studie gemessen und ausgewertet wurde, um eine gute Vergleichbarkeit zu erreichen. Das Problem dieses Wertes ist, dass zur Bestimmung eine Gerade vom Zentrum des Hüftkopfes zum Kniegelenkszentrum und eine Gerade vom Kniegelenkszentrum zum Zentrum des Sprunggelenks herangezogen wird, da ein gemeinsamer Punkt im Kniegelenkszentrum benötigt wird. Dies entspricht jedoch nicht der mechanischen Femur- und Tibiaachse, da diese vom Hüftkopfszentrum zum Mittelpunkt der Kniegelenksnotch bzw. vom Mittelpunkt des Tibiaplateaus zum Zentrum des Sprunggelenks laufen. Zudem weist der Wert nur eine geringe Differenzierungsmöglichkeit auf. Der Passagepunkt der Mikulicz-Linie durch das Tibiaplateau weist eine geringe Fehleranfälligkeit auf, da er als Prozentwert nicht von der Einstellung der richtigen Größe der langen Aufnahme in der Analyse-Software abhängig ist. Zudem zeigt er sehr deutlich auf, wo die Hauptbelastungszone im Kniegelenk liegt. Da dieser Wert aber nur in wenigen Studien verwendet wird, kann er schlecht als alleiniger Parameter zur Beschreibung der Beinachse verwendet werden, da sonst keine ausreichende Vergleichbarkeit der Werte gegeben wäre.

4.7.3. Übertragung der Planung auf die Operation

Auch die Umsetzung der präoperativen Planung in der Operation ist ein Prozess der kritisch betrachtet werden muss, da hier Fehler entstehen können. Hierbei muss beachtet werden, dass die präoperative Planung auf einer Ganzbeinstandaufnahme beruht, das heißt auf einer Röntgenaufnahme, bei welcher das Kniegelenk belastet wird. Die intraoperative Achskontrolle auf dem Planfeld wird hingegen im Liegen durchgeführt, also ohne Belastung auf das Kniegelenk. Probleme entstehen hier insbesondere bei Patienten mit instabilem Kniegelenk, da sich bei diesen Patienten die Beingeometrie intraoperativ deutlich anders darstellen kann als in der präoperativen Planung. Dadurch kann es dazu kommen, dass intraoperativ exakt die geplante Mikulicz-Linie erreicht wird, diese unter Belastung jedoch deutlich von der Planung abweicht. Daher ist es von größter Bedeutung, das Ausmaß einer möglichen Kniegelenksinstabilität des Patienten zu kennen und in die Umsetzung der Planung miteinzubeziehen.

Das zweite Problem bei der Umsetzung der Planung ist, dass die intraoperative Achskontrolle auf je einer Aufnahme des Hüftkopfes, des Kniegelenks und des Sprunggelenks beruht, welche nacheinander durchgeführt werden. Hierfür werden zuerst das Hüftkopfszentrum und das Zentrum des Sprunggelenks auf eine Linie des Planfelds gebracht und anschließend anhand dieser Linie die MAD auf Höhe des Kniegelenks bestimmt. Um eine exakte Aufnahme zu gewährleisten, darf nach der Ausrichtung von Hüftkopfszentrum und Sprunggelenkszentrum das Bein nicht mehr bewegt werden. Daher kann es hier zwangsläufig zu kleineren Fehlern kommen.

Eine weitere Fehlerquelle ist die Übertragung des Eintrittspunktes sowie der korrekten Bohrachse der starren Markraumborner von der präoperativen Planung auf die Operation. Der dreifach kanülierte Zentrierdorn ermöglicht es hier zwar, den Eintrittspunkt ohne großen Aufwand zu optimieren, es besteht jedoch trotzdem die Möglichkeit, den präoperativ geplanten Eintrittspunkt nicht exakt zu treffen. Ebenso verhält es sich mit der korrekten Bohrachse. Hier erleichtert die eingeschlagene Hülse die Abschätzung des Austrittspunktes des starren Markraumborner auf der Osteotomiehöhe. Ein 100% genaues Erreichen des Austrittspunktes kann jedoch auch hier nicht erreicht werden. Mit größeren Fehlern ist hierbei dennoch nicht zu rechnen.

5. Zusammenfassung

Die operative Beinverlängerung mittels vollimplantierbaren Verlängerungsmarknägeln ist eine etablierte Methode zur Behandlung von Beinlängendifferenzen über 2-3cm. Durch die Entwicklung eines speziellen Hülsensystems und die Verwendung starrer Markraumböhrer ist es möglich, den Markraum von Femur und Tibia so zu konfektionieren, dass eine simultane Beinverlängerung und Achskorrektur möglich ist.

Die hier vorgelegte Arbeit untersucht die Ergebnisse von 39 operativen Beinverlängerungen, die im Zeitraum von 01.01.2009 bis 31.12.2013 mit dem Hülsensystem und den starren Markraumböhrern durchgeführt wurden. Besonderes Augenmerk wurde dabei auf die Genauigkeit der durchgeführten Veränderungen an der Beinachse gelegt.

In 31 Fällen wurde dabei ein ISKD-Verlängerungsmarknagel verwendet, in 8 Fällen ein Phenix-M2[®]-Verlängerungsmarknagel. Die Implantation erfolgte am Femur antegrad oder retrograd und an der Tibia antegrad.

Bei 37 von 39 Behandlungen konnte die Verlängerung erfolgreich abgeschlossen werden, wobei eine durchschnittliche Verlängerung von 39,2mm erreicht wurde. In sechs Fällen kam es zu einer vorzeitigen Konsolidierung. In vier dieser Fälle konnte die Distraction nach einer Re-Osteotomie fortgesetzt werden. Der Distaktionsindex lag bei 73,7% der Fälle im gewünschten Bereich, wobei alle Phenix-M2-Patienten einen zu geringen Distaktionsindex aufwiesen. Dies deutet darauf hin, dass dieser Verlängerungsmarknagel einen zu schwachen Distaktionsmechanismus aufweist. 12,9% der ISKD-Fälle zeigten einen zu hohen Distaktionsindex. Dies ist jedoch ein bekanntes Problem der ISKD-Verlängerungsmarknägeln. [11], [13], [47] Während der Konsolidierungsphase kam es in elf Fällen zu einer verzögerten Konsolidierung. Fünf dieser Fälle erhielten eine Spongiosaplastik, in sechs Fällen genügte eine Dynamisierung des Verlängerungsmarknagels. Der Vollbelastungsindex lag durchschnittlich bei 32,5 d/cm, wobei sich bei den Phenix-M2[®]-Fällen ein signifikant niedrigerer Vollbelastungsindex zeigte. Zwischen Fällen mit größerer Achskorrektur und Fällen mit kleinerer Achskorrektur, sowie zwischen femoralen und tibialen Fällen, zeigten sich keine signifikanten Unterschiede.

Der Vergleich der Ergebnisse der operativen Beinverlängerungen dieser Studie mit den Ergebnissen anderer Studien zu diesem Thema zeigte, dass die Ergebnisse im Bereich der Konsolidierung im oberen Bereich der bisherigen Ergebnisse lagen. Ein deutlicher Vorteil konnte in diesem Bereich nicht aufgezeigt werden. Die Ergebnisse der Distaktionsphase ergaben, dass sowohl die Rate an vorzeitigen Distaktionsstopps als auch die Rate an unkontrollierten Verlängerungen niedriger war, als in allen anderen ISKD-Studien. Der Anteil der Verlängerungen, in welchen der Distaktionsindex im gewünschten Bereich lag, war deutlich größer als in Vergleichsstudien. Dies weist darauf hin, dass durch die verwendete Methode der Markraumkonfektionierung eine sehr gute Lage des Marknagels im Markraum erreicht wurde.

Die Auswertung der Ergebnisse der untersuchten Behandlungen hinsichtlich der Genauigkeit der durchgeführten Achskorrektur ergab für die MAD, bei einer mittleren geplanten Korrektur von 8,8mm, eine durchschnittliche Abweichung des Ergebnisses von der Planung von 4,9mm. 71% der Fälle wiesen dabei lediglich eine Abweichung zwischen 0 und 5mm auf.

Die Betrachtung des Hip-Knee-Ankle-Angle zeigte eine mittlere Abweichung von $1,5^\circ$ bei einer durchschnittlichen geplanten Korrektur von $2,4^\circ$. In 27 von 38 Fällen lag die Abweichung von der Planung unter $1,5^\circ$. Der Passagepunkt der Mikulicz-Linie durch das Tibiaplateau wich im Mittel um 8,8% der Breite des Tibiaplateaus von der Planung ab. Es wurde dabei eine durchschnittliche Korrektur von 11,8% geplant. Die Gelenkwinkel, mLDFW und MPTW, lagen postoperativ in 95% der Fälle im physiologischen Bereich. Der posteriore tibiale Slope zeigte eine durchschnittliche Zunahme von $1,1^\circ$. In keinem der untersuchten Parameter konnte ein signifikanter Unterschied zwischen Korrekturen größeren und kleineren Ausmaßes sowie zwischen femoralen und tibialen Behandlungen festgestellt werden.

Da es bislang keine Studien zur Genauigkeit einer simultanen Beinverlängerung und Achskorrektur gibt, wurden im Rahmen dieser Arbeit die erzielten Ergebnisse mit den Ergebnissen von Studien zur Achskorrektur mit Plattenosteosynthese verglichen. Dieses Vorgehen wurde gewählt, da die Alternative zur simultanen Achskorrektur und Beinverlängerung das zweizeitige Vorgehen mit primärer Beinverlängerung mittels Verlängerungsmarknagel und sekundärer Achskorrektur mit Plattenosteosynthese ist. [74] Der Vergleich mit diesen Studien ergab, dass die im Rahmen dieser Studie erhobenen Ergebnisse, in Bezug auf die Genauigkeit der Achskorrektur in der Frontalebene, mindestens gleichwertig mit jenen der Vergleichsstudien waren. Lediglich zwei Studien wiesen geringfügig bessere Ergebnisse auf, wobei in diesen Studien computer-assistiert operiert wurde. Hinsichtlich der Veränderung des posterioren tibialen Slopes zeigte sich eine geringere Zunahme als in den Vergleichsstudien.

Es lässt sich festhalten, dass durch die Markraumkonfektionierung mittels Hülsen und starrer Markraumborner, simultan zu einer Beinverlängerung mit einem Verlängerungsmarknagel, eine Achskorrektur durchführbar ist, die hinsichtlich der Präzision einer alleinigen Achskorrektur mit Plattenosteosynthese mindestens gleichwertig ist. Ebenso zeigten sich hinsichtlich der Ergebnisse der operativen Beinverlängerung keinerlei Nachteile gegenüber dem herkömmlichen Verfahren. Daher ist diese Methode der Markraumkonfektionierung insbesondere für Patienten mit einer gleichzeitigen Beinlängendifferenz und Achsfehlstellung zu empfehlen, da beide Deformitäten im Rahmen einer Operation behandelt werden können und dem Patienten so eine zweite Operation erspart werden kann.

6. Literaturverzeichnis

- [1] G. A. Knutson, „Anatomic and functional leg-length inequality: A review and recommendation for clinical decision-making. Part I, anatomic leg-length inequality: prevalence, magnitude, effects and clinical significance“, *Chiropr. Osteopat.*, Bd. 13, S. 11, Juli 2005.
- [2] F. Hefti und C. Hasler, „Geraten Kinder auf die schiefe Ebene, wenn das Becken schief steht? - oder: Ursachen und Behandlungsbedürftigkeit des Beckenschiefstandes?“, in *Kinderorthopädie in der Praxis*, 2. Auflage., Heidelberg: Springer Medizin, 2006, S. 554–566.
- [3] S. Hankemeier, L. Bastian, T. Gosling, und C. Krettek, „Prinzipien der Kallusdistraction“, *Unfallchirurg*, Bd. 107, Nr. 10, S. 945–960, Okt. 2004.
- [4] M. B. Menelaus, „Correction of leg length discrepancy by epiphysial arrest“, *J. Bone Joint Surg. Br.*, Bd. 48, Nr. 2, S. 336–339, Mai 1966.
- [5] M. Chaudhary, „Limb lengthening over a nail can safely reduce the duration of external fixation“, *Indian J. Orthop.*, Bd. 42, Nr. 3, S. 323–329, Juli 2008.
- [6] A. Betz, R. Baumgart, und L. Schweiberer, „First fully implantable intramedullary system for callus distraction--intramedullary nail with programmable drive for leg lengthening and segment displacement. Principles and initial clinical results“, *Chir. Z. Für Alle Geb. Oper. Medizen*, Bd. 61, Nr. 8, S. 605–609, Aug. 1990.
- [7] R. Baumgart, D. Bürklein, S. Hinterwimmer, P. Thaller, und W. Mutschler, „The management of leg-length discrepancy in Ollier’s disease with a fully implantable lengthening nail“, *J. Bone Joint Surg. Br.*, Bd. 87, Nr. 7, S. 1000–1004, Juli 2005.
- [8] J. D. Cole, D. Justin, T. Kasparis, D. DeVlught, und C. Knobloch, „The intramedullary skeletal kinetic distractor (ISKD): first clinical results of a new intramedullary nail for lengthening of the femur and tibia“, *Injury*, Bd. 32, Supplement 4, S. 129–139, Dez. 2001.
- [9] S. Hankemeier, H.-C. Pape, T. Gosling, T. Hufner, M. Richter, und C. Krettek, „Improved comfort in lower limb lengthening with the intramedullary skeletal kinetic distractor“, *Arch. Orthop. Trauma Surg.*, Bd. 124, Nr. 2, S. 129–133, März 2004.
- [10] J.-M. Guichet, B. Deromedis, L. T. Donnan, G. Peretti, P. Lascombes, und F. Bado, „Gradual femoral lengthening with the Albizzia intramedullary nail“, *J. Bone Jt. Surg.*, Bd. 85, Nr. 5, S. 838–848, 2003.
- [11] A. Simpson, H. Shalaby, und G. Keenan, „Femoral lengthening with the intramedullary skeletal kinetic distractor“, *J. Bone Joint Surg. Br.*, Bd. 91, Nr. 7, S. 955–961, 2009.
- [12] M. Kenaway, C. Krettek, E. Liidakis, R. Meller, und S. Hankemeier, „Insufficient Bone Regenerate after Intramedullary Femoral Lengthening: Risk Factors and Classification System“, *Clin. Orthop. Relat. Res.*, Bd. 469, Nr. 1, S. 264–273, Jan. 2011.
- [13] M. Kenaway, C. Krettek, E. Liidakis, U. Wiebking, und S. Hankemeier, „Leg lengthening using intramedullary skeletal kinetic distractor: results of 57 consecutive applications“, *Injury*, Bd. 42, Nr. 2, S. 150–155, Feb. 2011.
- [14] R. D. Burghardt, J. E. Herzenberg, S. C. Specht, und D. Paley, „Mechanical failure of the Intramedullary Skeletal Kinetic Distractor in limb lengthening“, *J. Bone Joint Surg. Br.*, Bd. 93, Nr. 5, S. 639–643, Mai 2011.
- [15] M. Laubscher, C. Mitchell, A. Timms, D. Goodier, und P. Calder, „Outcomes following femoral lengthening: An initial comparison of the Precice intramedullary lengthening nail and the LRS external fixator monorail system“, *Bone Jt. J.*, Bd. 98–B, Nr. 10, S. 1382–1388, Okt. 2016.
- [16] S. Mahboubian, M. Seah, A. T. Fragomen, und S. R. Rozbruch, „Femoral Lengthening with Lengthening over a Nail has Fewer Complications than Intramedullary Skeletal Kinetic Distraction“, *Clin. Orthop.*, Dez. 2011.
- [17] P. H. Thaller, F. Wolf, und M. Kucukkaya, „Surgical Techniques for Lengthening and Deformity Correction of the Tibia With Lengthening Nails“, *Tech. Orthop. Sept. 2014*, Bd. 29, Nr. 3, S. 150–157, 2014.

- [18] G. A. Ilizarov, „The tension-stress effect on the genesis and growth of tissues. Part I. The influence of stability of fixation and soft-tissue preservation“, *Clin. Orthop.*, Nr. 238, S. 249–281, Jan. 1989.
- [19] G. A. Ilizarov, „The tension-stress effect on the genesis and growth of tissues: Part II. The influence of the rate and frequency of distraction“, *Clin. Orthop.*, Nr. 239, S. 263–285, Feb. 1989.
- [20] B. Bragdon, K. Lybrand, und L. Gerstenfeld, „Overview of Biological Mechanisms and Applications of Three Murine Models of Bone Repair: Closed Fracture with Intramedullary Fixation, Distraction Osteogenesis, and Marrow Ablation by Reaming: Murine Models of Bone Repair“, in *Current Protocols in Mouse Biology*, J. Auwerx, S. L. Ackerman, S. D. Brown, M. J. Justice, und J. Nadeau, Hrsg. Hoboken, NJ, USA: John Wiley & Sons, Inc., 2015, S. 21–34.
- [21] A. Codivilla, „The classic: On the means of lengthening, in the lower limbs, the muscles and tissues which are shortened through deformity. 1905“, *Clin. Orthop.*, Bd. 466, Nr. 12, S. 2903–2909, 2008.
- [22] M. Wiedemann, „Callus distraction: a new method? A historical review of limb lengthening“, *Clin. Orthop.*, Nr. 327, S. 291–304, Juni 1996.
- [23] L. Ombrédanne, „Allongement d’un fémur sur un membre trop court.“, *Bull Mem Soc Chir Paris*, Nr. 39, S. 1177–1180, 1913.
- [24] C. C. Hasler und A. H. Krieg, „Current concepts of leg lengthening“, *J. Child. Orthop.*, Bd. 6, Nr. 2, S. 89–104, Juni 2012.
- [25] V. Golyakhovsky, „Gavriel A. Ilizarov: “The magician from Kurgan”.“, *Bull Hosp Jt Orthop Ins*, Nr. 48, S. 12–16, 1988.
- [26] J. Götz und W. D. Schellmann, „Continuous lengthening of the femur with intramedullary stabilisation“, *Arch. Für Orthop. Unf.-Chir.*, Bd. 82, Nr. 4, S. 305–310, Juli 1975.
- [27] A. N. Witt, M. Jäger, H. Bruns, und W. Küsswetter, „An implantable femur distractor for operative leg lengthening“, *Arch. Orthop. Trauma. Surg. Arch. Für Orthop. Unf.-Chir.*, Bd. 92, Nr. 4, S. 291–296, Okt. 1978.
- [28] A. I. Bliskunov, „[Implantable devices for lengthening the femur without external drive mechanisms]“, *Med. Tekh.*, Nr. 2, S. 44–49, Apr. 1984.
- [29] J. M. Guichet und R. S. Casar, „Mechanical characterization of a totally intramedullary gradual elongation nail“, *Clin. Orthop.*, Nr. 337, S. 281–290, Apr. 1997.
- [30] P. H. Thaller, J. Fürmetz, F. Wolf, T. Eilers, und W. Mutschler, „Limb lengthening with fully implantable magnetically actuated mechanical nails (PHENIX®)-preliminary results“, *Injury*, Bd. 45 Suppl 1, S. S60-65, Jan. 2014.
- [31] L. Shabtai, S. C. Specht, S. C. Standard, und J. E. Herzenberg, „Internal Lengthening Device for Congenital Femoral Deficiency and Fibular Hemimelia“, *Clin. Orthop. Relat. Res.*, Bd. 472, Nr. 12, S. 3860–3868, Dez. 2014.
- [32] K. A. Egol, E. Y. Chang, J. Cvitkovic, F. J. Kummer, und K. J. Koval, „Mismatch of current intramedullary nails with the anterior bow of the femur“, *J. Orthop. Trauma*, Bd. 18, Nr. 7, S. 410–415, 2004.
- [33] N. Tosun, A. Aydinlioğlu, F. Akpınar, A. Doğan, und C. Islam, „Anatomical characteristics of the tibial medullary canal and their implications for intramedullary fixation“, *J. Int. Med. Res.*, Bd. 31, Nr. 6, S. 557–560, 2003.
- [34] A. C. Fairbank, D. Thomas, B. Cunningham, M. Curtis, und R. H. Jinnah, „Stability of reamed and unreamed intramedullary tibial nails: a biomechanical study“, *Injury*, Bd. 26, Nr. 7, S. 483–485, Sep. 1995.
- [35] M. W. Chapman, „The effect of reamed and nonreamed intramedullary nailing on fracture healing.“, *Clin. Orthop.*, Bd. 355, S. S230–S238, 1998.
- [36] M. I. Rudloff und W. R. Smith, „Intramedullary nailing of the femur: current concepts concerning reaming“, *J. Orthop. Trauma*, Bd. 23, Nr. 5 Suppl, S. S12-17, Juni 2009.

- [37] T. M. Hupel, S. A. Aksenov, und E. H. Schemitsch, „Effect of limited and standard reaming on cortical bone blood flow and early strength of union following segmental fracture“, *J. Orthop. Trauma*, Bd. 12, Nr. 6, S. 400–406, Aug. 1998.
- [38] K. J. Ryu, B. H. Kim, J. H. Hwang, H. W. Kim, und D. H. Lee, „Reamed Intramedullary Nailing has an Adverse Effect on Bone Regeneration During the Distraction Phase in Tibial Lengthening“, *Clin. Orthop.*, Bd. 474, Nr. 3, S. 816–824, März 2016.
- [39] C. Müller, T. Mclff, B. A. Rahn, U. Pfister, und S. Weller, „Intramedullary pressure, strain on the diaphysis and increase in cortical temperature when reaming the femoral medullary cavity--a comparison of blunt and sharp reamers“, *Injury*, Bd. 24 Suppl 3, S. S22-30, 1993.
- [40] A. R. Eriksson und T. Albrektsson, „Temperature threshold levels for heat-induced bone tissue injury: a vital-microscopic study in the rabbit“, *J. Prosthet. Dent.*, Bd. 50, Nr. 1, S. 101–107, Juli 1983.
- [41] E. Katsoulis, C. Court-Brown, und P. V. Giannoudis, „Incidence and aetiology of anterior knee pain after intramedullary nailing of the femur and tibia“, *J. Bone Joint Surg. Br.*, Bd. 88–B, Nr. 5, S. 576–580, Jan. 2006.
- [42] A. J. Furlong, P. V. Giannoudis, und R. M. Smith, „Heterotopic ossification: a comparison between reamed and unreamed femoral nailing“, *Injury*, Bd. 28, Nr. 1, S. 9–14, Jan. 1997.
- [43] P. H. Marks, D. Paley, und J. F. Kellam, „Heterotopic ossification around the hip with intramedullary nailing of the femur“, *J. Trauma*, Bd. 28, Nr. 8, S. 1207–1213, Aug. 1988.
- [44] L. T. Horne und B. A. Blue, „Intraarticular heterotopic ossification in the knee following intramedullary nailing of the fractured femur using a retrograde method“, *J. Orthop. Trauma*, Bd. 13, Nr. 5, S. 385–388, Juli 1999.
- [45] R. D. Howell, J. H. Park, und K. A. Egol, „Late symptomatic heterotopic ossification of the patellar tendon after medial parapatellar intramedullary nailing of the tibia“, *Orthopedics*, Bd. 34, Nr. 3, S. 226, März 2011.
- [46] F. Baumgart, G. Kohler, und P. E. Ochsner, „The physics of heat generation during reaming of the medullary cavity“, *Injury*, Bd. 29 Suppl 2, S. B11-25, 1998.
- [47] B. Leidinger, W. Winkelmann, und R. Roedl, „[Limb lengthening with a fully implantable mechanical distraction intramedullary nail]“, *Z. Für Orthop. Ihre Grenzgeb.*, Bd. 144, Nr. 4, S. 419–426, Aug. 2006.
- [48] P. Konofaos, A. Kashyap, M. D. Neel, und J. P. Ver Halen, „A Novel Device for Long Bone Osteodistraction: Description of Device and Case Series“, *Plast. Reconstr. Surg.*, Bd. 130, Nr. 3, S. 418e–422e, Sep. 2012.
- [49] D. D. Pape, O. Lorbach, und O. Steimer, „Analyse der Deformität und präoperative Planung einer knienahen Osteotomie“, *Arthroskopie*, Bd. 20, Nr. 4, S. 277–290, Okt. 2007.
- [50] E. Y. Chao, E. V. Neluheni, R. W. Hsu, und D. Paley, „Biomechanics of malalignment“, *Orthop. Clin. North Am.*, Bd. 25, Nr. 3, S. 379–386, Juli 1994.
- [51] G. A. Brown und A. Amendola, „Radiographic evaluation and preoperative planning for high tibial osteotomies“, *Oper. Tech. Sports Med.*, Bd. 8, Nr. 1, S. 2–14, Jan. 2000.
- [52] D. Paley, „Normal lower limb alignment and joint orientation“, in *Principles of deformity correction*, Springer, 2002, S. 1–18.
- [53] C.-F. Luo, „Reference axes for reconstruction of the knee“, *The Knee*, Bd. 11, Nr. 4, S. 251–257, Aug. 2004.
- [54] D. Paley und J. Pfeil, „Prinzipien der kniegelenknahen Deformitätenkorrektur“, *Orthop.*, Bd. 29, Nr. 1, S. 18–38, 2000.
- [55] S. Hofmann und M. Pietsch, „Biomechanische Grundlagen und Indikationen bei der kniegelenknahen Osteotomie“, *Arthroskopie*, Bd. 20, Nr. 4, S. 270–276, Nov. 2007.
- [56] D. Paley und K. Tetsworth, „Mechanical axis deviation of the lower limbs. Preoperative planning of uniapical angular deformities of the tibia or femur“, *Clin. Orthop.*, Nr. 280, S. 48–64, Juli 1992.

- [57] R. Baumgart, „The Reverse Planning Method for Lengthening of the Lower Limb Using a Straight Intramedullary Nail with or without Deformity Correction“, *Oper. Orthop. Traumatol.*, Bd. 21, Nr. 2, S. 221–233, Aug. 2009.
- [58] M. Mousavi, R. David, J. Ehteshami, G. Pajenda, und V. Vécsei, „Pressure changes during reaming with different parameters and reamer designs“, *Clin. Orthop.*, Nr. 373, S. 295–303, Apr. 2000.
- [59] N. Yasui, T. Nakase, H. Kawabata, T. Shibata, P. Helland, und T. Ochi, „A technique of percutaneous multidrilling osteotomy for limb lengthening and deformity correction“, *J. Orthop. Sci. Off. J. Jpn. Orthop. Assoc.*, Bd. 5, Nr. 2, S. 104–107, 2000.
- [60] A. Shahulhameed, C. S. Roberts, und N. I. Ojike, „Technique for precise placement of poller screws with intramedullary nailing of metaphyseal fractures of the femur and the tibia“, *Injury*, Bd. 42, Nr. 2, S. 136–139, Feb. 2011.
- [61] M. Kucukkaya, S. Sokucu, und P. H. Thaller, „Surgical Techniques for Lengthening and Deformity Correction of the Femur With Lengthening Nails“, *Tech. Orthop.*, Bd. 30, Nr. 3, S. 183–188, 2015.
- [62] J. D. Agneskirchner, „Flektierende und extendierende Osteotomien, Osteotomien bei Bandinstabilität, Kombinationseingriffe“, in *Kniegelenknahe Osteotomien: Indikation - Planung - Operationstechniken mit Plattenfixateuren*, 2., Vollständig überarb. Aufl., P. Lobenhoffer, Hrsg. Stuttgart: Thieme, 2014, S. 164.
- [63] T. D. V. Cooke, E. A. Sled, und R. A. Scudamore, „Frontal plane knee alignment: a call for standardized measurement“, *J. Rheumatol.*, Bd. 34, Nr. 9, S. 1796, 2007.
- [64] S. Utschneider u. a., „Development and validation of a new method for the radiologic measurement of the tibial slope“, *Knee Surg. Sports Traumatol. Arthrosc. Off. J. ESSKA*, Bd. 19, Nr. 10, S. 1643–1648, Okt. 2011.
- [65] D. Paley, J. E. Herzenberg, G. Paremain, und A. Bhavé, „Femoral Lengthening over an Intramedullary Nail. A Matched-Case Comparison with Ilizarov Femoral Lengthening*“, *J. Bone Jt. Surg.*, Bd. 79, Nr. 10, S. 1464–80, Okt. 1997.
- [66] A. H. Krieg, B. M. Speth, und B. K. Foster, „Leg Lengthening With a Motorized Nail in Adolescents“, *Clin. Orthop.*, Bd. 466, Nr. 1, S. 189–197, Jan. 2008.
- [67] G. Papadokostakis, C. Papakostidis, R. Dimitriou, und P. V. Giannoudis, „The role and efficacy of retrograding nailing for the treatment of diaphyseal and distal femoral fractures: a systematic review of the literature“, *Injury*, Bd. 36, Nr. 7, S. 813–822, Juli 2005.
- [68] R. J. Stiletto und M. Baacke, „Die minimalinvasive Technik der Femurnagelung mit dem RD-System Vorstellung einer neuen Technik der Implantation retrograder Femurnägel“, *Unfallchirurg*, Bd. 104, Nr. 8, S. 727–732, Aug. 2001.
- [69] Smith&Nephew, „872-03-03-005 7118-0663 Trigen Knee Nail ST 2.1.qxp - trigen_knee_tibial_7118-0663_us.pdf“. [Online]. Verfügbar unter: https://www.smith-nephew.com/global/surgicaltechniques/trauma/trigen_knee_tibial_7118-0663_us.pdf. [Zugegriffen: 13-Apr-2016].
- [70] Smith&Nephew, „7118-0664 Trigen Retrograde Fem ST.qxp - trigen_retro_knee_st.pdf“. [Online]. Verfügbar unter: https://www.smith-nephew.com/global/assets/pdf/products/surgical/trigen_retro_knee_st.pdf. [Zugegriffen: 13-Apr-2016].
- [71] Smith&Nephew, „trigen_tan_fan.pdf“. [Online]. Verfügbar unter: https://www.smith-nephew.com/global/assets/pdf/products/surgical/trigen_tan_fan.pdf. [Zugegriffen: 13-Apr-2016].
- [72] Synthes, „0X6.000.380_AD - 016.000.380.pdf“. [Online]. Verfügbar unter: http://synthes.vo.llnwd.net/o16/LLNWMB8/INT%20Mobile/Synthes%20International/Product%20Support%20Material/legacy_Synthes_PDF/016.000.380.pdf. [Zugegriffen: 13-Apr-2016].
- [73] Synthes, „DSEM-TRM-0814-0175_LR.pdf“. [Online]. Verfügbar unter: <http://synthes.vo.llnwd.net/o16/LLNWMB8/INT%20Mobile/Synthes%20International/Product>

%20Support%20Material/legacy_Synthes_PDF/DSEM-TRM-0814-0175_LR.pdf. [Zugegriffen: 13-Apr-2016].

- [74] D. Paley, „PRECICE intramedullary limb lengthening system“, *Expert Rev. Med. Devices*, Bd. 12, Nr. 3, S. 231–249, Mai 2015.
- [75] E. N. Kubiak, E. Strauss, A. Grant, D. Feldman, und K. A. Egol, „Early complications encountered using a self-lengthening intramedullary nail for the correction of limb length inequality“, *Jt. Rel Surg*, Bd. 18, S. 52–7, 2007.
- [76] J. O. Anglen und J. M. Blue, „A Comparison of Reamed and Unreamed Nailing of the Tibia“, *J. Trauma-Inj. Infect.*, Bd. 39, Nr. 2, S. 351–355, Aug. 1995.
- [77] J. L. Franklin, R. A. Winkquist, S. K. Benirschke, und S. T. Hansen, „Broken intramedullary nails“, *J. Bone Joint Surg. Am.*, Bd. 70, Nr. 10, S. 1463–1471, Dez. 1988.
- [78] R. D. Burghardt, D. Paley, S. C. Specht, und J. E. Herzenberg, „The effect on mechanical axis deviation of femoral lengthening with an intramedullary telescopic nail“, *J. Bone Joint Surg. Br.*, Bd. 94, Nr. 9, S. 1241–1245, 2012.
- [79] N. Hawi u. a., „Nail–medullary canal ratio affects mechanical axis deviation during femoral lengthening with an intramedullary distractor“, *Injury*, Mai 2015.
- [80] K. Wang und E. Edwards, „Intramedullary skeletal kinetic distractor in the treatment of leg length discrepancy--a review of 16 cases and analysis of complications“, *J. Orthop. Trauma*, Bd. 26, Nr. 9, S. e138-144, Sep. 2012.
- [81] D. H. Lee, K. J. Ryu, H. R. Song, und S.-H. Han, „Complications of the Intramedullary Skeletal Kinetic Distractor (ISKD) in distraction osteogenesis“, *Clin. Orthop.*, Bd. 472, Nr. 12, S. 3852–3859, Dez. 2014.
- [82] O. Karakoyun, M. Küçükkaya, und S. Sökücü, „Intramedullary skeletal kinetic distractor in lower extremity lengthening“, *Acta Orthop. Traumatol. Turc.*, Bd. 48, Nr. 3, S. 307–312, 2014.
- [83] F. M. Schiedel u. a., „How precise is the PRECICE compared to the ISKD in intramedullary limb lengthening?: Reliability and safety in 26 procedures“, *Acta Orthop.*, Bd. 85, Nr. 3, S. 293–298, Juni 2014.
- [84] Y. M. Kirane, A. T. Fragomen, und S. R. Rozbruch, „Precision of the PRECICE® Internal Bone Lengthening Nail“, *Clin. Orthop. Relat. Res.*, Bd. 472, Nr. 12, S. 3869–3878, Dez. 2014.
- [85] W. L. Healy, J. O. Anglen, S. A. Wasilewski, und K. A. Krackow, „Distal femoral varus osteotomy.“, *J Bone Jt. Surg Am*, Bd. 70, Nr. 1, S. 102–109, 1988.
- [86] D. Backstein, G. Morag, S. Hanna, O. Safir, und A. Gross, „Long-term follow-up of distal femoral varus osteotomy of the knee“, *J. Arthroplasty*, Bd. 22, Nr. 4 Suppl 1, S. 2–6, Juni 2007.
- [87] A. Zarrouk, R. Bouzidi, B. Karray, S. Kammoun, S. Mourali, und M. Kooli, „Distal femoral varus osteotomy outcome: Is associated femoropatellar osteoarthritis consequential?“, *Orthop. Traumatol. Surg. Res.*, Bd. 96, Nr. 6, S. 632–636, Okt. 2010.
- [88] D. Saragaglia und B. Chedal-Bornu, „Computer-assisted osteotomy for valgus knees: medium-term results of 29 cases“, *Orthop. Traumatol. Surg. Res. OTSR*, Bd. 100, Nr. 5, S. 527–530, Sep. 2014.
- [89] J. I. Cameron, J. C. McCauley, A. Y. Kermanshahi, und W. D. Bugbee, „Lateral Opening-wedge Distal Femoral Osteotomy: Pain Relief, Functional Improvement, and Survivorship at 5 Years“, *Clin. Orthop. Relat. Res.*, Bd. 473, Nr. 6, S. 2009–2015, Juni 2015.
- [90] I. Ivarsson, R. Myrnerets, und J. Gillquist, „High tibial osteotomy for medial osteoarthritis of the knee. A 5 to 7 and 11 year follow-up“, *J. Bone Joint Surg. Br.*, Bd. 72, Nr. 2, S. 238–244, März 1990.
- [91] C. B. Marti, E. Gautier, S. W. Wachtl, und R. P. Jakob, „Accuracy of frontal and sagittal plane correction in open-wedge high tibial osteotomy“, *Arthrosc. J. Arthrosc. Relat. Surg.*, Bd. 20, Nr. 4, S. 366–372, Apr. 2004.
- [92] R. W. Brouwer, S. M. A. Bierma-Zeinstra, T. M. Van Raaij, und J. A. N. Verhaar, „Osteotomy for medial compartment arthritis of the knee using a closing wedge or an opening wedge controlled by a Puddu plate A one-year randomised, controlled study“, *J. Bone Joint Surg. Br.*, Bd. 88, Nr. 11, S. 1454–1459, 2006.

- [93] F. Gebhard u. a., „Reliability of computer-assisted surgery as an intraoperative ruler in navigated high tibial osteotomy“, *Arch. Orthop. Trauma Surg.*, Bd. 131, Nr. 3, S. 297–302, März 2011.
- [94] S. Schröter, J. Günzel, T. Freude, A. Ateschrang, U. Stöckle, und D. Albrecht, „[Precision in the planning of open wedge HTO]“, *Z. Für Orthop. Unfallchirurgie*, Bd. 150, Nr. 4, S. 368–373, Sep. 2012.
- [95] R. Iorio u. a., „Open-wedge high tibial osteotomy: comparison between manual and computer-assisted techniques“, *Knee Surg. Sports Traumatol. Arthrosc. Off. J. ESSKA*, Bd. 21, Nr. 1, S. 113–119, Jan. 2013.
- [96] M. A. Hunt, P. J. Fowler, T. B. Birmingham, T. R. Jenkyn, und J. R. Giffin, „Foot rotational effects on radiographic measures of lower limb alignment“, *Can. J. Surg. J. Can. Chir.*, Bd. 49, Nr. 6, S. 401–406, Dez. 2006.
- [97] A. Kannan, G. Hawdon, und S. J. McMahon, „Effect of flexion and rotation on measures of coronal alignment after TKA“, *J. Knee Surg.*, Bd. 25, Nr. 5, S. 407–410, Nov. 2012.
- [98] S. Babazadeh, M. M. Dowsey, R. J. Bingham, E. T. Ek, J. D. Stoney, und P. F. M. Choong, „The long leg radiograph is a reliable method of assessing alignment when compared to computer-assisted navigation and computer tomography“, *The Knee*, Bd. 20, Nr. 4, S. 242–249, Aug. 2013.
- [99] R. G. Marx u. a., „Reliability of lower extremity alignment measurement using radiographs and PACS“, *Knee Surg. Sports Traumatol. Arthrosc. Off. J. ESSKA*, Bd. 19, Nr. 10, S. 1693–1698, Okt. 2011.

7. Abbildungsverzeichnis

Abbildung 1: Links: lengthening over nail am Femur [16]; Rechts: Verlängerung mit vollimplantierbarem Verlängerungsmarknagel an der Tibia [17]	2
Abbildung 2: Vollimplantierbares Distraktionsgerät nach Witt und Jäger[27]	4
Abbildung 3: Hülsensieb.....	7
Abbildung 4:Der dreifach kanülierte Zentrierdorn mit aufgeschobener Hülse und zwei Kirschner-Drähten belegt.....	8
Abbildung 5: Korrektur des Eintrittspunktes durch den dreifach kanülierten Zentrierdorn	9
Abbildung 6: in Tibia eingeschlagene Hülse	10
Abbildung 7: a: Set starrer Markraumborher b: links stirnschneidender Bohrer, rechts: abgerundeter Bohrer; c: stirnschneidender Bohrer seitlich; d: abgerundeter Bohrer seitlich.....	10
Abbildung 8: (a): Darstellung der Gelenkwinkel mLDFW und MPTW; (b): Darstellung der mechanischen Beinachse und der MAD; hier jeweils valgische Beinachse	14
Abbildung 9: Planung einer operativen Beinverlängerung ohne Achskorrektur. a: präoperative Aufnahme mit neutraler Beinachse; b: Planung des gewünschten Ergebnisses bei Behandlungsabschluss (grüne Markierung); c:Planung des Zustands der intraoperativ erreicht werden soll (rote Markierung)	16
Abbildung 10: Planung einer operativen Beinverlängerung mit simultaner Achskorrektur. a: präoperative Aufnahme mit valgischer Beinachse; b:Planung des gewünschten Ergebnisses bei Behandlungsabschluss (grüne Markierung); c:Planung des Zustands der intraoperativ erreicht werden soll (rote Markierung)	18
Abbildung 11: Planung einer operativen Beinverlängerung mit bifokaler Achskorrektur. Dabei wird am Femur eine operative Beinverlängerung mit simultaner Achskorrektur durchgeführt und an der Tibia eine Achskorrektur durch einen Marknagel a: präoperative Aufnahme mit varischer Beinachse, sowohl der mLDFW als auch der MPTW liegen außerhalb des physiologischen Bereichs b:Planung der neuen Mikulicz-Linie mit einem mLDFW und MPTW von je 87° c: Planung des gewünschten Ergebnisses bei Behandlungsabschluss (grüne Markierung); d:Planung des Zustands der intraoperativ erreicht werden soll (rote Markierung des Femurs).....	20
Abbildung 12: a: In den Knochen eingeschlagene Hülse zur antegraden Implantation eines Verlängerungsmarknagels b: Markraumkonfektionierung des proximalen Fragments.....	22
Abbildung 13: Bohrlochosteotomie a: Schwächung der Kortikalis durch einen Bohrer mit Gewebeschutz b: Darstellung der komplettierten Osteotomie.....	23
Abbildung 14: Antegrad implantierter Verlängerungsmarknagel nach intraoperativer Distraction....	24
Abbildung 15: Markraumkonfektionierung zur Varisierung des Femurs. Die Hülse wird von distal lateral nach proximal medial eingebracht.....	25
Abbildung 16: Markraumkonfektionierung zur Valgisierung der Tibia. a: Die Hülse wird von proximal medial nach distal lateral eingebracht. b: Intraossär platzierte Hülse in seitlicher Ansicht	27
Abbildung 17: Tibial implantierter Verlängerungsmarknagel für simultane Beinverlängerung und Valgisierung der Beinachse.	28
Abbildung 18: a: Darstellung des HKA b: Darstellung des posterioren tibialen slopes, in diesem Fall 10° posteriorer tibialer Slope (90°-80°=10°)	32
Abbildung 19: Altersverteilung der Patienten.....	34
Abbildung 20: Indikationen für die operative Beinverlängerung.....	34
Abbildung 21: Darstellung der Häufigkeitsverteilung der verwendeten OP-Zugänge.....	35
Abbildung 22:Häufigkeitsverteilung der erreichten Beinverlängerungen	36
Abbildung 23:Operationen während der Distraktionsphase zur Behebung von Komplikationen.....	37
Abbildung 24:Vollbelastungsindex.....	38
	79

Abbildung 25:Vergleich der Vollbelastungsindices von Fällen mit einer Veränderung der MAD von mehr als 10mm mit jenen mit einer Veränderung der MAD von bis zu 10mm	38
Abbildung 26:Vergleich der Vollbelastungsindices von ISKD- und Phenix-Patienten	39
Abbildung 27:Operationen während der Konsolidierungsphase zur Behebung von Komplikationen .	40
Abbildung 28:a: Präoperativer HKA von 6,2° Valgus; b: präoperative MAD von 25mm lateral und präoperativer mLDFW von 82,8°; c: präoperative Planung	41
Abbildung 29:a: postoperativer HKA von 0,1° Varus; b: postoperative MAD von 1mm medial und postoperativer mLDFW von 88,9°	42
Abbildung 30:Abweichung der MAD von der Planung.....	43
Abbildung 31:Vergleich der Abweichung der MAD von der Planung von femoralen und tibialen Behandlungen	43
Abbildung 32:Vergleich der Abweichung der MAD von der Planung von Fällen mit einer geplanten Korrektur der MAD von bis zu 10mm mit Fällen mit einer geplanten Korrektur über 10mm.....	44
Abbildung 33:Durchgang der Mikulicz-Linie durch das Tibiaplateau präoperativ und postoperativ ...	44
Abbildung 34: Abweichung der Passage der Mikulicz-Linie durch das Tibiaplateau von der Planung .	45
Abbildung 35: Vergleich der Abweichungen des Durchgangs der Mikulicz-Linie durch das Tibiaplateau von der Planung von femoralen und tibialen Behandlungen	45
Abbildung 36: Vergleich der Abweichung des Durchgangspunkts der Mikulicz-Linie durch das Tibiaplateau von der Planung von Fällen mit kleinerer geplanter Korrektur und Fällen mit größerer geplanter Korrektur	46
Abbildung 37: Vergleich des präoperativen und postoperativen HKAs, negative Werte entsprechen dabei einer varischen Beinachse, positive Werte einer valgischen Beinachse.	47
Abbildung 38: Abweichung des HKA von der Planung.....	47
Abbildung 39: Vergleich der Abweichung des HKA von der Planung zwischen der Femur- und der Tibia-Gruppe.....	48
Abbildung 40: Vergleich der Abweichung des HKA von der Planung zwischen Fällen mit kleinerer geplanter Korrektur und Fällen mit größerer geplanter Korrektur.....	48
Abbildung 41: Vergleich des präoperativen mLDFW mit dem postoperativen mLDFW.....	49
Abbildung 42: Vergleich des präoperativen MPTW mit dem postoperativen MPTW	49
Abbildung 43: Veränderung der Kniegelenkwinkel von prä- zu postoperativ.....	50
Abbildung 44: Veränderung des posterioren tibialen Slopes	50
Abbildung 45: Vergleich der Zunahme des posterioren tibialen Slopes zwischen Fällen mit geringer Veränderung der MAD und Fällen mit größerer Veränderung der MAD.....	51
Abbildung 46: Einstufung der Behandlungen aufgrund des Outcome-Scores.....	52
Abbildung 47: Die Abbildung verdeutlicht, dass eine gewünschte Bohrrichtung bei Einsatz von starren Markraumfräsern präzise durch die Platzierung von Hülsen eingehalten werden kann.....	53
Abbildung 48: Zweizeitiges Vorgehen zur Korrektur einer Valgusfehlstellung; a: vor Verlängerung; b: nach Verlängerung; c: nach Achskorrektur[74].....	57
Tabelle 1: Ursachen der Beinlängendifferenz[2].....	1
Tabelle 2: Normwerte für die Analyse der Beingeometrie[54]	13
Tabelle 3: Ein- und Ausschlusskriterien.....	30
Tabelle 4: Paley Scoring System für femorale Beinverlängerungen [65]	33
Tabelle 5: Ergebnisse der einzelnen Kategorien des Outcome-Scores	52
Tabelle 6: Ergebnisse der ISKD-Studien.....	59
Tabelle 7: Ergebnisse der Precice-Studien	60
Tabelle 8: Ergebnisse der Studien zu femoralen Korrekturosteotomien	64
Tabelle 9: Ergebnisse der Studien zu tibialen Korrekturosteotomien	65

Eidesstattliche Versicherung

Bösl, Stefan Ferdinand

Ich erkläre hiermit an Eides statt,
dass ich die vorliegende Dissertation mit dem Titel

„Markraumkonfektionierung mit starren Bohrern und Hülsen zur Implantation von Verlängerungsmarknägeln “

selbständig verfasst, mich außer der angegebenen keiner weiteren Hilfsmittel bedient und alle Erkenntnisse, die aus dem Schrifttum ganz oder annähernd übernommen sind, als solche kenntlich gemacht und nach ihrer Herkunft unter Bezeichnung der Fundstelle einzeln nachgewiesen habe.

Ich erkläre des Weiteren, dass die hier vorgelegte Dissertation nicht in gleicher oder in ähnlicher Form bei einer anderen Stelle zur Erlangung eines akademischen Grades eingereicht wurde.

Bad Aibling, 01.02.2021

Ort, Datum

Stefan Ferdinand Bösl

Unterschrift Doktorand