

Title	尿管癌術後に膣転移を認めた1例
Author(s)	山道, 岳; 谷川, 剛; 栗林, 宗平; 大草, 卓也; 川村, 正隆; 谷口, 歩; 中野, 剛佑; 蔦原, 宏一; 竹村, 昌彦; 伏見, 博彰; 高尾, 徹也; 山口, 誓司
Citation	泌尿器科紀要 = Acta urologica Japonica (2016), 62(2): 77-81
Issue Date	2016-02-29
URL	<a href="http://hdl.handle.net/2433/209731">http://hdl.handle.net/2433/209731</a>
Right	許諾条件により本文は2017/03/01に公開
Type	Departmental Bulletin Paper
Textversion	publisher

## 尿管癌術後に膣転移を認めた1例

山道 岳<sup>1</sup>, 谷川 剛<sup>1</sup>, 栗林 宗平<sup>1</sup>, 大草 卓也<sup>1</sup>  
 川村 正隆<sup>1</sup>, 谷口 歩<sup>1</sup>, 中野 剛佑<sup>1</sup>, 蔦原 宏一<sup>1</sup>  
 竹村 昌彦<sup>2</sup>, 伏見 博彰<sup>3</sup>, 高尾 徹也<sup>1</sup>, 山口 誓司<sup>1</sup>

<sup>1</sup>大阪府立急性期・総合医療センター泌尿器科, <sup>2</sup>大阪府立急性期・総合医療センター産婦人科

<sup>3</sup>大阪府立急性期・総合医療センター病理科

THE VAGINAL METASTASIS OF URETERAL CARCINOMA  
 AFTER LEFT NEPHROURETERECTOMY: A CASE REPORT

Gaku YAMAMICHI<sup>1</sup>, Go TANIGAWA<sup>1</sup>, Sohei KURIBAYASHI<sup>1</sup>, Takuya OKUSA<sup>1</sup>,  
 Masataka KAWAMURA<sup>1</sup>, Ayumu TANIGUCHI<sup>1</sup>, Kosuke NAKANO<sup>1</sup>, Koichi TSUTAHARA<sup>1</sup>,  
 Masahiko TAKEMURA<sup>2</sup>, Hiroaki FUSHIMI<sup>3</sup>, Tetsuya TAKAO<sup>1</sup> and Seiji YAMAGUCHI<sup>1</sup>

<sup>1</sup>The Department of Urology, Osaka General Medical Center

<sup>2</sup>The Department of Obstetrics and gynecology, Osaka General Medical Center

<sup>3</sup>The Department of Pathology, Osaka General Medical Center

A 69-year-old woman underwent left nephroureterectomy for left ureteral cancer (urothelial carcinoma (UC), high grade, pT3pN0) in September 2013. She returned to our hospital presenting with asymptomatic macrohematuria in July 2014. Cystoscopy showed tiny papillary tumors in the bladder. We also found genital bleeding from multiple papillary tumors on the vaginal wall. We performed transurethral resection of the bladder tumor and a biopsy of the vaginal wall demonstrated non-invasive UC, high grade. Pelvic magnetic resonance imaging after the operation showed no infiltration outside the bladder wall and vaginal wall. Therefore, we performed endoscopic excision of the vaginal tumor. However we could not resect all vaginal tumors. Irradiation of the vagina and uterus was performed under the diagnosis of metastasis of UC to vagina. Vaginal UC is extremely rare and this is the 26th case report in the literature.

(Hinyokika Kyo 62 : 77-81, 2016)

**Key words :** Urothelial carcinoma, Vaginal metastasis

緒 言

尿路上皮癌が膣に発生することはきわめて稀である。今回われわれは、尿管癌術後1年目に尿路上皮癌が膣に発生した1例を経験したので若干の文献的考察を加えて報告する。

症 例

患 者 : 69歳, 女性

主 訴 : 無症候性肉眼的血尿

家族歴 : 特記すべきことなし

既往歴 : 2004年下咽頭癌 (cT3N0M0 術後放射線療法併用), 2014年食道癌 (pT1a), 子宮筋腫

現病歴 : 2013年6月に無症候性肉眼的血尿を認めて当科を受診。膀胱鏡検査で左尿管口から腫瘍の膀胱内突出を認め、造影CTで左尿管腫瘍の膀胱内への進展と診断した。その他に骨盤内や他臓器に病変を認めなかった。TUR-BTを施行したところ、病理組織所見はurothelial carcinoma (UC), high grade, pT1以上であった。TUR-BT後1カ月して後腹膜鏡下左腎尿管

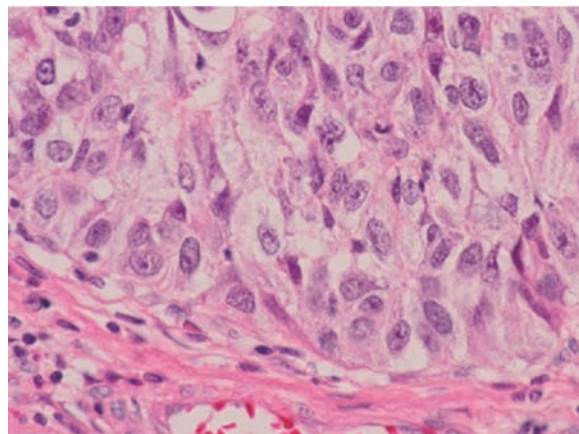
全摘術を施行した。まず経尿道的に、腫瘍の存在する膀胱粘膜と筋層を膀胱壁を含めて切除してから腹腔鏡手術に移行した。術前CTで指摘された腎門部リンパ節を郭清した。尿管腫瘍の明らかな尿管外への浸潤を認めなかったが、病理結果はUC, high grade, pT3pN0で筋層を超えて浸潤しており膀胱内にも同様のUCが残存していた (Fig. 1)。

2014年3月に膀胱頂部に膀胱内再発を認めたためTUR-BTを施行し、病理組織所見はUC, high grade, pTaであった。この際のCTで骨盤内に新規病変は認めなかった。2014年7月に無症候性肉眼的血尿と貧血の進行を認めたため当科に再入院となった。

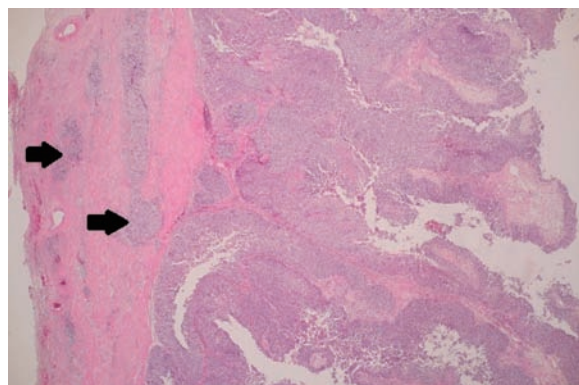
入院時現症 : 身長 156 cm, 体重 40 kg, 体温 36.9°C, 血圧 108/69 mmHg, 脈拍63回/分。

血液検査所見 : WBC 2,800/mm<sup>3</sup>, RBC 286 × 10<sup>4</sup>/mm<sup>3</sup>, Hb 7.9 g/dl, Plt 8.8 × 10<sup>4</sup>/mm<sup>3</sup>, Cr 1.53 mg/dl, 凝固機能検査をはじめ上記以外の生化学検査に異常所見は認めなかった。

尿検査 : 尿蛋白 (1+), 尿糖 (-), 赤血球 100以上/HPF, 白血球 1~4/HPF



A

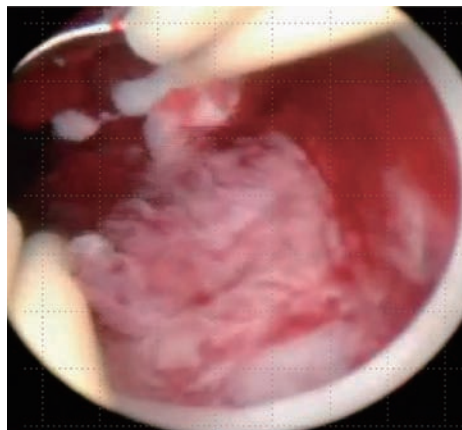


B

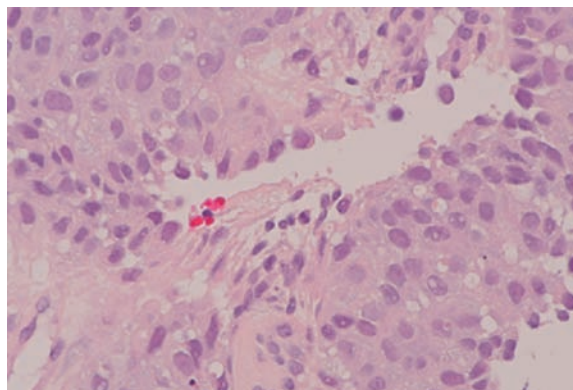
**Fig. 1.** Histopathological finding of the left ureteral carcinoma (HE stain). A:  $\times 400$ . B: Muscle invasive ureteral carcinoma (black arrows:  $\times 40$ ).

尿細胞診は class IV であり、膀胱鏡検査で膀胱頂部に 3~4 mm 大の乳頭状腫瘍と持続性の出血を認めた。

入院後経過：貧血に対して赤血球濃厚液 (RCC) を 4 単位輸血した後 TUR-BT を行う方針とした。術中、碎石位になった際に膣からの出血も認めた。まず TUR-BT を行った後に膀胱鏡で膣壁を観察したところ、膣入口部 1.5 cm の部位から中枢側へ向かって 3



**Fig. 2.** Endoscopic finding of the tumor spread over the vaginal wall.



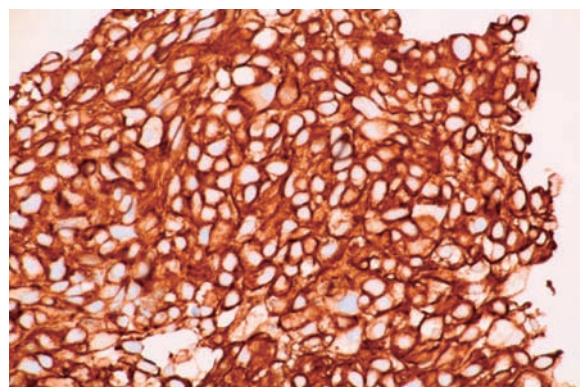
**Fig. 3.** Histopathological finding of the vaginal carcinoma resected transvaginally (HE stain,  $\times 40$ ).

cm の範囲で膣壁 2 時から 6 時方向にかけて粘膜病変が主体の乳頭状腫瘍を認めた (Fig. 2)。同部位からの出血が持続しており 7 月からの肉眼的血尿は膣からの出血の関与が考えられた。病理組織確認のため膣粘膜生検を追加した。

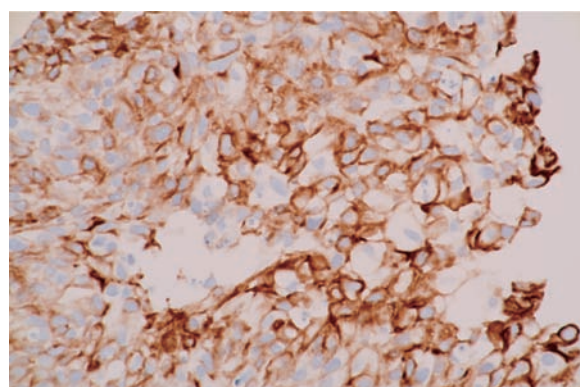
病理所見は、膀胱腫瘍は UC, high grade, pTa, 膣腫瘍は UC, high grade で表在性であった (Fig. 3)。膣腫瘍の免疫染色の結果は CK7 陽性, CK20 陽性, uroplakin II 陽性であった (Fig. 4)。胸腹部 CT で他臓器への転移所見なく、骨盤部 MRI では膣壁入口部から中部にかけて乳頭状腫瘍を認めたが、膣壁周囲への浸潤は認めなかった (Fig. 5)。膀胱腫瘍や骨盤内リンパ節の腫大も認めず腫瘍は膣に局限していると考えられた。尿路上皮癌の膣転移と診断し、根治可能と考えて経膣的腫瘍切除の方針とした。膣からの出血に伴う貧血が遷延したため合計 RCC 6 単位を輸血した後、2014年10月に当院産婦人科で子宮鏡下膣壁腫瘍切除術を施行した。しかし出血のため視野の確保が困難で、膣腫瘍の完全切除はできなかった。術後も膣からの出血に伴う貧血が進行するたびに RCC 輸血を継続して行った。下咽頭癌の術後で声帯を除去しており performance status 3 であり侵襲の大きい手術は拒否されたため放射線治療 (外照射 40 Gy, 腔内照射 20 Gy) を開始した。その後は膣出血や貧血の進行もなく、2014年11月の MRI でも膣腫瘍は縮小傾向であった。尿細胞診も class II であり尿路上皮癌の進行は認めなかった。しかし2014年12月に自宅で心肺停止の状態で見送られて他院に救急搬送されたのちに永眠された。

## 考 察

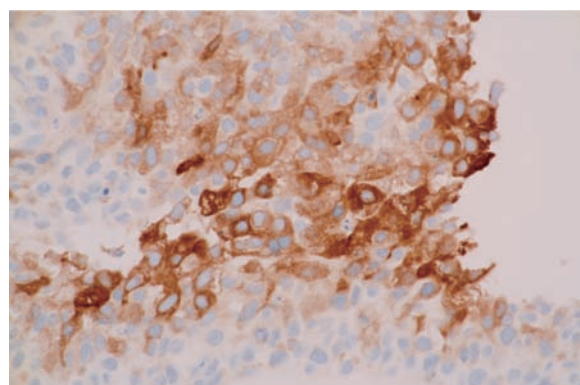
尿路上皮癌が膣に発生する事は稀である。直接浸潤以外の原因で尿路上皮癌が膣に発生するのは、血行性やリンパ行性の転移、尿失禁や頻回の経尿道的操作に伴う灌流液が原因の播種、原発性の膣尿路上皮癌の大きく 3 つが考えられる<sup>1-3)</sup>。原発性の膣尿路上皮癌の



A



B

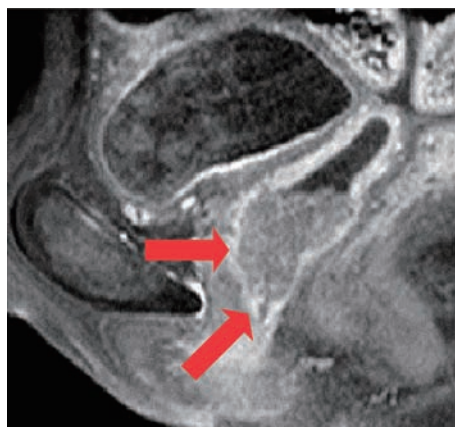


C

**Fig. 4.** Immunohistochemical stainings of the vaginal wall revealed that the cells were positive for CK7 (A), CK20 (B) and Uroplakin II (C) ( $\times 40$ ).

報告例では、尿管や膀胱原発の尿路上皮癌が既往にある事が多く、原発性か転移性か播種性かの厳密な区別は難しいと考えられる。膣以外にも卵巣や卵管や子宮内膜といった女性生殖器に原発した尿路上皮癌も報告されている<sup>4,5)</sup>。詳細な機序は判明していないが、発生学上、尿路上皮とミューラー管系上皮はともに尿生殖洞由来であることから膣粘膜内の多分化能を有する幹細胞から尿路上皮癌が発生するとする説<sup>6)</sup>や、尿路生殖器全体に多中心性に尿路上皮癌が発生するという説<sup>7)</sup>がある。

一方、膣癌は原発性と転移性に大別される。膣癌は



**Fig. 5.** Gadolinium-enhanced T1 weight image of pelvic MRI showed the enhanced tumor in the vaginal wall indicated by the arrows.

女性生殖器の悪性腫瘍の約1%と稀であり、そのほとんどが転移性膣癌である<sup>8)</sup>。原発性膣癌の組織型別の頻度は扁平上皮癌が80%以上で、他には腺癌や肉腫や黒色腫やリンパ腫などが報告されている<sup>9)</sup>。転移性膣癌は生殖器や泌尿器や直腸が原発の事が多いが、肺癌からの転移といった報告もある<sup>3)</sup>。

膣に尿路上皮癌を認めた際の発生母地の検討ではCK7, CK20, uroplakins を使用した免疫染色が有用であるとの報告がある<sup>10)</sup>。尿路に発生した尿路上皮癌ではCK7陽性, CK20陽性, uroplakin III陽性を呈する。膣原発の尿路上皮癌ではCK7陽性, CK20陰性, uroplakin III陰性を呈する。免疫組織学的特徴としてミューラー管はCK7陽性, CK20陰性であり膣原発の尿路上皮癌はミューラー管の特性を強く引き継いでいるからと考えられている。一方、尿路原発の尿路上皮癌と膣原発の尿路上皮癌は免疫学的には異なるが形態学的には類似しており<sup>11)</sup>、電子顕微鏡検査でも構造学的に明確に両者を区別することは困難であるとする報告<sup>12)</sup>もある。

自験例は免疫染色でCK7陽性, CK20陽性, uroplakin II陽性であったこと、左尿管癌の病理結果がpT3で尿管侵襲を伴っていたこと、術後6カ月と10カ月で膀胱内再発を認め、その膀胱癌と膣尿路上皮癌の病理結果がすべて酷似することから原発性よりは、播種性もしくは転移性と考えられた。

直接浸潤を除いた、膣に発生した尿路上皮癌は調べた限り自験例が26例目であった<sup>1,2,4,6,7,13-27)</sup>。膣癌変に対する治療としては、集計した26例では外科的治療が積極的に行われていた (Table 1)。なかでも14例で内視鏡的腫瘍切除術が行われていた。その後集学的治療として放射線治療や動注化学療法や開放手術を含めた治療が施行されていた。予後に関しては、各報告の経過観察期間が短い、膣に発生した尿路上皮癌が表在性であれば浸潤性であった場合より予後が良好

Table 1. Cases of vaginal UC reported in the literature

症例	報告者 (年)	年齢 (歳)	発生経路 (原発巣)	治療	腫瘍変	予後
1	Fetissof (1990)	76	原発	内視鏡的腫瘍切除	表在性	24カ月生存
2	Noordzij (1991)	79	播種 (膀胱癌)	内視鏡的腫瘍切除	表在性	34カ月死亡
3	Bass (1994)	72	原発	内視鏡的腫瘍切除	表在性	2カ月生存
4	繁田 (1994)	83	播種 (尿管癌)	内視鏡的腫瘍切除	表在性	9カ月生存
5	Jendresen (1997)	62	原発	内視鏡的腫瘍切除	表在性	11カ月生存
6	Singer (1998)	59	原発	不明	表在性	6カ月生存
7	加藤 (1999)	72	原発	内視鏡的腫瘍切除 + 動注化学療法	表在性	4カ月生存
8	笠井 (2001)	82	播種 (膀胱癌)	内視鏡的腫瘍切除 + 放射線治療	表在性	24カ月生存
9	Ogiso (2006)	81	播種 (膀胱癌)	内視鏡的腫瘍切除	表在性	16カ月生存
10	Kaneko (2010)	74	原発 or 転移 (膀胱癌)	内視鏡的腫瘍切除	表在性	20カ月生存
11	松岡 (2012)	74	播種 (尿管癌)	子宮腔両側付属器全摘 + 化学療法	表在性	46カ月死亡
12	Reyes (2012)	61	不明	放射線治療 + 化学療法	表在性	24カ月生存
13	Reyes (2012)	81	不明	不明	表在性	36カ月死亡
14	Reyes (2012)	86	不明	不明	表在性	24カ月生存
15	自験例	69	転移 (尿管癌)	内視鏡的腫瘍切除 + 放射線治療	表在性	5カ月死亡
16	Murai (1989)	60	転移 (尿管癌)	放射線治療 + 化学療法	浸潤性	不明
17	Ralph (1991)	84	播種 (膀胱癌)	内視鏡的腫瘍切除 + 放射線治療	浸潤性	48カ月生存
18	Bulbul (1999)	74	原発	内視鏡的腫瘍切除	浸潤性	24カ月生存
19	岡田 (2004)	74	播種 (膀胱癌)	子宮腔尿道全摘 + 放射線治療 + 化学療法	浸潤性	16カ月死亡
20	Mondaini (2005)	82	播種 (膀胱癌)	内視鏡的腫瘍切除	浸潤性	30カ月生存
21	Ohgaki (2008)	71	播種 (尿管癌)	内視鏡的腫瘍切除 + 放射線治療	浸潤性	21カ月生存
22	Reyes (2012)	56	不明	腔全摘 + 子宮部分切除	浸潤性	47カ月生存
23	Kumar (2001)	58	転移 (膀胱癌)	子宮腔全摘 + 化学療法	不明	8カ月生存
24	Hermanova (2008)	73	転移 (尿管癌)	子宮腔両側付属器全摘 + 放射線治療	不明	28カ月死亡
25	Reyes (2012)	66	不明	骨盤内臓全摘	不明	不明
26	Reyes (2012)	75	不明	化学療法	不明	不明

であるとする報告<sup>22)</sup>がある。しかし、調べえた限り表在性腫瘍15例では11例が観察期間2~46カ月で生存している一方、浸潤性腫瘍7例では予後不明例を除いた6例中5例が16~48カ月生存していた。発生経路別で予後不明例を除くと、原発例は6例中に死亡報告はなく、播種性は9例中3例が死亡、転移例は4例中2例が死亡していた。以上から、腔に発生した尿路上皮癌の浸潤度よりも発生経路が予後と関係する可能性が示唆された。

尿路上皮癌が既往にある患者に不正性器出血を認めた際は女性生殖器に発生した尿路上皮癌の可能性を考慮し、尿路上皮癌であれば外科手術を考慮する必要があると考えられた。予後に関係する因子としては発生経路の関与が示唆され今後さらなる症例の蓄積が必要であると考えられる。

## 結 語

尿管癌術後に腔転移を認めた1例を経験した。尿路上皮癌の既往があり、不正性器出血を認めた際は腔転移の可能性を考慮し、全身状態に応じて外科的治療も考慮する必要があると考えられた。

本論文の要旨は第229回日本泌尿器科学会関西地方会において発表した。

## 文 献

- 1) Noordzij JW, Dabhoiwala NF, De Reijke TM, et al.: Vulvar and vaginal implantation of transitional cell carcinoma of the urinary tract. *Br J Urol* **67**: 102-103, 1991
- 2) Kaneko G, Kikuchi E, Hasegawa M, et al.: Non-muscle invasive bladder cancer with concomitant vaginal urothelial carcinoma: a case report and review of the literature. *Int J Clin Oncol* **15**: 626-630, 2010
- 3) Jahnke A, Domke R, Makovitzky J, et al.: Vaginal metastasis of lung cancer: a case report. *Anticancer Res* **25**: 1645-1648, 2005
- 4) 松岡直樹, 大亀真一, 小島淳美, ほか: 右腎盂尿管癌術後の再発膀胱摘出後に腔に再々発した移行上皮癌の臨床病理学的検討. *現代産婦人科* **61**: 131-135, 2012
- 5) Weir MM, Bell DA and Young RH: Transitional cell metaplasia of the uterine cervix and vagina: an underrecognized lesion that may be confused with high-grade dysplasia—a report of 59 cases. *Am J Sur Pathol* **21**: 510-517, 1997

- 6) Singer G, Hohl MK, Hering F, et al.: Transitional cell carcinoma of the vagina with pagetoid spread pattern. *Hum Pathol* **29**: 299-301, 1998
- 7) Fetissof F, Haillet O, Lanson Y, et al.: Papillary tumour of the vagina resembling transitional cell carcinoma. *Pathol Res Pract* **186**: 358-364, 1990
- 8) Eifel PJ, Berek JS and Markman MA: Cancer of the cervix, vagina and vulva. In: *Cancer, Principles and Practice of Oncology*. Edited by DeVita VT, Hellman S, Rosenberg SA, et al. 9th ed, pp 1311-1344, Philadelphia, Pa, Lippincott Williams & Wilkins, 2011
- 9) Eifel PJ, Berek JS and Markman MA: Cancer of the cervix, vagina, and vulva. In: *Cancer, Principles and Practice of Oncology*. Edited by DeVita VT, Hellman S, Rosenberg SA, et al. 8th ed, pp 1496-1543, Philadelphia, Pa, Lippincott Williams & Wilkins, 2008
- 10) Riedel I, Czernobilsky B, Lifschitz-Mercer B, et al.: Brenner tumors but not transitional cell carcinomas of the ovary show urothelial differentiation: immunohistochemical staining of urothelial markers, including cytokeratins and uroplakins. *Virchows Arch* **438**: 181-191, 2001
- 11) Ordonez NG: Transitional cell carcinomas of the ovary and bladder are immunophenotypically different. *Histopathology* **36**: 433-438, 2000
- 12) Wick MR, Zarbo RJ and Hitcock CL: Special techniques for the pathologic analysis of lesions of the urinary bladder. In: *Pathology of the urinary bladder*. Edited by Young RL, pp 285-349, Churchill Livingstone New York, 1989
- 13) Murai M, Nakamura H, Shinoda M, et al.: Vaginal metastasis from transitional cell carcinoma of renal pelvis in horseshoe kidney. *Urology* **33**: 477-480, 1989
- 14) Ralph DJ, Chapple CR and Evans JW: Seeding of transitional cell carcinoma within the vagina. *Br J Urol* **67**: 660-661, 1991
- 15) Bass PS, Birch B, Smart C, et al.: Low-grade transitional cell carcinoma of the vagina—an unusual cause of vaginal bleeding. *Histopathology* **24**: 581-583, 1994
- 16) 繁田正信, 林 睦雄, 井川幹夫: 膣内播種を来たした尿路移行上皮癌の1例. *臨泌* **48**: 440-442, 1994
- 17) Jendresen MB, Kvist E and Glenthoj A: Papillary transitional cell tumour in the vagina. *Scand J Urol Nephrol* **31**: 107-108, 1997
- 18) 加藤昌生, 長岡修司: 尿管腫瘍術後に発生した膣移行上皮癌の1例. *臨泌* **53**: 787-789, 1999
- 19) Bulbul MA, Kaspar H, Nasr R, et al.: Urothelial carcinoma of the vagina six years following cystectomy for invasive cancer: a case report. *Eur J Gynecol Oncol* **20**: 233-234, 1999
- 20) 笠井利則, 守山和道, 辻 雅士, ほか: 膀胱移行上皮癌の膣内播種の1例. *日泌尿会誌* **92**: 538-541, 2001
- 21) Kumar R, Kumar S and Hemal AK: Vaginal and omental metastasis from superficial bladder cancer. *Urol Int* **67**: 117-118, 2001
- 22) 岡田能幸, 西山博之, 中嶋正和, ほか: 膣転移を来たした尿路上皮癌の1例. *泌尿紀要* **50**: 283-286, 2004
- 23) Mondaini N, Giubilei G, Raspollini MR, et al.: Recurrence of vaginal implantation of transitional cell carcinoma of the urinary tract. *Gynecol Oncol* **97**: 669-670, 2005
- 24) Ogiso S, Maeno A, Yamashita M, et al.: Micturitional disturbance due to labial adhesion as a cause of vaginal implantation of bladder urothelial carcinoma. *Int J Urol* **13**: 1454-1455, 2006
- 25) Hermanova M, Vitezslav V, Husicka R, et al.: Multicentric transitional cell carcinoma of the vagina and the ureter. *Ann Diagn Pathol* **12**: 365-367, 2008
- 26) Ohgaki K, Horiuchi K, Oka F, et al.: Vaginal metastasis of urothelial carcinoma found incidentally during transurethral resection of a bladder tumor. *J Nippon Med Sch* **75**: 312-315, 2008
- 27) Reyes MC, Park KJ, Lin O, et al.: Urothelial carcinoma involving the gynecologic tract: a morphologic and immunohistochemical study of 6 cases. *Am J Surg Pathol* **36**: 1058-1065, 2012

(Received on July 9, 2015)

(Accepted on October 26, 2015)