

Title	胃平滑筋腫：自験5例を含む本邦例の展望
Author(s)	勝田, 仁康; 上田, 耕臣; 川嶋, 寛昭; 石本, 邦夫; 田伏, 俊作; 高山, 勇; 上山, 庸弘; 西川, 正一; 有本, 重也; 上山, 健弘; 内 藤, 行雄
Citation	日本外科宝函 (1979), 48(5): 627-638
Issue Date	1979-09-01
URL	http://hdl.handle.net/2433/208376
Right	
Type	Departmental Bulletin Paper
Textversion	publisher

臨 床

胃 平 滑 筋 腫

——自験5例を含む本邦例の展望——

和歌山赤十字病院外科

勝田 仁康, 上田 耕臣, 川嶋 寛昭, 石本 邦夫
田伏 俊作, 高山 勇, 上山 庸弘, 西川 正一
有本 重也, 上山 健弘, 内藤 行雄

〔原稿受付：昭和54年5月25日〕

Leiomyoma of the Stomach : A report of five cases and
a collective review of 275 cases reported in Japan

HITOYASU KATSUDA, KOHSHIN UEDA, HIROAKI KAWASHIMA,
KUNIO ISHIMOTO, SHUNSAKU TABUSE, YASUHIRO UEYAMA
SHIGEYA ARIMOTO, TAKEHIRO UEYAMA and YUKIO NAITO

Department of Surgery, Wakayama Red Cross Hospital,
(Director : Dr. YUKIO NAITO, Director of the Hospital, Chief of the Surgical Section)

Recently increasing numbers of patients with gastric leiomyoma have been reported because of frequent use of routine examination of the stomach by roentgenography and endoscopy.

Five cases treated in our hospital during the last six years are presented.

Case 1 : A 73 year old man complaining of full sensation of the abdomen was found to have a leiomyoma of 3cm × 3cm in the antrum and also a Borrmann type III adenocarcinoma in the lesser curvature at the angulus. Partial gastrectomy of Billroth type II was done.

Case 2 : A 55 year old woman was detected to have an abnormal shadow in the stomach

Key word : Leiomyoma of the stomach, Simultaneous association in a stomach, Statistics of gastric leiomyoma

索引語：胃平滑筋腫，同一胃における併存例，胃平滑筋腫の統計

Present address : Department of Surgery, Wakayama Red Cross Hospital, 4-1, Komatsubara-dori, Wakayama, 640, Japan.

by mass roentgen examination. A tumor with a size of thumb tip on the posterior wall of lower gastric body was extirpated.

Case 3 : A 40 year old man was operated on emergently because of massive hematemesis and was found to have a leiomyoma situating in the anterior wall of the cardia, measuring 7cm×4cm×3.5cm and bleeding from its ulcerated surface. He was successfully treated by proximal gastrectomy.

Case 4 : A 64 year old woman was admitted because of epigastric fullness and a leiomyoma with a size of thumb tip on the lesser curvature just below the cardia was extirpated.

Case 5 : A 72 year old man was found to have a tumor on the greater curvature of the angulus by mass roentgen examination. Partial gastrectomy was done and the resected stomach had also a minute carcinoma and a polyp.

A collective review was made on 275 cases of leiomyoma of the stomach reported in Japan.

(1) The tumor was most frequently seen in sixties of age followed by fifties and forties; about 80 percent of cases being found in these three decades. No significant sex difference was not found.

(2) The tumor developed frequently in upper body or fundus of the stomach. From the growth pattern, the tumor was divided to intragastric type (45.8%), extragastric type (41.9%), intramural type (5.8%) and mixed type (6.5%).

(3) Many tumors were solitary and were smaller than 5cm in diameter.

(4) Most of the tumors larger than 5cm and showing intragastric growth had a central depression on the surface. Most of tumors larger than 10cm showed extragastric growth.

(5) The incidence of other lesions in the stomach accompanying the leiomyoma was 18.9 percent.

(6) Indefinite abdominal symptoms were mostly the chief complaints, followed by hematoemesis, rectal bleeding or anemic symptoms.

(7) It was difficult to establish the definite diagnosis before surgery. Specimen of myomatous tissue was obtained by preoperative biopsy in only 3 of 275 cases.

(8) Although partial gastrectomy was done in most cases, we should select proper surgery for each case.

緒 言

近年、胃X線検査ならびに内視鏡検査の飛躍的な発達と胃集団検診の普及にともない、胃平滑筋腫の報告例が増加してきている。著者らも最近5例の本症を経験したので報告し、併せて過去20年間における比較的記載充分な本邦報告275例の集計結果について検討を

加えてみたい。

症 例

症例1 73才、♂

主訴：腹部膨満感、心窩部不快感。

既往歴：4年前より高血圧症にて治療中。

家族歴：特記事項なし。

表1 臨床検査成績

	症例 1	症例 2	症例 3	症例 4	症例 5	
赤血球数	305×10 ⁴	400×10 ⁴	339×10 ⁴	375×10 ⁴	410×10 ⁴	
Hb (g/dl)	9.9	12.1	11.5	12.1	13.9	
Ht (%)	30.5	37.5	33	38	41	
白血球数	13,100	4,500	9,200	4,900	9,200	
血小板数	24.4×10 ⁴	16.2×10 ⁴	16.6×10 ⁴	27.4×10 ⁴	21×10 ⁴	
総蛋白量 (g/dl)	6.0	7.8	6.6	7.7	6.8	
A/G 比	1.40	1.23	1.36	1.26	1.19	
GOT	28	15	24	10	19	
GPT	8	13	35	5	5	
ALP	4.2	10.4	7.3	4.8	8.8	
LAP	83	121	124	120	121	
LDH	300	242	208	353	441	
尿	蛋白質	(-)	(-)	(+)	(-)	(-)
	糖	(-)	(-)	(-)	(-)	(-)
	ウロビリノーゲン	(正)	(正)	(正)	(正)	(正)
便潜血反応	強陽性	陰性	強陽性	陰性	陰性	

現病歴：約半年前より腹部膨満感が出現。最近、心窩部に不快感をきたすようになり来院した。

入院時現症：体格中等なるも栄養やや不良。上腹部に圧痛を伴う腫瘤様抵抗を認めるが、境界は明らかでない。なお腸雑音は正常で蠕動不穏もなく、肝、腎、脾は触知しない。

臨床検査成績（表1）：

強度の貧血と白血球数増加を認め、便潜血反応は強陽性である。

胃X線検査所見（写真1）：

二重造影法で、胃角部小彎側に広範囲にわたって壁不整の陰影欠損像を認める。更に前庭部には、くるみ大の表面平滑な隆起性病変がある。

術前診断：(1)胃癌 (2)胃粘膜下腫瘍

手術所見：胃角部小彎側を中心に、前後壁にまたがり crater を有する鴉卵大の腫瘤を触知し、更にその肛側の幽門前庭部には、くるみ大の弾性硬の腫瘤を触知する。胃所属リンパ節は明らかに腫脹し、一方ダグラス窩にも播種性転移を認める。しかし腫瘤が大きく幽門前庭部にも腫瘤が存在するので、将来、通過障害のおこることを予想して、姑息的胃部分切除術（Billroth II 法）を施行した。

剔出標本肉眼所見（写真2）：

胃体下部小彎側を中心に、前後壁にまたがり大きさ

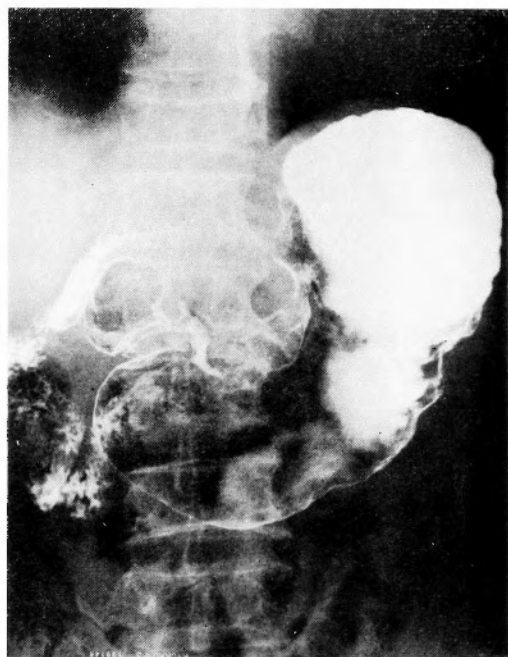


写真1 仰臥位二重造影（症例1）

6cm×5cm の Borrmann III 型の腫瘤を認める。又、幽門部には大きさ 3cm×3cm の半球状の腫瘤があり、その表面はほぼ正常の粘膜で被われており、両者は互

いに独立して存在している。

病理組織学的所見 (図1, 2) :

幽門前庭部の腫瘍の組織像は図1の如く, 異型性のない両端鈍な核を有する細胞が増生し, 束状にあるいはうず巻状に走っている。悪性所見はみられず平滑筋腫と診断された。

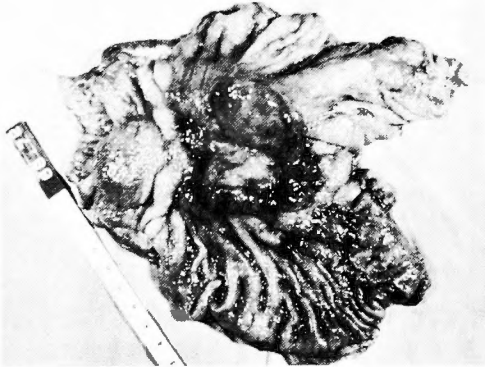


写真2 別出標本 (症例1)

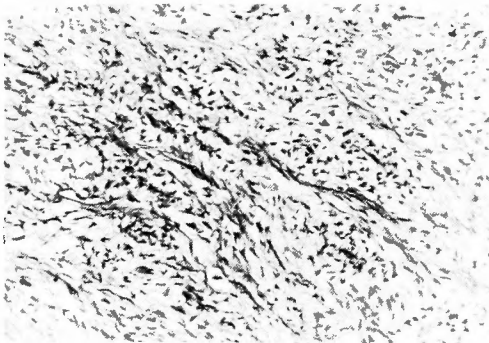


図1 症例1の組織像 (平滑筋腫の部分)
HE 染色 (×100)

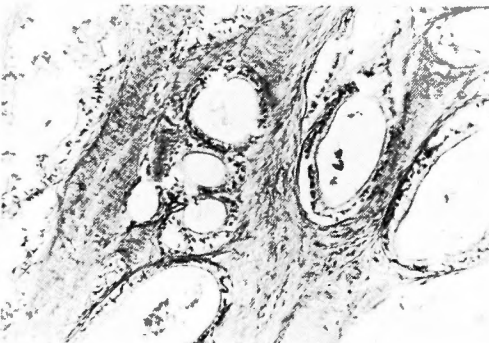


図2 症例1の組織像 (癌の部分)
HE 染色 (×100)

胃角部の腫瘍の組織像は図2の如く, 粘液産生の強い濃染せる比較的分化した異型細胞が, 腺腔を形成し筋層内へ浸潤増殖している。well differentiated の adenocarcinoma と診断された。

術後経過: 術後, 約1ヶ月余りで退院したが, その約7ヶ月後に癌性悪液質で死亡した。

症例2 55才, ♀

主訴: 何ら自覚症状は認められない。

既往歴: 4年前より発作性心房性頻拍にて治療中。

家族歴: 特記事項なし。

現病歴: 集団検診で胃の異常陰影を指摘され当科を受診した。

入院時現症:

体格中等, 栄養可。腹部は平坦, 軟で腫瘍は触知しない。又, 肝, 脾, 腎も触知しない。

臨床検査成績 (表1) :

特に異常所見は認められない。

胃X線検査所見 (写真3) :

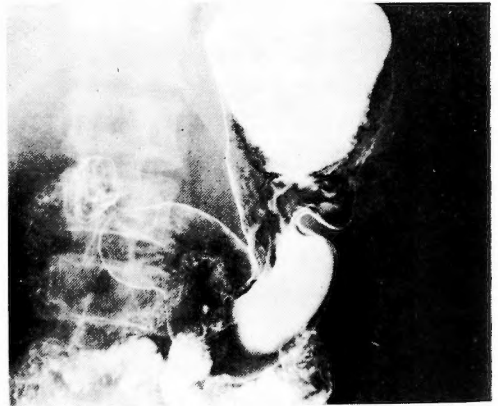


写真3 仰臥位二重造影 (症例2)

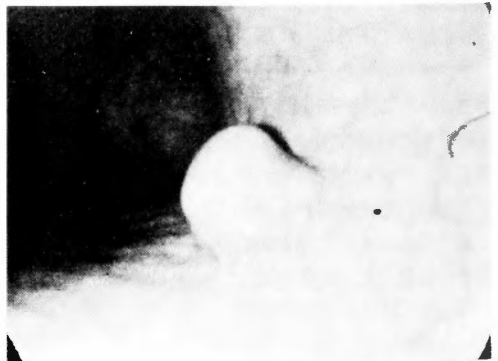


写真4 胃内視鏡像 (症例2)

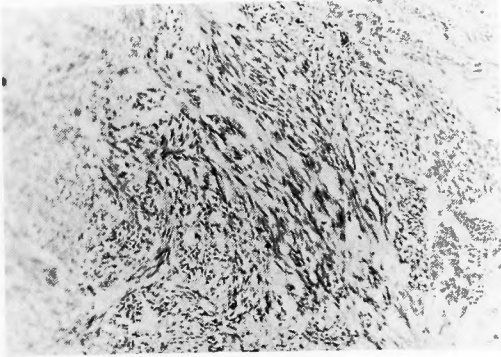


図3 症例2の組織像
HE染色(×100)

二重造影法にて胃角部後壁小彎側に、母指頭大の隆起性病変があり、表面平滑である。

胃内視鏡所見(写真4)：

胃角上部小彎後壁に、立ち上り急峻な樽型の隆起性病変がある。表面、正常粘膜で被われ、びらん、潰瘍形成は認められない。

術前診断：胃平滑筋腫

手術所見：胃体下部後壁に、母指頭大で弾性硬の腫瘤を触知する。漿膜面には何ら異常なく、胃内型の腫瘤である。粘膜面から移動性を有するため、胃切開はおこなわず、漿膜面より腫瘤摘出術を施行した。

病理組織学的所見(図3)：

紡錘形の核を有する腫瘍細胞が束状に増生している。悪性所見は見られない。

術後経過：術後2週間で軽快退院した。

症例3 40才、♂

主訴：吐血。

既往歴：10年前に虫垂切除術。

家族歴：特記事項なし。

現病歴：昼食時、突然コップ1杯分の鮮血を吐血し、救急にて来院。

入院時現症：体格中等、栄養可なるも顔色やや不良、眼瞼結膜やや貧血気味、体温35.5°C、脈拍114/分、血圧90/50mmHg、腹部は上腹部に軽度の圧痛を認めるが、平坦軟。肝、脾、腎は触知しない。

臨床検査成績(表1)：

貧血および便潜血反応陽性、尿蛋白陽性である。

胃X線検査所見(写真5)：

半立位第2斜位像で、噴門部に境界鮮明、表面平滑な球形の腫瘍陰影がある。その中央部にBa斑を認める。

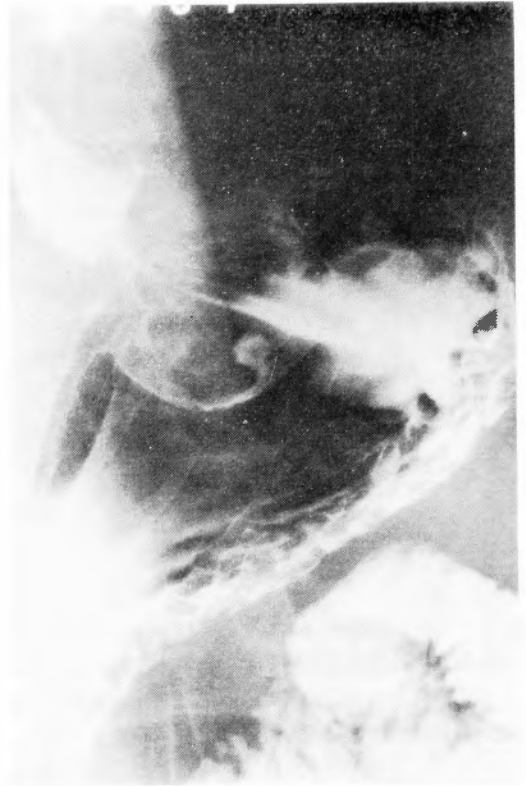

写真5 半立位第2斜位像(症例3)

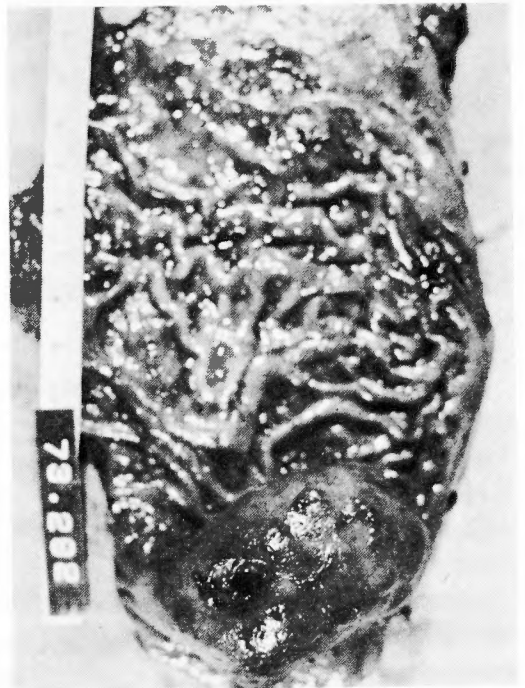

写真6 剔出標本(症例3)

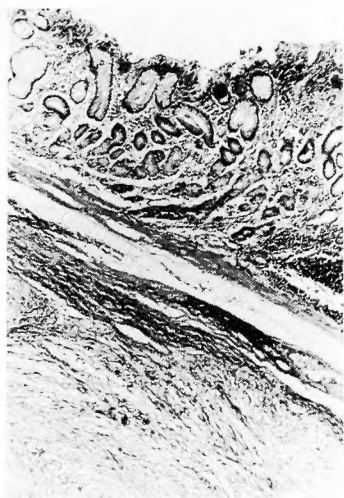


図4 症例3の組織像
HE染色(×40)

術前診断：胃平滑筋腫あるいは胃平滑筋肉腫。

手術所見：噴門部前壁に弾性硬で大きさ鶏卵大の腫瘤があり，基底部は前壁の漿膜に付着して離れない。又，所属リンパ節の腫脹は認められない。噴門切除術を施行した。

別出標本肉眼所見(写真6)：

小彎側を切開した標本である。噴門部前壁に大きさ7cm×4cm×3.5cmで，半球形の腫瘤がある。表面ほぼ中央部に径1cmの潰瘍形成を認める。小彎側の皺壁は口側から1条，肛側から2条集中し，bridging foldを認める。

病理組織学的所見(図4)：

固有筋層内に両端鈍な紡錘形の核をもつ細胞が増生し，正常の平滑筋組織にとって代っている。悪性所見はみられない。

術後経過：

術後，すみやかに貧血は改善されたが，肝炎を併発した。その約2ヶ月後，軽快退院した。

症例4 68才，♀

主訴：腹部膨満感。

既往歴：高血圧，痔核。

家族歴：特記事項なし。

現病歴：約3ヶ月前より腹部膨満感があり，某医にて胃の異常陰影を指摘され来院した。入院時現症。体格中等，栄養やや不良。腹部は平坦軟で，肝，脾，腎は触知しない。

臨床検査成績(表1)：

特に異常所見は認められない。

胃X線検査所見(写真7)：立位第1斜位像で，噴門直下小彎側に母指頭大の隆起性病変があり，バリウ

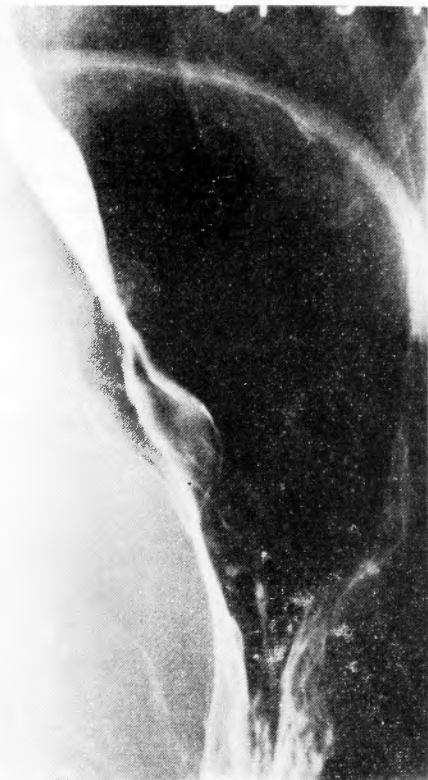

写真7 立位第1斜位像(症例4)

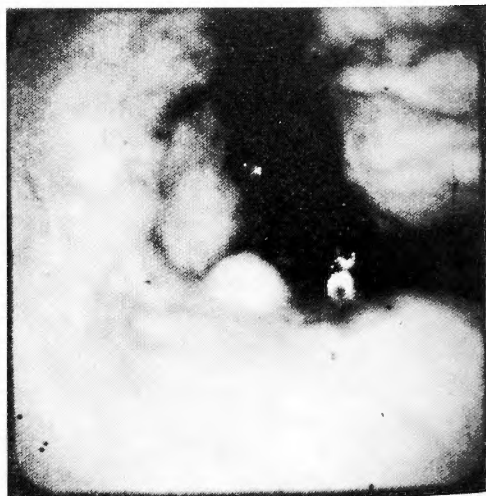


写真8 胃内視鏡像(症例4)

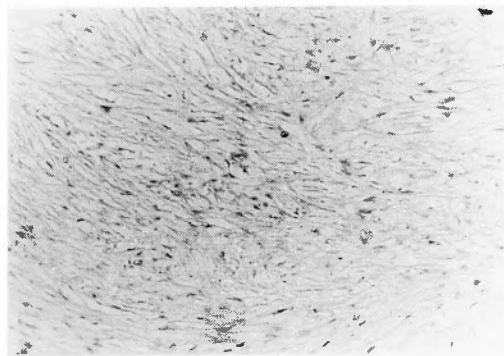


図5 症例4の組織像
HE染色(×100)

ムが腫瘤を避けて通っている。表面は潰瘍形成なく平滑である。

胃内視鏡所見(写真8)：Jターンにて胃角対側より胃上方を見る。噴門下直小彎側に、山田Ⅱ型の隆起性病変があり、正面は正常粘膜で被われている。辺縁境界鮮明であるが、bridging fold ははっきりしない。術前診断：胃平滑筋腫

手術所見：噴門直下小彎側に、弾性硬で母指頭大の腫瘤を触知し、腫瘤摘出術を施行した。

病理組織学的所見(図5)：

紡錘形の核をもつ細胞が増生しており、平滑筋腫の所見である。悪性所見はない。

術後経過：術後2週間で軽快退院した。

症例5 72才、♂

主訴：何ら自覚症状は認められない。

既往歴、家族歴：特記事項なし。

現病歴：集団検診で胃の異常陰影を指摘され、当科を受診した。

入院時現症：体格栄養、中等度。腹部は平坦軟で腫瘤、圧痛なく、肝、脾、腎は触知しない。

臨床検査成績(表1)：特に異常所見は認められない。

胃X線検査所見(写真9)：

胃体下部後壁大彎側寄りに、鶏卵大の隆起性病変が見られる。基部の立ち上りは小彎側で比較的急峻だが、大彎側では緩である。bridging foldの有無は明瞭でない。辺縁は平滑で表面には潰瘍形成等はみられない。この病変の小彎側に球型の隆起性病変を思わせる透亮像がある。更に胃角上部後壁に、比較的背の高い大小不同の結節状隆起の集簇がみられる。表面にはびらんや潰瘍形成は見られない。周辺粘膜著変なく、こ

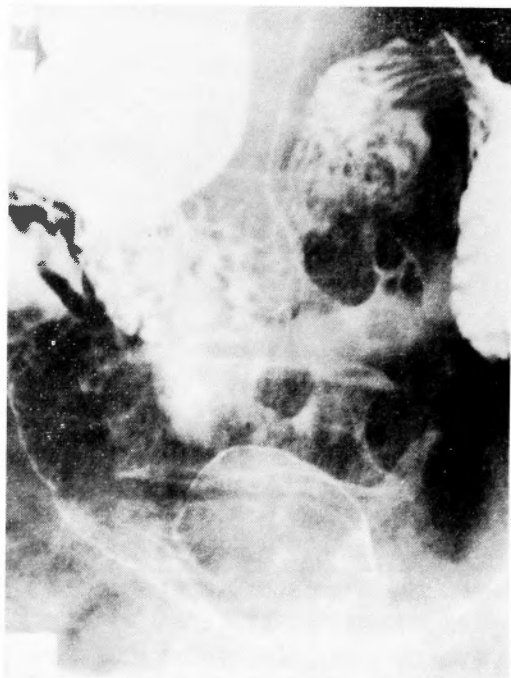

写真9 仰臥位二重造影像(症例5)

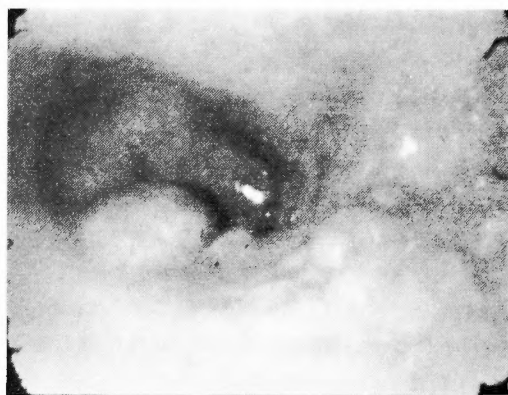


写真10 胃内視鏡像(症例5)

れら3病変はいずれも独立したものと考えられた。

胃内視鏡所見(写真10)：胃体下部後壁大彎側寄りに、広基性半球状の隆起性病変がある。表面は平滑である。基部の立ち上りはゆるやかでbridging foldを認め粘膜下腫瘍と考えられた。この病変小彎側に近接して山田Ⅱ型のポリープがある。更に口側の角上部後壁に結節状隆起の集簇がみられ、隆起表面にはびらんはないが色調の褪色がみられる。なお本病変の生検からは悪性所見はみられなかった。

術前診断：

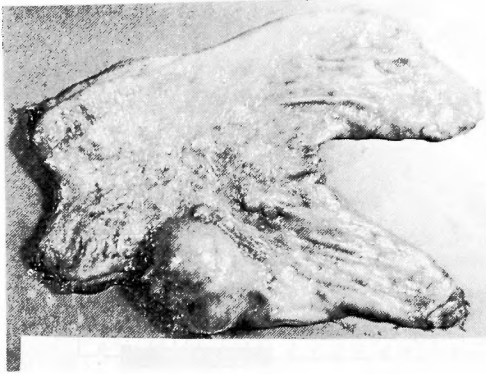


写真11 剔出標本 (症例5)

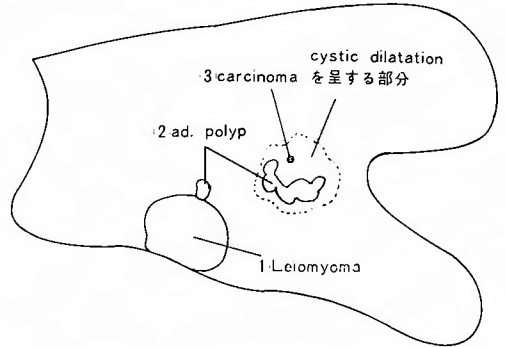


図6 症例5の剔出標本構築図

- (1)胃粘膜下腫瘍 (平滑筋腫疑) (2)ポリープ
- (3)IIa 集簇型早期胃癌

手術所見：胃体下部大彎側後壁に胃外性発育を示す弾性硬、鶏卵大の腫瘤があり、腫瘤の漿膜側先端部は一部血性の変腫様変化をおこしている。一方、胃X線、内視鏡で認められた小彎側の結節状隆起は、注意深い触診でわずかに触知される程度である。その部位を含めて Billroth II法による胃部分切除術を施行した。

剔出標本肉眼所見 (写真11)：

胃体下部後壁大彎側に大きさ 3.5cm×5.0cmの半球状の腫瘤を認める。表面平滑でびらん、潰瘍形成はない。茎はなく基部の立ち上りは緩で、口側に bridging fold を認める。この病変に近接してその小彎側寄りに径 1cm 大の山田II型の隆起性病変がある。又、小彎側口側に 3.0cm×3.5cm大の平盤状の隆起が見られ、その大彎側寄りでは一部結節状の隆起を呈している。

組織病理学的所見：剔出標本の構築図は図6の如くであり、(1)(2)(3)の各病変の組織所見は次の通りである。(1)筋層内には両端鈍な紡錘形の核を有する胞体の乏しい細胞が増生し、正常の筋層にとって代っている。悪性所見は認められない。(図7)(2)腺上皮細胞がポリープ状に増生し、間質をなす結合織には軽度の慢性炎症性細胞浸潤が見られる。(図8)(3)ポリープの周辺には径約 3cm の範囲にわたって、腺組織が cystic dilatation を示す部位があり、この一部に径 1mm のびらんがある。このびらんには大型の濃染せる核を有する異型細胞が不整の腺腔を形成し、粘膜下層に浸潤増殖した腺癌が証明された。(図9)これは retrospective にたまたま見つかったものであって、macroscopic には識別不可能な微小癌であった。

術後経過：術後3週間にて軽快退院した。

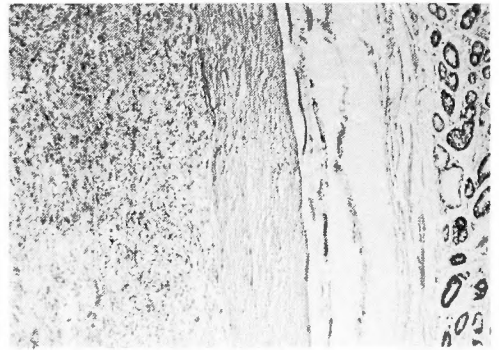


図7 症例5の平滑筋腫の部分の組織像 HE染色 (×40)

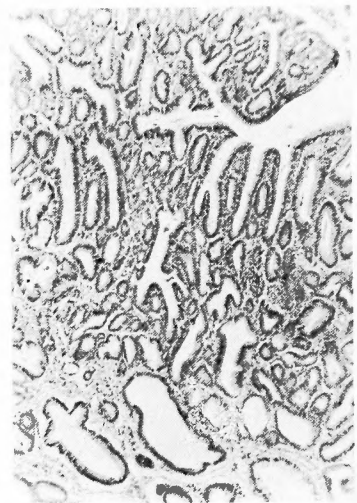


図8 症例5のポリープの部分の組織像 HE染色 (×100)

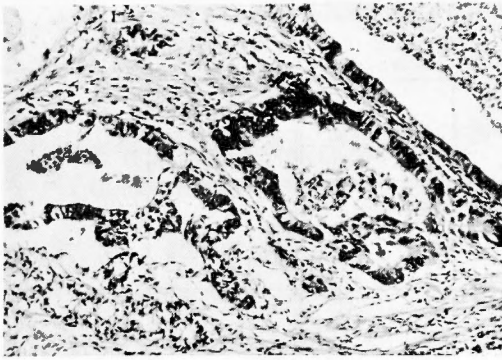


図9 症例5の癌の部分の組織像
HE染色(×200)

考案

胃平滑筋腫は、今までに大井ら¹⁾、門馬ら²⁾によって集計報告がなされている。著者らも自験5例を含む比較的記載の明らかな本邦報告275例について集計し得たので、以下それらの結果と若干の考察を加えた。

(1) 発生頻度

一般に胃に発生する腫瘍は癌腫が圧倒的に多く、胃腫瘍中の胃平滑筋腫の発生頻度は、Lahey³⁾ 2.54%、Marshall⁴⁾ 2.47%と低い。しかし剖検胃においてMeissner⁵⁾ は46%にみられるとしている。これは小さな胃平滑筋腫では、ほとんど症状をあらわさないために臨床とらえられる機会が少ないためであろう。一方、良性の胃粘膜下腫瘍のうちでは、胃平滑筋腫の発生頻度は、増田ら⁶⁾の集計によれば583例中245例、42%となる。ちなみに、当科においては過去6年間(昭和47年～昭和52年)の胃腫瘍手術症例数582例のうち胃平滑筋腫は5例で、0.86%の頻度を示した。

(2) 年齢、性別(表2)

記載の明らかな270例についてみると、最年少の2ヶ月の男児より最年長の77才までの報告がなされている。しかし、最も好発するのは60才台の29.6%であり、次いで50才台、40才台の順となり、それらの年代で全体の約80%を占めている。

性別については、やや男性に多いがほとんど性差は認められない。

(3) 占拠部位

胃平滑筋腫の占拠部位に関しては、記載の明らかな234例を表3の如くに分類してみると、胃体部59.8%、噴門穹窿部24.4%、幽門前庭部15.8%となり胃体部が好発部位である。一方、前後壁および大小彎側につい

表2 年齢、性別

(記載 270例)

年齢	性別		計
	男	女	
9才以下	1例	1例	2例(0.7%)
10~19才	2例	1例	3例(1.1%)
20~29才	6例	4例	10例(3.7%)
30~39才	11例	13例	24例(8.9%)
40~49才	29例	25例	54例(20.0%)
50~59才	38例	40例	78例(28.9%)
60~69才	45例	35例	80例(29.6%)
70才以上	13例	6例	19例(7.1%)
計	145例(53.7%)	125例(46.3%)	270例(100%)

最年少：2ヶ月、最年長：77才

表3 占居部位

(記載 234例)

	前壁	後壁	小彎側	大彎側	計
C	18例	19例	10例	10例	57例(24.4%)
M	44例	48例	33例	15例	140例(59.8%)
A	6例	12例	9例	10例	37例(15.8%)
計	68例(29.1%)	79例(33.8%)	52例(22.2%)	35例(14.9%)	234例(100%)

C：上部 M：中部 A：下部

表4 発育形式

(記載 155例)

胃内型	71例(45.8%)
胃外型	65例(41.9%)
壁内型	9例(5.8%)
混合型	10例(6.5%)

表5 腫瘤の大きさ

(記載 256例)

~1.0cm (小指頭大)	18例(7.0%)
1.1~3.0cm (母指頭大)	60例(23.5%)
3.1~5.0cm (くるみ大~鶏卵大)	82例(32.1%)(62.6%)
5.1~7.0cm (小児手拳大)	39例(15.2%)
7.1~10.0cm (成人手拳大)	29例(11.3%)(26.5%)
10.1~15.0cm	11例(4.3%)
15.1cm~ (小児頭大)	17例(6.6%)(10.9%)

表6 腫瘍の大きさ, 発育形式と中心陥凹の有無との関係

(記載85例)

大きさ 発育形式	5 cm以下	5 ~ 10cm	10cm以上	中心陥凹を 有する比率
胃内型	●●●●●●●●●● ○○○○○○○○○○ 10 ○○○○○ 25	●●●●●●●●●● ●●● 12 ○○○○○ 13	●● 2 2	$\frac{24}{40}$ 60.0%
胃外型	○○○○○●○○○ 0 9	●●●●●○○○○○ ○○○○○ 3 ○○○○○ 15	●●●●●○○○○○ ○○ 2 12	$\frac{5}{36}$ 13.9%
壁内型	○○ 0 2			$\frac{0}{2}$ 0%
混合型	○ 0 1	● 1 2	● 1 4	$\frac{2}{7}$ 28.6%

中心陥凹 有: ●

中心陥凹 無: ○

てみると, それぞれ前壁29.1%, 後壁33.8%, 小弯側22.2%, 大弯側14.9%の結果を得た。

(4) 発育形式

発育形式を表4の如く, 胃内型, 胃外型, 壁内型, 混合型に分類すると, それぞれ胃内型45.8%, 胃外型41.9%, 壁内型5.8%, 混合型6.5%となり, 胃内型と胃外型ではほとんどを占めており, その比はほぼ同じである。

(5) 個数, 大きさ

通常, 胃平滑筋腫は単発性である。著者らが集計し得た275例中多発症例は, 山崎ら⁷⁾の15~16個を最多症例として10例の報告がなされているが, その頻度は3.6%にすぎない。

腫瘍の大きさに関しては, 表5の如く径数mmのものから最大18cm×23cmのものまでさまざまであるが, 大きく分けて5cm以下のものが62.6%, 5~10cmのものが26.5%, 10cm以上のものが10.9%となり, 一般に5cm以下のものが多いと言える。

(6) 形状, 表面の性状

一般に胃平滑筋腫は, 球形又は楕円形の形状を呈し, 表面正常粘膜で被われていることが多い。しかし稀に, ひょうたん型⁸⁾やいもむし様形態⁹⁾を示したり, 又, 表面びらんや潰瘍を形成し, 中心陥凹を有す

ることもある。

(7) 腫瘍の大きさ, 発育形式と中心陥凹の有無との関係

腫瘍の大きさ, 発育形式と中心陥凹の有無の記載が充分にされている85症例について, その関係を調べてみると表6の如くなる。即ち, 中心陥凹を有するものの比率を発育形式からながめると, 胃内型60%, 胃外型13.9%, 壁内型0%, 混合型28.6%となり圧倒的に胃内型に多い。しかも大きさ5cm以上で胃内型発育を示すものには, 15例中14例(93.3%)に中心陥凹を有する。逆に大きさ5cm以下で胃外型発育を示すものには, 1例も中心陥凹を認めなかった。一方, 大きさ10cm以上の大きな腫瘍は, 一般に胃外型発育を示すものが多い。

(8) 共存疾患について

同一胃における胃平滑筋腫と他疾患共存例は, 275例中52例の報告がなされており, それらを共存疾患別に分類すると表7の如くなる。その特徴としては, 2疾患共存が多く80.8%, 3疾患共存は19.2%となり全体としては, 癌, 潰瘍, ポリープとの共存例が多くを占めている。癌, 肉腫, 平滑筋芽細胞腫などの悪性腫瘍との共存は52例中28例(53.8%)であり, 特に3疾患を共存した症例では10例中9例(90%)に悪性腫

表7 胃平滑筋腫との共存疾患分類
(本邦報告52例)

一 疾 患 共 存	良	潰瘍	13例(25.0%)	42例	(80.8%)
		ポリープ	7例(13.5%)		
	性	神経線維腫	1例(1.9%)		
		Glomus腫瘍	1例(1.9%)		
	悪	癌	17例(32.7%)		
	肉腫	1例(1.9%)	10例		
	平滑筋芽細胞腫	1例(1.9%)			
	組織不明	1例(1.9%)			
三 疾 患 共 存		癌 + 潰瘍	5例(9.6%)	19.2%	
		癌 + ポリープ	1例(1.9%)		
		癌 + ATP	1例(1.9%)		
		癌 + Granular cell myoblastoma	1例(1.9%)		
		平滑筋芽細胞腫 + ポリープ	1例(1.9%)		
	副脾 + 嚢腫	1例(1.9%)			

表8 主 訴
(共存例を除く 223例)

(1) 腹部不定症状	50例(22.4%)
(2) 吐血, 下血, 貧血	44例(19.7%)
(3) 上腹部痛	42例(18.8%)
(4) 腹部腫瘤	39例(17.5%)
(5) 集団検診	17例(7.6%)
(6) 食欲不振, 体重減少	6例(2.7%)
(7) その他	25例(11.2%)

瘍との共存をみている。なお著者らが経験した共存例のうち、症例1は癌、症例5は良性ポリープと早期癌との共存例であった。

(9) 主訴および症状

胃平滑筋腫に特有な症状というものではなく、腫瘍が小さい場合には何ら自覚症状を訴えないことが多いが、一般に腫瘍の大きさ、中心潰瘍の有無、占居部位、発育形式により症状に違いをもたらす結果となる。癌、潰瘍などと共存している平滑筋腫は、共存疾患により症状が修飾されることがあるので、それらを除外した223例について調べてみた。(表8)それによると腹部膨満感、不快感、重圧感などの腹部不定症状を主訴とするものが多く、22.4%の頻度を示す。次いで吐血、下血、あるいは貧血症状が19.7%を占め、そ

れらの多くは中心潰瘍からの出血が原因であり、稀に筋腫の幽門部嵌頓による下血などの報告もある。上腹部痛を主訴とするものは18.8%で、そのほとんどは鈍痛を呈し、激痛をもたらすものには中心潰瘍穿孔や筋腫の茎捻転によるものなどがある。腹部腫瘤が触知されるものは17.5%であり、これは胃外発育型に多い。

人、最近では集団検診で発見されることが多く、この傾向は今後更に増加するものと考えられる。なお、著者らの症例は、症例1、症例4は腹部不定症状を、症例3は吐血であり、残り2症例については集団検診で拾い上げられたものであった。

(10) 診断

術前に胃平滑筋腫の確定診断を得る事は、極めて困難である。一般に胃X線検査ならびに胃内視鏡検査にて、表面平滑な、時に中心潰瘍を伴う境界鮮明な球形～半球形の単発性の隆起性病変で、bridging foldなどの所見を認め、更に胃上部に存在していれば本症を強く疑う。しかし、それらの所見は粘膜下腫瘍に共通のものであり、確定診断を得るためには胃穿刺吸引細胞診¹⁰⁾や高周波凝固に基づく生検法¹¹⁾などが試みられているが、それらを含めた粘膜下腫瘍診断法の開発および普及が望まれる。しかし平滑筋腫の中央に中心潰瘍を有する症例では、時に筋腫組織が得られることもあり、他の上皮性隆起性腫瘍との鑑別のためにも積極的に生検を施行することが大切である。著者らの症例3は中心潰瘍より、症例4、症例5は腫瘍より生検を施行したが、いずれも筋腫組織を得ることはできなかった。術前診断は、症例1は粘膜下腫瘍、症例2、症例4、症例5は平滑筋腫、症例3は平滑筋腫あるいは平滑筋肉腫を疑った。なお、著者らが集計した275例中、術前に生検で筋腫組織が得られたのは3例のみであった。

(11) 治療

治療に関しては、腫瘤の占居部位、発育形式、大きさなどにより胃全摘出術、各種胃部分切除術、腫瘤摘出術、あるいは経過観察のみでよい場合もあり、症例に応じた臨機の方法がとられるべきである。ただ術前の生検あるいは術中の迅速標本で良性と判定されても、長田ら¹²⁾の症例の如く平滑筋腫の一部に悪性像を示すこともあり、腫瘤が大きく表面に中心潰瘍を有する症例は、悪性の可能性が高いため腫瘤のみの摘出ではなく、腫瘤を含めた胃部分切除術の必要があると考えられる。更に著者らの症例1、症例5の如く他疾患を共存している場合は、平滑筋腫のみではなく当然、共存

表9 手術術式

(記載 154例)

胃全摘出術		8例 (5.2%)	
胃部分切除術	127例	(82.5%)	
{ B I法, B II法	96例	(62.3%)	
{ 噴門切除術			
{ 楔状部分切除術			
	5例	(3.3%)	
腫瘍摘出術	19例	(12.3%)	

疾患に対する治療も考慮しなければならない。著者らが集計した275例のうち、共存疾患例を除いた記載の明らかな154例についての手術術式は表9の如く、胃部分切除術が最も多く127例(82.5%)である。一方、胃全摘出術を施行したものは8例(5.2%)あり、その理由として残胃に発生したもの、腫瘍が大きいもの、あるいは術前術中に悪性変化を全く否定できなかったものなどが含まれている。しかし腫瘍が小さく、表面にびらん、潰瘍形成なく粘膜面と移動性に富むものは、腫瘍摘出のみでよいと考える。

結 論

最近、著者らは5例の胃平滑筋腫を経験したので報告し、併せて本邦報告275例についての集計をおこない、以下の結果を得た。

(1) 好発年齢は、60才台、50才台、40才台の順であり、それらの年代でほぼ8割を占める。又、性別については、ほとんど有意の差はみられない。

(2) 好発部位は胃体部～噴門穹隆部であり、発育形式は胃内型、胃外型がほぼ同数を占める。壁内型、混合型は稀である。

(3) 腫瘍は単発性で、大きさ5cm以下のものが多い。

(4) 大きさ5cm以上で胃内型のほとんどは、腫瘍表面に中心陥凹を有する。又、大きさ10cm以上の大きな腫瘍は、胃外型発育を示すものが多い。

(5) 同一胃に胃平滑筋腫と他疾患の共存する比率

は、275例中52例(18.9%)である。

(6) 本症は、腹部膨満感、不快感、重圧感などの腹部不定症状を主訴とするものが多く、次いで吐血、下血あるいは貧血症状である。

(7) 術前に確定診断を得ることは困難で、術前の生検で筋腫組織の得られた症例は、275例中わずかに3例である。

(8) 治療に関しては、症例に応じて臨機の方法がとられるべきであるが、胃部分切除術を施行しているものが最も多い。

参 考 文 献

- 1) 大井実, ほか: 非癌性腫瘍。—全国93主要医療施設からの集計的調査—。外科 29: 112~133, 1967.
- 2) 門馬良吉, ほか: 本邦における胃平滑筋腫について。外科 25: 385~392, 1963.
- 3) Lahey, FH and Colcock BP: Diagnosis and surgical management of leiomyomata and leiomyosarcomata of the stomach. Ann Surg 112: 671~686, 1940.
- 4) Marshall SF: Sarcoma of the stomach. Ann Surg 131: 824~837, 1950.
- 5) Meissner WA: Leiomyoma of the stomach. Arch of path 38: 207~209, 1944.
- 6) 増田久之, ほか: 胃粘膜下腫瘍のレ線診断。胃と腸 1: 931~942, 1966.
- 7) 山崎雄弘, ほか: 若年者にみられた多発胃平滑筋腫の1例。南大阪病院医学雑誌 7: 117~121, 1959.
- 8) 橋本寿雄, ほか: 胃平滑筋腫の6例。治療 56: 1395~1400, 1974.
- 9) 小島靖彦, ほか: 胃平滑筋腫の3例。外科診療 16: 444~447, 1974.
- 10) 添田修二, ほか: 胃粘膜下腫瘍の確定診断。—胃穿孔吸引細胞診について—。胃と腸 11: 425~430, 1976.
- 11) 吉田隆亮, ほか: 胃粘膜下腫瘍の高周波凝固に基づく生検診断の試み。胃と腸 10: 1385~1393, 1975.
- 12) 長田宏平, ほか: 噴門部平滑筋腫の1治験例。胃と腸 5: 1521~1525, 1970.