View metadata, citation and similar papers at core.ac.uk
brought to you by CORE
provided by Kyoto University Research Information Repository
KURENAI 紅
Kyoto University Research Information Repository
KYOTO UNIVERSITY

Title	消化管迷入膵の4例
Author(s)	島田, 泰男; 秋山, 英一郎; 毛利, [さ]敏; 土肥, 雪彦
Citation	日本外科宝函 (1962), 31(3): 474-478
Issue Date	1962-05-01
URL	http://hdl.handle.net/2433/205438
Right	
Type	Departmental Bulletin Paper
Textversion	publisher

Kyoto University

13) 泉雄勝，腰塚浩，藤森正雄：形質細胞乳腺炎の1例，癌の臨床，**4**，42．昭33．
14) 加藤寛治，岩田淳治．．Plasma cell mastitis．外科の領域，**5**，742，昭32．
15) Lepper, E. H. & Weaver, M. O.: Generalized distension of the duct of the breast by fatty secretion. J. Path. & Bact., **45**, 465, 1937.
16) Manoil, L.: Plasma cell mastitis. Am. J. Surg., **83**, 711, 1952.
17) 松原藤継：形質細胞乳腺炎の1例，日病会誌 **41**，(総会号)，267．昭27．
18) 野村照夫，桝田勇雄：形質細胞乳腺炎の1例 外科，**21**，918，昭34．
19) Tice, G. I., Dockerty, M. B. & Harrington, S. W.: Comedomastitis. Surg., Gynec. & Obst., **87**, 525, 1948.
20) Tuttle, H. K. & Kean, B. H.: Circumscribed chronic suppurative mastitis simulating cancer. Surg., Gynec. & Obst., **84**, 933, 1947.

消化管迷入膵の4例

市立八幡浜綜合病院外科

島田泰男・秋山英一郎・毛利霈敏・土肥雪彦

〔原稿受付 昭和37年3月22日〕

4 CASES OF ABERANT PANCREAS

by

YASUO SHIMADA, EIICHIRO AKIYAMA, SATOSHI MÔRI, KIYOHIKO DOHI.

Surgical division, Yawatahama Municipal Hospital.

It was observed aberant pancreas in 4 patients. Two cases were diagnosed duodenal ulcer and gastric cancer preoperatively, but postoperative diagnosis was aberant pancreas. The other two cases were recognized occasionally by laparotomy.

緒言

副膵又は迷入膵とは本来の位置にある膵臓のほかに膵臓組織，膵臓基質又は膵臓胚芽がみいだされた場合を意味しており，1840年 Engel の最初の報告例以来しばしば散見するようになり，本邦に於ては1895年山極の病理解剖の報告にはじまつて相当数の報告がみられるようである．

最近われわれは胃，十二指腸及び空腸上部の迷入膵4例を経験したのでここに報告する．

例症

症例1：和○敏○，38才，男

家族歴：母が胃癌で死亡したほか特記するべきものはない．

既往歴：18才のとき虫垂切除術をうけたほか特記すべきものはない．

主訴：心窩部の疼痛

現病歴：昭和33年11月頃から次第に心窩部痛を覚えるようになり，空腹時に疼痛強く，食後に嘔気，嘔吐を来すようになつた．昭和34年1月本院内科を受診し十二指腸潰瘍と診断されて入院し，11月迄加療をうけたが症状の回復がみられないので外科に転科した．糞便の潜血反応は常に陰性で吐血を来したこともない．

現症：

全身所見：特記すべきものはない．

臨床検査成績：血液：血色素量100%，赤血球数535×10^4，白血球数6,300，尿：比重1,011，蛋白(−)，糖(−)ウロビリノーゲン(±)，沈渣異常なし，胃液検査：低酸症，潜血反応(±)，糞便：潜血反応(−)，虫卵(−)，肝機能

：黄疸指数 6. CoR_3, CdR_6., ルゴール反応(−).

局所々見：腹部は全体として膨隆陥凹を認めず平坦で皮膚の異常着色，静脈怒張，腸蠕動不隠は認められない．心窩部に横走する抵抗と臍上部の限局性圧痛が認められるが肝，腎及び脾は触知出来ない．

胃部レ線透視上十二指腸球部の変形が認められ，ここに一致して圧痛がある．

以上により十二指腸潰瘍と診断して開腹手術を行なつた．

手術所見：上腹部正中切開によつて開腹し，幽門輪より肛門側約3cmの部の十二指腸大彎側前壁内に直径約2.0cmの膵様硬結が正常膵臓とは全く別個に存在しているのを認めた．

この膵様硬結を含めて胃切除術を行ない，Billroth Ⅱ法によつて胃空腸吻合術を行なつた．

切除標本の肉眼的所見：膵様硬結は漿膜下より粘膜下に及び，境界明瞭，灰黄色で表面は膵様凹凸を示し大きさは 2.0×1.8×1.8cm で，硬さも膵様の硬さである．粘膜面には排泄管らしいものも潰瘍も認められなかつた．

組織学的所見：十二指腸粘膜下より筋層にかけて正常膵と全く変らない組織が認められ，腺房，Langerhans氏島及び腺管はすべて揃つている(図1)．

術後診断：十二指腸迷入膵

術後経過：経過良好で手術創は一期癒合し，術前の愁訴は全く消失して術後30日目に全治退院した．

症例2　佐○木幸○45才男

家族歴及び既往歴　には特記すべきものはない．

主訴：心窩部の鈍痛．

現病歴：36年1月はじめ頃から食後に上腹部の鈍痛を来すようになつたが嘔気，嘔吐，黒色便の排泄等はなかつた．また特に痩せたということもなかつた．1月末本院内科に入院し，レ線透視をうけ胃癌の診断にて外科に転科した．

現症

全身所見：特記すべきものはない．臨床検査成績：

臨床検査成績：血液：血色素量83%，赤血球数 440×10^4，白血球数7,300，尿：蛋白(−)，糖(−)，ウロビリノーゲン(+)，沈渣異常なし，胃液検査：無酸症，糞便：潜血反応(−)，虫卵(−)，肝機能：CoR_3, CdR_4, ルゴール反応(−)，黄疸指数3.

局所々見：腹部は全体として膨隆，陥凹を認めず，上腹部劔状突起と臍との中間に抵抗をふれるが，その他に異常所見は認められない．また圧痛もない．ウイルヒヨウ氏転移，シユニッツラー氏転移はない．

胃部レ線透視所見：幽門部に陰影欠損を認め，それに一致して腫瘤を触知し得る．圧痛は軽度で呼気に際して固定できる(図2)．

以上により胃癌の疑いのもとに開腹手術を行なつた．

手術所見：上腹部正中切開によつて開腹するに腹水は認められない．幽門輪から約1cm口側に小指頭大のポリープ様腫瘤を認め，さらに全周にわたつて小腫瘤をふれる．リンパ腺腫脹はあるが比較的柔かい．胃癌ではないが胃切除術の適応ありと考え，Billroth 第Ⅱ法により胃切除を行なつた．

切除標本肉眼的所見：幽門輪から約1cm口側に，漿膜下より粘膜下にかけて小指頭大以下の嚢腫様小腫瘤が全周にわたつて数個存在しており比較的柔らかい．

組織学的所見：粘膜下に粘液産生傾向の強い嚢腫が認められ，膵輪出管に似た像を呈しているが，腺房もLangerhans氏島は認められない(図3)．

術後診断：膵輪出管の胃内迷入．

術後経過：経過良好で上腹部鈍痛は消失し術後21日目に全治退院した．

症例3　滝○寿○　43才　男

胃癌にて胃切除術を施行した例であるが，幽門輪より1cm肛門側で十二指腸前壁大彎側に直径1.5cmの硬結が胃癌とは全く別個に存在しているのを認め，これを含めて切除した．組織学的に粘膜下から筋層にかけて膵腺房組織及び膵輪出管様の不規則な腺管群が認められるが，Langerhans氏島は見出されない．(図4)

症例4　梶本フクエ　64才　女

癒着性イレウスにて回腸横行結腸吻合術を行なつたが，小腸を検索中にトライツ氏靱帯から5cm肛門側の部に膵様硬結を認めて切除し，組織学的に膵臓の腺房組織と不規則な構造の輸出管群が認められるが，Langerhans氏島は認められない(図5)．

考　　按

発生学的に迷入膵は膵と同じように内胚葉の胎生期分化から生長する．すなわち，Cohnheim によれば，十二指腸背側壁の内胚葉から1箇と総胆管の原基から膨出した1箇と2箇の原基が癒合して膵を形成するが，この胎生期に何らかの発育異常があつて迷入膵が生ずると考えられる．

迷入膵の発生頻度は，久留は約1%，吉田は1.3%といい，存在部位は胃・十二指腸・空腸・回腸・胆嚢

・Meckel 氏憩室・臍・腸間膜等で，石塚は胃・十二指腸・空腸で70%としている．また迷入膵の大きさはFeldman によれば直径1～2cmといわれるが，田淵井は4×2.5cm，坪井は4.1×2.7×0.6cm に達するものを報告している．

組織学的に Heinrich は迷入膵を3型に分類し，Ⅰ型は膵と全く同様の構造を有するもの，Ⅱ型はLanger hans 氏島のみを欠除するもの，Ⅲ型は Langerhans氏島，腺房を欠き主として輸出管型のものとしている．われわれの第1例はⅠ型，2例はⅢ型，3及び4例はⅡ型に属するものであろう．

既述のように迷入膵は消化管の種々な部にみられるが臨床症状を呈するものはむしろ少なく，われわれの3及び4例のように開腹手術に際して偶然発見される場合が多いようである．また臨床症状を呈しても全く不定で，上腹部痛，腹部膨満感，悪心，嘔吐，下痢，時に出血，幽門狭窄などがみられることもあるが，術前に診断し得た例はきわめて少く，大多数は他の病名の下に手術されたものである．

また副膵と悪性腫瘍との関係についてはその発生原因を考えると密接な関係があると想像されるが，事実前癌状態を呈した例，胃癌になつた例も報告されており，このような点から開腹時に迷入膵が認められれば臨床症状はなくても出来ればこれを切除しておく方がよいと考えられる．

結　　語

われわれは消化管迷入膵4例を経験し，うち2例は迷入膵によると考えられる臨床症状を呈し，何れも手術によつてその愁訴を除去することが出来た．

文　　献

1) 河島隆男：胃迷入膵の1例．外科，**23**，693，1961.
2) 野崎成典，他：十二指腸壁内副膵の2例．臨床外科，**12**，959，1957.
3) 荒井英，他：腸閉塞様症状を呈した迷入膵の1例．日本外科宝函，**28**，294，1959.
4) 杉本雄三，他：穿孔を来した迷入膵に由来する原発性十二指腸乳頭下部癌の1剖検例．日本外科宝函，**28**，2429，1959.
5) 石塚　　：開腹手術時に発見された副膵の2例．外科の領域，**6**，433，1958.
6) 坪井晟，他．副膵及びその酵素について．外科，**14**，426，1952.
7) 田淵井尹：迷行膵臓の1例．日本外科宝函，**13**，341，1936.

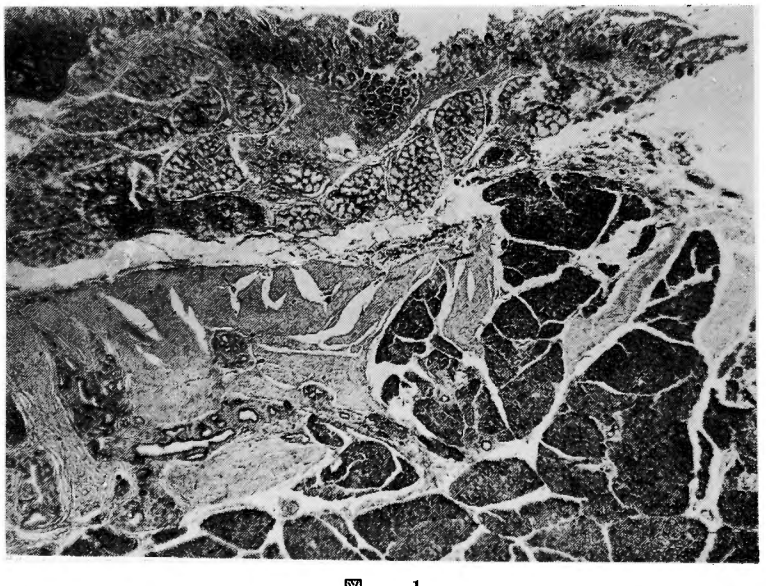

図　1

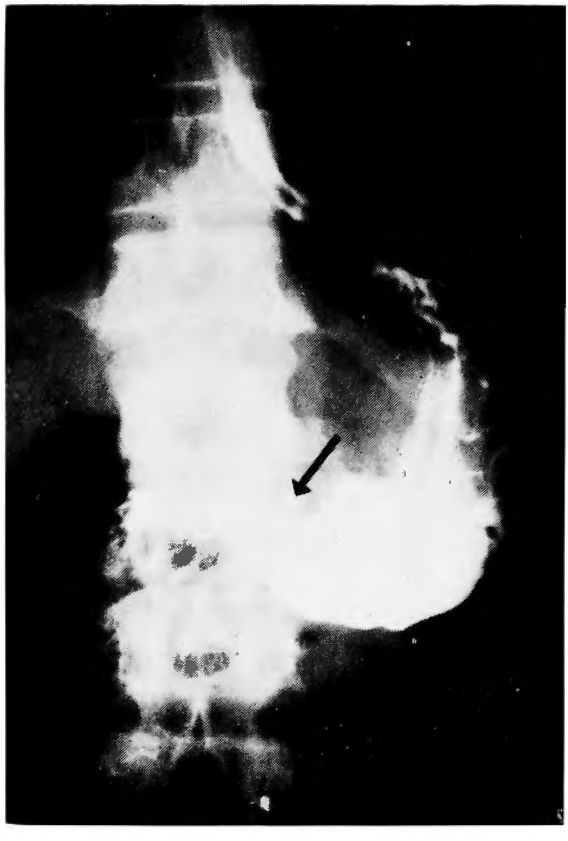

図 2

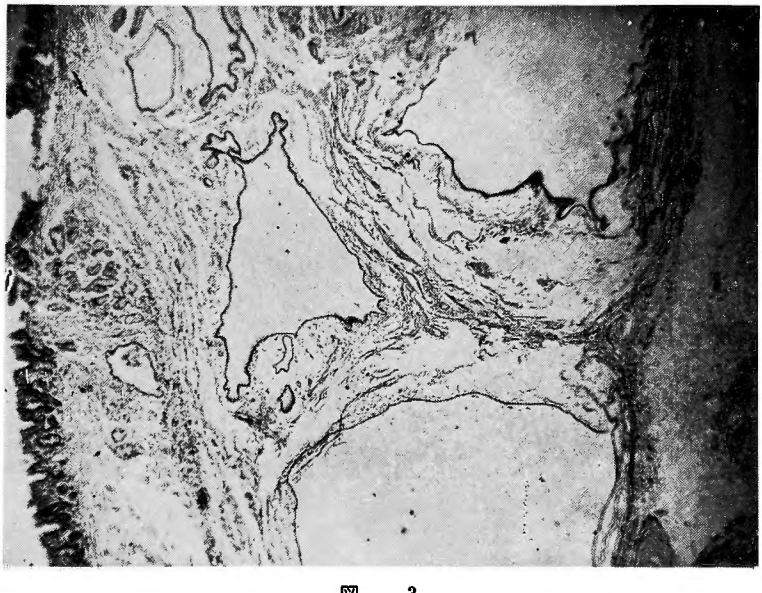

図 3

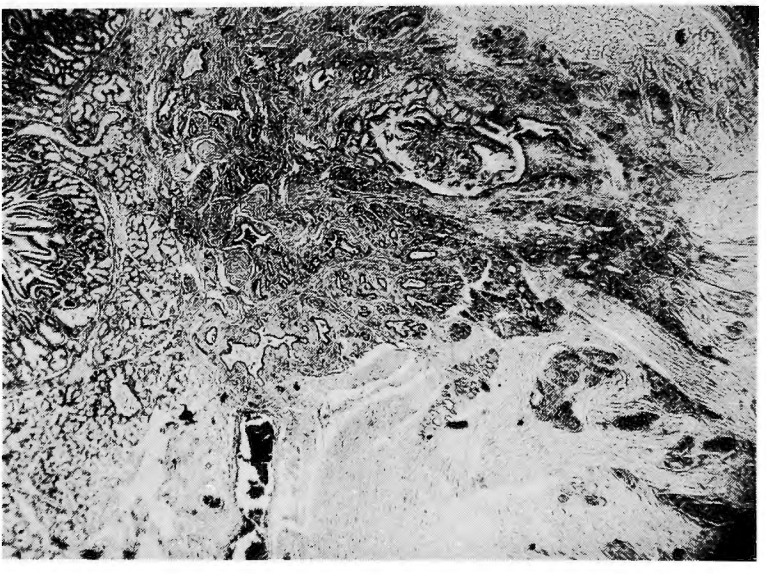

図 4

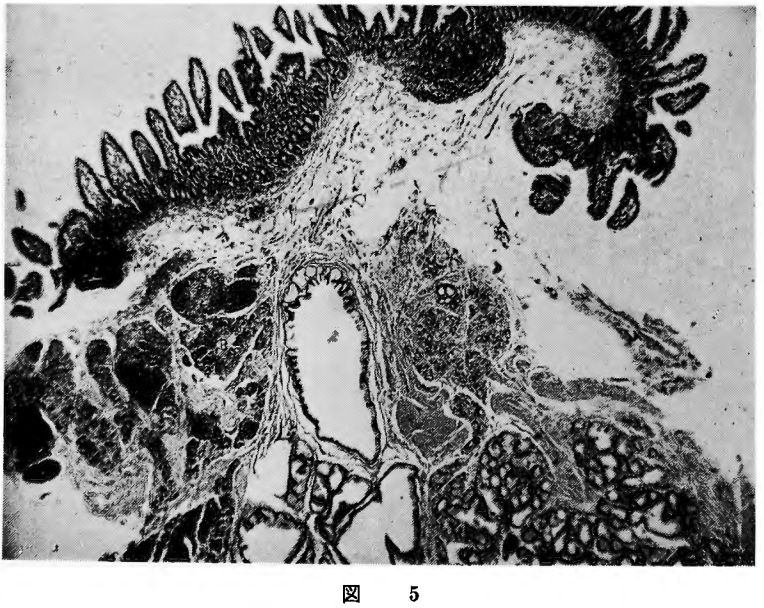

図 5