

Title	化学療法が奏功した進行性前立腺線維肉腫の1例
Author(s)	横山, 仁; 齋藤, 徹一; 山岸, 貴裕; 小川, 輝之; 栗崎, 功己; 加藤, 晴朗; 石塚, 修; 西澤, 理
Citation	泌尿器科紀要 = Acta urologica Japonica (2014), 60(9): 451-454
Issue Date	2014-09
URL	http://hdl.handle.net/2433/190967
Right	許諾条件により本文は2015/10/01に公開
Type	Departmental Bulletin Paper
Textversion	publisher

化学療法が奏功した進行性前立腺線維肉腫の1例

横山 仁¹, 齋藤 徹一¹, 山岸 貴裕¹, 小川 輝之¹
 栗崎 功己², 加藤 晴朗³, 石塚 修¹, 西澤 理⁴

¹信州大学医学部泌尿器科, ²諏訪赤十字病院泌尿器科

³長野市民病院泌尿器科, ⁴長野厚生連安曇総合病院

A CASE OF ADVANCED PROSTATE FIBROSARCOMA
THAT REACTED WELL TO CHEMOTHERAPY

Hitoshi YOKOYAMA¹, Tetsuichi SAITO¹, Takahiro YAMAGISHI¹, Teruyuki OGAWA¹,
 Yoshiki KURIZAKI², Haruaki KATO³, Osamu ISHIZUKA¹ and Osamu NISHIZAWA⁴

¹The Department of Urology, Shinshu University School of Medicine

²The Department of Urology, Japanese Red Cross Society Suwa Hospital

³The Department of Urology, Nagano Municipal Hospital

⁴Azumi General Hospital

Prostate fibrosarcoma is an extremely rare tumor for which complete excision has been the mainstay of treatment. Although chemotherapy has been attempted in cases with positive surgical margins and/or advanced stage disease, the effectiveness of this therapy has not been established. Herein, we report a case of advanced prostate fibrosarcoma that reacted well to chemotherapy. A 40-year-old man was referred for treatment of a large prostatic tumor with multiple lung, liver, and bone metastases. Needle biopsy of the prostate revealed that the tumor was a high-grade undifferentiated sarcoma. Chemotherapy with doxorubicin and ifosfamide was administered. After five courses of chemotherapy, the primary prostate tumor decreased markedly, and the lung and liver metastases almost disappeared. Radical cystoprostatectomy and ileal conduit formation were performed. Pathological diagnosis was fibrosarcoma. Another three courses of doxorubicin and ifosfamide therapy were performed, and doxorubicin was replaced by etoposide because the maximum dose of doxorubicin was reached. However, the effectiveness of the second-line therapy was poor, and the tumor progressed again. The patient died of lung metastasis 15 months later.

(Hinyokika Kyo 60 : 451-454, 2014)

Key words : Prostate sarcoma, Fibrosarcoma, Chemotherapy

緒 言

前立腺肉腫は成人の前立腺原発悪性疾患の0.1~0.7%を占める稀な疾患である^{1,2)}。治療の原則は外科的切除であり^{3,4)}、化学療法の有効性に関してはエビデンスが乏しい。今回、化学療法が奏功し集学的治療を行った進行性前立腺線維肉腫を経験したので報告する。

症 例

患 者 : 40歳, 男性

主 訴 : 排尿困難

既往歴・家族歴 : 特記事項なし

現病歴 : 2011年3月頃より排尿困難が出現し近医を受診したが、その際は経過観察となった。同年11月他院にて施行したCTにて前立腺の著明腫大、多発肺転移、肝転移、骨転移を認めた (Fig. 1A)。前立腺針生検が施行され非上皮性悪性腫瘍と診断され、精査加療

目的で当科へ紹介され入院となった。

入院時現症 : 身長 173 cm, 体重 92 kg, 体温 36.6°C, 血圧 130/86 mmHg, 脈拍78整。

血液生化学所見 : BUN 32 mg/dl, Cre 1.77 mg/dl, CRP 10.3 mg/dl, WBC 10,530/ μ l と腎機能障害と炎症反応の高値を認めた以外に異常なし。PSA 値は 0.765 ng/ml であった。

入院時 CT 所見 : 前医での CT からわずか18日後にも関わらず、前立腺腫瘍、肺転移巣、肝転移巣の著明な増大を認めた (Fig. 1B)。

当院にて再度前医の生検標本を検討したが同様に未分化非上皮性悪性腫瘍との結果でありそれ以上の診断は困難であった。入院10日目より化学療法を開始した。横紋筋肉腫以外の軟部組織腫瘍に対する抗癌剤としてはドキソルビシン、イホスファミド、ダカルバジン、ドセタキセル、ジェムシタピンなどが使用されている⁵⁻⁷⁾。その中で、成人軟部組織腫瘍に保険適応があり、当院でも整形外科などですでに多くの使用経験

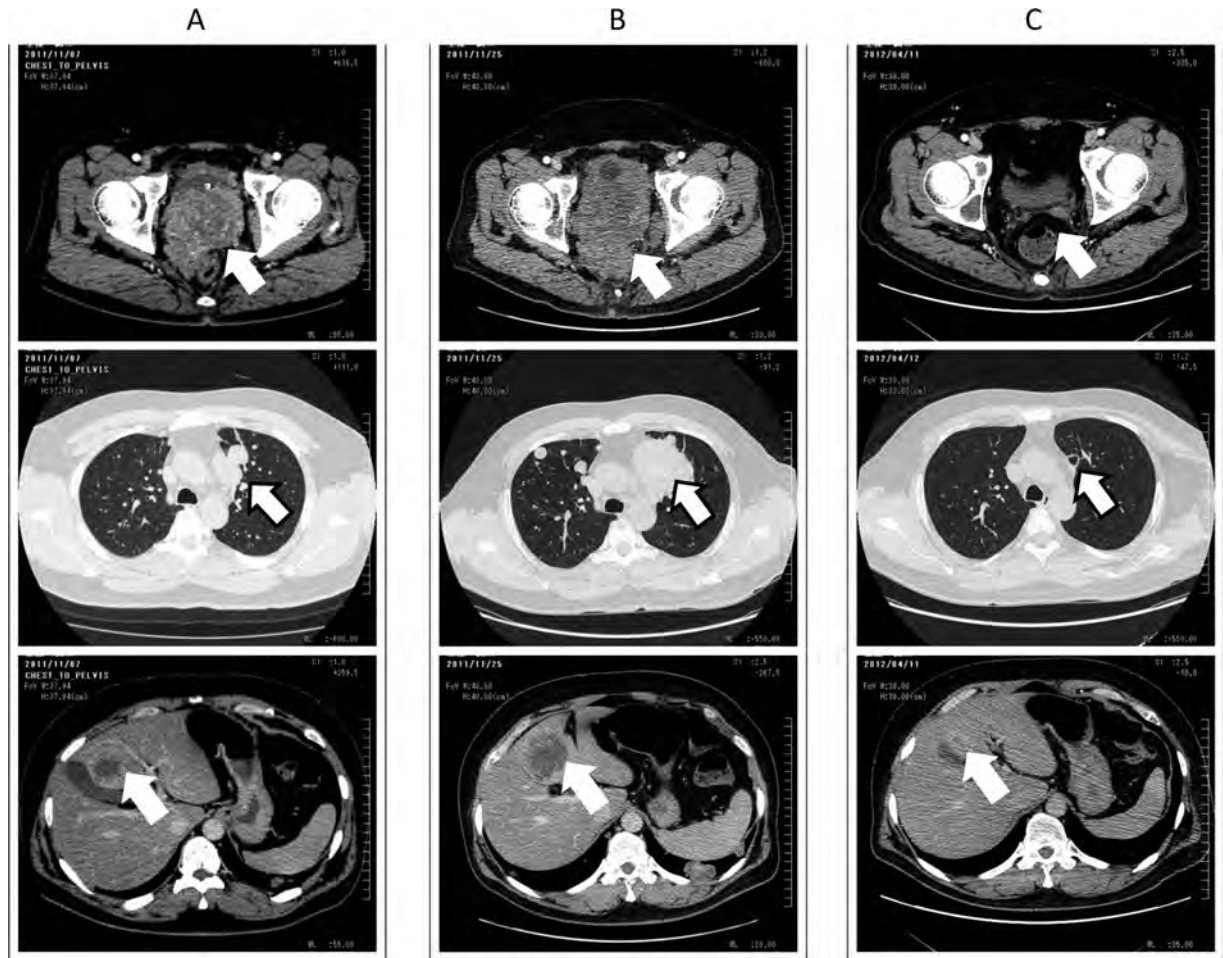


Fig. 1. Computerized tomography of prostate sarcoma, lung and liver metastases (arrows). The tumor progressed markedly in 18 days (A and B). After 5 courses of the chemotherapy, the primary prostate tumor decreased markedly, and the lung and liver metastases were almost disappeared (C).

があったドキソルビシン，イホスファミドを first line として選択した⁵⁾。投与スケジュールはドキソルビシン (30 mg/m²) day 1, 2, イホスファミド (2.5 g/m²) day 1~3, 3 週間を 1 コースとした。1 コース目から腫瘍は縮小傾向を認め、5 コース終了時点で原発巣は著明に縮小し、肺転移、肝転移は画像上ほぼ消失した (Fig. 1C)。骨転移については骨生検を行い viable cell を認めなかった。わずかながらであっても根治の可能性があると見込んだこと、また、この時点で患者の performance status は良好であり、quality of life の観点からも可能なうちに尿路変更をしておいた方がよいと考えられたため、2012年4月膀胱前立腺摘除術、両側骨盤リンパ節郭清、回腸導管造設術を施行した。摘出された前立腺中央部は出血、壊死組織に占められており、病理学的にも化学療法の効果が認められたが、その周辺部では核分裂像を伴った未分化、高異型度の腫瘍細胞が依然として認められた。腫瘍細胞は紡錘形で束状に配列しながら増殖しており前立腺肉腫が最も考えられ (Fig. 2)、免疫染色では CK AE1/AE3, α -SMA, S-100, CD34, desmin, MyoD1 いずれも陰性

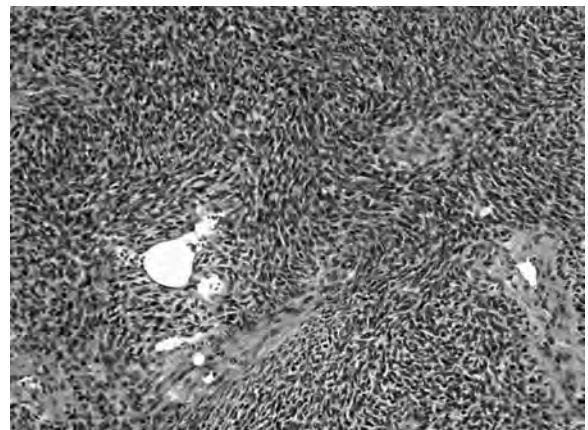


Fig. 2. Histopathological examination showed spindle-shaped cells with herringbone growth pattern.

であった。以上の結果から前立腺線維肉腫の診断となった。なお、リンパ節郭清は外腸骨、閉鎖、内腸骨領域を行い郭清リンパ節数は左右合計19個であった。病理学的にリンパ節転移を認めなかった。術後もドキソルビシン、イホスファミド療法を継続し計8コース

施行した。初診時にあった肺転移巣, 肝転移巣はほぼ消失した状態を保っていたが, 新たな肺転移を認めた。その後, 左骨盤内に約 1.5 cm のリンパ節転移を認めた。新規病変の出現, また, 8 コース終了時点でドキシソルビシンの極量にも達していたため, セカンドラインとしてドキシソルビシンをエトポシドに変更したが肺転移, リンパ節転移とも効果は乏しかった。その後, 局所再発, 肺転移の増悪を認め, 治療開始から約 15 カ月後の 2013 年 3 月永眠した。

考 察

線維肉腫は線維芽細胞に由来する悪性腫瘍で, 成人軟部肉腫全体の 1~3% を占めるにすぎない非常に稀な疾患である³⁾。好発年齢は 30~55 歳で, 発生場所としては大腿, 膝などの下肢が 45% を占め, 以下, 上肢 (28%), 体幹 (17%), 頭頸部 (10%) の順とされる^{3,4)}。前立腺に発生することはきわめて稀である。われわれが検索した限りでは, 前立腺線維肉腫の報告は 12 例あったが²⁾, その中のほとんどが学会報告や抄録のみであった。

一方, 前立腺間質に発生する腫瘍としては, ①前立腺固有間質由来の前立腺間質性腫瘍と, ②平滑筋肉腫, 横紋筋肉腫など前立腺以外にも発生しうる一般的な肉腫とがある⁸⁾。前者の中には, stromal proliferation of uncertain malignant potential (STUMP) の名称で分類される比較的前後が良好とされる腫瘍があり, 本邦でも報告例が散見される^{9,10)}。一般的には, 成人前立腺肉腫のなかでは平滑筋肉腫が最多と報告される¹⁾。本症例では, 免疫組織染色結果と, HE 染色組織所見とも合わせ, 平滑筋肉腫, 横紋筋肉腫, 前立腺間質性腫瘍などは否定的であり, 線維肉腫との病理学的診断に至った。

前立腺肉腫自体がまだ報告の少ない疾患であるが, その中でも比較的多数の症例をまとめたものでは Wang²⁾, Dotan¹¹⁾, Sexton¹⁾ らの報告があり, それぞれ 25, 21, 21 例の前立腺肉腫について検討している (Table 1)。しかしながら, 彼らの報告を合計した 67 例中, 線維肉腫と診断されたものは 1 例のみであった。中には腫瘍があまりに未分化で分類不能 (undifferentiated) とされるものが少数あり, その中に線維

肉腫が含まれていた可能性はあるが, やはり前立腺線維肉腫がいかに稀な疾患であることを示している。彼らの報告によれば, 前立腺肉腫には, 若年, 腫瘍径が大きい, high grade, 予後が悪いという共通点があり (Table 1), 本症例においてもすべて一致している。

線維肉腫の治療の原則は広範囲切除であるが, 本症例のような有転移症例, 不十分切除縁となった症例, 再発例, 手術不能例に対して全身化学療法が試みられている^{3,4,8)}。しかし, 化学療法に対して十分なエビデンスは乏しく, 確立されたレジメンはない³⁾。Wang らは化学療法の有無は生存率と無関係であったと述べているが²⁾, 中には本症例のように奏功する例があることも事実である。前立腺肉腫を含む悪性軟部腫瘍に対する抗癌剤治療は, 比較的化学療法に感受性の高い横紋筋肉腫ではビンクリスチン, アクチノマイシン, シクロホスファミドの有効性が報告されている¹²⁾。一方それ以外の軟部腫瘍に関しては, ドキシソルビシンとイホスファミドが key drug とされ, その他にダカルバジン, ジェムシタビン, ドセタキセルなどの報告がある⁵⁻⁷⁾。本邦においてドキシソルビシンとイホスファミドは成人軟部腫瘍に対して保険適応があり, 今回われわれもファーストラインとして使用した。

本症例は, ドキシソルビシン+イホスファミド療法が奏功し外科的切除を含め集学的治療を行ったが, 最終的には救命することはできなかった。課題点として以下が挙げられる。

まず術式についてであるが, 術後早期から化学療法の再開を予定しており, なるべく手術による侵襲を少なくしたいという考えもあり膀胱前立腺全摘除術が行われた。実際, 報告によると前立腺肉腫において最も多く行われている術式は膀胱前立腺全摘除術である^{1,2)}。しかし, 本症例では化学療法開始前の腫瘍は直腸周囲を取り囲む形で存在しており, 術式としては骨盤内臓全摘除術も検討されるべきだったという考えもある。また, 術後もドキシソルビシンとイホスファミドを継続したため, ドキシソルビシンの極量 (500 mg/m²) に達した。セカンドラインの化学療法として幼児型線維肉腫に有効との報告があったイホスファミド+エトポシド^{13,14)}に切り替えて行ったが効果は乏し

Table 1. The reports of prostate sarcoma

報告者	年齢	PSA 値	腫瘍径	Grade		病理診断				手術			
				低	高	線維肉腫	平滑筋肉腫	横紋筋肉腫	ほか	膀胱前立腺全摘	前立腺全摘	TPE	なし
Sexton, et al. ¹⁾	49	1.3	9	2	19	0	12	4	5	10	2	2	7
Dotan, et al. ¹¹⁾	36	記載なし	7	2	19	0	8	9	4		記載なし		
Wang, et al. ²⁾	37	1.39	9.5	4	21	1	10	6	8	10	2	2	9

年齢, PSA 値 (ng/ml), 腫瘍径 (cm) は中央値。TPE: 骨盤内臓全摘。

かった。ドキシソルビシンについては心毒性の副作用があり、極量が定められている。本症例では、8コース終了時点で肺転移やリンパ節転移といった新規病変が出現していたがその進行は緩徐であり、まだイホスファミド+ドキシソルビシンが有効であったとも考えられた。よって、綿密な心機能のモニタリングを行いつつドキシソルビシンの使用を継続するという選択肢もあったかと思われる。そのほか、化学療法が継続されるにつれ、骨髄抑制、消化器症状などの副作用が強くなるようになり、化学療法の開始を遅らせざるを得ない場面が見られた。タイトスケジュールを継続するためにもしっかりと副作用対策が必要であると思われる。

結 語

ドキシソルビシンとイホスファミドが奏功し、集学的治療を行った進行性前立腺線維肉腫について報告した。前立腺肉腫に関してはまだ治療が確立されているとは言えず、今後症例の蓄積が必要であると思われる。

文 献

- 1) Sexton WJ, Lance RE, Reyes AO, et al.: Adult prostate sarcoma: the M D Anderson Cancer Center Experience. *J Urol* **166**: 521-525, 2001
- 2) Wang X, Liu L, Tang H, et al.: Twenty-five cases of adult prostate sarcoma treated at a high-volume institution from 1989 to 2009. *Urology* **82**: 160-165, 2013
- 3) 高橋 満: 線維肉腫. 骨・軟部腫瘍および関連疾患. 越智隆弘編. 第1版, pp 411-413, 中山書店, 東京, 2007
- 4) 篠原典夫: 線維肉腫. 骨・軟部腫瘍および類似疾患. 井上 一, 金田清志, 富田勝郎, ほか編. 第1版, pp 272, メジカルビュー社, 東京, 1995
- 5) Grobmyer SR, Maki RG, Demetri GD, et al.: Neoadjuvant chemotherapy for primary high-grade extremity soft tissue sarcoma. *Ann Oncol* **15**: 1667-1672, 2004
- 6) Maki RG, Wathen JK, Patel SR, et al.: Randomized phase II study of gemcitabine and docetaxel compared with gemcitabine alone in patients with metastatic soft tissue sarcomas: results of sarcoma alliance for research through collaboration study 002 [corrected]. *J Clin Oncol* **25**: 2755-2763, 2007
- 7) Verma S, Younus J, Stys-Norman D, et al.: Meta-analysis of ifosfamide-based combination chemotherapy in advanced soft tissue sarcoma. *Cancer Treat Rev* **34**: 339-347, 2008
- 8) Chevillet J, Algaba F and Boccon-Gibod L: Mesenchymal tumours, Tumours of prostate. In: Pathology and Genetics, Tumours of the urinary system and male genital organs. Edited by Eble JN, Sauter G and Epstein JL: pp 209-211, IARC Press, Lyon, 2004
- 9) 角田洋一, 小林義幸, 田中雅登, ほか: Prostatic stromal tumor of uncertain malignant potential (P-STUMP) の1例. 泌尿紀要 **51**: 843-847, 2005
- 10) 福原慎一郎, 松岡庸洋, 花房隆範, ほか: 前立腺 Stromal tumor of uncertain malignant potential (STUMP) の1例. 泌尿紀要 **54**: 377-381, 2008
- 11) Dotan ZA, Tal R, Golijanin D, et al.: Adult genitourinary sarcoma: the 25-year Memorial Sloan-Kettering experience. *J Urol* **176**: 2033-2039, 2006
- 12) Crist WM, Anderson JR, Meza JL, et al.: Intergroup rhabdomyosarcoma study-IV: results for patients with nonmetastatic disease. *J Clin Oncol* **19**: 3091-3102, 2001
- 13) Russell H, Hicks MJ, Bertuch AA, et al.: Infantile fibrosarcoma: clinical and histologic responses to cytotoxic chemotherapy. *Pediatr Blood Cancer* **53**: 23-27, 2009
- 14) Van Winkle P, Angiolillo A, Krailo M, et al.: Ifosfamide, carboplatin, and etoposide (ICE) reinduction chemotherapy in a large cohort of children and adolescents with recurrent/refractory sarcoma: the Children's Cancer Group (CCG) experience. *Pediatr Blood Cancer* **44**: 338-347, 2005

(Received on February 3, 2014)

(Accepted on May 8, 2014)