

Для цитирования: Волков А.Ю., Козлов Н.А., Неред С.Н., Стилиди И.С., Строганова А.М., Архири П.П., Антонова Е.Ю., Привезенцев С.А. Прогностическое значение миксоидного матрикса в забрюшинной высококодифференцированной липосаркоме. Сибирский онкологический журнал. 2021; 20(1): 46–52. – doi: 10.21294/1814-4861-2021-20-1-46-52

For citation: Volkov A. Yu., Kozlov N.A., Nered S.N., Stilidi I.S., Stroganov A.M., Arkhiri P.P., Antonova E. Yu., Privezentsev S.A. The prognostic significance of myxoid matrix in retroperitoneal well-differentiated liposarcoma. Siberian Journal of Oncology. 2021; 20(1): 46–52. – doi: 10.21294/1814-4861-2021-20-1-46-52

ПРОГНОСТИЧЕСКОЕ ЗНАЧЕНИЕ МИКСОИДНОГО МАТРИКСА В ЗАБРЮШИННОЙ ВЫСОКОДИФФЕРЕНЦИРОВАННОЙ ЛИПОСАРКОМЕ

А.Ю. Волков¹, Н.А. Козлов¹, С.Н. Неред¹, И.С. Стилиди¹, А.М. Строганова¹,
П.П. Архири¹, Е.Ю. Антонова¹, С.А. Привезенцев²

ФГБУ «НМИЦ онкологии им. Н.Н. Блохина» Минздрава России, г. Москва, Россия¹

Россия, 115478, г. Москва, Каширское шоссе, 23. E-mail: 79164577128@yandex.ru¹

ГБУ ДЗ г. Москвы Городская клиническая больница имени Д.Д. Плетнёва, г. Москва, Россия²

Россия, 105077, г. Москва, ул. 11-я Парковая, 32²

Аннотация

Цель исследования – оценка взаимосвязи миксоидного матрикса в забрюшинных высококодифференцированных липосаркомах (ВДЛПС) с отдаленными результатами хирургического лечения больных.

Материал и методы. В исследование включено 111 пациентов с первичными забрюшинными ВДЛПС, которым выполнялось радикальное хирургическое лечение в ФГБУ «НМИЦ онкологии им. Н.Н. Блохина» Минздрава России. После пересмотра гистологических препаратов и реклассификации в соответствии с критериями ВОЗ (2013) все случаи были разделены на гистологические подтипы ВДЛПС. В зависимости от наличия/отсутствия миксоидного матрикса в ВДЛПС больные были поделены на группы сравнения, включенные в межгрупповой анализ общей (ОВ) и безрецидивной (БРВ) выживаемости.

Результаты. ОВ достоверно хуже в группе больных с миксоидным матриксом в опухоли ($p=0,002$; log-rank test). Медиана ОВ в группе без миксоидного матрикса составила 142 (95 % ДИ, 108, 176) мес, в группе с миксоидным матриксом – 84 (95 % ДИ, 29, 139) мес. Показатели 5-летней выживаемости в группах с ВДЛПС без миксоидного матрикса и ВДЛПС с миксоидным матриксом были 79 % и 44 % соответственно. БРВ больных также достоверно хуже в группе ВДЛПС с миксоидным матриксом, чем в группе пациентов с ВДЛПС без миксоидного матрикса ($p=0,006$; log-rank test). Медиана БРВ в группе ВДЛПС без миксоидного матрикса составила 55 (95 % ДИ, 38, 72) мес, в группе ВДЛПС с миксоидным матриксом 31 (95 % ДИ, 15, 47) мес. Показатели 2-летней БРВ в группах без миксоидного матрикса и с миксоидным матриксом составили 75 % и 44 % соответственно. **Заключение.** Результаты исследования демонстрируют более агрессивное течение заболевания при наличии миксоидного матрикса в ВДЛПС. Мы полагаем, что наличие миксоидного матрикса в ВДЛПС может служить эффективным морфологическим маркером менее благоприятного прогноза при забрюшинных ВДЛПС.

Ключевые слова: липосаркома, высококодифференцированная липосаркома, гистологические подтипы, неорганические забрюшинные опухоли, миксоидный, прогноз, миксоидный матрикс.

THE PROGNOSTIC SIGNIFICANCE OF MYXOID MATRIX IN RETROPERITONEAL WELL-DIFFERENTIATED LIPOSARCOMA

A.Yu. Volkov¹, N.A. Kozlov¹, S.N. Nered¹, I.S. Stilidi¹, A.M. Stroganova¹, P.P. Arkhiri¹, E.Yu. Antonova¹, S.A. Privezentsev²

N.N. Blokhin National Medical Research Center of Oncology, Moscow, Russia¹
23, Kashirskoe highway, 115478, Moscow, Russia. E-mail: 79164577128@yandex.ru¹
Moscow City Clinical Hospital named after D.D. Pletneva, Moscow, Russia²
32, 11th Parkovaya Street, 105077, Moscow, Russia²

Abstract

Objective: to assess the influence of the myxoid matrix in retroperitoneal well-differentiated liposarcoma (WDLPS) on the long-term results of surgical treatment of patients. **Material and Methods.** The study included 111 patients with primary retroperitoneal WDLPS who underwent radical surgical treatment in Federal State Budgetary Institution «N.N. Blokhin National Medical Research Center of Oncology» of the Ministry of Health of the Russian Federation. Histological slides of all surgical specimens were reviewed by experienced pathologist and reclassified according to criteria of WHO (2013) for histological subtypes of the WDLPS. Patients were divided into groups depending on presence or absence of the myxoid matrix in WDLPS and enrolled in intergroup analysis of overall (OS) and recurrence-free (RFS) survival. **Results.** OS was significantly worse in the group of patients with the myxoid matrix in the tumor ($p=0.002$; log-rank test). The median OS was 142 (95 % CI, 108, 176) months in the group without the myxoid matrix, and 84 (95 % CI, 29, 139) months in the group with the myxoid matrix. The 5-year survival rates were 79 % and 44 % in the groups without myxoid matrix and with myxoid matrix, respectively. RFS was also significantly worse in the group of patients with the myxoid matrix than in the group of patients without the myxoid matrix ($p=0.006$; log-rank test). The median RFS was 55 (95 % CI, 38, 72) months in the WDLPS group without the myxoid matrix, and 31 (95 % CI, 15, 47) months in the WDLPS group with the myxoid matrix. The 2-year RFS rates were 75 % and 44 % in the groups without the myxoid matrix and with the myxoid matrix, respectively. **Conclusion.** The results of the study demonstrated that the presence of the myxoid matrix in WDLPS was associated with poor prognosis. We believe that the presence of the myxoid matrix in WDLPS can serve as an effective morphological marker of a less favorable prognosis for retroperitoneal WDLPS.

Key words: liposarcoma, well-differentiated liposarcoma, histological subtypes, non-organ retroperitoneal tumors, myxoid, prognosis, myxoid matrix.

Введение

Саркомы мягких тканей относятся к редким злокачественным опухолям, развивающимся из клеток мезенхимального происхождения. В России в 2018 г. было зарегистрировано около 3590 новых случаев сарком, что составляет менее 1 % от всех онкологических заболеваний [1]. Забрюшинные саркомы составляют 10–15 % всех сарком мягких тканей [2]. Наиболее часто встречающейся забрюшинной мезенхимальной опухолью является липосаркома, доля которой превышает 50 % от общего числа сарком [3]. Высокодифференцированная липосаркома/атипичная липоматозная опухоль (ВДЛПС/АЛО) является самым распространённым гистологическим типом липосарком и составляет 40–45 % случаев данной группы опухолей. ВДЛПС относится к местно агрессивным опухолям с низкой степенью злокачественности и отсутствием метастатического потенциала [4–8]. Термин «высокодифференцированная липосаркома» применим для забрюшинной и медиастинальной локализации, где затруднено или невозможно выполнение широкого иссечения, а частота локального рецидива наиболее высока. В то время как термин

«атипичная липоматозная опухоль» относится к резектабельным опухолям конечностей с благоприятным прогнозом [4, 5, 9].

Согласно последней классификации опухолей костей и мягких тканей ВОЗ (2013), ВДЛПС подразделяются на 3 гистологических варианта: 1) липомоподобный – опухоль преимущественно или полностью представлена жировой тканью, гистологически сходной с неизменной жировой тканью или липомой; 2) склерозирующий – большая часть липогенной опухоли представлена полями коллагена с низким содержанием стромальных клеток без признаков липогенной дифференцировки. Данный вариант ВДЛПС наиболее характерен для забрюшинной локализации и семенного канатика; 3) воспалительный – независимо от доли жирового или склеротического компонентов опухоль отличается высоким содержанием воспалительных клеток (нейтрофилы, лимфоциты, плазмциты). Данный вариант ВДЛПС чаще всего встречается при забрюшинной локализации опухоли. В последние 15 лет был описан сравнительно редкий веретенноклеточный вариант ВДЛПС, представленный характерными веретенновидными

клетками с патогномоничными мутациями генов RB1, RCBTB2, DLEU1 и ITM2B (при отсутствии характерной для ВДЛПС амплификации гена MDM2) и локализацией почти исключительно в мягких тканях конечностей. Несмотря на нередкое появление у ВДЛПС миксоидных изменений различной выраженности, микроскопически имитирующих миксоидную липосаркому, эксперты ВОЗ не сочли необходимым выделение миксоидного варианта ВДЛПС/АЛО [4, 5].

ВДЛПС/АЛО характеризуются хромосомными aberrациями, содержащими амплифицированные сегменты на участке 12q13-15, с гиперэкспрессированными онкогенами MDM2 и CDK4, встречающимися почти в 100 % и 90 % случаев [10–15].

Несмотря на широкий спектр гистологических вариантов ВДЛПС, описанных в классификации ВОЗ (2013), ни один из них, по мнению экспертов, не ассоциирован с течением и прогнозом заболевания [17, 18]. Тем не менее следует отметить, что подобные выводы сделаны по данным исследований 1990-х и начала 2000-х годов [4, 7, 17, 18]. Кроме того, на протяжении последних 10 лет оценка связи того или иного гистологического компонента ВДЛПС/АЛО с прогнозом заболевания не проводилась.

В настоящем исследовании мы изучили связь наличия миксоидного матрикса в забрюшинных ВДЛПС с отдаленными результатами хирургического лечения больных, а именно общей (ОВ) и безрецидивной выживаемостью (БРВ).

Материал и методы

В ретроспективное исследование было включено 111 пациентов с первичными забрюшинными неорганными ВДЛПС, которым выполнялось радикальное хирургическое лечение в ФГБУ «НМИЦ онкологии им. Н.Н. Блохина» Минздрава России в период с 2004 по 2018 г. Пациенты с первично-множественными злокачественными опухолями в исследование не были включены. У всех больных отсутствовали отдаленные метастазы (M0).

В исследовании были использованы архивные гистологические препараты операционного материала, изготовленные стандартным методом и окрашенные гематоксилином и эозином. После пересмотра гистологических препаратов операционного материала ВДЛПС патологоанатомом все случаи были разделены на гистологические подтипы ВДЛПС в соответствии с требованиями Классификации ВОЗ (2013). В семи диагностически спорных случаях с помощью флуоресцентной гибридизации *in situ* (FISH) была проведена оценка амплификации гена MDM2 – во всех случаях обнаружена характерная для ВДЛПС генетическая aberrация, что позволило исключить наличие у этой группы пациентов миксоидной липосаркомы.

В соответствии с критериями Классификации ВОЗ миксоидный компонент ВДЛПС определялся как участки опухоли с типичными изменениями матрикса опухоли и низкой клеточностью (рис. 1, 2). Оценка объема миксоидного компонента ВДЛПС проводилась путем световой микроскопии: для каждого клинического случая во всех срезах

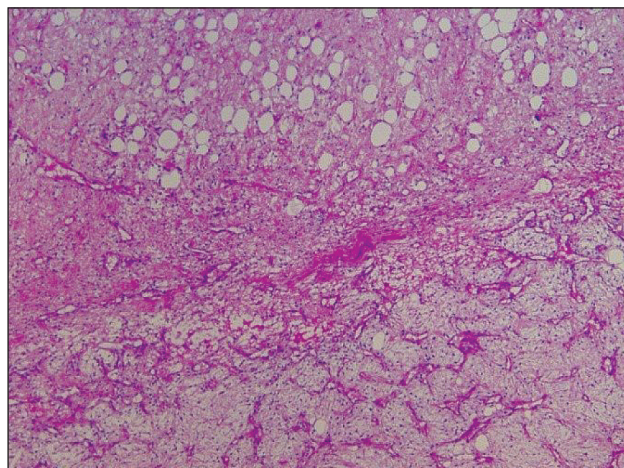


Рис. 1. Микрофото. Высокодифференцированная липосаркома. Опухоль в нижней половине снимка отличается наличием заметного миксоидного матрикса. Окраска гематоксилин-эозином, $\times 40$

Fig. 1. Microphoto. Well-differentiated liposarcoma. The tumor is characterized by the presence of a noticeable myxoid matrix in the lower half of the image. Hematoxylin-eosin stain, $\times 40$

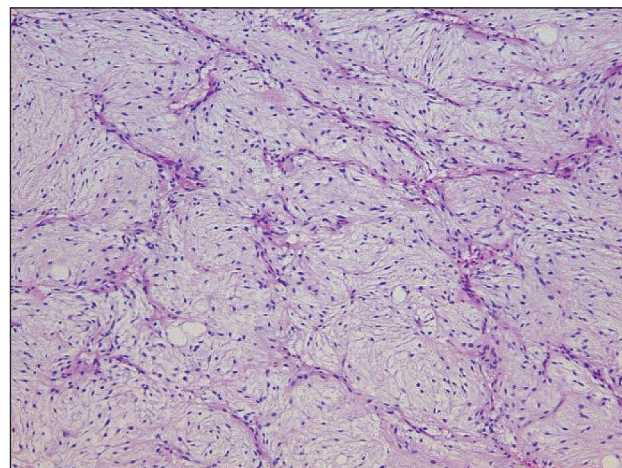


Рис. 2. Микрофото. Высокодифференцированная липосаркома. Помимо участков типичного для ВДЛПС строения, в опухоли отмечались выраженные миксоидные изменения матрикса в сочетании с сетью тонкостенных сосудов и слабой ядерной атипией. Окраска гематоксилин-эозином, $\times 100$

Fig. 2. Microphoto. Well-differentiated liposarcoma. In addition to areas of a typical structure for WDLPS, myxoid changes pronounced in the matrix in combination with a network of thin-walled vessels and weak nuclear atypia were noted in the tumor. Hematoxylin-eosin stain, $\times 100$

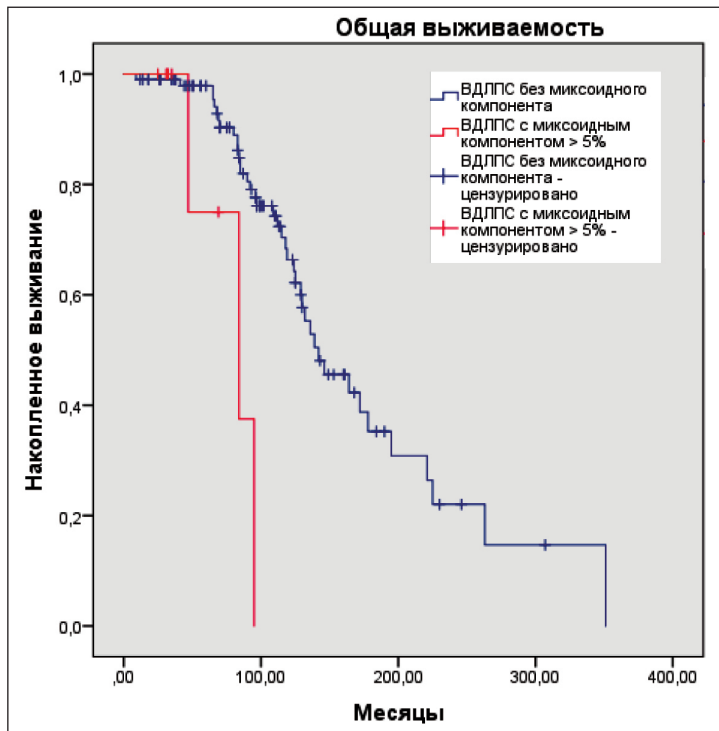


Рис. 3. ОБ пациентов в зависимости от наличия или отсутствия миксоидного компонента ВДЛПС (метод Kaplan–Meier)
 Fig. 3. OS of patients depending on the presence or absence of the myxoid component in WDLPS (Kaplan–Meier method)

опухолевой ткани был определен процентный состав миксоидного компонента с округлением в ближайшую сторону с 5 % шагом (например, 0 %, 5 %, 10 % и т. д.). Полученные значения доли (%) миксоидного компонента были суммированы, а полученная сумма разделена на число исследованных срезов в каждом случае. Итоговый показатель доли (%) миксоидного компонента опухоли был выражен как среднее арифметическое и округлен в ближайшую сторону с 5 % шагом.

В зависимости от наличия или отсутствия миксоидного матрикса в опухоли больные были разделены на группы сравнения и проведен межгрупповой анализ общей и безрецидивной выживаемости. Первая группа включила пациентов без миксоидного компонента в опухоли. Во вторую группу вошли пациенты с миксоидным матриксом (доля миксоидного компонента $\geq 5\%$). Также были проанализированы клинические показатели больных (пол, возраст, стадия заболевания по TNM 8-го издания).

Статистический анализ проводился с помощью программы IBM SPSS Statistics v23. Графики общей и безрецидивной выживаемости построены по методу Kaplan–Meier. Достоверность различий между группами определялась по логарифмическому ранговому (log-rank) критерию.

Результаты

Возраст пациентов варьировал от 17 до 74 лет: 16 (14 %) человек до 40 лет, 81 (73 %) – от 41 до 60 лет, 14 (13 %) – старше 61 года. Количество женщин вдвое превышало число мужчин: 33 (30 %) против 75 (70 %). В соответствии с TNM 8-го из-

дания по T-статусу все случаи были распределены следующим образом: T1 – 1 (0,5 %), T2 – 5 (5 %), T3 – 6 (5,5 %) случаев, T4 – 99 (89 %) наблюдений. При первичном выявлении забрюшинной липосаркомы ни в одном случае не было отмечено метастатического поражения лимфатических узлов (N0 – 100 % случаев). В соответствии с критериями ВОЗ (2013) все ВДЛПС имели низкую степень злокачественности/low grade (G1). Проведено стадирование заболевания по TNM-классификации 8-го издания: IA стадия выявлена в 1 (1 %), IB стадия – в 110 (99 %) случаях.

Больные были поделены на две группы. В первую группу вошло 102 (92 %) пациента с ВДЛПС без миксоидного матрикса. Во вторую группу включено 9 (8 %) пациентов с ВДЛПС с миксоидным матриксом – доля миксоидного компонента в опухоли не менее 5 %. Проведен сравнительный межгрупповой анализ общей и безрецидивной выживаемости. Общая выживаемость (ОБ) была значительно хуже в группе больных с ВДЛПС с миксоидным матриксом, чем в группе пациентов с ВДЛПС без миксоидного матрикса ($p=0,002$; log-rank test). Медиана ОБ в группе ВДЛПС без миксоидного матрикса составила 142 (95 % ДИ, 108, 176) мес, в группе ВДЛПС с миксоидным матриксом – 84 (95 % ДИ, 29, 139) мес. Показатели 5-летней выживаемости в группах с ВДЛПС без миксоидного матрикса и ВДЛПС с миксоидным матриксом – 79 % и 44 % соответственно (рис. 3).

Безрецидивная выживаемость (БРВ) больных также достоверно хуже в группе ВДЛПС с миксоидным матриксом, чем в группе пациентов с ВДЛПС без миксоидного матрикса ($p=0,006$;

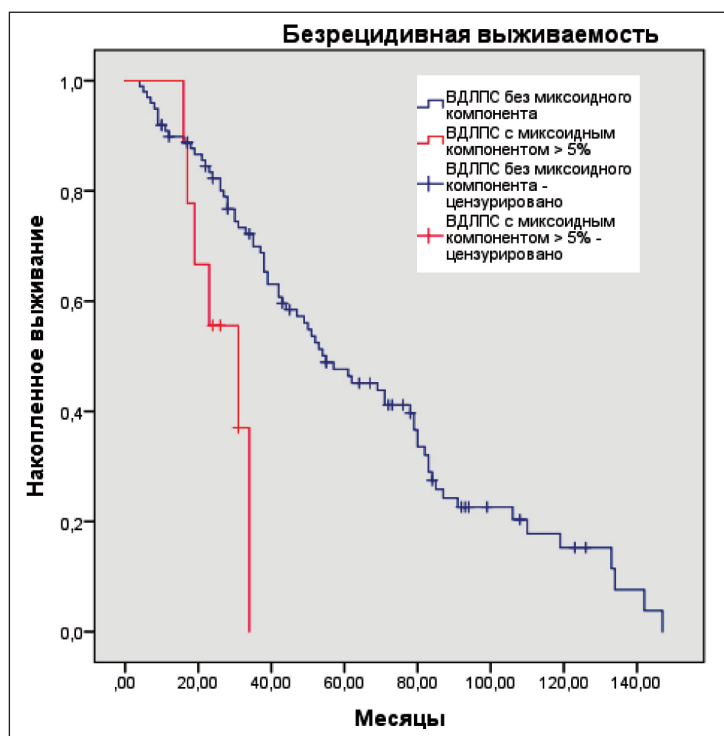


Рис. 4. БРВ пациентов в зависимости от наличия или отсутствия миксоидного компонента ВДЛПС (метод Kaplan–Meier)
Fig. 4. RFS of patients depending on the presence or absence of the myxoid component in WDLPS (Kaplan–Meier method)

log-rank test). Медиана БРВ в группе ВДЛПС без миксоидного матрикса составила 55 (95 % ДИ, 38, 72) мес, в группе ВДЛПС с миксоидным матриксом – 31 (95 % ДИ, 15, 47) мес. Показатели 2-летней БРВ в группах без миксоидного матрикса и с миксоидным матриксом составили 75 % и 44 % соответственно (рис. 4).

Обсуждение

В настоящем исследовании продемонстрирована связь наличия миксоидного матрикса в ВДЛПС с течением и прогнозом заболевания. ОВ и БРВ у пациентов с ВДЛПС без миксоидного матрикса достоверно выше, чем у больных ВДЛПС с миксоидным матриксом ($p=0,002$; $p=0,006$). Механизм, лежащий в основе нарастания биологической агрессии ВДЛПС с миксоидным компонентом, остается неизвестным. Можно предположить, что исчезновение светооптических признаков липогенной дифференцировки в части опухолевых клеток

и появление неспецифических миксоматозных изменений матрикса являются внешними проявлениями процесса дедифференцировки липосаркомы с последующим нарастанием потенциала злокачественности. За более чем 10-летний период нами не обнаружено ни одного исследования, демонстрирующего взаимосвязь доли миксоидного компонента в забрюшинных ВДЛПС с прогнозом.

Заключение

Настоящее исследование свидетельствует о более агрессивном течении ВДЛПС с миксоидным матриксом по сравнению с ВДЛПС без миксоидного матрикса. Мы полагаем, что количественная оценка объема миксоидного компонента в ВДЛПС способна служить простым и эффективным морфологическим маркером течения заболевания и прогноза. Тем не менее более точная клиническая значимость данного параметра требует дальнейшего исследования.

ЛИТЕРАТУРА/REFERENCES

1. Каприн А.Д., Старинский В.В., Петрова Г.В. Состояние онкологической помощи населению России в 2018 году. М., 2019. 236. [Kaprin A.D., Starinskiy V.V., Petrova G.V. The state of cancer care for the population of Russia in 2018. Moscow, 2019. 236. (in Russian)].
2. Liles J.S., Tzeng C.W., Short J.J., Kulesza P., Heslin M.J. Retroperitoneal and intra-abdominal sarcoma. *Curr Probl Surg.* 2009 Jun; 46(6): 445–503. doi: 10.1067/j.cpsurg.2009.01.004.
3. Dalal K.M., Kattan M.W., Antonescu C.R., Brennan M.F., Singer S. Subtype specific prognostic nomogram for patients with primary liposarcoma of the retroperitoneum, extremity, or trunk. *Ann Surg.* 2006 Sep; 244(3): 381–91. doi: 10.1097/01.sla.0000234795.98607.00.
4. Fletcher C.D., Bridge J.A., Hogendoorn P., Mertens F. WHO Classification of Tumours of soft tissue and bone. 4th Ed. IARC. 2013; 3344.
5. Creytens D. What's new in adipocytic neoplasia? *Virchows Arch.* 2020 Jan; 476(1): 29–39. doi: 10.1007/s00428-019-02652-3.
6. Vanhoenacker F.M., Parizel P.M., Gielen J.L. Imaging of Soft Tissue Tumors. 4th Ed 2017; 225230.

7. Goldblum J.R., Weiss S.W., Folpe A.L. Enzinger and Weiss's soft tissue tumors. Philadelphia, PA: Elsevier. 2020; 1: 304.
8. Афанасьев С.Г., Добродеев А.Ю., Волков М.Ю. Результаты хирургического лечения неорганных забрюшинных опухолей. Сибирский онкологический журнал. 2015; 3: 51–54. [Afanasyev S.G., Dobrodeev A.Yu., Volkov M.Yu. Surgical treatment outcomes of non-organic retroperitoneal tumors. *Siberian Journal of Oncology.* 2015; 3: 51–54. (in Russian)].
9. Canter R.J., Qin L.X., Ferrone C.R., Maki R.G., Singer S., Brennan M.F. Why do patients with low-grade soft tissue sarcoma die? *Ann Surg Oncol.* 2008 Dec; 15(12): 3550–60. doi: 10.1245/s10434-008-0163-0.
10. Thway K., Flora R., Shah C., Olmos D., Fisher C. Diagnostic utility of p16, CDK4, and MDM2 as an immunohistochemical panel in distinguishing well-differentiated and dedifferentiated liposarcomas from other adipocytic tumors. *Am J Surg Pathol.* 2012; 36(3): 462–9. doi: 10.1097/PAS.0b013e3182417330.
11. Dei Tos A.P., Dogliani C., Piccinin S., Sciort R., Furlanetto A., Boiocchi M., Dal Cin P., Maestro R., Fletcher C.D., Tallini G. Coordinated expres-

sion and amplification of the MDM2, CDK4, and HMGI-C genes in atypical lipomatous tumours. *J Pathol.* 2000 Apr; 190(5): 531–6. doi: 10.1002/(SICI)1096-9896(200004)190:5<531::AID-PATH579>3.0.CO;2-W.

12. Italiano A., Bianchini L., Keslair F., Bonnafous S., Cardot-Leccia N., Coindre J.M., Dumollard J.M., Hofman P., Leroux A., Maingué C., Peyrottes L., Ranche-Vince D., Terrier P., Tran A., Gual P., Pedeutour F. HMGA2 is the partner of MDM2 in well-differentiated and dedifferentiated liposarcomas whereas CDK4 belongs to a distinct inconsistent amplicon. *Int J Cancer.* 2008 May 15; 122(10): 223341. doi: 10.1002/ijc.23380.

13. Sirvent N., Coindre J.M., Maire G., Hosten I., Keslair F., Guillou L., Ranche-Vince D., Terrier P., Pedeutour F. Detection of MDM2-CDK4 amplification by fluorescence in situ hybridization in 200 paraffin-embedded tumor samples: utility in diagnosing adipocytic lesions and comparison with immunohistochemistry and real-time PCR. *Am J Surg Pathol.* 2007 Oct; 31(10): 1476–89. doi: 10.1097/PAS.0b013e3180581fff.

14. Tap W.D., Eilber F.C., Ginther C., Dry S.M., Reese N., Barzan-Smith K., Chen H.W., Wu H., Eilber F.R., Slamon D.J., Anderson L. Evaluation of well-differentiated/de-differentiated liposarcomas by high-resolution oligonucleotide array-based comparative genomic hybridization. *Genes Chromosomes Cancer.* 2011 Feb; 50(2): 95–112. doi: 10.1002/gcc.20835.

15. Louis-Brennetot C., Coindre J.M., Ferreira C., Pérot G., Terrier P., Aurias A. The CDKN2A/CDKN2B/CDK4/CCND1 pathway is pivotal in well-differentiated and dedifferentiated liposarcoma oncogenesis: an analysis of 104 tumors. *Genes Chromosomes Cancer.* 2011 Nov; 50(11): 896–907. doi: 10.1002/gcc.20909.

16. Chrisinger J.S.A., Al-Zaid T., Keung E.Z., Leung C., Lin H.Y., Roland C.L., Torres K.E., Benjamin R.S., Ingram D.R., Khan S., Somaiah N., Amini B., Feig B.W., Lazar A.J., Wang W.L. The degree of sclerosis is associated with prognosis in well-differentiated liposarcoma of the retroperitoneum. *J Surg Oncol.* 2019 Sep; 120(3): 382–388. doi: 10.1002/jso.25585.

17. Weiss S.W., Rao V.K. Well-differentiated liposarcoma (atypical lipoma) of deep soft tissue of the extremities, retroperitoneum, and miscellaneous sites. A follow-up study of 92 cases with analysis of the incidence of «dedifferentiation». *Am J Surg Pathol.* 1992 Nov; 16(11): 1051–8. doi: 10.1097/0000478-199211000-00003.

18. Evans H.L. Atypical lipomatous tumor, its variants, and its combined forms: a study of 61 cases, with a minimum follow-up of 10 years. *Am J Surg Pathol.* 2007 Jan; 31(1): 1–14. doi: 10.1097/01.pas.0000213406.95440.7a.

Поступила/Received 07.03.2020
Принята в печать/Accepted 20.04.2020

СВЕДЕНИЯ ОБ АВТОРАХ

Волков Александр Юрьевич, аспирант онкологического отделения хирургических методов лечения № 6 (абдоминальной онкологии), ФГБУ «НМИЦ онкологии им. Н.Н. Блохина» Минздрава России (г. Москва, Россия). E-mail: 79164577128@yandex.ru. SPIN-код: 3013-4392. AuthorID (РИНЦ): 1036201.

Козлов Николай Александрович, кандидат медицинских наук, врач-патологоанатом патологоанатомического отделения отдела морфологической и молекулярно-генетической диагностики опухолей, ФГБУ «НМИЦ онкологии им. Н.Н. Блохина» Минздрава России (г. Москва, Россия). SPIN-код: 1847-6530. AuthorID (РИНЦ): 926182.

Неред Сергей Николаевич, доктор медицинских наук, ведущий научный сотрудник онкологического отделения хирургических методов лечения № 6 (абдоминальной онкологии), ФГБУ «НМИЦ онкологии им. Н.Н. Блохина» Минздрава России (г. Москва, Россия). SPIN-код: 4588-3230. AuthorID (РИНЦ): 394472.

Стилиди Иван Сократович, доктор медицинских наук, академик РАН, профессор, директор, ФГБУ «НМИЦ онкологии им. Н.Н. Блохина» Минздрава России (г. Москва, Россия); заведующий онкологическим отделением хирургических методов лечения № 6 (абдоминальной онкологии), ФГБУ «НМИЦ онкологии им. Н.Н. Блохина» Минздрава России (г. Москва, Россия). SPIN-код: 9622-7106. AuthorID (РИНЦ): 443520.

Строганова Анна Михайловна, кандидат биологических наук, заведующая молекулярно-генетической лабораторией отдела морфологической и молекулярно-генетической диагностики опухолей, ФГБУ «НМИЦ онкологии им. Н.Н. Блохина» Минздрава России (г. Москва, Россия). SPIN-код: 5295-3338. AuthorID (РИНЦ): 133519.

Архири Петр Петрович, кандидат медицинских наук, врач-хирург онкологического отделения хирургических методов лечения № 6 (абдоминальной онкологии), ФГБУ «НМИЦ онкологии им. Н.Н. Блохина» Минздрава России (г. Москва, Россия). SPIN-код: 6880-4902. AuthorID (РИНЦ): 866561.

Антонова Елена Юрьевна, аспирант отделения лекарственных методов лечения (химиотерапии № 17), ФГБУ «НМИЦ онкологии им. Н.Н. Блохина» Минздрава России (г. Москва, Россия) SPIN-код: 6335-7053. AuthorID (РИНЦ): 1048553.

Привезенцев Сергей Александрович, кандидат медицинских наук, заместитель главного врача больницы по онкологии, ГБУ ДЗ г. Москвы Городская клиническая больница имени Д.Д. Плетнёва (г. Москва, Россия).

ВКЛАД АВТОРОВ

Волков Александр Юрьевич: разработка концепции научной работы, статистическая обработка, составление черновика рукописи.

Козлов Николай Александрович: разработка концепции научной работы, статистическая обработка, составление черновика рукописи.

Неред Сергей Николаевич: анализ научной работы, критический пересмотр с внесением ценного интеллектуального содержания.

Стилиди Иван Сократович: анализ научной работы, критический пересмотр с внесением ценного интеллектуального содержания.

Строганова Анна Михайловна: разработка концепции научной работы, статистическая обработка, составление черновика рукописи.

Архири Петр Петрович: разработка концепции научной работы, статистическая обработка, составление черновика рукописи.

Антонова Елена Юрьевна: разработка концепции научной работы, статистическая обработка, составление черновика рукописи.

Привезенцев Сергей Александрович: анализ научной работы, критический пересмотр с внесением ценного интеллектуального содержания.

Финансирование

Это исследование не потребовало дополнительного финансирования.

Конфликт интересов

Авторы заявляют об отсутствии конфликта интересов.

ABOUT THE AUTHORS

Alexander Yu. Volkov, MD, Postgraduate, Surgical Oncology Department №6 (abdominal oncology), N.N. Blokhin National Medical Research Centre of Oncology of the Health Ministry of Russia (Moscow, Russia). E-mail: 79164577128@yandex.ru.

Nikolay A. Kozlov, MD, PhD, Pathology Department, N.N. Blokhin National Medical Research Centre of Oncology of the Health Ministry of Russia (Moscow, Russia).

Sergei N. Nered, MD, DSc, Leading Researcher, Surgical Oncology Department № 6 (abdominal oncology), N.N. Blokhin National Medical Research Centre of Oncology of the Health Ministry of Russia (Moscow, Russia).

Ivan S. Stilidi, MD, Professor, Member of the Russian Academy of Sciences, Head of Surgical Oncology Department № 6 (abdominal oncology), Director of N.N. Blokhin National Medical Research Centre of Oncology of the Health Ministry of Russia (Moscow, Russia).

Anna M. Stroganova, PhD, Head of the Molecular Genetic Laboratory of the Department of Morphological and Molecular Genetic Diagnostics of Tumors, N.N. Blokhin National Medical Research Centre of Oncology of the Health Ministry of Russia (Moscow, Russia).

Peter P. Arkhiri, MD, PhD, Surgical Oncology Department № 6 (abdominal oncology), N.N. Blokhin National Medical Research Centre of Oncology of the Health Ministry of Russia (Moscow, Russia).

Elena Yu. Antonova, MD, Postgraduate, Department of Medicinal Treatment (Chemotherapy № 17 Department), N. N. Blokhin National Medical Research Centre of Oncology of the Health Ministry of Russia (Moscow, Russia).

Sergey A. Privezentsev, MD, PhD, Deputy Chief Physician of D.D Pletnev City Clinical Hospital of Moscow Healthcare Department (Moscow, Russia).

AUTHOR CONTRIBUTION

Alexander Yu. Volkov: study conception and design, statistical analysis, drafting of the manuscript.

Nikolay A. Kozlov: study conception and design, statistical analysis, drafting of the manuscript.

Sergei N. Nered: analysis and interpretation of data, critical revision of manuscript for important intellectual content.

Ivan S. Stilidi: analysis and interpretation of data, critical revision of manuscript for important intellectual content.

Anna M. Stroganova: study conception and design, statistical analysis, drafting of the manuscript.

Peter P. Arkhiri: study conception and design, statistical analysis, drafting of the manuscript.

Elena Yu. Antonova: study conception and design, statistical analysis, drafting of the manuscript.

Sergey A. Privezentsev: analysis and interpretation of data, critical revision of manuscript for important intellectual content.

Funding

This study required no funding.

Conflict of interests

The authors declare that they have no conflict of interest.