

Title	進行性尿路性器癌に対するCis-diamminedichloroplatinumの 治療経験
Author(s)	三崎, 俊光; 久住, 治男; 内藤, 克輔; 黒田, 恭一; 亀田, 健一; 田谷, 正; 宮城, 徹三郎; 大滝, 三千雄
Citation	泌尿器科紀要 (1981), 27(11): 1427-1435
Issue Date	1981-11
URL	http://hdl.handle.net/2433/123232
Right	
Type	Departmental Bulletin Paper
Textversion	publisher

進行性尿路性器癌に対する Cis-diammine- dichloroplatinum の治療経験

金沢大学医学部泌尿器科学教室（主任：黒田恭一教授）

三崎 俊光・久住 治男
内藤 克輔・黒田 恭一

市立小松総合病院泌尿器科
亀田 健一・田谷 正

石川県立中央病院泌尿器科
宮城 徹三郎・大滝 三千雄

TREATMENTS OF ADVANCED GENITOURINARY CARCINOMA PATIENTS WITH CIS-DIAMMINEDICHLOROPLATINUM

Toshimitsu MISAKI, Haruo HISAZUMI,
Katsusuke NAITO and Kyoichi KURODA

*From the Department of Urology, School of Medicine, Kanazawa University
(Director: Prof. K. Kuroda)*

Kenichi KAMEDA and Tadashi TAYA

From the Department of Urology, Komatsu Municipal Hospital

Tetsusaburo MIYAGI and Michio OHTAKI

From the Department of Urology, Ishikawa Prefectural Central Hospital

A trial of cis-diamminedichloroplatinum (CDDP) has been performed at a dose of 14 to 23 mg/m² in 9 patients with an advanced measurable genitourinary carcinoma, including 6 patients with non-seminomatous testicular tumor, 2 with urothelial tumor and 1 with prostatic carcinoma.

- 1) Two protocols were used for 6 testicular tumors; 3 patients received a single administration of CDDP, and 3 patients received a combination chemotherapy with CDDP, bleomycin and vincristine. A complete remission was achieved in 2 of the 6 patients. A partial remission was obtained in 3 patients. The collective response was elicited in 83% of the patients (5 of 6). The 2 complete responders were seen in the combined chemotherapy, and they are free of disease for 11 and 21.4 months.
- 2) Three patients (2 urothelial tumors and 1 prostatic carcinoma) received the single administration of CDDP for 5 consecutive days every 3 weeks for 3 courses. There were partial remissions in 2 urothelial tumors for 4 and 7 months, but no response was seen in the prostatic carcinoma patient.
- 3) Despite of substantial gastrointestinal, mild renal toxicity and others, the chemotherapy was manageable in all patients.

CDDP appears to be consistently useful in a chemotherapy model for genitourinary carcinomas, particularly testicular tumors.

Key words: Advanced genitourinary carcinoma, CDDP, Chemotherapy

はじめに

抗癌化学療法は手術療法，放射線療法とともに悪性腫瘍の治療上，きわめて重要な位置を占めている。尿路性器癌においても例外でなく，化学療法が試みられる頻度は高く，使用される薬剤の種類も非常に多い。しかしながら睾丸腫瘍を除いては薬剤の効果に関する検討は充分とは言いがたく，薬剤に対する低感受性の問題とともにこの分野においては期待されるほどの臨床効果が得られていないのが現状である¹⁾。

1965年，Rosenberg ら²⁾により発見されたプラチナ化合物の一つである cis-diamminedichloroplatinum (以下 CDDP と略す) は強い抗腫瘍効果を有することが示され，臨床的にも睾丸腫瘍を主として多くの悪性腫瘍に著明な効果が認められる成績が報告されている。

今回，われわれは進行性尿路性器癌症例に CDDP の投与を行なった結果，優れた臨床効果が認められたので，その治療成績について報告する。

対象および方法

対象は金沢大学医学部付属病院泌尿器科，石川県立中央病院泌尿器科および市立小松総合病院泌尿器科において治療を行なった測定または評価可能病変を有する組織型の明らかな進行性尿路性器癌症例で，睾丸腫瘍6例，尿路移行上皮癌2例，前立腺癌1例である。

投与方法：単独投与は CDDP 16~23 mg/m² を1日1回，5日連続を1コースとし，患者の状態を観察しながら3~4週間隔で3~4コースの点滴静注を行なった。併用投与は bleomycin (BLM) および vincristine (VCR) との3者併用を行なった。CDDP の1回投与量を 14~19 mg/m²，5日連続を1コースとし，3~4週ごとに2~5コースを投与した。また BLM は1回投与量 10~15 mg を1週間隔で12回行ない，VCR は CDDP の投与に合わせ1回 1 mg を CDDP の1コース内に2回投与し，寛解導入終了後は VCR 月1回の維持療法に切り換えた。

CDDP による腎障害防止法としての hydration は以下のごとく行なった。CDDP 投与前に5%ブドウ糖液 500 ml，lactate Ringer 液 500 ml の輸液を行ない，引き続き CDDP を20%マンニトール 300 ml とともに30分で点滴静注した。CDDP 投与終了後は生理食塩水，5%ブドウ糖液からなる輸液を総量 1500 ml 投与した。

効果判定：2方向測定可能病変においては腫瘍の長径とそれに直角に交わる最大径との積を求め，また1方向測定可能病変の場合は腫瘍の長径を計測し，縮小率を算出した。著効 (CR) は測定可能病変，評価可能病変および腫瘍による二次的病変がすべて消失し，新病変の出現がない状態が4週間以上持続したもの。有効 (PR) は2方向測定可能病変の縮小率が50%以上

Table 1. Summary of testicular tumor patients

Case	Age	Histology	T N M	Metastasis	Prior Therapy	Dose of CDDP	Combined Drug	Response	Remission Duration (mos.)	Prognosis (mos.)		
1. SM	43	Teratoma + Embryonal Ca. + Seminoma	3	1	1	Lung Paraortic lymph nodes Liver	Rt. Orchiectomy EDX 5FU ADM BLM VCR	375 mg	NC	1	Died 3	
2. HS	21	Embryonal Ca.	1	4	1	Lung Paraortic lymph nodes Subclavicular lymph nodes	Rt. Orchiectomy ACD BLM VCR	500 mg	PR	3	Died 6.6	
3. MK	49	Embryonal Ca.	4	0	1	Lung	Rt. Orchiectomy	375 mg	PR	2.4	Died 1.6	
4. KI	27	Embryonal Ca. + Seminoma	3	0	1	Lung	Rt. Orchiectomy	625 mg	BLM 225 mg VCR 10 mg	CR	1.1	Alive 1.1
5. YT	39	Embryonal Ca. + Seminoma	4a	0	1	Lung	Rt. Orchiectomy ACD BLM VCR Radiation	300 mg	BLM 60 mg VCR 4 mg	CR	21.4	Alive 21.4
6. TN	22	Embryonal Ca. + Seminoma + Chorio Ca.	4	1		Lung Paraortic lymph nodes Subclavicular lymph nodes	Lt. Orchiectomy	625 mg	BLM 225 mg VCR 10 mg	PR	3.4	Died 3.4 (Suicide)

であるとともに、評価可能病変および腫瘍による二次的病変が増悪せず、かつ新病変の出現しない状態が少なくとも4週間以上持続した場合、および1方向測定可能病変においては、その縮小率は30%以上である。不変 (NC) は2方向測定可能病変の縮小率が50%未満、1方向測定可能病変においては縮小率が30%未満であるか、またはそれぞれの25%以内の増大にとどまり、腫瘍による二次的病変が増悪せず、かつ新しい病変が出現しない状態が少なくとも4週間以上持続した場合。進行 (PD) は測定可能病変の積または径の和が25%以上の増大、または他病変の増悪、新病変の出現がある

場合とした。

結 果

CDDP 単独投与は 睾丸腫瘍 3 例、再発性尿管癌 1 例、膀胱移行上皮癌 1 例、前立腺癌 1 例に行ない、CDDP, BLM および VCR から成る 3 者併用は 睾丸腫瘍の 3 例に行なった。

1. 睾丸腫瘍 (Table 1)

症例 1, 2, 3 は CDDP 単独、症例 4, 5, 6 の 3 例には 3 者併用投与がなされた。CDDP 総投与量は単独投与群では 375~500 mg (平均 417 mg) であ

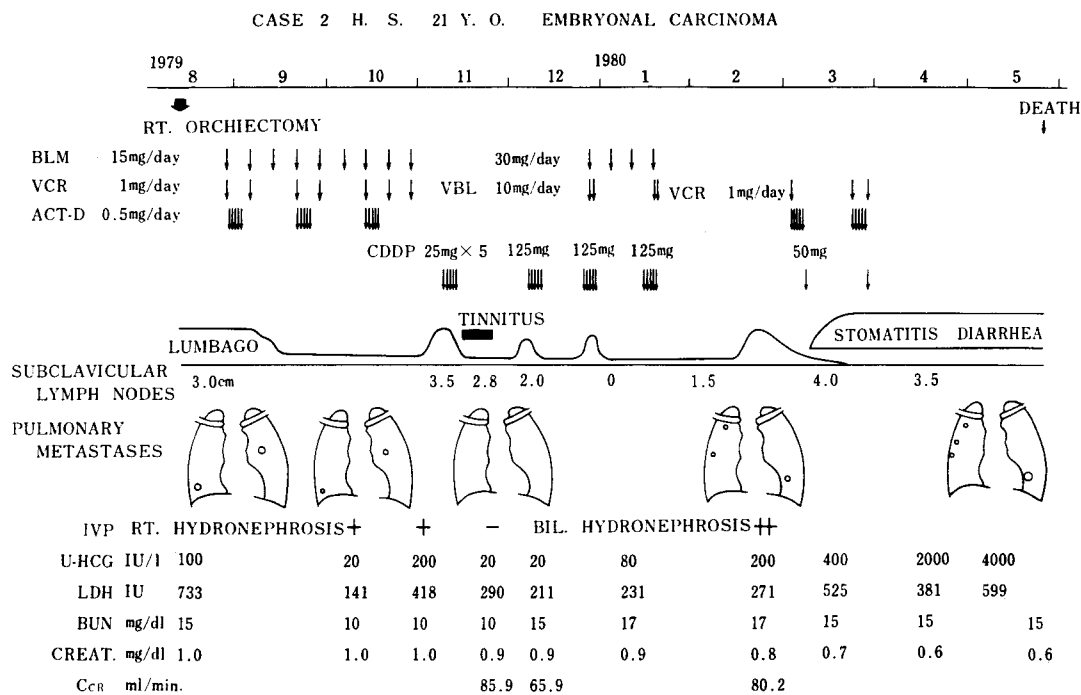


Fig. 1

Table 2. Summary of urothelial tumor and prostatic carcinoma patients

Urothelial tumor											
Case	Age	Histology	T	N	M	Metastasis	Prior Therapy	Dose of CDDP	Response	Remission Duration (mos.)	Prognosis (mos.)
7. YA	64	TCC (Ureter)	4a	0	1	Bone	Rt. Nephrectomy ADM CO 5FU	375 mg	PR	4	Alive 17.4
8. KN	74	TCC (Bladder)	4a	0	0	—	ADM 5FU	375 mg	PR	7	Alive 7.7
Prostatic cancer											
9. TT	76	Poorly different, adenoca.	4	0	1	Bone	Castration Estrogen	375 mg	NC	—	Died 3.8

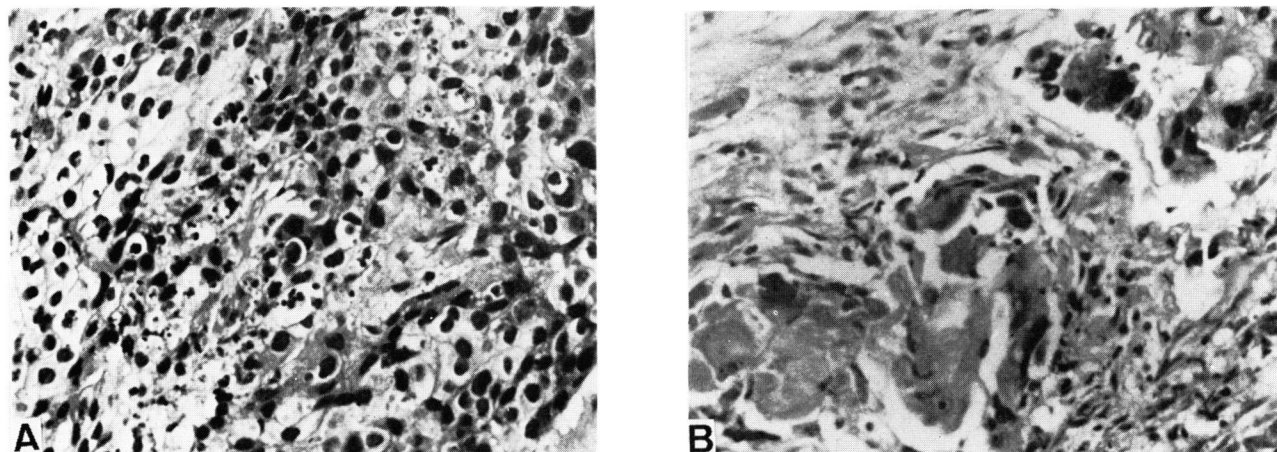


Fig. 2. A: A microphotograph showing grade 3 transitional cell carcinoma in a biopsy specimen from a recurrent right ureteral tumor of case 7 before treatment. B: A microphotograph showing a focal necrotic degeneration of cancer cells after a 2-course treatment with CDDP.

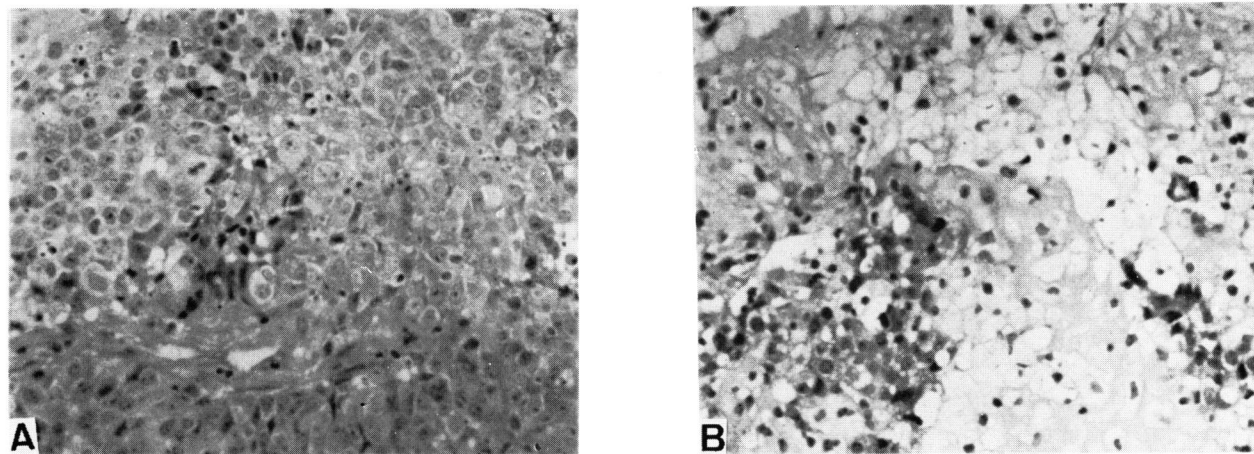


Fig. 3. A: A microphotograph showing grade 3 transitional cell carcinoma in a biopsy specimen from a bladder tumor of case 8 before treatment. B: A microphotograph showing a moderate cytoplasmic vacuolation and pyknotic degeneration of cancer cells.

り、併用投与群では 300~625 mg (平均 517 mg) であった。効果は単独投与群では PR 2 例、NC 1 例でいずれも CDDP に対する転移巣の縮小効果が認められたが、1, 3, 2.4 カ月後には転移巣の増悪を認め、以後の CDDP を含めた化学療法に次第に反応を示さなくなり、CDDP 開始よりそれぞれ 3, 6.6, 16 カ月後に死亡した。Fig. 1 は RP と判定した症例 2 の経過を示したものである。単独投与を 2 コース行なったが、効果持続期間は短く、BLM, vinblastine を併用した 3 コース投与時にはすでに効果も減弱し、以後の多剤併用療法に全く反応を示さなくなった。他の CDDP 単独投与例もほぼ同様の経過を示した。一方、併用投与群においては CR 2 例、PR 1 例であり、CR の 2 例は治療開始より 11 および 21.4 カ月の現在 tumor free の状態である。PR と判定した症例 6 は肺転移巣の 80% 以上の縮小および左鎖骨下リンパ節、後腹膜腫瘍の消失が認められていたが、3.4 カ月後自殺による不幸な転帰をとった。

以上、睾丸腫瘍では CR 2 例、PR 3 例で寛解率 83% であった。

2. 尿路腫瘍 (Table 2)

症例 7 は左尿管腫瘍の再発による精囊および膀胱周囲への浸潤例で、症例 8 は膀胱腫瘍である。いずれも移行上皮癌、Grade 3 で、CDDP 投与前に adriamycin, carboquone, 5-FU の投与がなされていた。両者ともに CDDP を単独で 3 コース、総量 375 mg 投与した。症例 7 では膀胱壁より前立腺・精囊に達する腫瘍、症例 8 では膀胱外へ浸潤する原発巣の 50% 以上の縮小が認められ PR と判定した。CDDP 投与前後に施行した生検像 (症例 7 は 2 コース後、症例 8 は 1 コース後) で一部腫瘍細胞の変性および壊死像が観察され、大星の病理組織学的効果判定基準²⁾により Grade II A と判定した (Fig. 2, 3)。17.4 カ月、7.7 カ月の現在両者ともに生存中であるが、症例 7 は 4 カ月、症例 8 は 7 カ月より腫瘍の増大傾向が認められている。

3. 前立腺癌 (Table 2)

除睾術後 4 年間 estrogen 投与を行っていた症例で、原発巣および骨転移の増悪をきたしたため、CDDP を単独で 3 コース、総量 375 mg を投与した。前立腺性酸性 fosファターゼの著明な減少を認めた以外、原発巣、転移巣には効果なく NC と判定した。この症例は CDDP 投与前より DIC の状態にあり、血漿フィブリノーゲン、血小板の低値、赤沈の遅延が認められていたが、heparin の投与により DIC を control しつつ、CDDP を投与した。DIC の存在する悪条件下にもかかわらず、CDDP によると思われる

Table 3. Adverse reactions of CDDP

Complication	No. of patients	%
Nausea	9	100
Vomiting	7	77.8
Diarrhea	2	22.2
Hearing loss	1	11.1
Tinnitus	3	33.3
Leucopenia ($\leq 4,000/\text{mm}^3$)	3	33.3
Thrombocytopenia ($\leq 10^5/\text{mm}^3$)	2	22.2
Nephrotoxicity Creatinine clearance $\leq 70\text{ml}/\text{min}$	2	22.2
Skin eruption & pigmentation	2	22.2

る重篤な副作用は認められなかった。

4. 副作用 (Table 3)

消化器症状：嘔気 9 例、嘔吐 7 例、下痢 2 例で全例に必発であった。症状は高度のものが多かったが薬剤投与の中立に至った症例はなく、すべて鎮吐剤投与、補液により対処した。

腎毒性：クレアチニンクリアランスの軽度低下が 2 例に認められたが、いずれも 1~2 週で投与前値に回復した。投与前すでに総腎機能の低下が認められた尿路腫瘍の 2 例においては、特に CDDP によると考えられる腎機能障害は認められなかった。BUN の軽度上昇が 3 例に認められたが、いずれも一過性のものであった。

骨髄機能抑制：白血球減少 ($\leq 4,000/\text{mm}^3$)、血小板減少 ($\leq 10 \times 10^4/\text{mm}^3$) はそれぞれ 3 例、2 例に認められたが、いずれも軽度のものであり、特別な処置は行わず 3 週間の休薬期間中に正常に回復した。

このほか、耳鳴 3 例、聴力低下 1 例、皮膚の異常 (紅斑、色素沈着) 2 例、脱毛が 1 例に認められたが、すべて一過性で CDDP の継続投与に支障はなかった。

症 例

CR と判定した症例 4 の臨床経過を示す (Fig. 4)。

症例は 27 歳で 1980 年 1 月頃より右陰囊内容の腫脹に気づき、同年 4 月 1 日当科を受診した。右睾丸は手拳大に腫大し、硬度は弾性硬で副睾丸との境界は不明であった。術前の一般検査では LDH 596 IU/ml および AFP 45 ng/ml と高値であり、胸部単純撮影では右中肺野に 12×11 mm、左下肺野に 16×15 mm の辺縁明瞭な結節状陰影が認められた。

以上より肺転移を有する右睾丸腫瘍の診断のもとに 4 月 2 日右高位除睾術を行なった。病理組織学的診断は seminoma 成分を有する embryonal carcinoma

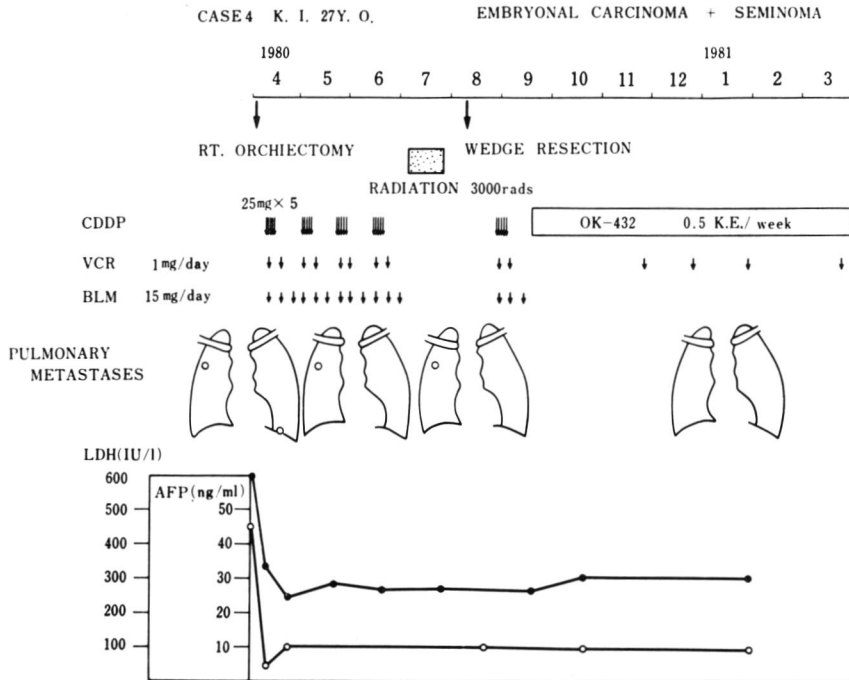


Fig. 4

であった。術後の転移巣の検索では上記肺野の病変以外には転移を示す所見が得られず、4月11日よりCDDP, VCR, BLMの3者併用療法を開始した。2コース終了時点で左下肺野の異常陰影は完全に消失し、またAFP, LDH値も正常化した。右中肺野の陰影にはほとんど変化が認められなかった。さらに2コースを追加し、7月4日より右中肺野に対して計

3,000 radsの⁶⁰Co照射を行なった。しかしながらいぜん右中肺野の異常陰影が縮小しないため (Fig. 5), 8月8日当院第1外科で右肺楔状切除術を施行した。摘除腫瘍の病理組織診断では悪性所見は認められず、不完全な線維性被膜に包まれる硝子軟骨からなるchondromaの所見であった (Fig. 6)。術後3者併用療法を1コース追加し、現在月1回のVCR投与およ

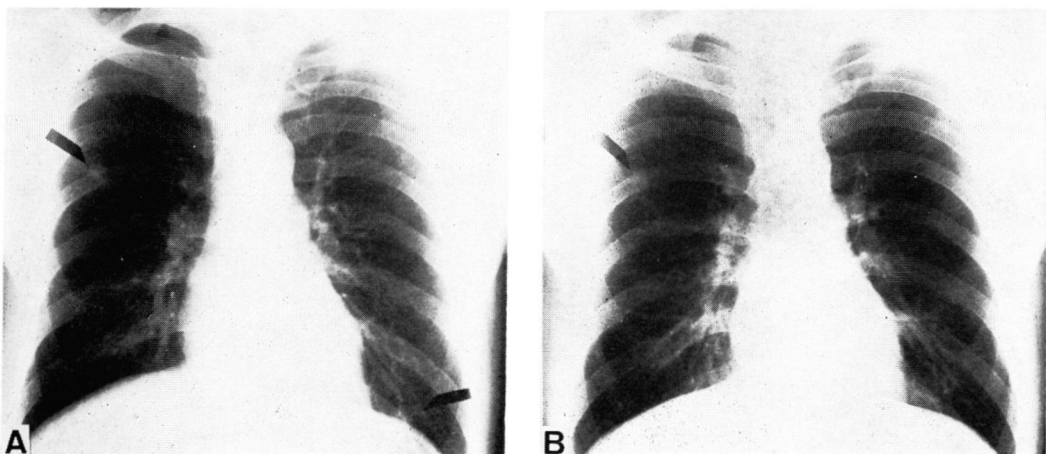


Fig. 5. A: A chest plain film showing 2 coin lesions in the lung of case 4 before treatment. B: A chest plain film showing a persistent X-ray shadow in the right lung after 4-course treatment with CDDP, BLM and VCR, despite of the disappearance of the coin lesion in the left lung after the 2-course treatment.

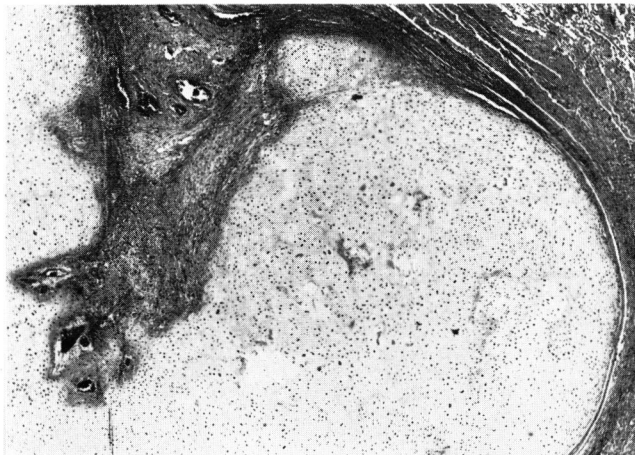


Fig. 6. A microscopic photograph showing a nodular mass in a surgical specimen from the right lung. There was no evidence of malignancy and the histopathological diagnosis was chondroma.

び週1回の OK-432 投与による維持療法を継続中である。

考 察

Li ら⁴⁾の chlorambucil, methotrexate, actinomycin D の triple drug regimen に始まる睾丸腫瘍の化学療法は、その後各種薬剤の併用により治療成績の向上が報告されている。一方、尿路上皮癌や前立腺癌における抗癌剤の効果については残念ながら見るべき進歩が得られていない。近年 CDDP の睾丸、膀胱、前立腺などの泌尿器悪性腫瘍をはじめとして、広範な悪性腫瘍に対する単独および他剤併用投与による有効性が数多く報告されている⁵⁾。Higby ら⁶⁾は各種の治療に抵抗性を有する悪性腫瘍患者45例に CDDP の phase I study を行ない、甲状腺癌、膀胱移行上皮癌、乳癌の症例に効果が見られ、また睾丸腫瘍では特に顕著で11例中9例に効果が認められたと報告し、これらの成績より、将来尿路性器癌に対して特に有効な薬剤になることが予期された。

睾丸腫瘍における化学療法はおもに nonseminomatous germinal cell carcinoma が対象とされ、単剤としてはこれまで vinblastine, actinomycin D, mithramycin, BLM などの薬剤が評価され30~50%の有効率が報告されている⁷⁾。CDDP のそれは Higby によると seminoma を含めた進行性睾丸腫瘍15症例中、CR 7例を含む13例、86.7%に効果が認められたとし、これまでの薬剤に比較し高い有効率が示された。さらに彼らは CDDP を基本とした多剤併用療法の可能性について述べている⁷⁾。彼らの予想とおり、その後 CDDP を含めた多剤併用に関する多くの報告は、

CDDP の優れた抗腫瘍効果を示している。Einhorn and Donohue⁸⁾は CDDP, vinblastine, BLM の併用により残存腫瘍の外科的切除を行なった2例を含め、20例中18例(90%)が CR を得ており、他の2例も PR で全例に有効であったと報告している。また Merrin ら⁹⁾は reductive surgery と CDDP を含めた多剤併用療法により症例の70.2%に有効であったと報告している。われわれの今回の検討では単独投与群において tumor marker が著明な異常高値を示すものが多く(症例1: AFP 8,385 ng/ml, 症例3: AFP 1,091 ng/ml)、また CDDP 投与前各種抗癌剤に抵抗性を示した症例も含まれており、単独投与と併用投与の比較を論ずることは困難であったが、両者において明らかに効果上の相違が存在するものと考えられた。すなわち単独投与による寛解導入では、全例に効果が認められたが、その反応は弱く、持続期間も短い傾向にあり、しばしば3週間の休薬期間中に増悪傾向を示し、この悪循環を繰返すうちに、次第に CDDP に対する反応性を消失する傾向が認められた。一方併用投与群においては副作用軽減のため3剤ともに欧米の使用量に比し、減量したにもかかわらず優れた効果が認められ、多剤併用療法の有効性が示された。

化学療法による治療成績の向上に従って、悪性腫瘍の良性転化に関する報告が散見されつつある^{8,10,11)}。Merrin ら¹⁰⁾は多剤化学療法を行なった進行性睾丸腫瘍の50%に benign transformation が見られたと報告し、彼はこの現象に対して、1) 化学療法により immature malignant cells だけが破壊され、mature benign cells が残る。2) 細胞動態の変化により totipotent malignant germ cell を benign mature

teratoma の方向へ転化させる。という2つの仮説により説明している。CR と判定した症例4は右肺の腫瘍が chondroma であったため、睪丸腫瘍の転移とは無関係のものと判定したが、second-look surgery の重要性¹⁰⁾を認識させられた症例であった。

膀胱癌、前立腺癌に対する CDDP の効果は、睪丸腫瘍におけるそれほど顕著なものではないが、近年の報告ではやはり高い抗腫瘍効果を示すことが知られている。進行性膀胱癌での単独投与においては43~50%の有効率^{12~14)}が報告され、膀胱移行上皮癌に対する最も効果的な薬剤になることが示唆された。しかしながら現在のところ完全寛解にまで至る症例は少なく、また CDDP 投与後早期に出現する病巣の縮小も持続期間が短かく、以後の投与には反応性に乏しい傾向があるため、維持療法を目的とした投与よりも、寛解導入時の薬剤としての可能性が述べられている^{12,14)}。われわれの症例においても同様の結果が得られ、奏効期間はそれぞれ4, 7カ月であった。以上の点から、移行上皮癌においても CDDP を基本とした多剤併用療法が期待される場所である。しかしながら CDDP, cyclophosphamide および doxorubicin hydrochloride の併用により、完全寛解1例を含め90%の症例に有効であったとする Sternberg らの報告¹⁵⁾もあるが、cyclophosphamide との併用では53%¹⁶⁾、adriamycin と 5-FU の併用においては46.2%¹⁷⁾の有効率が報告され、完全寛解率もきわめて低く、現在のところ CDDP 単独投与の成績と比較して多剤併用投与の明確な優位性は認められず、今後に残された大きな課題であると考えられた。一方、前立腺癌についてはまだ検討の緒についた段階であり、有効性が低いとする報告¹⁸⁾や、進行性前立腺癌においても最も効果の期待される薬剤であるとする報告¹⁹⁾など、評価も一定していない。われわれは今回報告した1例以外に CDDP 投与中の2例を経験しているが、そのうちの1例には明らかな転移巣の縮小と自覚症状(疼痛, 血尿)の消失を認めており、前立腺癌においても有効であるとの印象を持っている。

初期の報告では CDDP の腎毒性が重大な副作用であり、腎不全による死亡の報告が数多く見られるが、現在では十分な hydration を併用することにより、比較的 safely に投与可能となっている。一方、悪心、嘔吐、食欲不振などの消化器症状はほぼ必発し、しかも高度であり、しばしば投与の中断をよぎなくされる。さいわいにもわれわれの症例においては投与中止に至った症例はなかったが、特に高齢者においては電解質異常や心血管系への影響が生じやすく、細心の注意が

必要であると考えられた。骨髄機能抑制に関して今回の検討では重篤なものは認められなかったが、放射線や骨髄機能抑制作用を有する薬剤との併用時¹³⁾、高齢者や骨転移を有する症例に投与する際¹⁹⁾には特に留意する必要がある。

以上、進行性尿路性器癌に対する CDDP の投与成績について報告した。これまでの抗腫瘍剤では経験できなかった幅広い優れた効果が認められ、泌尿器悪性腫瘍に対する有効な薬剤となり得るものと考えられた。今後併用薬剤の選択、投与方法などの検討により、さらに優れた臨床効果が得られるものと期待される。

結 語

進行性尿路性器癌9症例に CDDP を投与し、以下の結果を得た。

1) 非セミノーマ性睪丸腫瘍において、3例に CDDP 単独投与(総投与量 375~500 mg)、3例に BLM と VCR との併用投与(CDDP 総投与量 300~625 mg)を行ない、CR 2例、PR 3例、NC 1例で、初期寛解率83%の成績であった。CR の2例はいずれも3者併用群に見られ、11および21.4カ月の現在 tumor free の状態である。

2) 尿路移行上皮癌(尿管癌再発, 膀胱癌)の2例および前立腺癌の1例に CDDP 単独で 375 mg 総量を投与した結果、移行上皮癌の2例は PR、前立腺癌は NC であった。移行上皮癌においては効果は比較的早期に認められ、奏効期間は4, 7カ月であった。

3) 副作用は悪心、嘔吐、食欲不振などの消化器症状が高頻度に認められたが、腎毒性や骨髄機能抑制に関してはいずれも軽度であり、特別の処置を要したものはなく、副作用による CDDP 投与中止に至った症例もなかった。

以上の成績より CDDP は尿路性器癌に対して優れた臨床効果を有する薬剤と考えられた。今後併用薬剤、投与方法の検討により、さらに良好な治療成績が得られるものと思われた。

文 献

- 1) Carter SK, Wasserman TH: The chemotherapy of urologic cancer. *Cancer* 36: 729~747, 1975
- 2) Rosenberg B, Camp LV, Krigas T: Inhibition of cell division in *Escherichia coli* by electrolysis products from a platinum electrode. *Nature* 205: 698~699, 1965
- 3) 大星章一: 化学療法の病理。癌と化学療法 1: 131~134, 1974

- 4) Li MC, Whitmore WF, Golbey R, Grabstald H: Effects of combined drug therapy on metastatic cancer of the testis. *JAMA* **174**: 1291~1299, 1960
- 5) 川井 博：Cisplatin について. *臨泌* **35**: 111~120, 1981
- 6) Higby DJ, Wallace HJ, Albert DJ, Holland JF: Diaminodichloroplatinum: A phase I study showing responses in testicular and other tumors. *Cancer* **33**: 1219~1225, 1974
- 7) Higby DJ, Wallace HJ, Albert D, Holland JF: Diamminodichloroplatinum in the chemotherapy of testicular tumors. *J Urol* **112**: 100~104, 1974
- 8) Einhorn LH, Donohue JP: Improved Chemotherapy in disseminated testicular cancer. *J Urol* **117**: 65~69, 1977
- 9) Merrin C, Takita H, Beckley S, Kassis J: Treatment of recurrent and widespread testicular tumor by radical reductive surgery and multiple sequential chemotherapy. *J Urol* **117**: 291~295, 1977
- 10) Merrin C, Takita H, Weber R, Wajsman Z, Baumgartner G, Murphy GP: Combination radical surgery and multiple sequential chemotherapy for the treatment of advanced carcinoma of the testis (Stage III). *Cancer* **37**: 20~29, 1976
- 11) Wajsman Z, Murphy GP: The current management of advanced testicular cancers. *Urol Survey* **28**: 127~133, 1978
- 12) Yagoda A, Watson RC, Gonzalez-Vitale JC, Grabstald H, Whitmore WF: Cis-dichlorodiamineplatinum (II) in advanced bladder cancer. *Cancer Treat Rep* **60**: 917~923, 1976
- 13) Merrin C: Treatment of advanced bladder cancer with cis-diamminedichloroplatinum (II NSC 119875): A pilot study. *J Urol* **119**: 493~495, 1978
- 14) Herr HW: Cis-diamminedichloride platinum II in the treatment of advanced bladder cancer. *J Urol* **123**: 853~855, 1980
- 15) Sternberg JJ, Bracken RB, Handel PB, Johnson DE: Combination chemotherapy (CISCA) for advanced urinary tract carcinoma. *JAMA* **238**: 2282~2287, 1977
- 16) Yagoda A, Watson RC, Kemeny N, Barzell WE, Grabstald H, Whitmore WF: Diamminedichloride platinum II and cyclophosphamide in the treatment of advanced urothelial cancer. *Cancer* **41**: 2121~2130, 1978
- 17) Williams SD, Einhorn LH, Donohue JP: Cisplatinum combination chemotherapy of bladder cancer. *Cancer Clin Trials* **2**: 335~338, 1979
- 18) Yagoda A, Watson RC, Natale RB, Barzell W, Sogani P, Grabstald H, Whitmore WF: A critical analysis of response criteria in patients with prostatic cancer treated with cis-diamminedichloride platinum II. *Cancer* **44**: 1553~1562, 1979
- 19) Merrin C: Treatment of advanced carcinoma of the prostate (Stage D) with infusion of cis-diamminedichloroplatinum (II NSC 119875): A pilot study. *J Urol* **119**: 522~524, 1978
(1981年7月20日迅速掲載受付)