

Title	前立腺の動脈造影に関する研究 第4編：前立腺癌の抗男性ホルモン療法による動脈像の変化について
Author(s)	河島, 長義
Citation	泌尿器科紀要 (1979), 25(5): 461-467
Issue Date	1979-05
URL	<a href="http://hdl.handle.net/2433/122425">http://hdl.handle.net/2433/122425</a>
Right	
Type	Departmental Bulletin Paper
Textversion	publisher

## 前立腺の動脈造影に関する研究

第4編：前立腺癌の抗男性ホルモン療法による  
動脈像の変化について

関西医科大学泌尿器科学教室（主任：新谷 浩教授）

河 島 長 義

## STUDIES ON ARTERIOGRAPHY OF THE PROSTATE

PART IV. CHANGES TO EFFECT OF ANTIANDROGENIC  
THERAPY ON ARTERIOGRAM IN CASES  
OF PROSTATIC CANCER

Takeyoshi KAWASHIMA

*From the Department of Urology, Kansai Medical University, Osaka, Japan**(Director: Prof. H. Shintani, M. D.)*

Pelvic arteriography was performed in 4 cases of histologically proven carcinoma of the prostate before and after the anti-androgen therapy.

In 2 cases in which the therapy was effective showed marked decrease of the prostatic vascularity in the area of the inferior vesical artery.

On the other hand, in 2 cases which did not respond the therapy showed more vascularity of the prostatic area along the inferior vesical artery as well as feeding arteries from other arterial trees. The vascular change seemed extending more proximally.

Pelvic arteriography in carcinoma of the prostate seems to be significant in differential diagnosis from benign prostatic hypertrophy and in therapeutic evaluation.

## 緒 言

前立腺癌 (prostatic cancer: 以下 PC と略す) 患者は発見時すでに根治手術が不可能な場合が多く<sup>1)</sup>, 1941年に Huggins and Hodges<sup>2)</sup> がはじめて末期の PC 患者に除睾術を行なって以来, PC のホルモン依存性が認識され, 現在は PC の根治手術不能例に対する治療法は抗男性ホルモン療法が主体となっている。しかし PC は分化度の異なった組織が混在するのが特徴であり, 未分化性組織に対しては estrogen はほとんど感受性がないことに加えて, V.A.H. group<sup>3)</sup> の心循環器系に及ぼす estrogen の影響が報告されて以来, 現在は PC に対する抗男性ホルモン療法の反省期であるといわれている。これについては種々の保存的療法が試みられており, 自覚症状の緩和という点では, high stage の PC に対する積極的な治療方法も試み

られている<sup>4)</sup>。

PC の抗男性ホルモン療法あるいはその他の保存的療法による効果判定および予後の推測については, 一般的に前立腺指診, 前立腺生検, UCG, IVP その他の X 線検査, 血清酵素学的検査を主とした血液検査, 血中尿中ホルモン検査などによることが多く, 最近では CT scan. も広く用いられるようになってつつある。しかしこれらの検査法のいくつかの組み合わせによる病状把握は困難である場合が少なくない。

本研究の第2編<sup>6)</sup>で前立腺疾患の動脈造影所見について報告したが, ついで PC の根治手術不能例において抗男性ホルモン療法による動脈造影像の変化について検討を行なったところ, PC の軽快あるいは進行の状態がレ線フィルム上で明確に描出された。読影も比較的容易に行ないえることから, 少数例ではあるが, 著者が行なった骨盤部動脈造影法は前立腺疾患の診断

法として用いることができるのみならず、PCの根治手術不能例に対する種々の保存的療法の効果判定にも有用な検査法であると考ええる。

### 対象および方法

病理組織学的にPCと診断し、抗男性ホルモン療法を継続的に1年以上行なった根治手術不能例の4例を対象とし、抗男性ホルモン療法前の動脈造影所見との対比を行なった。動脈造影法は本研究の第1編<sup>5)</sup>、第2編<sup>6)</sup>で述べた抗男性ホルモン療法前の場合と同一条件下で行なった。抗男性ホルモン療法としては、除率術とdiethylstilbestrol diphosphate (Honvan) 200~600 mg/dayの連日投与を行なった。

### 臨床成績

#### 症例 33, 67 歳

ホルモン療法前の骨盤部動脈像は Fig. 1-A に示すように、両側下膀胱動脈は中枢側で拡張、屈曲を呈し、その末梢領域では血管の異常増生、不規則性、屈曲、蛇行、走行の中断、口径の大小不同、blushing、poolingなどがみられ、膀胱、精のうの浸潤部へおよぶ著明な tumor stain が描出されている。右中直腸動脈は著明に拡張して前立腺へ分布し、左中直腸動脈も軽度の拡張像がみられる。右内陰部動脈の分枝（前立腺枝）は拡張して、蛇行をともなって前立腺へ向かって上行しているのがみられる。左内陰部動脈は正常であり、前立腺への分布はみられない。すなわち PC の膀胱、精のうへの浸潤例である。Fig. 1-B はその schema を示したものである。

Fig. 2-A は本症例のホルモン療法27カ月後の骨盤部動脈像である。すなわち前立腺、精のう、膀胱部の tumor stain は消失し、両側下膀胱動脈、両側中直腸動脈、右内陰部動脈の拡張像、前立腺部の血管変化もほとんどみられず、ほぼ正常の骨盤部動脈像を呈している。これらの所見は言うまでもなく、PC がホルモン療法で軽快した変化である。Fig. 2-B はその schema を示したものである。

#### 症例 43, 76 歳

ホルモン療法前の骨盤部動脈像は Fig. 3-A に示すように、左下膀胱動脈、左上膀胱動脈は中枢側で拡張、蛇行、不規則性、走行中断、口径の大小不同などがみられ、両側外側仙骨動脈の末梢枝は拡張、蛇行、屈曲を呈して前立腺へ分布している。右内陰部動脈の分枝（前立腺枝）は軽度に拡張して、恥骨正中線部を前立腺へ向かって上行しているのがみられる。すなわち PC が周囲へ浸潤した例である。Fig. 3-B はその

schema を示したものである。

Fig. 4-A はこの症例のホルモン療法17カ月後の骨盤部動脈像である。左上膀胱動脈、左下膀胱動脈の血管変化はほぼ消失し、両側外側仙骨動脈の拡張像も消失している。この症例もホルモン療法で軽快した PC 例である。Fig. 4-B はその schema を示したものである。

#### 症例 46, 65 歳

ホルモン療法前の骨盤部動脈像は Fig. 5-A に示すように、左下膀胱動脈末梢枝の拡張、蛇行、走行中断、不規則性、口径の大小不同、pooling、左中直腸動脈の拡張、上膀胱動脈の前立腺への分布などがみられる。すなわち前立腺左葉にみられた PC 例である。Fig. 5-B はその schema を示したものである。

Fig. 6-A はこの症例のホルモン療法13カ月後の骨盤部動脈像である。左下膀胱動脈末梢枝にみられた血管変化は中枢側に波及しており、右下膀胱動脈末梢枝にも蛇行、屈曲、走行中断、不規則性、口径の大小不同などの変化がみられる。すなわちホルモン療法を行なったにもかかわらず、PC が進行した症例であり、他の治療法に変更した。Fig. 6-B はその schema を示したものである。

#### 症例 48, 70 歳

ホルモン療法前の骨盤部動脈像は Fig. 7-A に示すように、両側下膀胱動脈末梢枝に拡張、蛇行、走行中断、不規則性、口径の大小不同などの所見がみられる。すなわち前立腺左右両葉にみられた PC 例である。Fig. 7-B はその schema を示したものである。Fig. 8-A はこの症例のホルモン療法15カ月後の骨盤部動脈像である。両側下膀胱動脈の血管変化は中枢側へ及んでおり、あらたに上直腸動脈の前立腺への分布もみられる。すなわちこの症例も PC が進行を示したものであり、他の治療法に変更した。Fig. 8-B はその schema を示したものである。

### 考 察

本邦では、PC が欧米に比べてその発生率が非常に少ないとされていた<sup>7,8)</sup>が、平均寿命の延長、食生活の欧米化、泌尿器科医の漸増にともなって近年その発見数は激増している<sup>9)</sup>。しかし Flocks<sup>1)</sup> が述べたように、PC は発見時すでに90%以上の例において high stage であり、根治手術が不可能である。Huggins and Hodges<sup>2)</sup> がはじめて末期 PC の患者に除率術を行なってその効果を報告して以来、PC のホルモン依存性が広く認識されるようになり、PC の根治手術不能例に対する治療法は現在もお抗男性ホルモン療法が主

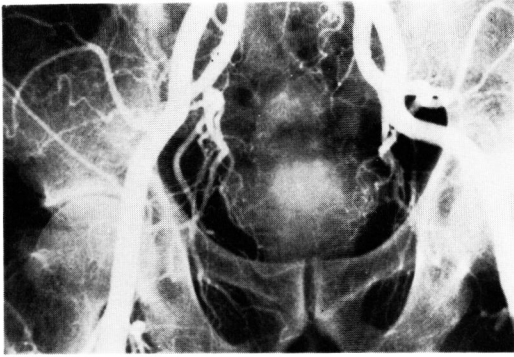

Fig. 1-A. Arteriogram (early arterial phase).

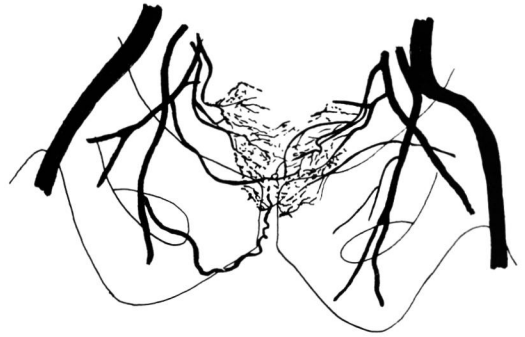

Fig. 1-B.

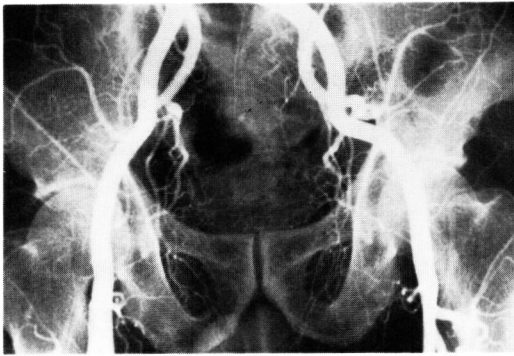


Fig. 2-A. Arteriogram (early arterial phase).

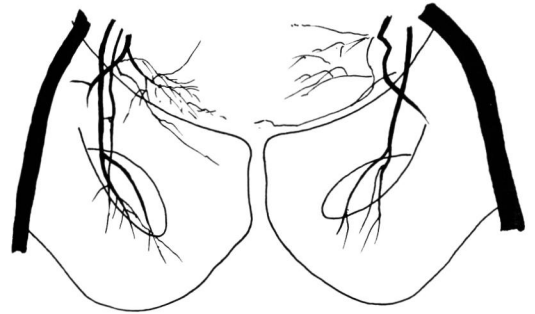


Fig. 2-B.

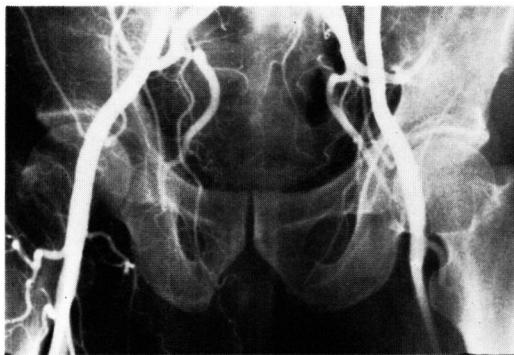


Fig. 3-A. Arteriogram (early arterial phase).

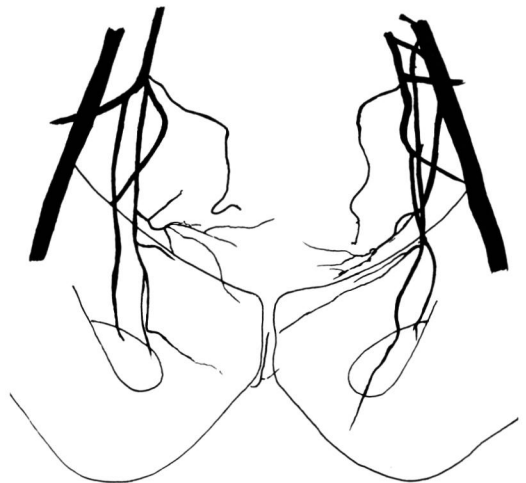


Fig. 3-B.

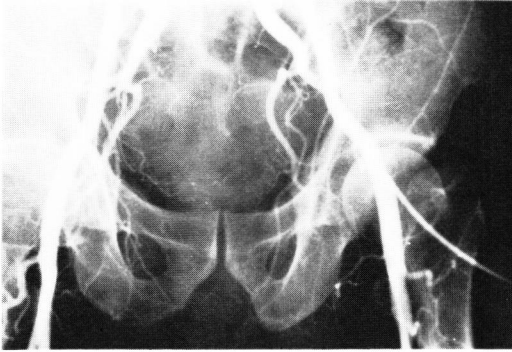


Fig. 4-A. Arteriogram (early arterial phase).

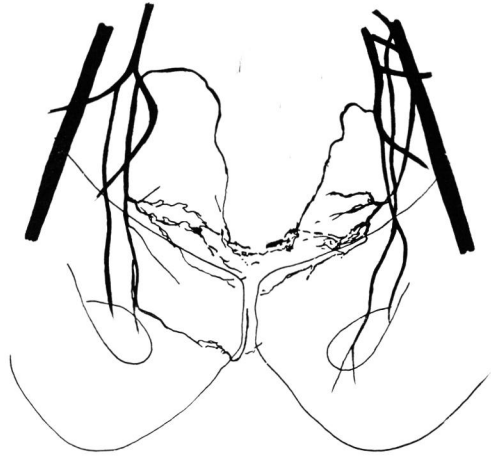

Fig. 4-B.

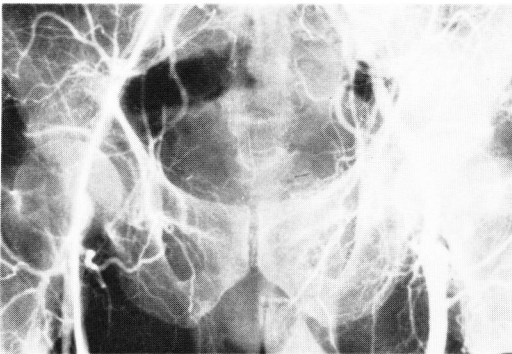


Fig. 5-A. Arteriogram (early arterial phase).

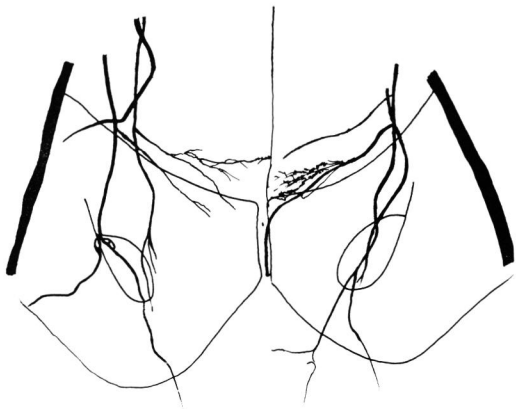


Fig. 5-B.

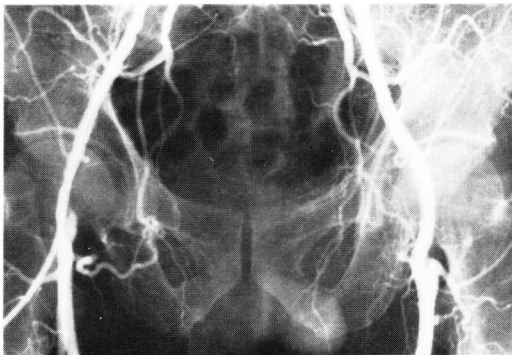

Fig. 6A-. Arteriogram (early arterial phase).

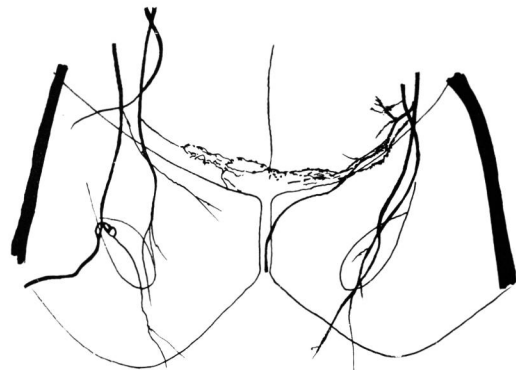


Fig. 6-B.

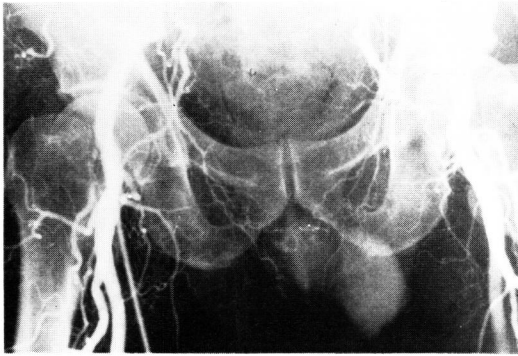


Fig. 7-A. Arteriogram (early arterial phase).

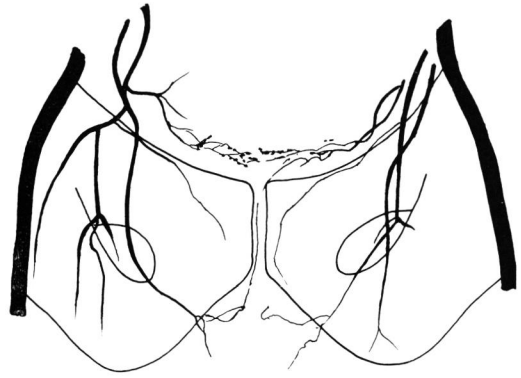


Fig. 7-B.

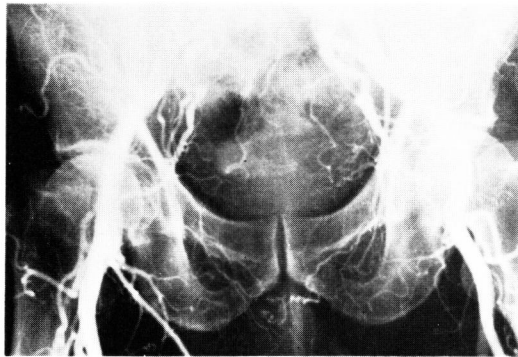


Fig. 8-A. Arteriogram (early arterial phase).

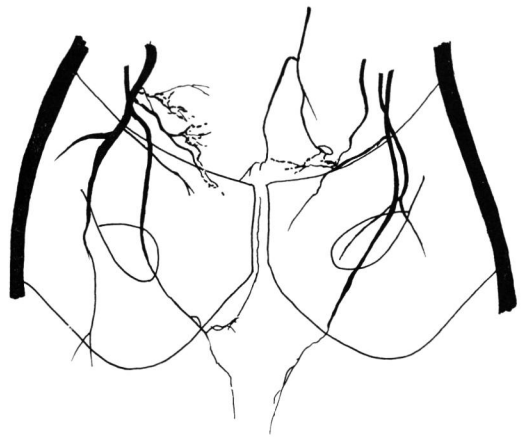


Fig. 8-B.

体となっている。そして PC は高齢者に多く発生すること<sup>1,10-16)</sup> から、他の重篤な合併症をともなっている場合が多いため、たとえ根治手術により治癒が望める例においても、手術的浸襲の高い根治療法を避けて、抗男性ホルモン療法が行なわれることが多いのが実状である<sup>17)</sup>。しかし当然ながら、PC に対する抗男性ホルモン療法は根治療法ではなく、1つの姑息的療法である。また PC は種々の分化度の組織が混在するのが特徴であり、抗男性ホルモン療法は分化度の高い組織に対しては高い感受性があるが、未分化性組織に対してはほとんど反応がみられない。これについては抗男性ホルモン療法により当初著しい軽快を示した PC 例でも、漸次抗男性ホルモン療法に対する抵抗性が出現する例はわれわれも日常しばしば経験していることである。これは最初に分化度の高い組織に抗男性ホルモン療法がよく反応し、自覚症状の改善とともに腫瘍の縮

小、軟化がみられるが、日時の経過とともに抗男性ホルモン療法に感受性のない未分化性組織が増殖するためである。これに加えて V. A. H. group<sup>3)</sup> が estrogen の心循環器系に及ぼす影響ならびに PC に対する estrogen の無効性を報告し、その後も同様の副作用が報告されるに至り<sup>12,18-20)</sup>、最近では PC に対する抗男性ホルモン療法の反省が論議されはじめている。これについては抗男性ホルモン療法以外の種々の保存的療法が試みられているが、現在のところ抗男性ホルモン療法に替わる治療法は未だ見あたらないようである。むしろ自覚症状を緩和させるという点を重視して、high stage の PC に対しても積極的な手術療法も試みられ、特に疼痛に対する効果が大きであったと述べられている<sup>9)</sup>が、予後にはほとんど変化がない。

PC の種々の療法による効果判定および予後の推測については、一般的に前立腺指診、前立腺生検、UCG、

IVP その他の X 線検査, 血清酵素学的検査を主とした血液検査, 血中尿中ホルモン検査, 骨シンチなどによることが多く, 最近では CT scan も広く用いられるようになりつつある. なかでも前立腺指診, UCG, 血清酵素学的検査を主とした血液検査が最も広く用いられている. このうち前立腺指診は主観性が大きく, UCG は大きな変化がみられない場合が多いので, 効果判定が困難であることも少なくない. 血清酵素学的検査としては, total serum acid phosphatase (以下 TSAP と略す) prostatic serum acid phosphatase (以下 PSAP と略す), serum alkaline phosphatase (以下 SALP と略す) の3つが広く用いられているが, TSAP, PSAP は PC の進行過程に特異的にその値が上昇するものではなく<sup>21,22)</sup>, 未分化型の PC では TSAP, PSAP の産生は低く, 抗男性ホルモン療法に対しても反応はほとんどない. SALP は骨転移をともしない PC 例では, その値は一般に上昇がみられない. したがって TSAP, PSAP, SALP は PC の診断には価値が存在するが, 抗男性ホルモン療法を中心とした保存的療法の効果判定および予後の推定には困難であることが少なくない.

前立腺疾患の動脈造影に関する報告はすでに若干みられる<sup>23,25)</sup>. しかしその後の報告がみられないことから, その臨床的価値はほとんど認められなかった. として著者は本研究第2編<sup>9)</sup>であらたに検討し, 具体化して診断に大きな価値があることを報告した. また PC の抗男性ホルモン療法による動脈像の変化についての報告は, 著者が調べたかぎりでは文献上みあたらない. 前述のごとく, 著者は PC の抗男性ホルモン療法による動脈像の変化について検討を行なったところ, 下記の所見が得られた.

1) PC の抗男性ホルモン療法による軽快例では, 下膀胱動脈あるいはその前立腺枝を主とした, 前立腺に分布する動脈の拡張像, 口径の大小不同, 屈曲, 蛇行, 不規則性, pooling などの消失ないしは軽減がみられ, early arterial phase でみられた tumor stain の消失が認められた.

2) PC の抗男性ホルモン療法無効例(進行例)では, 下膀胱動脈あるいはその前立腺枝を主とした, 前立腺部血管変化がさらに著しくなり, これらの血管変化は血管の中枢側へ波及しているのがみられた. また抗男性ホルモン療法前にはみられなかった他の動脈の前立腺分布が認められた.

対象となる患者が高齢者であることが多いために細心の注意が必要であるが, 手枝およびレ線読影が比較的容易なことから, 骨盤部動脈造影法は PC を follow-

up するために有用な臨床検査法であると思われる. さらに撮影間隔を縮めて骨盤部動脈造影法を行なえば, より一層重要な臨床検査法になりうるものと思われる.

## ま と め

1) 病理組織学的に PC と診断した4例に対して, 抗男性ホルモン療法による動脈像の変化を同療法前の動脈像と比較検討した.

2) PC で抗男性ホルモン療法が有効であった2例では, 下膀胱動脈を中心とした前立腺部血管変化像が著明に軽減した.

3) PC で抗男性ホルモン療法が無効であった2例では, 下膀胱動脈を主とした前立腺部血管変化がさらに著明になり, 血管変化は血管中枢側へ波及し, 抗男性ホルモン療法前にはみられなかった他の動脈の前立腺分布が認められた.

4) PC に対する骨盤部動脈造影法は, 前立腺肥大症との鑑別診断のみならず, 保存的療法の効果判定上, 有用な臨床検査法であると思われた.

本論文の要旨は横浜市における第66回日本泌尿器科学会総会で発表した.


なお稿を終るにあたり, 終始ご指導, ご校閲をたまわった新谷 浩教授に深謝いたします.

## 文 献

- 1) Flocks, R. H.: J.A.M.A., **193**: 559, 1965.
- 2) Huggins, C. and Hodges, C. V.: Cancer Res., **1**: 293, 1941.
- 3) The Veterans Administration Cooperative Urological Research Group: Surg. Gynec. Obstet., **124**: 1011, 1967.
- 4) Tomlinson, R. L. et al.: J. Urol., **117**: 85, 1977.
- 5) 河島長義: 泌尿紀要, **25**: 309, 1979.
- 6) 河島長義: 泌尿紀要, **25**: 317, 1979.
- 7) 木本誠二・ほか: 現代外科学大系, 中山書店, 東京, 1969.
- 8) Waterhouse, J., et al.: International Agency for Research on Cancer. Lyon, 1976.
- 9) 岡田清己: 臨泌, **27**: 765, 1973.
- 10) Emmett, J. L. and Greene, L. F.: J.A.M.A. **127**: 63, 1945.
- 11) 市川篤二: 日泌尿会誌, **50**: 633, 1959.
- 12) Emmett, J. L. et al.: J. Urol., **83**: 471, 1960.
- 13) 熊本悦明・岡田清己: 臨泌, **23**: 525, 1969.
- 14) 町田豊平: 臨泌, **23**: 534, 1969.
- 15) 仁平寛己・ほか: 総合臨床, **25**: 385, 1976.

- 16) 碓井 重：泌尿紀要，**24**: 263, 1978.  
 17) Leader, A. J.: J. Urol., **74**: 287, 1956.  
 18) Blackard, C. E. et al.: Cancer, **26**: 249, 1970.  
 19) Bailar, J. C., et al.: Cancer, **26**: 257, 1970.  
 20) Brender, H.: J.A.M.A., **210**: 1074, 1969.  
 21) Sullivan, T. J., et al.: J. Urol., **48**: 426, 1942.  
 22) Szendrői, Z. and Balogh, F.: Der Prostatakrebs.  
 Budapest: Akadémiai Kiadó, 1965.  
 23) Bobbio, A. et al.: Am. J. Rcentgenol., **82**: 784, 1959.  
 24) 磯貝和俊：泌尿紀要，**14**: 173, 1968.  
 25) 御厨修一・ほか：日医放線会誌，**30**: 820, 1970.  
 (1979年1月4日受付)

パイオニアの責任とたゆまざる研究によって、  
 ついに、フトラフルに四つの剤型が完成しました。



フトラフルズボ・ズボS  
**3**つの吸収経路

抗悪性腫瘍剤 (FT-207)

# フトラフル®

<b>注</b>	薬価	1管 1641円
<b>カプセル</b>	薬価	1カプセル 679 <sup>20</sup> 円
<b>ズボ</b> (新発売) <b>ズボS</b>	薬価	1000mg 1個 2901 <sup>50</sup> 円
	薬価	750mg 1個 2461 <sup>50</sup> 円
<b>細粒</b> (新発売)	50% 1g	1555 <sup>40</sup> 円
	40% 1g	1263 <sup>30</sup> 円
	20% 1g	679 <sup>20</sup> 円

健保適用

**TAIHO** 大鵬薬品工業株式会社

〒101 東京都千代田区神田司町2-9