

Title	原発性男子尿道癌の2例
Author(s)	桜井, 正樹; 杉村, 芳樹; 日置, 琢一; 有馬, 公伸; 山本, 逸夫; 柳川, 真; 山川, 謙輔; 保科, 彰; 田島, 和洋; 栃木, 宏水; 川村, 寿一
Citation	泌尿器科紀要 (1988), 34(10): 1819-1821
Issue Date	1988-10
URL	http://hdl.handle.net/2433/119730
Right	
Type	Departmental Bulletin Paper
Textversion	publisher

原発性男子尿道癌の2例

三重大学医学部泌尿器科学教室 (主任: 川村寿一教授)

桜井 正樹, 杉村 芳樹, 日置 琢一, 有馬 公伸
山本 逸夫, 柳川 真, 山川 謙輔, 保科 彰
田島 和洋, 栃木 宏水, 川村 寿一

PRIMARY CARCINOMA OF THE MALE URETHRA : REPORT OF TWO CASES

Masaki SAKURAI, Yoshiki SUGIMURA, Takuichi HIOKI,
Kiminobu ARIMA, Itsuo YAMAMOTO, Makoto YANAGAWA,
Natsuki HORI, Akira HOSHINA, Kazuhiro TAJIMA,
Hiromi TOCHIGI and Juichi KAWAMURA

*From the Department of Urology, Mie University, School of Medicine
(Director : Prof. J. Kawamura)*

Two cases of primary carcinoma of male urethra are reported.

Case 1: A 31-year-old male, who complained of urethral bleeding, was admitted to our clinic in April, 1982. A rice size papillary tumor was found at the fossa navicularis in the glans, and resected by electric knife. Histologically, the tumor was well differentiated squamous cell carcinoma.

Case 2: A 37-year-old man, who complained of urethral bleeding, was admitted to our clinic in July, 1985. A tumor was found at the fossa navicularis in the glans and resected. Histologically, the tumor was well differentiated squamous cell carcinoma confined to mucosa. These two cases have not shown any signs of recurrence. Including these cases, 135 cases of primary carcinoma of urethra in the literature in Japan are reviewed.

(Acta Urol. Jpn. 34: 1819-1821, 1988)

Key words: Male urethral carcinoma

緒 言

原発性男子尿道癌は比較的稀な疾患である。われわれは最近2例の原発性男子尿道癌を経験したので報告するとともに、自験例を含め本邦135例について若干の文献的考察を加えた。

症 例

症例1 : 31歳, 男性

主訴 : 尿道出血, 舟状窩腫瘍

既往歴 : 尿道炎の既往なし。また他に特記すべきことなし

家族歴 : 特記すべきことなし

現病歴 : 1982年4月尿道からの出血および舟状窩の米粒大腫瘍に気づき当科受診し、同年4月21日入院した。

現症 : 体格中等度, 栄養良好で, 理学所見に異常を認めない。

入院時検査成績 : 血液生化学的検査では異常は認められず, 検尿および尿沈渣所見も正常であった。尿細胞診は class III であった。

手術所見 : 1982年4月22日に電気メスによる腫瘍切除術を行った。腫瘍は有茎性米粒大, 表面は粗で, 舟状窩上壁に存在した。また同時に陰茎腹側に存在した尖圭コンジローマ3個も電灼した。

組織学的には異型性の強い細胞集団よりなり, 一部に角化を認める高分子型扁平上皮癌 (Fig. 1) と判明したため, 再度腫瘍部位を中心とした生検を行ったが, 悪性所見は認められなかった。切除に電気メスを使用したため浸潤度は不明であった。

症例2 : 37歳, 男性

主訴 : 尿道出血, 舟状窩腫瘍

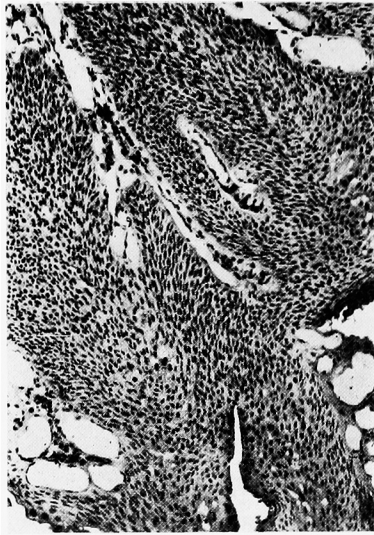

Fig. 1. Histology of case 1 (HE)

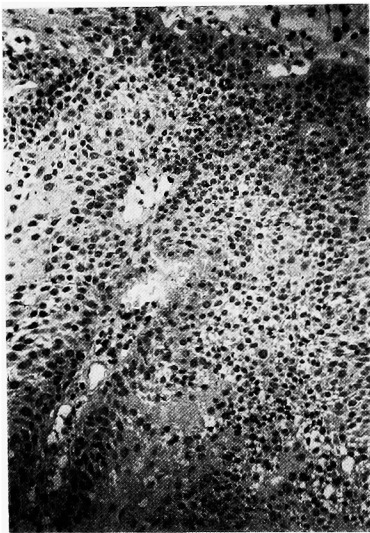


Fig. 2. Histology of case 2 (HE)

既往歴：尿道炎の既往なし。また他に特記すべきことなし

現病歴：1985年6月、尿道からの出血および舟状窩の米粒大腫瘍に気づき、同年10月当科を受診し、外来にて生検切除を受けた。腫瘍は米粒大で、表面は顆粒状、広基性で、舟状窩左壁に存在した。組織学的に扁平上皮癌が強く疑われたため、経過観察していたが、再発を認めためたため1986年腫瘍切除目的で当科へ入院した。

現症：体格中等度、栄養良好で、理学所見に異常を認めない。

入院時検査成績：血液生化学的検査では T.P. 5.5 g/dl とやや低い以外異常を認めず、検尿所見では蛋白(+)であったが、WBC, RBC は認めなかった。

手術所見：1986年1月14日腫瘍切除を行った。腫瘍は米粒大で、表面は顆粒状広基性で、舟状窩左壁に存在した。亀頭中隔を切開し、周辺正常部も含め摘出した。切除組織は高分子型扁平上皮癌で粘膜内にとどまっていた (Fig. 2)。症例1, 2ともに現在まで再発を認めていない。

考 察

原発性男子尿道癌は比較的稀な疾患で、本邦では1912年の報告以来、われわれが調べ得た範囲では自験例を含め135例が報告されている。以下、自験例を含め若干の文献的考察を行った。

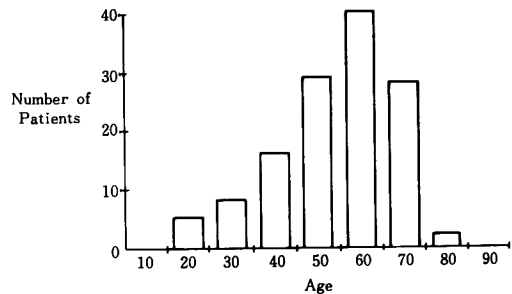


Fig. 3. Age distributions (135 patients)

本邦135例の発症年齢は、Fig. 3 に示すように60歳台をピークとしている。

発生部位と組織型を Table 1 に示す。球部より末梢側に発生したものを前部尿道型、膜様部より中枢部に発生したものを後部尿道型とすると、前部尿道が84例62%を占めている。

組織型は、扁平上皮癌78例(58%)、移行上皮癌25例(19%)、腺癌13例(10%)、以下基底細胞癌3例、混合型5例、不明11例であった。全組織型とも前部尿道が多く、組織型と発生部位との間に、はっきりとした相関はみられない。

治療法は、いまだ確立されたものはなく、本邦においては陰茎全摘除術、陰茎部分切除術、TUR が主に行われている¹⁾。早期 stage 例に対し TUR でよく control できたとの報告や²⁾、前部尿道で moderately advantage lesion のものには、まず radiation による治療を奨める報告³⁾もある。

予後は発生する位置により異なる。振子部尿道の場

Table 1. Location and histologic distribution of urethral tumors

	Anterior Urethra	Posterior Urethra	Total Urethra	Unknown	Total
Squamous cell carcinoma	52	16	1	9	78
Transitional cell carcinoma	15	7	1	2	25
Adenocarcinoma	8	5			13
Mixed carcinoma	3	1		1	5
Basal cell carcinoma	3				3
Unknown	3				3
Total	84	32	2	17	135

合初発症状が出やすく、またリンパ節転移もまず鼠径部リンパ節に出現する点で比較的予後が良く、手術的処置を受けた者の5年生存率は50~65%である。一方、球部より中枢に発生した場合、5年生存率は0~16%と極端に悪い^{2,4)}。

自験例は、ともに舟状窩に発生したため症例1はstage Aまで、症例2はstage Oと早期発見が可能であった。早期癌であること、発生部位が容易に観察できることより、治療は腫瘍摘出のみとしたが、その後両者とも再発を認めておらず、本例に関しては予後は良いものと考えらる。

以上、当科で経験した、舟状窩に発生した扁平上皮癌2例を報告し、若干の文献的考察を加えた。

本論文の要旨は、第152回日本泌尿器科学会東海地方会で発表した。

文 献

- 1) 山口 哲, 能登宏光, 加藤哲郎: 原発性男子尿道癌の1例. 西日泌尿 47: 495-497, 1985
- 2) Hopkins SC, Nag Skand Soloway MS: Primary carcinoma of male urethra. Urology 23: 128-13, 1984
- 3) Heysek RV, Parsons JT, Drylie DM and Million RR: Carcinoma of male urethra. J Urol 134: 753-755, 1985
- 4) Anderson K and Mcaninch: Primary squamous cell carcinoma of anterior male urethra. Urology 23: 134-140, 1984
(1987年10月28日受付)