

Title	総合健診受診者にみられた腎腫瘍,膀胱腫瘍の検討
Author(s)	木下, 英親; 岡田, 敬司; 勝岡, 洋治; 河村, 信夫; 日野原, 茂雄; 高橋, 為生; 松下, 一男; 大越, 正秋
Citation	泌尿器科紀要 (1985), 31(8): 1339-1347
Issue Date	1985-08
URL	<a href="http://hdl.handle.net/2433/118584">http://hdl.handle.net/2433/118584</a>
Right	
Type	Departmental Bulletin Paper
Textversion	publisher

## 総合健診受診者にみられた腎腫瘍，膀胱腫瘍の検討

東海大学医学部泌尿器科学教室（主任：河村信夫）

木下 英親・岡田 敬司

勝岡 洋治・河村 信夫

東海大学病院健診センター（主任：日野原茂雄）

日野原茂雄・高橋 為生

東海大学東京病院泌尿器科（主任：松下一男）

松下 一男・大越 正秋

RENAL CELL CARCINOMA AND BLADDER TUMOR OBSERVED  
IN THE AUTOMATED MULTIPHASIC HEALTH TESTING AND  
SERVICES OF TOKAI UNIVERSITY HOSPITAL

Hidechika KINOSHITA, Keishi OKADA,

Yoji KATSUOKA and Nobuo KAWAMURA

*From the Department of Urology, Tokai University Medical School**(Chief: Prof. N. Kawamura)*

Shigeo HINOHARA and Tameo TAKAHASHI

*From the AMHTS Center in Tokai University Hospital**(Chief: S. Hinohara)*

Kazuo MATSUSHITA and Masaaki OHKOSHI

*From the Department of Urology, Tokai University Tokyo Hospital**(Chief: K. Matsushita)*

From June 1975 through December 1983, 48,604 individuals consisting of 34,535 males and 14,069 females underwent health examinations at the Automated Multiphasic Health Testing and Services (AMHTS) Center in Tokai University Hospital. There were five patients with renal cell carcinoma and three with bladder cancer.

We reviewed the clinical courses of these patients and discussed the early detection of urological cancers in AMHTS. Patients with renal cell carcinoma were brought to the urology department with various findings in AMHTS. A 44-year-old male was referred to us for the investigation of multiple metastatic shadows in the chest X-P and left renal tumor was diagnosed by intravenous pyelography (IVP) and computed tomography (CT). Renal tumor of a 57-year-old male was diagnosed by the investigations of abnormal renal calcifications found in AMHTS. A 39-year-old female had undergone health check-ups several times but was not found to have a renal tumor. The diagnosis of left renal tumor was made by the abdominal CT carried out after the operation on cerebellar hemangioblastoma. The fourth patient was a 60-year-old female with microscopic hematuria found in AMHTS and the diagnosis was confirmed by calyceal deformity shown in IVP. The last patient was a 64-year-old male and was accidentally demonstrated to have a right renal mass by ultrasonography when

he was reexamined for the hepatic abnormality found in AMHTS. He showed microscopic hematuria in the AMHTS urinalysis. The diagnosis was confirmed by IVP, CT and renal angiography.

Although in two of these five patients IVP showed no abnormality and was not contributory to the accurate diagnosis of renal tumor, ultrasonographic examination showed a renal mass and was useful in the four cases examined. For the early detection of renal cell carcinoma, ultrasonographic examination is necessary in AMHTS.

Three patients with bladder cancer were all male and in their sixties. They were brought to the department of urology by microscopic hematuria found in AMHTS examination. Two patients had experienced gross hematuria and their IVP revealed shadow defects in the bladder area. Correct diagnosis of these three patients was made by endoscopic examination. Gross hematuria is an important sign in the early detection of bladder cancer. Complete urological investigations, including cystoscopy, are persuaded to the elderly with hematuria, especially gross hematuria.

**Key words:** Automated Multiphasic Health Testing & Services, Renal cell carcinoma, Bladder tumor, Health examinations

## はじめに

ドック健診や職場での検診がさかんにおこなわれているが、その主な目的は、成人病とくに癌の早期発見である<sup>1)</sup>。泌尿器癌の早期発見についても、その発生頻度は高くはないが、各施設で努力がむけられている。総合健診において泌尿器癌がどのくらいみつかるだろうか。泌尿器癌の早期発見に対する総合健診の役割はどのようなものであろうか。これらのことを検討することを目的に、東海大学病院健診センターにおける総合健診（自動化総合健診, Automated Multiphasic Health Testing & Services; AMHTS)の受診者にみられた泌尿器癌のうち、腎腫瘍と膀胱腫瘍について、発見の動機、症状、診断方法、治療などの概略を報告し、2, 3の考察をおこなった。以下の文においては、当院での総合健診を自動化健診と略し、一般的な意味の健診と区別する。また下記の語をそれぞれ( )内に示すように略す。

静脈性腎盂造影 (IVP), 超音波断層診断法 (US), Computed Tomography (CT), 肉眼的血尿 (肉眼血尿), 顕微鏡的血尿 (顕微鏡血尿)

## 対象および方法

1975年6月東海大学病院健診センターの開設以来、1983年12月末日までの8年6カ月間の自動化健診受診者は、男子34,535名、女子14,069名、計48,604名であった。これらの受診者のうち、1984年3月末日までに当院において腎腫瘍、膀胱腫瘍と診断された例を検討

した。このなかには、診断の動機が自動化健診と直接関係しないものも含まれている。他施設で診断を受けた例の有無を調査して検討することはおこなわなかった。

## 結 果

1975年6月から1983年12月末日までの自動化健診受診者の男女別、年齢別分布と腎腫瘍、膀胱腫瘍と診断された人数は、Table 1 のようであった。腎腫瘍と診断されたのは、男子3名、女子2名、計5名で、膀胱腫瘍は男子のみ3名であった。これらの患者について、疾患の発見と自動化健診との関係および診断方法、臨床経過を略述する。年齢は腫瘍の診断時とし症例番号は腎腫瘍、膀胱腫瘍の順に通し番号とする。検尿所見は、尿蛋白、尿潜血を単に蛋白、潜血とし、尿沈渣検鏡での赤血球数などは、高倍率での1視野にみられた数のみで示す。

### 1) 腎腫瘍

腎腫瘍と診断された5名のうち1名(症例1)は、手術はおこなわれず、画像診断上診断されたが、他の4名は病理組織学的にすべて腎細胞癌と診断されている。泌尿器科受診のきっかけとなった自動化健診での異常は、胸部X線での転移像、腎部石灰化像、顕微鏡血尿をともなったUSの異常所見、顕微鏡血尿などと変化に富んでいた。2名において、IVPで異常所見がみられず、1名では顕微鏡血尿を呈さなかった。肉眼血尿を経験した患者はなかった。1名(症例3)は自動化健診と直接関係なしに腎腫瘍が発見され治療され

Table 1. 東海大学病院自動化総合健診受診者数と腎腫瘍, 膀胱腫瘍患者数

年齢	男			女	
	受診者数	腎腫瘍	膀胱腫瘍	受診者数	腎腫瘍
- 2 9	911			406	
- 3 9	8812			2846	1
- 4 9	15024	1		5782	
- 5 9	7205	1		3871	
- 6 9	2100	1	3	1010	1
- 7 9	454			153	
8 0 -	29			1	
計	34535	3	3	14069	2

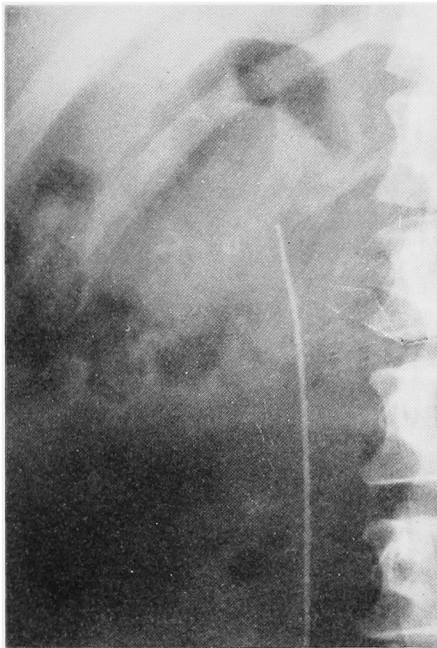


Fig. 1. 症例2 腎部石灰化像 (逆行性腎盂造影時の腎部 X-P)

た。

## 症例1 M. I. 44歳 男

1980年7月14日自動化健診受診。胸部X線検査で多発性、円形の陰影を肺野に認めた。検尿所見は、蛋白

(+)、潜血(++)、赤血球10~15個、白血球1~5個。赤沈、1時間値42。CRP(++)。当院呼吸器内科に入院し、諸検査を施行した。数カ月前から胸痛、咳、発熱を認めたが、肉眼血尿の既往はない。IVPにて右腎下極より発生する腫瘍による腎盂腎杯の変形を認め、CT、腎血管造影によって右腎腫瘍と診断された。泌尿器科転科による治療をすすめたが、家族の希望により退院した。入院時の検尿は、蛋白(±)、潜血(±)、赤血球5~10個、白血球5~10個であった。

## 症例2 T. Yo. 57歳 男

1982年3月2日自動化健診での胃腸透視の際右腎部に異常石灰化像を認め (Fig. 1)、泌尿器科受診をすすめられた。自覚症状なし。肉眼血尿の既往なし。自動化健診時、泌尿器科受診時ともに検尿で異常を認めなかった。血液生化学検査も異常はなかった。IVP, US, CT. で右腎中下極を占める腎腫瘍が診断された。腎血管造影では hypovascular な腫瘍であった。1982年4月19日根治的右腎摘除術を施行、病理組織学的に腎細胞癌 (clear cell carcinoma) で、所属リンパ節に転移を認めなかった。1984年12月現在、転移、再発の徴候なく外来通院中である。

## 症例3 T. U. 39歳 女

自動化健診は35歳より受診している。第1回 (1978年5月29日) 検尿で蛋白(-)、潜血(±)、赤血球1

～5個, 白血球1～5個. 第2回(1979年5月2日) 検尿で蛋白(-), 潜血(±), 赤血球1～5個, 白血球0～1個. 第3回(1980年4月25日) 検尿で蛋白(-), 潜血(±), 赤血球1～5個, 白血球1～5個. この時までは, 尿検査の異常を指摘されることはなかった. 第4回(1981年4月24日) 38歳時, 検尿で蛋白(-), 潜血(+), 赤血球1～5個, 白血球1～5個であり, 尿所見異常とのことで泌尿器科受診をすすめられた. 初診時検尿で, 赤血球3～5個を認めたが, IVPで異常所見はなく, 再来時の検尿で蛋白(-), 潜血(-), 赤血球なしであったため通院を終了した. 第5回(1982年4月30日) 検尿で蛋白(-), 潜血(±), 赤血球5～10個, 白血球1～5個であったがこの時は内科を受診し, 胃内視鏡検査のみをおこなった. 1982年11月24日視力障害と頭痛を主訴に神経内科を受診した. 眼科にて網膜に肉芽腫様変化を認め, 頭部CTにより左小脳半球に腫瘍があり, von Hippel-Lindau病と診断された. 12月14日脳外科で腫瘍切除がおこなわれ, 小脳腫瘍は hemangioblastoma であった. 術後, 腹部CTによって左腎に腫瘍が発見され, US, 腎血管造影によって腎細胞癌の合併が強く疑われた. IVP所見は1981年の所見と変わらず異常なしと診断された. 1983年1月24日根治的左腎摘除術を施行, 病理組織学的に腎細胞癌(clear cell carcinoma)でリンパ節転移はなかった. 術後の経過は順調で, 現在, 再発や転移の徴候を認めず, 経過観察中である.(本症例の詳細は原著<sup>2)</sup>を参照していただきたい.)

#### 症例4 Y. E. 60歳 女

自動化健診受診は, 54歳時で1978年1月23日. 検尿で蛋白(-), 潜血(+), 赤血球5～10個, 白血球1～5個であったため泌尿器科に依頼され, 2月4日初診. 導尿検尿では蛋白(-), 潜血(-), 赤血球を認めなかったが, IVPを施行したところ左腎下極に発生する腫瘍による下腎杯の圧排所見があり入院, 精査をすすめられた. しかし患者はその後來院せず放置された. 1979年9月21日に第2回目の自動化健診を受けておりこの時の検尿では, 蛋白(-), 潜血(+), 赤血球5～10個を示していたが, 泌尿器科を受診してはいない. 1983年6月29日左側腹部鈍痛を主訴として泌尿器科を再受診した. 検尿では蛋白(-), 潜血(-), 赤血球は認めなかった. IVPを再度撮影し, 左腎下極の腫瘍病変が前回のよりあきらかに増大していることが確認された(Fig. 2). US, CT, 腎血管造影による診断の後, 1983年10月14日根治的左腎摘除術を施行した. 病理組織学的に腎細胞癌(clear cell carcin-

oma)であった. 術後, 現在まで, 再発, 転移の徴候を認めず外来通院中である.

#### 症例5 T. Ya. 64歳 男

1983年9月29日自動化健診受診. 検尿で蛋白(-), 潜血(+), 赤血球5～10個, 白血球1～5個であった. 肝USで異常ありとされ(後に肝には異常なしと判明)内科を受診した. 再度のUSの際, 右腎に直径約4cmの腫瘍を認め(Fig. 3), 内科での検尿でも顕微血尿があるため, 泌尿器科受診をすすめられた. 12月12日泌尿器科初診. 初診時検尿は, 蛋白(-), 潜血(±), 赤血球0～1個であった. IVPでは腎盂腎杯に異常所見はなくCTで右腎下極前方に腫瘍を認めた. 腎血管造影所見は avascular であっ

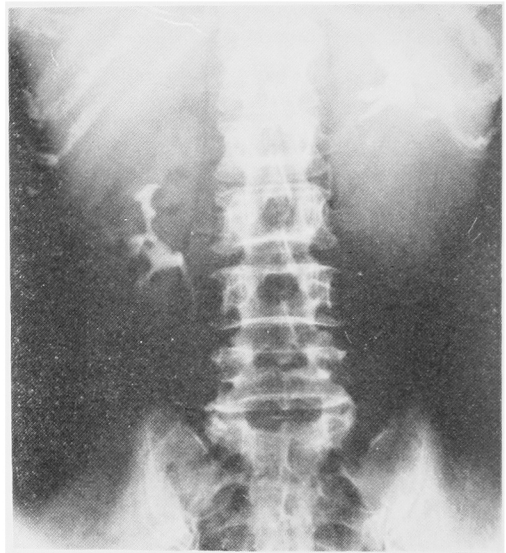


Fig. 2. 症例4 静脈性腎盂造影

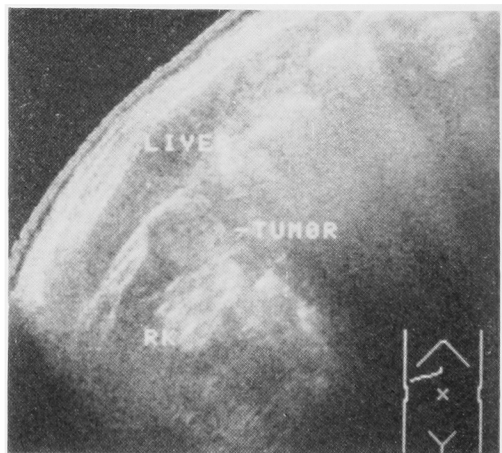


Fig. 3. 症例5 右腎超音波断層撮影

Table 2. 総合健診受診者にみられた腎腫瘍

No	名	前	年齢	性	患側	腎盂造影	US	CT	血管造影	診断の端緒となった所見
1	M.	I	44	男	右	★+	せず	+	hypervascular	胸X-P 転移
2	T	Yo	57	男	右	★+	+	+	hypovascular	腎部石灰化
3	T	U	39	女	左	-	+	★+	hypervascular	von Hippel-Lindau病
4	Y.	E	60	女	左	★+	+	+	hypervascular	顕微鏡的血尿
5	T	Ya	64	男	右	-	★+	+	avascular	US + 顕微鏡的血尿

US 超音波検査 + 異常所見あり - : 異常所見なし

★ : 最初の確定診断法

Table 3. 総合健診受診者にみられた膀胱腫瘍

No	名前	年齢	性	顕微鏡的血尿	肉眼的血尿	IVP	細胞診	治療
6	Y.Y.	63	男	あり	あり	+	class 1	TUR-Bt 再発なし
7	E.O.	60	男	あり	あり	+	class 1	TUR-Bt 再発あり
8	J.K.	67	男	あり	なし	-	せず	TUR-Bt → total cystectomy

+ : 所見あり - : 所見なし

た。1984年2月1日根治的右腎摘除術を施行し、病理組織学的に腎細胞癌 (clear cell carcinoma) で所属リンパ節に転移を認めなかった。

以上5名の腎腫瘍患者の一覧と画像診断上の主な所見を表示する (Table 2)。

## 2) 膀胱腫瘍

膀胱腫瘍は、男子3名において診断され治療を受けた。Table 3 にその概要を示す。3名とも自動化健診で顕微血尿を指摘されており、うち2名は以前に肉眼血尿を認めたことがあった。1名は前立腺肥大症および尿道狭窄の診断を受け膀胱鏡検査の時期がおくれたが、他の2名はIVPで膀胱部に陰影欠損を認め、IVPに引続いて膀胱鏡検査が施行され、膀胱腫瘍と診断された。また2名において初診時と外来での経過観察中に、顕微血尿がみられないことがあった。

### 症例6 Y.Y. 63歳 男

第1回 (1976年9月3日)、第2回 (1977年9月9日) 自動化健診受診の際の検尿では異常を認めず、高血圧症があるため会社の医務室での経過観察をすすめ

られていただけであった。1979年3月2日の第3回自動化健診受診時、検尿で蛋白(-)、潜血(+), 赤血球5~10個を認めた。4月8日に肉眼血尿があったため当院内科を受診し、13日泌尿器科に依頼された。初診時検尿で、蛋白(-)、潜血(-)で赤血球を認めなかった。4~5年前に肉眼血尿に気付いたことがある。IVPで膀胱部に陰影欠損があり、膀胱鏡検査により、膀胱前壁に拇指頭大の乳頭状腫瘍が認められた。尿細胞診は1度のみ施行 class 1 であった。1979年5月19日 TUR-Bt を施行、病理組織学的に移行上皮癌 Grade 1. pT 1 と診断された。術後、1982年5月まで泌尿器科外来を通院し、再発なく以後通院しなくなったが、1984年6月現在存命である。1980年7月、1981年12月に第4回、第5回目の自動化健診を受けている。高血圧症があり、検尿所見はそれぞれ蛋白(-)、潜血(+), 赤血球10~20個、と蛋白(-)、潜血(+), 赤血球1~5個と顕微血尿は持続していた。

### 症例7 E.O. 60歳 男

第1回 (1979年3月28日) 自動化健診の検尿で蛋白

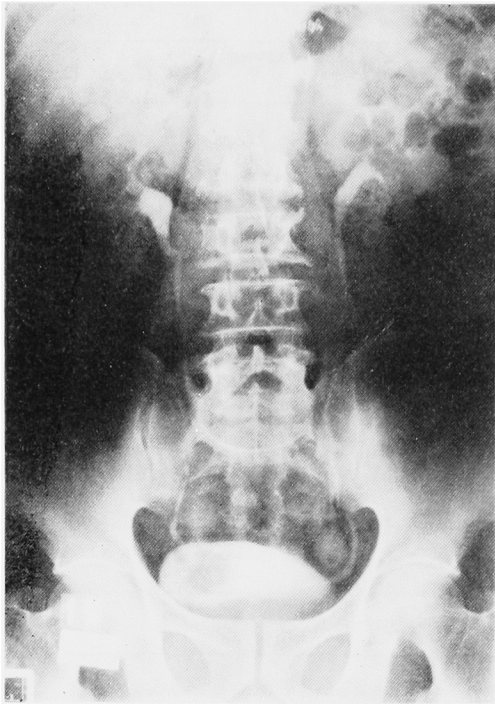


Fig. 4. 症例7 静脈性腎盂造影

(±), 潜血(卅), 赤血球 10~50 個, 第2回(1980年4月4日)受診時の検尿では蛋白(-), 潜血(+), 赤血球 10~50 個であり, 2回とも泌尿器科受診をすすめられた。1980年6月23日泌尿器科受診。約15年前に肉眼血尿を認めたが精査はおこなわなかった。自覚的には, 下腹部不快感を軽度認めるだけであった。初診時検尿で, 蛋白(+), 潜血(+), 赤血球 7~8 個, 白血球 4~5 個。IVPにて膀胱右側壁に腫瘍による陰影欠損があり(Fig. 4), 膀胱鏡検査では, 右尿管口上方に娘腫瘍1個をともなった小指頭大の乳頭状腫瘍を認めた。術前の尿細胞診は class 1 であった。1980年9月28日 TUR-Bt を施行し, 病理組織学的に移行上皮癌 Grade 2~3, pT 1 と診断された。術後, 抗癌剤の膀胱内注入をおこない経過をみていたが, 1983年10月に再発があり, 温熱療法により腫瘍が消失, 現在通院中である。

#### 症例8 J. K. 67歳 男

1975年以来高血圧症で院内内科に通院治療中であった。第1回(1977年11月30日)自動化健診で検尿に異常なく高血圧のみ指摘された。第2回(1980年8月19日)の受診時の検尿で蛋白(-), 潜血(卅), 赤血球 10~50 個, 白血球 5~10 個を認めたが内科通院中のため内科担当医の判断にまかせていた。同年11月頃より下腹部痛を認め, 検尿で蛋白(±), 潜血(卅), 赤血

球 50~100 個, 白血球 10~50 個と異常であるため泌尿器科受診をすすめられた。約10年前に尿路結石の自然排出の既往があり, 数カ月前より他の泌尿器科で慢性前立腺炎の診断で治療を受けていた。排尿障害はないが数年前より頻尿を自覚していた。肉眼血尿は経験していない。12月2日泌尿器科初診時の検尿では, 蛋白(+), 潜血(卅), 赤血球 10~12 個, 白血球 5~6 個であった。IVP および尿道造影により, 軽度の前立腺肥大症, 前立腺結石, 尿道狭窄と診断された。再来時の検尿で蛋白(-), 潜血(-), 赤血球なしのこともあり, 前記疾患の治療を目的に1981年1月29日入院した。2月20日 TUR-P を施行した際, 膀胱頸部前壁に腫瘍を認めたため同時に切除した。その後同年8月に再発があり, 10月7日膀胱全摘除術および回腸導管造設術を施行した。病理組織学的には移行上皮癌 Grade 2~3, pT 3 N0 M0 と診断され, 前立腺に腺癌の合併を認めた。以後外来通院により経過をみているが, 1984年12月現在, 再発, 転移の徴候はない。第1回目の手術の前に尿細胞診をおこなっていなかった。

## 考 察

総合健診や職場での検診において癌の早期発見は主な目的のひとつであり<sup>1)</sup>, 泌尿器癌の発見もまた重要である。当院の自動化総合健診において, 泌尿器癌のみでなく腎および泌尿器疾患の発見のために施行されている検査法としては, 検尿を第一として胃腸透視の際の腎部の異常陰影や石灰化像, PSP 試験, 広い意味では血清尿素窒素や電解質の測定, 男子では前立腺触診などがあげられる。症例1でみられた胸部 X-P の異常により発見されるような疾患は珍らしい。1983年1月より, 肝, 胆嚢 US を一部の受診者について開始しており, 1984年4月からは, 腎 US を同時におこなうようになってきた。今回の報告の期間には腎 US はまったくおこなわれていない。

腎腫瘍は, 早期発見のむづかしい疾患とされ, 発見時に約30%に転移があるといわれ<sup>2)</sup>, 発見時の腫瘍の大きさも 3 cm 以下のものが約 23% にくらべて, 10 cm 以上が 44% と大きくなって発見されるものが多い<sup>4)</sup>。また, 他の疾患で偶然発見されたとしても約半数は 9 cm 以上であったとの報告もある<sup>4)</sup>。今回みられた5名の腎腫瘍患者の発見の端緒となった症状または徴候は変化に富んだものであった。各施設での統計的検討においても症状として肉眼血尿が初発症状とされており<sup>5,6)</sup>, もっとも多い症状であるが, 今回の症例では全員, 肉眼血尿は認めておらず初期の症状とは

いいがたい。顕微血尿は5名中4名が、自動化健診で指摘されている点からは重要であるといえる。しかし顕微血尿の精査から腎腫瘍が発見されることは少なかった<sup>7)</sup>。これはその精査にUSやCTが利用されることの少なかった時代のためであり、IVPだけでは2名に腫瘍による異常所見は認められず診断もむずかかった。近年のUSやCTの進歩により、腎腫瘍の診断は、その第一歩がIVPからはじまりそこでどまっていた時とは様相が異なってきた<sup>8)</sup>。IVPで腎盂腎杯に変形を生じない時期の小腫瘍でもUSを利用すれば発見する可能性があり、今回の5名はすべて異常がわかったものと考えられる。顕微血尿の精査にUSは必須の検査法であり、IVPについて、あるいはその前におこなわれてよい検査方法である。友吉ら<sup>9)</sup>は、ドック健診で発見した腎腫瘍例を報告しており、いっぽう、集団検診に腎USをスクリーニングとしておこない、腎の異常の発見と腎腫瘍の診断に良好な成績をあげている<sup>10,11)</sup>などを考えると、1976年の日本泌尿器科学会総会における高橋の発言<sup>12)</sup>のように、一定年齢以上の集団検診に腎USを採用することにより、症状発現以前の腎腫瘍の発見が可能な時代になったといえよう。くわえて、一般医家や他科におけるUSの普及により偶然発見される腎腫瘍例の増加が期待でき、より早期のものが多く見出されると考えられる。総合健診においても、腎腫瘍の発見が検尿による顕微血尿からスタートするより、腎USを同時に施行することによって発見され、IVP、CT、腎血管造影などにより確認され治療におよぶようになるであろう。CTも腎腫瘍の発見には重要で、他疾患の検査の際CTによって偶然発見された例<sup>13)</sup>も報告されている。USの方がより侵襲性が少ないがUS、CTともに腫瘍の性状の鑑別に役立つ<sup>8)</sup>IVPを補うものである。

症例2は、顕微血尿を示さず、腎部の異常石灰化像からだけで発見された例で珍らしいものといえる。腎部の石灰化像は、腎結石を疑うだけでは充分でなくIVP、US、などをおこなう必要があることを示した例であった。腎腫瘍で石灰化は8~10%にみられるといわれ、とくに石灰化が腫瘍の末梢に輪状に認められたり、点状、斑点状、不定形であったら悪性腫瘍を考えなければならない<sup>14,15)</sup>。

膀胱腫瘍患者の3名すべてが、自動化健診において顕微血尿を示したことから考えて、膀胱腫瘍の発見に顕微血尿は重要であった。しかし、このうち2名で肉眼血尿の既往があり、1名は顕微血尿から泌尿器科受診をすすめられたが、他の1名はその後の肉眼血尿も

加わったことにより泌尿器科の受診におよんだものであった。自動化健診の間診票には「小便に血が混ったことがありますか」との設問があり、1名がこれに答えていた。この設問に対する集計はおこなっていないが、その解答率やそこからの泌尿器科受診者や疾患の有無などの検討が必要であろう。肉眼血尿は、とくに高齢者ではそれだけで膀胱鏡検査を含めた complete urological studyの必要があり、血尿に対する一般への啓蒙はとくに重要である。健診の際に同時にIVPをおこなったり、尿細胞診をおこなったり、さらに膀胱部のUSを導入するなどということがなければ、総合健診での膀胱腫瘍の発見は、問診での血尿の有無と検尿による顕微血尿の精査から始まることになる。症例8のように、他院で前立腺炎として治療を受けていたという、膀胱や下部尿路に関わる症状や尿所見の異常の有無は、膀胱腫瘍の発見という面だけでなく重要であり、泌尿器科受診のうえ精査をおこなう必要がある。

膀胱腫瘍の診断については、2名でIVPで膀胱部に陰影欠損が認められたことを重視したい。現在のところ、顕微血尿の精査にはまずIVPがおこなわれることが多く、主に陰影欠損という形で、膀胱鏡検査施行前に膀胱腫瘍の診断が可能ながあるのでIVPでの膀胱部の形態の読影は重要である。

膀胱鏡検査が膀胱腫瘍の診断に欠かせないことはいうまでもない。前述したIVPでも膀胱部に变形がないからといって膀胱腫瘍を否定できるものではなく膀胱鏡検査ではじめて膀胱腫瘍の診断ができる例の方が多い。すべての顕微血尿例に膀胱鏡検査をおこなうことは理想とはいえるが、その件数や個々のケースを考えてみると、実際はそうおこなわれてはいない。二次検診として、外来での検尿で顕微血尿の確認の後、主に年齢、性を考えて膀胱鏡検査の必要性が判断される。IVPや腎USをおこない、とくにIVPで膀胱部に変化のないことをみたらうえ、尿細胞診を参考にし、尿中赤血球の出現の経過をみながら、膀胱腫瘍がないことを確かめるために膀胱鏡検査をおこなうという場合がもっとも多くなっているのが現状である。

尿細胞診が集団検診に応用され、とくに high risk の集団では陽性率が高く有用である<sup>16)</sup>。集団検診や総合健診で、尿路腫瘍発見のために尿細胞診をおこなった方がよいかは、費用、簡便さ、スクリーナーの数、膀胱腫瘍の発見効率などからなお検討が必要と考える。術前におこなった症例6、7では陽性ではなかった。しかし、顕微血尿の精査および経過観察に際しては、尿細胞診は当然利用されるべきである。慢性腎炎の疑



いと診断で経過をみていた患者がただ1度の尿細胞診で膀胱腫瘍が診断された例を経験しており、顕微血尿の経過観察をする場合には必ず、くり返して尿細胞診をおこなう必要があると考えている。

3名のうち2名でみられたことだが、膀胱腫瘍では、初診時や再来時に顕微血尿を認めない時があるので注意をすべきである。内科的腎疾患による顕微血尿は持続性のことが多く、泌尿器腫瘍によるものでは間歇性であることが多い。1度の検尿で顕微血尿の存在を否定してしまったり、精査をおこなわなくては疾患の発見ができなくなることもあり、日常の泌尿器科診療で、顕微血尿の取りあつかいに困惑するものとなっている。高血圧症などの全身疾患、前立腺肥大症や前立腺結石その他の良性疾患と診断される例についても、膀胱腫瘍の共存を考えて、尿細胞診をおこなったり、性、年齢、顕微血尿の経過によって膀胱鏡検査をおこない、膀胱腫瘍の見逃しのないようにすることは大事である。しかし、症例8のように膀胱鏡検査がおくれ、前立腺肥大症の手術の時に膀胱腫瘍が発見されたというのは、総合健診による膀胱腫瘍の発見という点からだけでなく、泌尿器科診療上、反省すべきであるといえる。

膀胱腫瘍の発見のために、膀胱充満時の膀胱USをおこなってみることは、膀胱鏡検査の設備のない一般医家では、1手段ではないかということをつけ加えておく<sup>11,17)</sup>。

今回の報告では、腎腫瘍が5名、膀胱腫瘍が3名と、これらの腫瘍の各泌尿器科施設での外来、入院患者統計からみられる患者の割合や一般的な発生率とは逆の結果となった。Table 1でみられるように、主に健診受診者の年齢構成によるものと考えているが、腎腫瘍が偶然多くみつかりすぎたのか、膀胱腫瘍が少ないのかは興味がある。顕微血尿を示した健診受診者と精査を受けた者との割合も問題であり<sup>7)</sup>、さらに、他院で診断を受けた例の有無や、他地区へ転出した者への連絡やアンケートなどによる調査の検討も必要であろう。また、この受診者集団からの、今後の腎腫瘍、膀胱腫瘍の発生と、定期的受診者の検尿所見の変化との関係など長期的観察が必要である。さらにUSの導入により腎腫瘍の発見が増えるか、早期例が増えるかも興味深い。このような観点からみると今回報告した症例の検討は意義のあるものと考えられる。

## ま と め

東海大学病院健診センターにおける自動化総合健診受診者にみられた泌尿器癌のうち、腎腫瘍と膀胱腫瘍

について、症例の概要を報告した。総合健診が腎腫瘍、膀胱腫瘍の早期発見に対して果たす役割について考察をおこなった。腎腫瘍の早期発見のためには、総合健診への腎USの導入が必要であるとともに、顕微血尿の精査の際にもUSは必須の検査法であることを述べた。膀胱腫瘍の発見については、肉眼血尿の既往を重視し、血尿に対する啓蒙の必要性があり、顕微血尿からの発見という点からは、受診者の性、年齢を考慮し、IVPや尿細胞診を利用したうえ、膀胱鏡検査をタイミング良くおこなうことであると考えられた。

## 文 献

- 1) Hinohara S, Takahashi T, Suzuki S, Matsuyama M, Kawamura N, Shinozuka T, Hata J, Tanabe T, Tamachi H and Goto Y: Diseases and Cancer Rate of AMHTS Examinees in The Tokai University Hospital Tokai J Clin Med 6: 267~274, 1981
- 2) 飯田宣志・星野英章・長田恵弘・勝岡洋治・河村信夫: von Hippel-Lindau 病に合併した腎細胞癌の1例. 臨泌 38: 229~231, 1984
- 3) Droller MJ: Renal cell carcinoma: An overview. Urol Clin North Am 7 (3): 675~676, 1980
- 4) Bennington JL and Bruce J: Tumors of the Kidney, Renal Pelvis and Ureter, Atlas of Tumor Pathology, Ser. 2, Fasc. 12, 128, AFIP, Washington DC, 1975
- 5) 内藤克輔・越田 潔・西野昭夫・西東康夫・中嶋和善・三崎俊光・久住治男・黒田恭一: 当教室における過去18年間の腎細胞癌の臨床的検討. 泌尿紀要 28: 129~142, 1982
- 6) 瀬川昭夫: 腎腫瘍の臨床. 日本医事新報 3036: 26~31, 1982
- 7) 木下英親・村上泰秀・勝岡洋治・岡田敬司・河村信夫・日野原茂雄・高橋為生・松下一男・大越正秋: 総合健診受診者にみられた顕微鏡的血尿の検討. 日本医事新報 3097: 29~34, 1983
- 8) Koyama Y, Nakazono M, Aikawa A, Marumo K, Shinoda M, Sasaki M, Jitsukawa S, Murai M and Tazaki H: Clinical difference between benign and malignant tumors. Jap J Nephrol 25: 1135~1149, 1983
- 9) 友吉唯夫・中村隆彦: 人間ドックの超音波検診で発見された無症候性腎細胞癌の1例. 西日泌尿

- 45 : 623~627, 1983
- 10) 北原聡史・岡 薫・山田清勝・久田祐一・竹原靖明・関根英明：超音波による腎のスクリーニング—腎癌の早期発見—。臨泌 37 : 1079~1084, 1983
- 11) 細木 茂・宇佐見道之・木内利明・黒田昌男・三木恒治・清原 久和・亀井 修・織田英昭・古武敏彦：泌尿器科領域における体表面走査超音波診断の実際。泌尿紀要 29 : 1027~1036, 1983
- 12) 高橋博元：パネルデスカッション。上部尿路腫瘍の早期発見と治療。追加。日泌尿会誌 67 : 722, 1976
- 13) 吉田隆夫・岡本新司・森 義則・生駒文彦：CTで偶然発見された腎腫瘍の2例（会）。日泌尿会誌 74 : 281, 1983
- 14) 近藤直弥・三木 誠・柳沢宗利・倉内洋文・鳥居伸一郎・大西哲郎：輪状石灰化像を伴った無血管性腎細胞癌の2例。臨泌 38 : 65~68, 1984
- 15) Kriegler JN, Sniderman KW, Seligson GR and Sos TA : Calcified renal cell carcinoma : A clinical, radiographic and pathologic study. J Urol 121 : 575~580, 1979
- 16) 根本良介・西沢 理・三浦邦夫・加藤哲郎・柴田香保登・加納正史：Toruidine blue 染色による尿細胞診—mass screening 16,792名の結果—。臨泌 34 : 1165~1169, 1980
- 17) Itzhak Y, Singer D and Fischelovitch Y : Ultrasonographic assessment of bladder tumors. I tumor detection. J Urol 126 : 31~33. 1981

(1984年12月17日受付)