京都大学学術情報リポジトリ
KURENAI 紅
Kyoto University Research Information Repository

京都大学
KYOTO UNIVERSITY

Title	精索捻転症の臨床的検討 --自験例7例を含む,最近報告された本邦177例の文献的考察--
Author(s)	中島, 均; 由井, 康雄; 原, 真; 長谷川, 潤; 広瀬, 始之; 秋元, 成太
Citation	泌尿器科紀要 (1985), 31(8): 1371-1377
Issue Date	1985-08
URL	http://hdl.handle.net/2433/118580
Right	
Type	Departmental Bulletin Paper
Textversion	publisher

Kyoto University

泌尿紀要31巻8号
1985年8月

精索捻転症の臨床的検討

—自験例7例を含む，最近報告された本邦177例の文献的考察—

日本医科大学泌尿器科学教室（主任：秋元成太教授）
中島　均・由井　康雄・原　真
長谷川　潤・広瀬　始之・秋元　成太

CLINICAL EXAMINATION OF TORSION OF THE SPERMATIC CORD

—REVIEW OF 177 CASES REPORTED IN THE RECENT JAPANESE LITERATURE INCLUDING OUR PRESENT 7 CASES—

Hitoshi NAKAJIMA, Yasuo YUI, Makoto HARA,
Jun HASEGAWA, Haruyuki HIROSE and Masao AKIMOTO

From the Department of Urology, Nippon Medical School
(Director: M. Akimoto)

Between January 1974 and December 1984, 16 patients underwent surgical exploration at our Hospital. Seven of these patients proved to have torsion of the spermatic cord and nine were strongly suspected to have this lesion in spite of lack of torsion during operation and the remaining 3 patients suffered from epididymitis.

The 7 patients with torsion ranged in age from 14 to 22 years old. The left side was involved in 4 patients, and the right side in 3 patients. Six patients had internal rotation and 1 had external rotation. In all of them, intravaginal torsion was noticed at various degrees of twist (270°～540°). Orchidopexy was performed in 5 cases in which the operation could be done within 15 hours after onset of the symptom but in 2 cases in which 50, and 56 hours had elapsed orchidectomy was unavoidable.

The 177 cases reported in the Japanese literature since Kumon's report including our present 7 cases were reviewed statistically in detail. Case reports of this lesion, especially in newborns, is increasing every year. The age distribution showed two peaks, one at the time of puberty (10～19 years old) and the other shortly after birth. There was a predominance for the left side, internal rotation and twisted degrees of 180° to 360° in this series. In the cases in which over 24 hours has elapsed before surgery, orchidectomy was performed frequently.

Key words: Torsion of the spermatic cord, Statistical study

緒　言

精索捻転症は，精索の捻転にともなう急激な血行障害により，睾丸・副睾丸に出血性壊死をきたす疾患であり，泌尿器科領域においては，決してまれな疾患ではないが，acute scrotal emergency として古くから知られている．しかし，その診断技術に関しては経験的な要素も多く，睾丸炎，副睾丸炎などとの鑑別に手間どって，結果的に診断の遅れにより睾丸摘除術を余儀なくされる症状も決して少なくない．

われわれは，過去10年間に経験した精索捻転症々例をふり返り，検討を加えるとともに最近の本邦報告例177例を集計して文献的考察をおこない，若干の知見を得たので報告する．

対　　象

1974年1月より1984年12月までの10年間に日本医科大学附属病院泌尿器科外来を訪れ，精索捻転症と外来診断をくだされた患者は計33名であった（Table 1）．うち自然または徒手整復のみにて軽快した症例は14例で，残り19例に外科療法が施行された．3例は副睾丸・睾丸炎であり，9例はとくに捻転は認められなかったが，肉眼所見より強く本疾患が疑われ，2例に睾丸摘除術が，7例に睾丸固定術が施行された．結果的にこれらは，対象外とみなされた．実際に術中捻転が確認され診断が確定した症例は計7例のみであり，今回の対象報告症例とした．

Table 1

spontaneous or manual detorsion		14
open exploration	tortion (+)	7
	torsion (−) but storongly suspected	9
	epididymo-orchitis	3
	total	33

つぎに最近の本邦報告症例は，1960年1月より1978年7月までは，公文ら[1]が201例を集計して報告しているため，それ以後つまり1978年8月より1984年12月までに報告された全症例のうち，比較的記載のあきらかな170例に，自験例の上記7例を併せて計177例で，公文ら[1]の報告とも比較して統計的観察をおこなった．

症　　例 (Table 2)

〔症例Ⅰ〕K.K. 15歳，中学生

初診：1975年9月5日

主訴：左睾丸部痛，左陰嚢部腫脹

家族歴・既往歴：特記すべきことなし

現病歴：9月3日昼頃より左下腹部に鈍痛を感じたが，すぐに軽快したため放置していた．9月5日午前5時頃，就寝中に上記主訴出現その後も改善しないため同日午前当科外来受診した．

現症および検査所見：左陰嚢部は鶏卵大に腫脹してやや上方に挙上し，全体に著明圧痛あり，陰嚢皮膚の軽度発赤を認めた．Prehn's sign は陰性であった．体温 36.9°C，血圧98/56，白血球数9,500．

手術所見：発症より8時間15分後に腰麻下にて施行．精索は陥凹部にて 270° 外旋していた．睾丸部は暗赤色であったが，整復にていくぶん血行の改善が認められたため睾丸固定術を施行した．また対側固定も同時施行した．

Table 2. Clinical findings

Case	1. K.K.	2. T.S.	3. K.A.	4. A.S.	5. S.E.	6. Y.S.	7. T.N.
age	15	22	14	15	16	16	22
affected side	left	left	left	right	left	right	right
onset	am. 5.00	am. 1.00	am. 2.00	pm. 7.00	pm. 2.00	am. 3.30	am. 1.30
inducement	during sleep	during sleep	during sleep	during view of TV	during rest	during sleep	during bathing
the time required to operation	8h. 15m.	15h.	50h.	5h. 10m.	56h.	5h.	6h. 30m.
Prehn's sign	(−)	(+)	(+)	unknown	unknown	unknown	(−)
anesthesia	S.A.B.	S.A.B.	S.A.B.	S.A.B.	S.A.B.	local	local
torsion Direction	internal	internal	external	internal	internal	internal	internal
torsion Degree	270°	270°	540°	360°	540°	270°	360°
form	intravaginal	intravaginal	intravaginal	intravaginal	intravaginal	intravaginal	intravaginal
Iwashita's clasification	B	A	B	A	A	A	A
operation method	orchidopexy	orchidopexy	orchidectomy	orchidopexy	orchidectomy	orchidopexy	orchidopexy
lecocytosis	(+)	(+)	(+)	(+)	(+)	unknown	unknown
opposite orchidopexy	(+)	(−)	(+)	(−)	(+)	(−)	(−)

A. acute-complete type　　S.A.B. : Spinal Anesthesia Block
B. shift type

経過：良好にて4日目に退院した.

〔症例Ⅱ〕T.S. 22歳，大学生.

初診：1976年11月24日

主訴：左下腹部痛

家族歴：特記すべきことなし．既往歴：8歳虫垂炎手術，17歳副鼻腔炎手術.

現病歴：11月24日就寝中，午前1時頃より突然左下腹部痛にて目がさめた．午前5時頃より嘔気・嘔吐も出現したため同日午前当科外来受診した.

現症および検査所見．左陰嚢部は，クルミ大に一塊腫大しており，上方にやや挙上し，水平位に保たれていた．Prehn's sign は，陽性であった．体温 36.8°C，血圧110/62，白血球数20,300.

手術所見：発症より15時間後に腰麻下にて施行．精索は陥凹部にて 270° 外旋していた．また精管の蛇行，過長および副睾丸の付着異常が認められた．整復にてわずかに血行改善が認められたため睾丸固定術をおこなった．対側固定はおこなわれなかった.

経過：良好で8日目に退院した.

〔症例Ⅲ〕K.A. 14歳　中学生

初診：1980年7月14日

主訴．左下腹部痛，左陰嚢部腫大・疼痛

家族歴：特記すべきことなし．既往歴：7歳より喘息発作時々あり.

現病歴：7月12日午前2時頃，就寝後まもなく上記症状出現．睾丸炎の診断で近医入院後，対症療法をうけたが改善せず，7月14日午後当科を紹介され受診した.

現症および検査所見：左陰嚢部は鶏卵大に腫脹し，圧痛著明．上方への軽度挙上あり．Prehn's sign 陽性．体温 37.1°C，血圧172/60，白血球 12,300，Hb 値 13.1.

手術所見：発症より約50時間後に腰麻下にて施行された．精索は 540° 内旋しており，暗赤色で著明な静脈怒張が認められた．整復にても血行改善見られないため，睾丸摘出術をおこなった．対側固定も同時施行した.

経過：良好にて，7日目に退院.

〔症例Ⅳ〕A.S. 15歳　中学生

初診：1980年8月8日

主訴：右睾丸部痛・腫脹

家族歴・既往歴：特記すべきことなし.

現病歴：8月8日夕食後テレビ観覧中，午後7時ごろより突然上記症状出現．同日午後当科外来救急受診した.

現症および検査所見．左陰嚢部は軽度発赤，熱感あり．鶏卵大に腫大．Prehn's sign 不明．体温 37.2°C 血圧150/74，白血球12,000，Hb 値13.7

手術所見：発症より5時間10分後に腰麻下にて施行された．精索は 360° 内旋しており暗赤色であったが整復にて血行改善認められたため睾丸固定術をおこなった．対側固定は施行しなかった.

経過：良好にて7日目に退院した.

〔症例Ⅴ〕S.E. 16歳　高校生.

初診：1982年10月28日

主訴：下腹部痛，左睾丸部痛・腫脹

家族歴・既往歴：特記すべきことなし.

現病歴：10月26日午後2時ごろ，自宅で寝ころんでステレオを聞いていたところ，突然下腹部痛を感じたが，そのまま放置していた．しかし症状改善せず10月28日より左睾丸部痛・腫脹も出現したため，近医受診し本疾患を疑われて当科紹介受診した.

現症および検査所見：左睾丸部は弾性硬で圧痛あり著明に上方挙上が認められた．Prehn's sign 不明．血圧140/90，体温 37.7°C，白血球11,600，Hb 値13.6.

手術所見：発症より約56時間後に，腰麻下にて施行された．精索は 540° 外旋し，睾丸は黒変，静脈怒張・腫脹がいちじるしかった．整復にても血行改善しないため，摘出術をおこなった（Fig. 1）．病理組織検査で，睾丸の著明な変性壊死および出血を認めた（Fig. 2）.

経過：良好にて8日目に退院した.

〔症例Ⅵ〕Y.S. 16歳　高校生.

初診：1982年6月2日

主訴：右睾丸部痛

家族歴・既往歴：特記すべきことなし.

現病歴：6月2日就寝中，午前3時ごろ，突然睾丸部痛出現．以後徐々に増強してきたため，午前5時30分当科救急受診した.

現症および検査所見：右陰嚢部は，鶏卵大に腫大し，挙上および水平位が認められた．Prehn's sign は，不明．体温 37.2°C，血圧 120/70，白血球数不明，Hb 値12.2.

手術所見．発症より約5時間後，局麻下で施行した．精索は，270° 内旋していたが，整復により血行改善を認めたため，睾丸固定術を施行した．対側固定はおこなわなかった.

経過：良好にて1カ月も右睾丸部萎縮認めず.

〔症例Ⅶ〕T.N. 22歳，大学生.

初診：1984年7月25日

主訴：右睾丸部痛・腫脹

家族歴：特記すべきことなし．既往歴：8歳扁桃腺摘出術

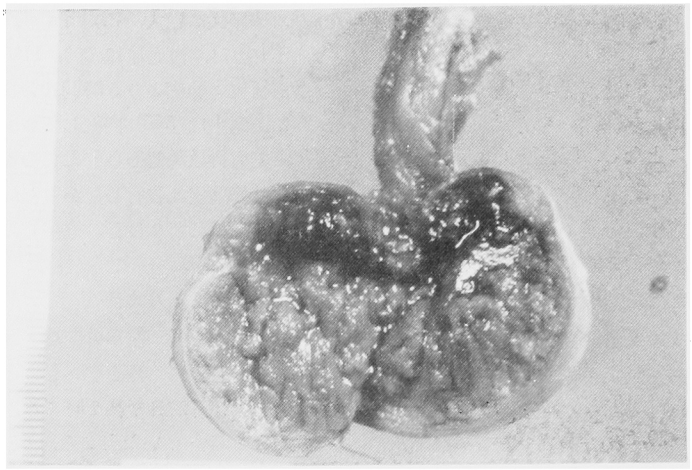

Fig. 1. Cut surface of orchidectomy specimen of case V

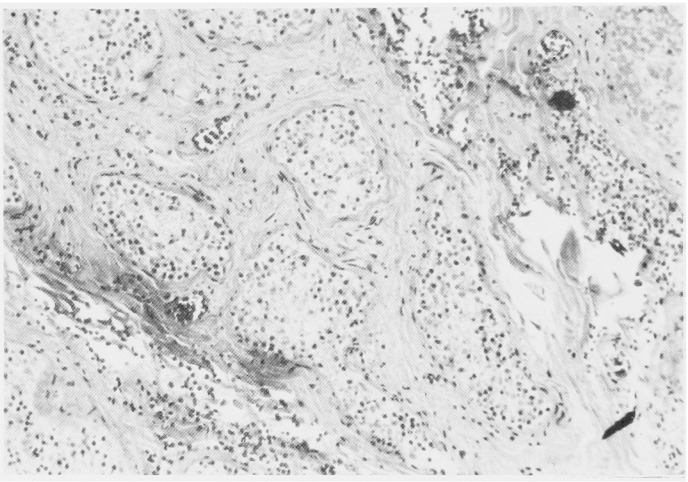

Fig. 2. Photomicrograph of case V. H & E reduced from ×80

現病歴：7月25日午前1時30分ごろ，入浴中右陰嚢部のひきつれを感じた．午前2時ごろより，上記症状出現にて，当科救急受診した．

現症および検査所見：右陰嚢部は，鶏卵大腫脹および軽度発赤を認む．圧痛著明．体温 36.8°C，血圧 110/60.

手術所見・発症より6時間30分後に局麻下にて施行した．精索は，360° 内旋していた．睾丸は，暗赤色に腫脹していたが，整復にてやや血行の改善を認めたため，睾丸固定術を施行した．

経過：1カ月後も，著変を認めない．

統計的観察（自験例を含む177例）

(1)年齢分布（Table 3）：10歳から19歳までの思春期（55.1％）および新生児期（16％）に2つのピークを認めた．25歳以上症例は，極端に減少し，40歳以上は，1例も見られなかった．

(2)患側（Table 4）：左側が右側の2倍強多く見られた．

(3)捻転方向（Table 5）：集計上，記載不明がもっとも多かったが，記載のあった症例では，内旋が外旋に比して，やや多く認められた．

(4)捻転度（Table 6）：90° より最高 1080° まで認められたが，180° と 360° 捻転例がもっとも多く，ついで 540° であった．

(5)発症より手術までの時間および予後（Table 7）：6時間以内では，睾丸摘除術と施行された症例は，1例のみで，その他は，全例睾丸固定術をうけている．12時間から24時間目までも高率に固定術症例が認められた．さらに48時間までは，約50％の比率であった

Table 3. Age distribution

	newbone	～4	5～9	10～14	15～19	20～24	25～29	30～34	35～39	40～	Total
Kumon et al	14	14		100		41		9		6	184
Present study	25	15	5	44	42	14	5	3	3	0	156
Total	39	34		186		60		15		6	340

Table 4. Involved side

	Left	Right	Both	Unknown	Total
Kumon et al	138	43	1	19	201
Present study	112	53	3	9	177
Total	250	96	4	28	378

Table 5. Direction of rotation

	External	Internal	Unknown	Release	Total
Kumon et al	66	59			125
Present study	42	63	64	8	177
	108	122	64	8	302

Table 6. Degree of rotation

	Kumon et al	Present study
90°	8	12
180°	46	29
270°	7	9
360°	49	26
450°	2	1
540°	15	17
630°	0	0
720°	10	13
720°～	1	5
Total	138	112

が，それを過ぎると，摘除術症例が，かなり多くなっている．

考　　察

精索捻転症は，1840年に Delasiauve が，停留睾丸に合併した本症を "Torsion of the spermatic cord" として発表以来，欧米では千数百例に及ぶ報告がある．本邦でも1905年に山村が，生後3カ月の乳児の睾丸肉腫に合併した本症を第1例として発表して以来，数多くの報告があり，秋元ら[1]の292例，公文ら[2]の201例などの統計的観察もなされている．

われわれが，今回自験例の症例検討ならびに統計的観察を試みた理由は，公文ら[2]，間ら[3]以降，比較的詳細な検討をおこなった論文がなく，近年とくに小児報告例の増加が目立つことから，最近の傾向を観察しようと思ったからである．以下自験例を含む177例を中心に，公文ら[2]その他の統計とも比較して考察する

(1)名　称：精索捻転症は，衆知のとおり，睾丸回転症，睾丸捻転症などの別呼称があるが，公文ら[2]も述べているように，病態生理からいえば，精索の軸捻転による睾丸・副睾丸の血行障害であり，精索捻転症と呼ぶのがやはり妥当と思われる．

(2)年齢別発生頻度：今回われわれの集計では，公文ら[2]と同様10歳から19歳，なかでも10歳から14歳にピークがあり，次に新生児期にピークが見られた．公文ら[2]は，第2のピークが20～29歳であるのと比べ，今回とくに新生児報告例の増加が目立つ．1960年から1975年までの16年間における報告例は147例で，年平均9.2例，1976年より1978年までの報告例は54例で，年平均20.9例，今回1978年より1984年まで約6年で，記載のはっきりした報告例だけで177例として，年平均30例弱と，あきらかに増加傾向を示しているが，この大きな理由として本症に対する関心の高まり，診断率の向上にともなう新生児を含む小児報告例の増加が推測される．なお今回の集計では，40歳以上の症例は，1例も見られなかった．

(3)患　側：外国文献を見わたすと，あきらかな傾向は認められないが（O'Conor[4] 右側56％，Ransler ら[5] 左側58％），本邦では従来より左側に好発するとの報告が多い（公文．3：1，間．2.5：1）．理由として，左側の精索が右に比して長いなど発生解剖学的な相違とも関連づけて説明されている[6,13]．今回の集

Table 7. Relationship between onset and operation

	Orchiopexy		Orchiectomy		Unknown		total
	Kumon	Present	Kumon	Present	Kumon	Present	
～6 hrs	23	20	2	1			46
～12 hrs	11	17	5	3			36
～24 hrs	6	17	3	3			29
～48 hrs	6	6	21	6			55
～72 hrs		3		13			
72 hrs～	3	16	62	43		1	125
Unknown				16		5	21
total	49	79	93	85		6	313

計例でも左が右の約2倍多く見られ，自験例でも7例中4例が左側であり，同様の傾向を示した．なお両側同時発生は，3例（1.7%）で，頻度的には，かなり少ないと思われる．

(4)病因，病態，誘因：精索の捻転部位によって鞘膜内または，鞘膜外捻転に分かれる．成人や年長児では，鞘膜内捻転が多く，Hunter 氏導帯の異常，停留睾丸，鞘膜腔の異常拡大，精索の異常過長，睾丸・副睾丸の付着異常，睾丸変位，睾丸・副睾丸の大きさの不均衡などの解剖学的な異常が病因として考えられている[7,8]．自験例においてもすべてこの型であったがあきらかな解剖学的異常を認めたのは，1例のみであった（症例Ⅱ）．いっぽう，新生児例は，ほとんどが鞘膜外捻転で，理由としては，解剖学的に新生児の睾丸は周囲との固定が不完全で，分娩時に加わる外力により挙睾筋の攣縮をきたしやすいなどの理由が推測されている．また本症は，発症の経過より，臨床的に3型に分類されている（急性完全型，移行型，再発不全型）[10]．自験例では，7例中5例が急性完全型であった．誘因として，秋元ら[1]は，多い順に，睡眠中，スポーツ・労作時，起床時，打撲，自転車・オートバイ乗車時，体位変換，自慰などをあげているが，自験例でも睡眠中の発生がもっとも多かった．

(5)捻転方向・捻転度：まず方向の記載であるが，過去の報告例を散見すると，内旋・外旋のほかに，時計方向・反時計方向といった表現が使われている．しかし後者は，頭側から見た場合と足側からでは，正反対を示すことになると思われ，今後は内旋・外旋に統一した方が，分かりやすくよいように思われる．本邦報告例では，従来，内・外旋に差がないか[1,2]，外旋が多いとする報告[11]が一般的であるが，今回の集計では，不明例がもっとも多かったが，それを除けば，内旋例の方が外旋例より，やや多かった．自験例でも7例中6例が内旋していた．捻転度では，180度～360度の症例がもっとも多く従来の報告と変わりはなかった．

(6)診　断：本症例との鑑別で，とくに注意を要する疾患として，副睾丸炎・睾丸炎があげられる．われわれが診察上，もっとも頭を悩ますところでもある．従来からいわれている Prehn's sign は，角田ら[11]（18例中7例が陰性）公文ら[2]（35例中15例が陰性）も指摘するように，あまり信頼できる診断法とはいいがたい．Ransler ら[5]は，精索捻転症では睾丸部の挙上，水平位が多く認められ，副睾丸炎では陰嚢部の発赤，浮腫が比較的多く認められ鑑別診断上有用であったとしている．

最近では本症の診断に超音波ドップラー血流計や ^{99m}Tc pertechnetate 睾丸シンチスキャンが用いられ，どちらもその有用性が報告されている．Ransler ら[5]は，超音波ドップラーは5例中2例が false negative を示したのに対して，睾丸スキャンは37例中1例が false negative を示したのみであり，より信頼性が高いとしている．また Rodrigues ら[12]は，ドップラー法の診断率79%に対して，やはり睾丸スキャンーングによる診断率は100%であったとしている．しかし，いずれにせよ，これらの検査法は，どこの施設でも常備，使用できるものではなく，やはり直接，患者を慎重に診察することが大切であろう．

(7)治療法および予後：早期診断，早期治療が予後を高めることは，諸家の報告であきらかである．今回のわれわれの集計でも（Table 7），24時間を過ぎると摘出例の増加が目立つ．Skoglund[13]は，本症70例の検討から，睾丸の温存率を発症より5時間以内（83%），10時間以内 70%），10時間以降（20%）と報告し，全

体の睾丸温存率は29%であったとしている．今回の集計では，不明例を除いた171例中79例（46%）に整復固定がおこなわれており，自験例でも7例中5例は固定術が施行され，次第に治療成績は向上してきている．しかし，長期予後を見た報告は少なく，実際睾丸の萎縮，spermatogenesisに損傷を与えず温存できた症例は名目上の数をかなりしたまわると思われる．Smith[14]は実験的精索捻転症を，犬に作って睾丸実質を観察しているが，血管閉塞後6時間でspermatogenesisの消滅をみると報告している．反対側の予防固定の意義においては，賛否いろいろな意見があるのが実状であるが，対側にも解剖学的異常が存在する可能性が高いこと，両側発生例があること，固定術そのものが無害で容易であることなどから同時施行することが望ましいと考える．

結　　語

精索捻転症の過去10年間に経験した自験例7例を症例報告し検討を加えるとともに，自験例を含めた最近の本邦症例177例を対象として，統計的観察をおこなった．

文　　献

1) 秋元成太・平岡保紀・近藤隆雄・富田　勝・西浦弘・近喰利光：睾丸回転症の2例．臨泌 **25**：29～33，1971
2) 公文裕巳・藤田幸利・松村陽右・近藤捷嘉・鎌田日出男・大森弘之・片山泰弘：精索捻転症について・自験例4症例と文献的考察．日泌尿会誌 **70**：946～953，1979
3) 間　浩明・堀　　隆・野沢博正・今泉了彦：小児睾丸捻転症4例の治療経験—成人を含む本邦報告499例の検討—．日小外誌 **17**：81～88，1981
4) O'Conor VJ: Torsion of the spermatic cord. Surg Gynec & Obst **29**: 580～584, 1919
5) Ransler CW and Allen TD: Torsion of the spermatic cord. Urol Clin North Am **9**: 245～250, 1982
6) Williamson RCN: Torsion of the testis and allied conditions. Brit J Surg **63**: 465～476, 1976
7) Adams AW and Slade N : Torsion testis and its treatment. report of a bilateral case. Brit Med J **1**: 36～38, 1958
8) Angell JC : Torsion of the testicle : A plea for diagnosis. Lanset **1**: 19～21, 1963
9) Mowad JJ and Konrolinka CW: Torsion of undescended testis. Urol **12**: 567～568, 1978
10) 岩下健三：睾丸の血液循環障碍に就いて　第1報　睾丸回転症に就て．日皮尿誌 **83**：990～1030，1935
11) 角田和之・阿久根　格・小島道夫・岡元健一郎：手術的に整復した睾丸回転症の2例—付，本邦集計の臨床的検討—．西日泌尿 **37**:613～618，1975
12) Rodrigues DD, Rodrigues WC and Rivera JJ: Doppler ultrasound versus testicular scanning in the evaluation of the acute scrotum J Urol **125**: 343～346, 1981
13) Skoglunt RW, McRoberts JW and Rogde H: Torsion of the spermatic cord: a review of the literature and an analysis of 70 new cases. J Urol **104**: 604～607, 1970
14) Smith GI: Cellular changes from graded testicular ischaemia. J Urol **73**: 355～362, 1955

（1984年12月28日受付）