

Title	下大静脈平滑筋肉腫の1例
Author(s)	郷司, 和男; 杉本, 正行; 浜見, 学; 守殿, 貞夫; 石神, 襄次; 前田, 盛; 杉山, 武敏
Citation	泌尿器科紀要 (1985), 31(5): 813-819
Issue Date	1985-05
URL	http://hdl.handle.net/2433/118489
Right	
Type	Departmental Bulletin Paper
Textversion	publisher

下大静脈平滑筋肉腫の1例

神戸大学医学部泌尿器科学教室（主任：石神襄次教授）

郷司 和男・杉本 正行・浜見 学

守殿 貞夫・石神 襄次

神戸大学第2病理学教室（主任：杉山武敏教授）

前田 盛・杉山 武敏

A CASE OF LEIOMYOSARCOMA OF THE
INFERIOR VENA CAVAKazuo GOHJI, Masayuki SUGIMOTO, Gaku HAMAMI,
Sadao KAMIDONO and Joji ISHIGAMI*From the Department of Urology, Kobe University School of Medicine**(Director: Prof. J. Ishigami)*

Sakan MAEDA and Taketoshi SUGIYAMA

*From the Department of the Second Pathology, Kobe University, School of Medicine**(Director: Prof. T. Sugiyama)*

A case of primary leiomyosarcoma of the inferior vena cava was reported. The patient, a 74-year-old man, consulted our hospital with complaints of back pain and abdominal mass in right flank. Probe laparotomy revealed a tumor situated in the retroperitoneum and multiple metastatic nodules in the liver. Biopsy was performed and diagnosed as leiomyosarcoma. He was intensively treated with antineoplastic chemotherapy, but his condition gradually aggravated. He died 4 months after admission. The autopsy revealed a right retroperitoneal mass (17×12×18 cm in size, 1,340 g in weight) that showed a yellowish appearance. There was also a thumb-tip sized tumor with a stalk in the lumen of inferior vena cava. Both tumors grew in continuity with each other through the wall of inferior vena cava. The tumors were diagnosed as leiomyosarcoma, which derived from inferior vena cava.

Key words: Leiomyosarcoma, Inferior vena cava

緒 言

後腹膜腫瘍は比較的な疾患で、患者は腎腫瘍を疑われ泌尿器科へ紹介されてくることが多い。今回われわれは同疑いにて来院した、右腰痛と右側腹部腫瘍を主訴とするきわめてまれな下大静脈平滑筋肉腫の1例を経験したのでその臨床成績および剖検所見を報告し、若干の文献的考察を加えた。

症 例

患者：74歳 男子 元事務員

主訴：右側腹部腫瘍、右腰痛

家族歴：特記すべきことなし

既往歴：50歳時、左網膜剝離で手術。高血圧症。

現病歴：1980年11月頃より軽度の右腰痛と右季肋部から側腹部にかけての腫瘍に気づく。1981年8月頃より右腰痛が増強したため某医受診し右腎腫瘍が疑われ、1981年9月25日当院泌尿器科に紹介入院となった。

入院時現症：身長156.5cm、体重50.5kg、体格栄養中等度、体温36.5℃、血圧170/110mmHg、胸部理学所見にて異常を認めないが、腹部触診上、右季肋部から側腹部にかけて表面平滑な弾性硬可動性のある小児

頭大の腫瘤を触知した。表在リンパ節の腫大は認められなかった。

入院時検査所見：血液一般；赤血球 $406 \times 10^4/\text{mm}^3$ 、ヘモグロビン 11.3 g/dl、ヘマトクリット 41.0%、白血球 $4,700/\text{mm}^3$ 、血小板 $20.4 \times 10^4/\text{mm}^3$ 白血球分画 N.Band 11.0%、N.Seg 49.0%、Lym 32.0% Eo 4.0% Ba 0%、Mo 4.0%、異型リンパ球 0%、および血液生化学；GOT 16 IU/l、GPT 11 IU/l、LDH 502 IU/l、ALP 82 IU/l T-Bil 0.5g/dl、TP 6.5 g/dl、ALB 3.5 g/dl、Na 144 mEq/l、K 4.1 mEq/l、Cl 105 mEq/l、BUN 21 mg/dl、Cr 1.9 mg/dl、で軽度の貧血と LDH および Cr の高値が認められている。血沈は 1 時間 72 mm、2 時間 114 mm と亢進していた。CEA および α -Fet は正常であった。

尿所見；清明、蛋白(±)、糖(-)、ウロビリノーゲン正常、赤血球 6—10/HPF、白血球 4—5/HPF 尿細胞診 Class I

X線所見；胸部単純撮影にて異常陰影認めず。排泄性腎盂造影では右腎はほとんど造影されない。腹部 CT にて、右後腹膜腔に腹腔の約 1/2 を占める大きな腫瘍塊が認められ、その density は不均一で一部は壊死に陥っていると推測された。この腫瘍塊は下大静脈を巻き込み、また右腎との連続性も疑われた (Fig 1)。大動脈造影では、腫瘍は血管に乏しく腫瘍濃染などは見られず、あきらかな腫瘍栄養動脈は認められなかった。また右腎動脈は腫瘍により伸展され、狭細化していた (Fig 2)。下大静脈造影では第 1 腰椎の高さより頭側への陰影欠損とともに側副路の発達を認めた

(Fig 3)。肝エコーでは、左右両葉に直径 2.0 cm から 4.5 cm までの大きさの多発性の腫瘤を認め転移を強く疑った。

入院後経過；入院後も腰痛は軽快せず、諸検査成績より、後腹膜腫瘍の診断を得て 1981 年 10 月 12 日下大静脈部分切除および根治的腫瘍摘除術を予定し手術を施行した。

手術所見；右後腹膜腔に小児頭大の腫瘍を認めた。腫瘍の腹腔内臓器への浸潤はなかったが肝の両葉にくるみ大の多数の転移を認め根治手術不能と判断されたため、腫瘍の一部を生検することとめた。病理組織標本は、平滑筋肉腫であった。

術後化学療法として、1981 年 10 月 24 日より CDDP 125 mg、EDX 800 mg、および ADM 40 mg からなるレジメンを 2 クール施行したところ、主腫瘍の約 50% の縮小を認めたため 1982 年 1 月 5 日よりさらに CDDP 125 mg、EDX 400 mg、BLM 60 mg、MTX 50 mg、および VCR 2 mg、を 1 クール施行したが重篤な骨髄抑制をきたし、敗血症を合併し、1982 年 1 月 17 日死亡した。

剖検所見；右後腹膜腔に、大きさ $17 \text{ cm} \times 12 \text{ cm} \times 8 \text{ cm}$ 重量 1,340 g、弾性硬で黄色充実性の腫瘍が存在し、その腫瘍は下大静脈を巻き込み右腎に浸潤性に増殖していたが、消化管は左方に圧排されるのみで腫瘍の浸潤は見られなかった。下大静脈内腔には、拇指頭大で亜有茎性の黄色で硬い腫瘍が認められた (Fig 4)。肝にはくるみ大の多数の転移が見られ、腹部大動脈周囲および右腎門部リンパ節には拇指頭大から小児拳大

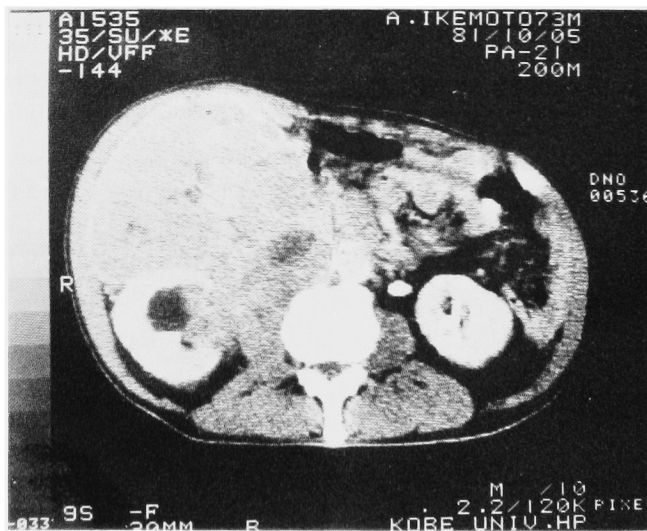


Fig. 1. 腹部 CT：腹腔の右半分を占める大きな占拠性病変を認めそれは下大静脈を巻き込み右腎との連続性を認める

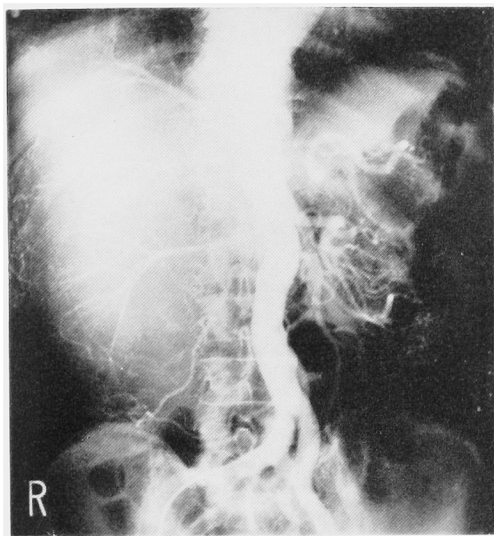


Fig. 2. 大動脈造影：右腎動脈の狭細化と肝動脈の上方への偏位を認めるが腫瘍濃染を認めない

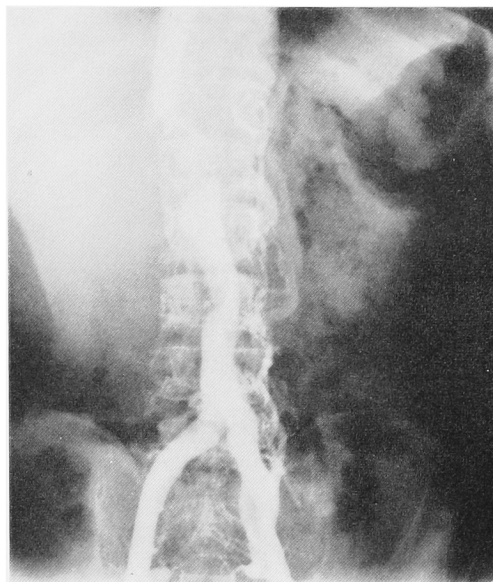


Fig. 3. 大静脈造影：第1腰椎の高さで下大静脈腔内に陰影欠損と左側に側副血行路の発達を認める

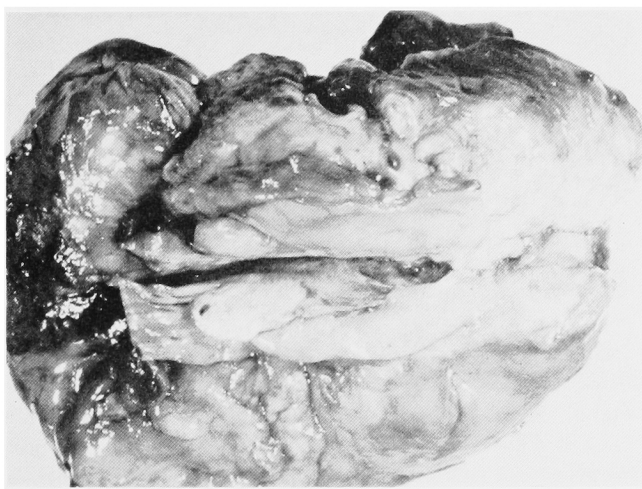


Fig. 4. 下大静脈内腔の腫瘍：下大静脈内腔に拇指頭大の垂有茎性腫瘍を認める

の転移巣を多数認めた。

病理組織所見 H. E 染色にて細長い棍棒状の核を持ち中等度の異型を有する紡錘型の細胞が束状に配列し一部に分裂像および巨細胞を認める (Fig 5). PAS 染色では細胞内に PAS 強陽性の多数の顆粒が認められた。マッソントリクローム染色では細胞質内に深紅に染まる多数の筋原線維が認められていた。波銀染色では好銀線維の増生が著明で、その細分枝やほぐれ像が目立ち、とくに細胞束横断面では個々の細胞を密に取り囲む“箱入像”が認められる (Fig 6). 下大静

脈内腔の腫瘍は、静脈壁に鋭角をなして突出し、外部からの浸潤よりも静脈壁から内腔へ発育したことを強く示唆し、下大静脈平滑筋肉腫と診断された (Fig 7).

考 察

後腹膜腫瘍の頻度について、Pack ら¹⁾は0.2% Herder ら²⁾は0.009%, Ehlers ら³⁾は0.27%と報告しているが、いずれにせよまれな疾患である。後腹膜腫瘍のなかで平滑筋肉腫の占める割合は、Steven

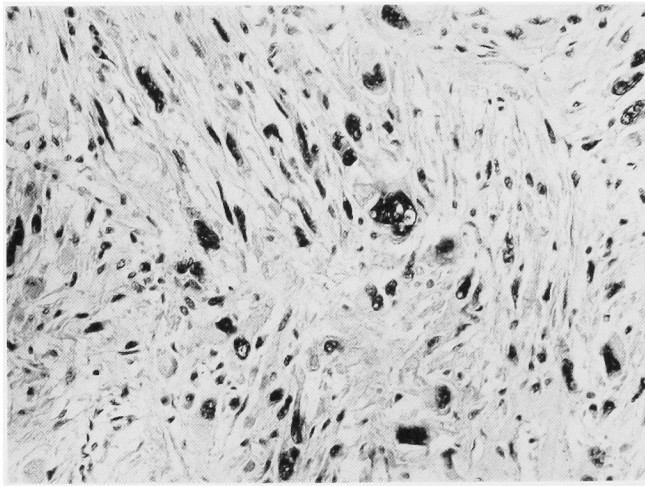


Fig. 5. 腫瘍の組織像：棍棒状の核を持つ紡錘型の腫瘍細胞と巨細胞を認める (H.E.×120)

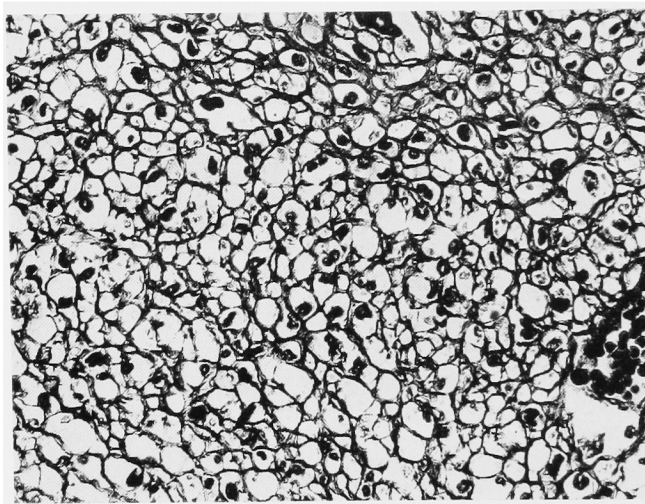


Fig. 6. 腫瘍の組織像：腫瘍細胞は好銀線維で囲まれ“箱入像”が認められる (Gitter×120)

ら⁴⁾は2.6%, Justiniani ら⁵⁾は4.2%と多少の隔りはあるが, 5%未満であり, Blaash ら⁶⁾によると, 後腹膜悪性腫瘍のなかでは, 悪性リンパ腫, 線維肉腫, 脂肪肉腫につぐ頻度である。

病理組織診断上, 鑑別すべきものとして, ①横紋筋肉腫 ②線維肉腫 ③神経鞘腫, 神経線維腫 ④悪性線維性組織球腫などがあげられる。平滑筋肉腫のうち, 比較的良く分化したものでは, 核が柵状配列を示し, H. E 染色で核は細長い棍棒状(シガレット状)で両端が鈍円に終り濃染性であること, PAS 染色で細胞質内に PAS 強陽性の顆粒が多数認められること, マッソントリクローム染色で細胞質内に細胞の長軸方向

に沿って深紅に染まる無数の筋原線維が走っていること, 渡銀染色で著明な箱入像を示すこと, PTHA 染色で細胞質内に横紋が見られないことおよび電顕像では, 細胞膜に沿って暗調な斑紋が多数見られ, 細いフィラメント(太さ 60 Å から 80 Å)がこの部に集まり細胞膜に付着することなどから前述の4者とは鑑別可能である。しかし, 未分化なものではこれらの手段を用いてもときに鑑別が困難である。

平滑筋肉腫は, 平滑筋を有する血管, 精索胎生期 Wolf 管および Müller 尿管の遺残物に由来する⁷⁾。Jack ら⁷⁾によれば, 血管壁由来の平滑筋肉腫はまれなものであり, 発生母地として, ①下大静脈 ②その

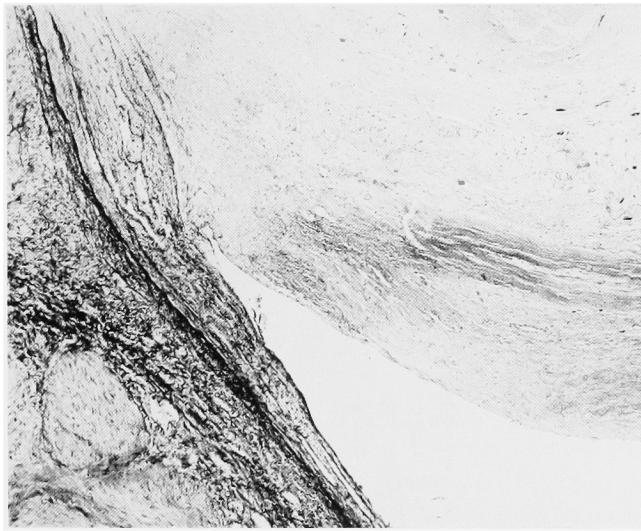


Fig. 7. 下大静脈内腔の腫瘍：下大静脈壁との連続性が認められ鋭角に突出している (H.E.×12)

他の大きな静脈 ③肺動脈 ④その他の大きな動脈が考えられる。静脈壁由来のものが動脈壁のものより多くその比は、3.5：1であり、下大静脈由来のものが、その半数を占めている。

下大静脈平滑筋肉腫は、1871年に Perl ら⁸⁾が最初に報告して以来65例の報告がある。本邦においては、1957年以降の後腹膜平滑筋肉腫30例の報告のうち、下大静脈壁由来との記載のあるものは、1979年立花らと1980年江里口らの2例であるが、ともに詳細は不明である (Table 1)。自験例は下大静脈腔内腫瘍の連続切片標本を検索することにより、下大静脈壁との連続性が確認され、静脈壁に対して鋭角に突出しており下大静脈壁由来と思われた。本症は圧倒的に女性に多く性比は5：1でありその理由はあきらかでないが、平滑筋の estrogen receptor との関係論ずるものもある⁹⁾。発生部位としては肝静脈と腎静脈の間がもっとも多く約半数を占める⁴⁾。

臨床症状の主なもの吐気、嘔吐、食欲不振、体重減少などで、本症に特異的なものはなく、血液生化学検査でも異常値を認めることが少ないため放置されることが多い。したがって、初診時の約半数に肺、肝などへの血行性転移が認められる⁴⁾。

本腫瘍の浸潤と随伴症状をみると、下大静脈下部 (腎静脈より下部) に発生したものが静脈腔内へ発育すればさまざまな程度に下肢の浮腫が出現する¹⁰⁾。下大静脈中部 (腎静脈と肝静脈の間) のものでは、胆道系疾患とまぎらわしく、腫瘍が腎静脈に浸潤し腎静脈血の滯流を妨げれば、さまざまな程度で蛋白尿が出現

し、また腎静脈に血栓が生じればネフローゼ症候群をきたす¹⁰⁾。腫瘍が腎動脈を圧迫すれば腎性高血圧症となる¹⁰⁾。下大静脈上部 (肝静脈より上部) の腫瘍は、Budd-Chiari syndrome を呈することがあり、Hofbrand ら¹¹⁾によれば、右心房内へ進展し三尖弁閉塞をきたした例を報告している。

Brewster ら¹²⁾によれば、下大静脈中下部に存在する腫瘍に対しては下大静脈の部分切除を含む腫瘍の全摘除が最良の治療法である。しかし中部に発生したもののうち左側のものは側副血行路 (副腎静脈、精系静脈、腰静脈) が十分に発達するもので左腎を温存できるが、右側のものでは解剖学的差異によりその発達がないので右腎も摘出せざるをえない。なお、現在のところ上部に発生したものに関しては満足すべき手術、手技はない⁴⁾。手術以外の治療法では、Allen, Burnett, Lee ら¹³⁾は放射線療法が有効であると報告しているが、後腹膜腔の肉腫に対しては4,500 rad から5,000 rad が必要であり正常組織も障害されるため疑問視する意見がある¹⁴⁾。化学療法ははまだ確立されていないが、Eliber ら¹⁵⁾はADM, VCR, およびEDX などが比較的有効でありこれらを併用することで40%から50%の例で腫瘍の縮小を認めたと報告している。自験例でもこれらの薬剤を含めた多剤併用療法を施行し主腫瘍の約50%の縮小を認めたが、一過性のものであり休業期間中にふたたび腫瘍の増大を認めた。

自験例のごとく中部や下部に発生したものでは、早期発見されれば手術適応であり治癒を期待しうる。し

Table 1. 本邦における後腹膜平滑筋肉腫症例 *下大静脈原発

No.	報告者	報告年	年齢	性	主訴	臨床診断	治療	重量	予後
1	溝口 実	1957	49	女	左側腹部腫瘤	—	脾, 腫瘍摘除	3700 g	1年再発なし
2	黒田 守	1958	49	女	左側腹部腫瘤	—	左腎, 腫瘍摘除	600 g	—
3	岩田 正三	1958	38	女	右側腹部腫瘤	右腎腫瘍	右腎, 腫瘍摘除	600 g	3ヵ月健在
4	高田 光也	1959	46日	男	—	—	摘除	—	治癒
5	村上 清次	1960	—	—	腹部腫瘤	脾腫	肝庇護剤のみ	—	6ヵ月で死亡
6	指田 和昭	1960	67	女	浮腫, 視力障害	高血圧症	高血圧治療	—	6ヵ月で死亡
7	林 威三雄	1961	46	女	右上腹部痛	後腹膜腫瘍	腫瘍摘除	360 g	3ヵ月で死亡
8	松本 和夫	1961	70	男	左季肋部腫瘤	—	腫瘍摘除	3200 g	4ヵ月で死亡
9	吉田 信夫	1961	36	女	腹部腫瘤	後腹膜腫瘍 大動脈瘤	腫瘍摘除	130 g	6ヵ月再発なし
10	木本 外科	1961	30	女	—	—	摘除	—	4年2ヵ月で死亡
11	木本 外科	1961	—	女	—	—	—	—	—
12	佐藤昭太郎	1967	58	男	左側腹部痛	左腎腫瘍	腫瘍摘除	590 g, 450, 70 g	—
13	岡村 九郎	1968	66	女	左側腹部痛 左側腹部腫瘤	後腹膜腫瘍	腸管合併切除	1500 g	10ヵ月健在
14	白石 祐逸	1969	68	女	便秘 腹部圧迫感	—	腫瘍摘除	3500 g	—
15	山形 敬一	1970	54	女	るい瘦, 腎部痛	後腹膜腫瘍	部分摘除	—	—
16	大室 博	1971	76	男	左側腹部腫瘤	後腹膜腫瘍	—	—	—
17	飯塚 満男	1971	55	女	食欲不振	—	—	4000 g	1ヵ月で死亡
18	森田喜一郎	1972	59	男	右側腹部腫瘤	後腹膜腫瘍	腫瘍摘除	410 g	1年1ヵ月健在
19	黒木 隆亭	1972	—	—	—	—	—	—	—
20	浅野 茂隆	1972	64	男	呼吸困難	—	—	1360 g	2ヵ月で死亡
21	早川 昌昭	1972	57	女	心窩部痛	肝癌	—	—	死亡
22	市川 碩夫	1975	48	女	右側腹部腫瘤	後腹膜腫瘍	右腎, 腫瘍摘除	765 g	8ヵ月で死亡
23	蟹本 雄右	1976	71	女	右側腹部腫瘤	後腹膜腫瘍	右腎, 腫瘍摘除	1600 g	4ヵ月で死亡
24	田宮 洋一	1978	24	女	両下肢浮腫	胆管癌	下大静脈切除	—	—
25	佐藤 伸一	1978	—	—	—	腎のう胞	—	—	—
26*	立花 祐一	1979	58	女	左側腹部痛	後腹膜腫瘍	右腎下大静脈切除	—	1年で死亡
27*	江里口正純	1980	66	女	—	—	—	—	—
28	宮城徹三郎	1981	46	女	左側腹部痛	左腎腫瘍	左腎, 腫瘍摘除	310 g	1ヵ月で死亡
29	小山 雄二	1982	48	女	左側腹部痛	後腹膜腫瘍	腫瘍摘除	385 g	1年で死亡
30	田中 徹	1983	65	男	心窩部不快感	後腹膜腫瘍	左腎, 腫瘍摘除	900 g	1年健在
31*	自 験 例	1984	74	男	右側腹部腫瘤	後腹膜腫瘍	化学療法	1340 g	4ヵ月で死亡

たがって、血管造影、腹部 CT 撮影を駆使してすみやかに腫瘍の進展範囲、側副血行路の発達の程度を把握し手術に踏み切るべきである¹²⁾。

結 語

下大静脈中部より発生した平滑筋肉腫の1剖検例を報告した。腫瘍は主に下大静脈腔外へ発育、進展、右腎に連続浸潤しており、肝と腹部大動脈周囲および右腎門部リンパ節に転移が認められたが、その他の臓器には浸潤転移を認めなかった。

本論文の要旨は、第108回日本泌尿器科学会関西地方会で発表した。

文 献

- 1) Pack GT and Tabah E J: Collective review. Primary retroperitoneal tumor; A study of 120 cases. *Int Abst Surg* **99**: 209~231, 1954
- 2) Herdman JP: Primary retroperitoneal tumor. *Brit J Surg* **40**: 331~339, 1953
- 3) Ehlers PN and Grinsehl H: Retroperitoneal tumors. *Langenbecks Arch. Klin Chir* **291**: 271~285, 1959
- 4) Skoog SJ McLeod DG, Stutzman RE and Bloom DA: Leiomyosarcoma of the inferior vena cava presenting as a suprarenal mass. *J Urol* **130**: 760~762, 1983
- 5) Justiniani FR, Cohn GH, Roen SA, Arribas II and Kushner DS: Budd-chiari syndrome due to leiomyosarcoma of the inferior vena cava. *Amer J Dig* **18**: 337, 1973
- 6) Blaash JW and Mon AB: Primary retroperitoneal tumors, *Surg, Clinics of North Amer*, **47**: 663~678, 1967
- 7) Kevorkian J: Leiomyosarcoma of large arteries and vein. *Surg* **73**: 390~400, 1973
- 8) Perl J: Ein fall von Sarkom der Vena Cava Inferior. *Virchows Arch Pathl Anst* **53**: 378~383, 1871
- 9) Adeyemi EO and Schejbal V: Leiomyosarcoma of the inferior vena cava; A case report with a review of the literature. *Postgraduate Medicine Journal* **58**: 515~519, 1982
- 10) Guedon J, Mesnard J and Poison J: Hypertension reno vascularie par leiomyosarcome de la veine cava inferieyre. *Ann Med Interne* **121**: 905~912, 1970
- 11) Hoffbrand AU: Leiomyosarcoma of the inferior vena cava leading to obstruction of the tricuspid valve. *Br Heart J* **26**: 709~714, 1964
- 12) Brewster DC, Athanasoulis CA and Darlig RC: Leiomyosarcoma of the inferior vena cava; Diagnosis and surgical management. *Arch Surg* **111**: 1081, 1976
- 13) Allan J, Burnett W and Lee FD: Leiomyosarcoma of the inferior vena cava. *Scot Med J* **9**: 352, 1964
- 14) Kaufman JJ and Gelbard M: Leiomyosarcoma of renal vein and inferior vena cava. *Urol* **18**: 173~176, 1981
- 15) Eilber F: Treatment of retroperitoneal sarcoma. In Kaufman, J.J. *Current Urologic Theraphy*, Philadelphia W. B. Saunders Co 1980

(1984年10月5日受付)