

Title	排泄性腎盂造影における非イオン性低浸透圧水溶性造影剤イオパミロン370の使用経験
Author(s)	宮川, 美栄子; 吉田, 修
Citation	泌尿器科紀要 (1984), 30(3): 431-435
Issue Date	1984-03
URL	http://hdl.handle.net/2433/118128
Right	
Type	Departmental Bulletin Paper
Textversion	publisher

排泄性腎盂造影における非イオン性低浸透圧
水溶性造影剤イオパミロン 370® の使用経験

京都大学医学部泌尿器科学教室（主任：吉田 修教授）

宮 川 美 栄 子
吉 田 修PRELIMINARY CLINICAL STUDIES WITH A NEW
NON-IONIC CONTRAST MEDIUM (IOPAMIDOL)
IN INTRAVENOUS PYELOGRAPHY

Mieko MIYAKAWA and Osamu YOSHIDA

From the Department of Urology, Faculty of Medicine, Kyoto University

(Director: Prof. O. Yoshida, M.D.)

The non-ionic and low-osmotic pressure contrast media Iopamilon 370 was used on 20 outpatients who had not been found to have abnormal renal function. The results were compared with those obtained with Urographin (76%), currently used at our department, on 13 of the 20 patients. The nephrograms and renal pelvis obtained using Iopamilon 370 tended to have a clearer contrast than those obtained with Urographin. No side effects were produced.

Key words: Non-ionic, Low-osmotic pressure contrast medium

はじめに

非イオン性低浸透圧水溶性造影剤として、すでに metrizamide (Amipaque®) が脊髄脳血管系の造影に使用されている。実験的には、従来より用いられているイオン性水溶性造影剤と比較して metrizamide を使用した場合は尿中に排泄されるヨード濃度が高いことが示されている¹⁾。しかし水溶液の状態が化学的に不安定で、長期保存のためには凍結乾燥する必要がある、使用直前に溶解して使用する不便さが欠点となっている。

Iopamidol は metrizamide と同様の物理化学的性質をもつ造影剤で、しかも水溶液で安定である。

今回、iopamidol の静脈性尿路造影 (IVP) における造影効果、安定性をイオン性水溶性造影剤であるウログラフィンと比較し検討したので報告する。

組織および性状

イオパミロン 370 は Fig. 1 に示すとき構造の iopamidol をヨード濃度で 370 mgI/ml 含有する水

溶性溶液である。37°C における粘稠度は 9.4 cps, pH 6.5~7.5 で、diatrizoate (76%ウログラフィン) とほぼ同じである。0.9%生理食塩液に対する浸透圧比は 2.7, 76%ウログラフィンは 9 であり、ウログラフィンに比べ約 1/3 の浸透圧である。

対象症例

1983年6月に京都大学医学部附属病院泌尿器科外来を受診し、腎機能検査に異常のない男性7例、女性13例の20症例である。年齢は22歳から77歳、平均55歳である。性別、年齢別分布は Table 1 に示す。疾患別分布は Table 2 のごとくである。

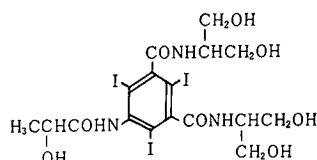


Fig. 1. イオパミロン 370 (iopamidol) の構造式

Table 1. 性別・年齢別頻度 (20症例)

年 齢	男	女
31 ~ 40		1
41 ~ 50	3	4
51 ~ 60	3	6
61 ~ 70	1	2
計	7	13

Table 2. 疾患別分布

疾 患 名	例数
* 尿路結石症	5
顕微鏡的血尿	4
* 腎または膀胱術後	4
* 尿路感染症	2
子宮筋腫	2
前立腺肥大症	2
前立腺癌	1
計	20

* 正常腎機能の腎盂像で評価

Table 3. 判 定 基 準

判定基準	判定部位 ネフログラム	腎 杯, 腎 盂	尿 管	膀 胱
(#) コントラストが良く診 断が容易なもの	腎実質, 腎の輪郭とも 鮮明である。	腎杯, 腎盂の細部まで 鮮明である。	尿管全体が連続して造 影される。	膀胱内部の全体が濃く 満たされて造影されて いる。
(#) コントラストはやや劣 るが診断が比較的容易 なもの	腎実質, 腎の輪郭の一 部がやや不鮮明である。	腎杯, 腎盂の一部がや や不鮮明である。	尿管の一部がやや不鮮 明である。	膀胱内部の一部がやや 不鮮明である。
(+) コントラストは劣るが 診断が可能なもの	腎実質あるいは腎の輪 郭の一部しか造影され ない。	腎杯, 腎盂の一部しか 造影されない。	尿管の一部しか造影さ れない。	膀胱内部の一部しか造 影されない。
(-) コントラストが悪く診 断不可能なもの	ほとんどないし全く造 影されない。	ほとんどないし全く造 影されない。	ほとんどないし全く造 影されない。	ほとんどないし全く造 影されない。

Table 4. 副作用判定基準

副作用の種類	重症度
悪 心	- + #
嘔 吐	- + #
発 赤	- + #
発 疹	- + #
瘙 痒 感	- + #
頭 痛	- + #
胸 痛	- + #
口 渴	- + #
咳 嗽	- + #
め ま い	- + #
頻 脈	- + #
顔 面 蒼 白	- + #
息 苦 し さ	- + #
け い れ ん	- + #
麻 痺	- + #
血 圧 低 下	- + #
シ ョ ッ ク	- + #

: 薬剤を必要としたもの
+ : 薬剤を要しないもの
- : なし

方 法

イオパミロン 370 のテストアンブルによるヨード過敏反応テストを施行後, 異常のないことを確認し腎盂造影をおこなった。

イオパミロン 370, 20 ml を30秒以内に静注し, 注入直後, 7分, 15分後に撮影した。

20症例のうち13症例については, イオパミロン 370 使用の1~2カ月前または後に撮影した76%ウログラフィンによる腎盂造影と比較した。

評 価 方 法

1. 造影効果: Table 3 に示す4段階の判定基準にしたがい, それぞれの撮影時間ごとに判定した。

2. 副作用: 問診, 視診により副作用の有無を判定した (Table 4)。

3. 臨床検査: 排泄性腎盂造影施行前および後10日

Table 5. イオパミロン370使用成績

症 例 No.	氏 名	年 齢	性 別	体 重 kg	診 断 名	造 影 効 果										副 作 用	有 用 性		
						ネフログラム		腎 杯		腎 盂		尿 管		膀 胱					
						直後	7分 15分	7分 15分	7分 15分	7分 15分	7分 15分	7分 15分	7分 15分						
1	SM	70	M	50	BPH, Bladder stones	+	+	+	+	+	+	+	+	+	+	+	+	-	+
						*	+	+	+	+	+	+	+	+	+	+	+	-	+
2	YK	37	F	49	microscopic hematuria	+	+	+	+	+	+	+	+	+	+	+	+	-	+
3	MK	70	F	37	chr. cystitis, renal stone	+	+	+	+	+	+	+	-	-	+	+	+	-	+
						*	+	+	+	+	+	+	-	-	+	+	+	-	+
4	FR	22	F	55	after ureterocystneostomy	+	+	+	+	+	+	+	+	-	-	+	+	-	+
5	KK	33	F	52	renal stone	+	+	+	+	+	+	+	-	+	-	+	+	-	+
						*	+	+	+	+	+	+	-	+	-	+	+	-	+
6	SK	62	F	48	l-contracted kidney	+	+	+	+	+	+	+	+	+	-	+	+	-	+
						*	+	+	+	+	+	+	+	+	+	+	+	-	+
7	KM	58	F	65	microscopic hematuria	+	+	+	+	+	+	+	-	+	-	+	+	-	+
						*	+	+	+	+	+	+	+	+	+	+	+	-	+
8	KT	44	F	51	after nephroureterectomy	+	+	+	+	+	+	+	+	+	+	+	+	-	+
						*	+	+	+	+	+	+	+	+	+	+	+	-	+
9	YT	76	M	55	BPH, Bladder tumor	+	+	+	+	+	+	+	+	+	+	+	+	-	+
10	SH	60	F	52	microscopic hematuria	+	+	+	+	+	+	+	+	+	+	+	+	-	+
11	SS	56	F	50	microscopic hematuria	+	+	+	+	+	+	+	+	+	-	-	+	-	+
12	MY	77	M	52	after nephroureterectomy	-	-	-	+	+	+	+	+	+	+	+	+	-	+
13	ME	53	M	47	s/o prostatic ca	+	+	+	+	+	+	+	+	+	+	+	+	-	+
						*	+	+	+	+	+	+	+	+	+	+	+	-	+
14	NH	41	M	47	ureteral stone	-	+	+	+	+	+	+	+	-	+	+	+	-	+
						*	+	+	+	+	+	+	+	+	+	+	+	-	+
15	MM	47	F	54	myoma uteri	+	+	+	+	+	+	+	+	+	+	+	+	-	+
						*	+	+	+	+	+	+	+	+	+	+	+	-	+
16	KS	47	F	45	myoma uteri	+	+	+	+	+	+	+	+	-	-	+	+	-	+
17	YT	58	M	69	renal stone	+	+	+	+	+	+	+	+	+	+	+	+	-	+
						*	+	+	+	+	+	+	+	+	+	+	+	-	+
18	KM	70	F	63	s/o urolithiasis	+	+	+	+	+	+	+	+	+	+	+	+	-	+
						*	+	+	+	+	+	+	+	+	+	+	+	-	+
19	HK	63	F	?	after total cystectomy	+	+	+	+	+	+	+	+	+	-	+	+	-	+
						*	+	+	+	+	+	+	+	+	-	-	+	-	+
20	MK	63	M	60	ureteral stone	+	+	-	+	+	+	+	+	+	+	+	+	-	+
						*	-	-	+	+	+	+	+	+	+	+	+	-	+

*: Urographin 使用

Table 6. 部位別造影効果

部 位	ネフログラム		腎杯・腎盂		尿 管		膀 胱	
	Iop.	Uro.	Iop.	Uro.	Iop.	Uro.	Iop.	Uro.
造 影 剤								
判 定								
+	5 (25%)	1 (7.7%)	9 (45%)	1 (7.7%)	1 (5%)	0	1 (5%)	0
+	7 (35)	4 (30.8)	8 (40)	7 (53.8)	7 (35)	4 (30.8)	7 (35)	6 (46.2)
+	7 (35)	7 (53.8)	3 (15)	5 (38.5)	11 (55)	8 (61.5)	11 (55)	6 (46.2)
-	1 (5)	1 (7.7)	0	0	1 (5)	1 (7.7)	1 (5)	1 (7.7)

Iop. : イオパミロン (20例)

Uro. : ウログラフィン (13例)

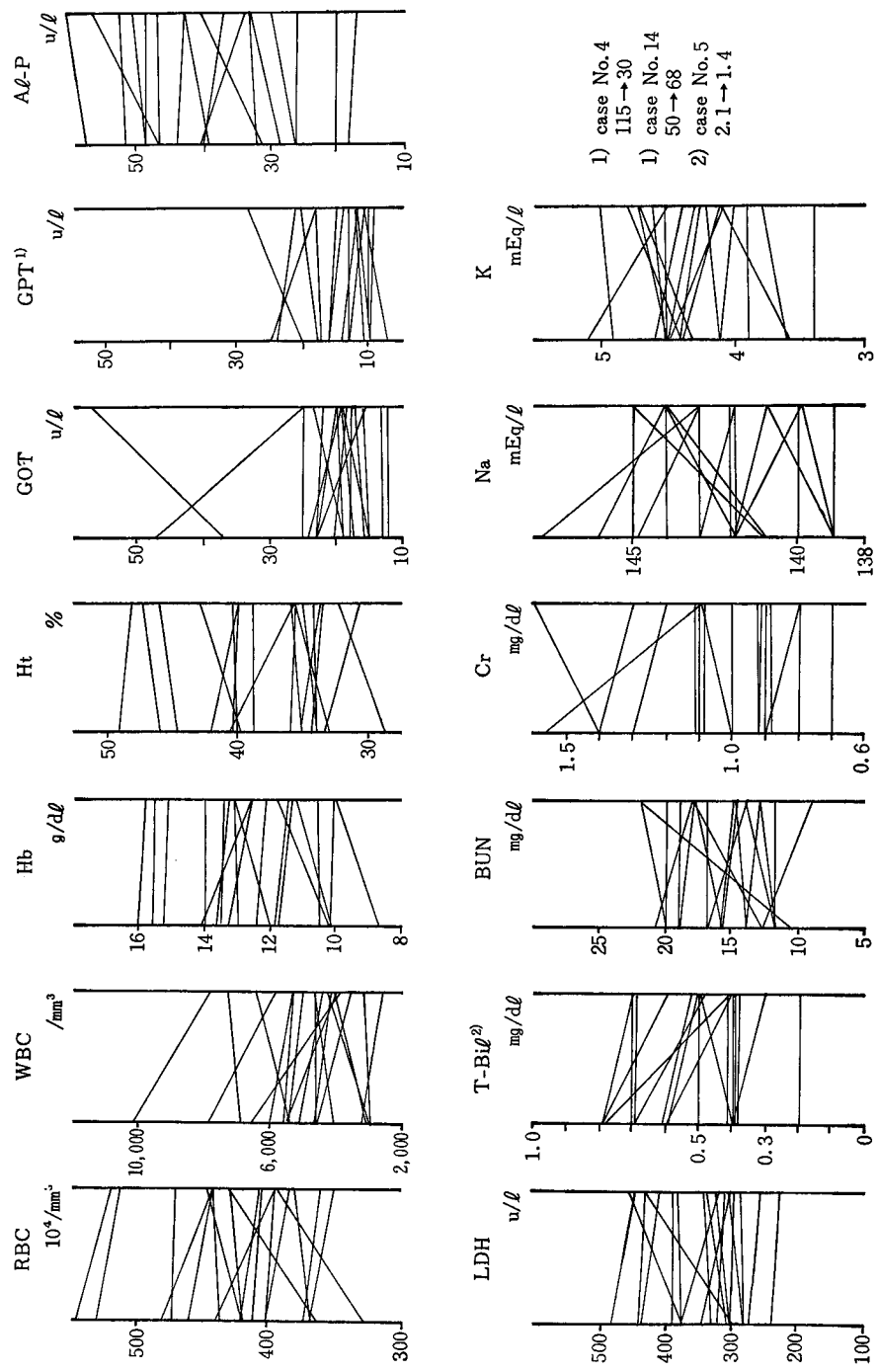


Fig. 2. 臨床検査成績

以内に血液、生化学的検査 (RBC, WBC, Hb, Ht, GOT, GPT, Al-P, LDH, T-Bil., BUN, Cr., Na, K) をおこなった。

4. 有用性の判定：それぞれの部位の造影効果、副作用の種類と重症度、臨床検査値および患者の状態により総合的に試験薬剤の有用性を以下の5段階に評価した。卅：まわめて有用，卅：有用，＋：やや有用，－：無用，×：有害

結 果

イオパミロン 370 を使用した20症例について (Table 5)，1. 造影効果 (76%ウログラフィンと比較)，2. 副作用，3. 有用性に関して検討した結果を示す。

1. 造影効果

7分，15分時撮影の2枚のフィルムより総合判定した結果を造影部位別にイオパミロンとウログラフィンで比較すると，Table 6 のごとくである。

ネフログラムで卅と判定されたものがイオパミロン使用の場合5例 (25%) であるのに対し，ウログラフィン使用では1例 (7.7%) である。腎杯，腎盂像でも卅はイオパミロンで9例 (45%) に対し，ウログラフィン1例 (7.7%) である。尿管，膀胱像については両者間にほとんど差がみられない。

2. 副作用

ヨード過敏反応テストの結果はいずれも陰性であった。ウログラフィン静注時によくみられる軽度の悪心，嘔吐，発赤，発疹などの副作用はまったくみとめられなかった。

造影剤使用前後における臨床検査成績の結果は Fig. 2 に示すごとくである。あきらかに造影剤によると思われる血液生化学的検査の異常はみとめられなかった。

3. 有用性

評価方法でのべたごとく総合的に判定した有用性は，Table 4 に示したように全例が卅 (有用) であった。

考 察

低浸透圧造影剤による排泄性尿路造影は，造影剤による浸透圧利尿効果が小さいため，コントラストのよい腎盂腎杯像が得られるといわれている²⁾。しかし Palma らによると従来の造影剤とあまり差がない⁵⁾という。われわれの症例の中で，従来の造影剤ウログラフィンとイオパミロンを同一の人に使用し比較できた13症例についてみれば，イオパミロンの方がコントラストのよいものが多い傾向がみられた。ただし尿管・膀胱像ではほとんど差がない。

従来より用いられている水溶性有機ヨード造影剤の副作用はアレルギー反応，化学的毒性および高浸透圧による反応に要約されるとされている²⁾。この中の浸透圧に注目し造影剤1分子あたりのヨード素の量を変えずに浸透圧を減少させることに成功したのが，非イオン性造影剤と総称されているものである。これによる各種の副作用の発生は従来のものに比べ低いと報告されているもの^{3,4)}が多いが，従来のものと変わらないとする報告もみられる⁵⁾。われわれの，腎機能正常の20症例にみれば副作用と思われる変化はまったくみられなかった。ただし今回ウログラフィンを用いた13例にも副作用はみられなかった。

造影効果，副作用，のいずれも著者により異なるのは，第1に評価の方法に問題があり，客観的数量化が可能になれば，さらに正確な評価，比較検討も可能になるものと思われる。また症例の選択方法，症例数も考慮した無作為化研究がおこなわれないかぎり結論は出しえないであろう。

結 語

1) 京都大学病院泌尿器科外来を受診し腎機能検査に異常のない20症例に，尿路造影剤として非イオン性低浸透圧水溶性造影剤イオパミロン 370 を使用した。

2) 造影効果および副作用について従来の76%ウログラフィンを20症例中13例に使用しイオパミロン 370 と比較した。

3) ネフログラムおよび腎杯，腎盂像についてはイオパミロン 370 の方がコントラストのよいものが多い傾向がみられた。尿管，膀胱像は差がなかった。

4) 副作用はみとめられなかった。

文 献

- 1) Wilcox J, Evill CA, Sage MR and Benness GT: Urographic excretion studies with non-ionic contrast agents, Iopamidol vs Iothalamate. Invest Radiol 18: 207~210, 1983
- 2) 岡田洋一・鈴木宗治：新しい尿路造影剤。臨床泌尿 37: 955~962, 1983
- 3) Grainger RG: Intravascular contrast media, the past, the present, and the future. Br J Radiol 55: 1~18, 1982
- 4) Grainger RG: Osmolality of intravascular radiological contrast media. Br J Radiol 53: 739~746, 1980
- 5) Palma LD, Rossi M, Stacul F and Agostini R: Iopamidol in urography. Urol Radiol 4: 1~3, 1982

(1983年12月6日迅速掲載受付)