京都大学学術情報リポジトリ
KURENAI 紅
Kyoto University Research Information Repository

京都大学
KYOTO UNIVERSITY

Title	原発性前立腺扁平上皮癌の1例
Author(s)	桑原, 守正; 松下, 和弘; 吉永, 英俊; 安芸, 雅史; 藤崎, 伸太; 降幡, 睦夫; 大朏, 祐治
Citation	泌尿器科紀要 (1993), 39(1): 77-80
Issue Date	1993-01
URL	http://hdl.handle.net/2433/117750
Right	
Type	Departmental Bulletin Paper
Textversion	publisher

Kyoto University

原発性前立腺扁平上皮癌の1例

藤崎病院泌尿器科（院長：藤崎伸太）
桑原 守正，松下 和弘，吉永 英俊*
安芸 雅史**，藤崎 伸太
高知医科大学第2病理学教室（主任：大脇祐治教授）
降幡 睦夫，大脇 祐治

PRIMARY SQUAMOUS CELL CARCINOMA OF THE PROSTATE: A CASE REPORT

Morimasa Kuwahara, Kazuhiro Matsushita, Hidetoshi Yoshinaga, Masashi Aki and Nobuta Fujisaki
From the Department of Urology, Fujisaki Hospital
Mutsuo Furihata and Yuji Ohtsuki
From the Second Department of Pathology, Kochi Medical School

Primary squamous cell carcinoma of the prostate is so rare that only 6 cases have been reported in the Japanese literature. This type of cancer is independent of androgen, and its prognosis seems to be generally poor.

The patient was a 76-year-old male who was admitted to our hospital with a chief complaint of dysuria. Although the markers for prostatic tumor were within normal ranges, findings in digital examination and imaging suggested prostatic cancer. Because of the marked dysuria, transurethral resection of prostate serving as a biopsy was carried out, and histopathological examination led to a diagnosis of squamous cell carcinoma. Despite 2 courses of chemotherapy with pepleomycin and cis-platinum (CDDP), followed by radiotherapy, the patient died from cancerous cachexia about 9 months after the initial examination.

(Acta Urol. Jpn. 39: 77-80, 1993)

Key words: Squamous cell carcinoma, Prostatic carcinoma

緒 言

前立腺癌の大部分は腺癌であり，稀に移行上皮癌，扁平上皮癌，未分化癌などが経験される．抗男性ホルモンに対する反応が悪く，一般に予後不良とされる原発性前立腺扁平上皮癌の稀なる1例を経験したので報告する．

症 例

患者：76歳，男性

初診：1990年10月3日

主訴：排尿困難

家族歴：特記すべきことなし

既往歴：5年前より高血圧および虚血性心疾患で治療中．

現病歴：数年前より夜間頻尿・排尿困難を自覚していたが放置していた．徐々に症状の増悪が見られたために1990年10月3日，本院を受診した．直腸診にて前立腺癌が疑われ精査目的にて1990年10月9日に入院．

現症：身長 164 cm，体重 52 kg．胸腹部に異常所見はなく，表在リンパ節は触知しなかった．直腸指診にて，前立腺は鳥卵大で表面不整・石様硬で，悪性でかつ精嚢腺への浸潤が疑われた．

入院時検査成績：末梢血および血液生化学検査には異常は認められなかった．前立腺腫瘍マーカーは PAP (RIA) 1.5 ng/ml, γ-SM 1.2 ng/ml, PA 2.2 ng/ml と正常範囲内であった．尿沈渣は RBC 5～10/

* 現：佐賀医科大学泌尿器科学教室
**現：徳島大学医学部泌尿器科学教室

hpf と軽度の血尿が認められるほかは異常はなく，尿細胞診は class II.

膀胱鏡検査：膀胱内に中等度の肉柱形成が認められるものの粘膜に異常所見はなかった．前立腺部尿道における粘膜も正常であった．

画像診断：KUB では明らかな骨の融解・形成の像はなかったが，骨シンチでは右腸骨梁に骨形成型の転移像が認められた．IVP では上部尿路に異常所見はなく，逆行性尿道造影では前立腺部尿道の延長と膀胱底部の挙上が見られた．前立腺エコー・CT スキャンでは前立腺は直腸面が辺縁不整で精嚢腺への浸潤がみられ，これは精嚢腺造影に一致する所見であった．以上より stage D と診断した．

入院後経過：前立腺癌の診断のもとに，排尿障害を解除することと組織の確定診断のために1990年に10月17日 TUR-P を施行し，病理組織学的に原発性前立腺扁平上皮癌と診断された．前立腺以外の臓器に原発と考えられる病変は見出しえなかった．pepleomycin 10 mg を連日5日間および cis-platinum (CDDP) 70 mg を第1日目に点滴静注するプロトコールで化学療法を2コース行ったが効果なく，さらに放射線治療も追加したが癌性悪液質にて初診より約9カ月後の1991年6月20日に死亡した．なお剖検は行っていない．

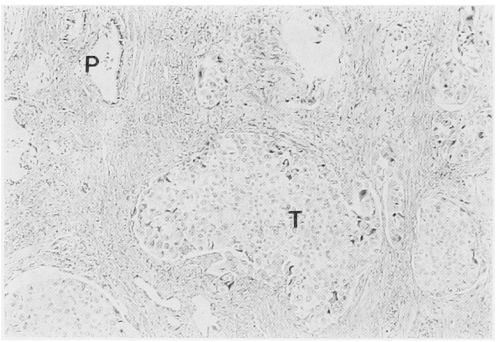

A

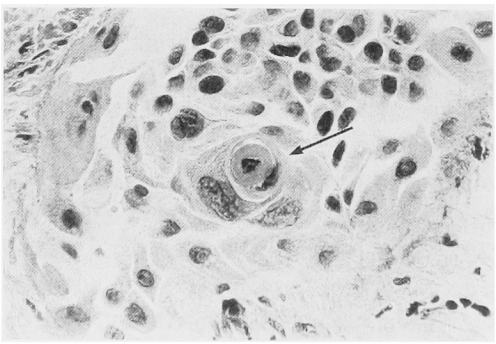

B

Fig. 1. Histological appearance

A. The tumor (T) shows alveolar and infiltrating into normal prostate (P). (HE stain ×80)
B. Note prominant keratinization among cancer cell nest (arrow). (HE stain ×520)

病理組織学的所見：TUR-P により採取した組織片を，10%ホルマリン固定後パラフィン包埋ブロックとし 4 μm の切片を作成したのち，HE 染色および免疫組織化学染色 (Avidin-Biotin conjugate 法，ABC 法) を行い，腫瘍病変につき検討した．HE 染色では，腫瘍は胞巣形成を示し正常前立腺組織を圧排しながら浸潤性に増殖し (Fig. 1A)，脈管侵襲，神経周囲浸潤も散見された．腫瘍細胞は腫大した核と明瞭な核小体を有し，胞巣内で角化を示す部がかなり認められたが (Fig. 1B)，明らかな癌真珠形成は見られなかった．細胞間橋は一部で認められた．また扁平上皮化生部は見られず，腺癌成分も存在していなかった．これらの腫瘍は TUR-P にて採取されたすべての切片において認められた．腫瘍細胞の ABC 法による免疫組織化学染色では，Epithelial Membrane Antigen (EMA)，ケラチンとも陽性で，Prostatic Specific Antigen (PSA), Carcino Embryonic Antigen (CEA), Neuron Specific Enorase (NSE) はいずれも陰性であった．以上より腫瘍は，前立腺に原発した中分化型扁平上皮癌と診断した．

考　　察

原発性前立腺扁平上皮癌はきわめて稀な疾患で，本邦では自験例を含めて7例の報告 (Table 1[1-6]) しか見られない．しかし Mott ら[7]によればその発生頻度は 0.5～1%が妥当な数字であり，決してそれほど稀なものではないとしている．

本症例の発生母地について Kahler ら[8]は前立腺部尿道より発生するとし，Gray ら[9] は尿道周囲の導管の移行上皮粘膜や reserve cell より発生するのではないかとしている．また前立腺上皮が慢性炎症などにより扁平上皮化生を生じた結果として発生するとの説も提唱されているが，Sutton ら[10]らによると前立腺肥大症の15.9%に扁平上皮化生が見られるのに比べ，扁平上皮癌は稀であり，いまだ見解の一致はみられていない．しかも実際には扁平上皮癌の多くの例はかなり進行したものが多く[8] その発生母地を特定することは困難な場合が多い．自験例は手術材料の病理組織学的検討において前立腺部尿道が正常であったこと，術前に抗男性ホルモン療法を受けていないこと，尿路感染の存在しなかったことなどより尿道周囲の導管より発

Table 1. Review of 7 cases of SCC of the prostate in Japan

No.	報告者	年齢	主訴	治療	予後	報告年	文献
1.	河崎屋ら[1]	65	排尿困難	抗男性ホルモン	6カ月で死亡	1959	癌の臨床
2.	畑　ら[2]	71	尿閉	TUR，ペプレオマイシン	3カ月生存	1981	日泌尿会誌
3.	佐々木ら[3]	78	排尿困難	抗男性ホルモン，ブレオマイシン	1年5カ月で死亡	1983	日泌尿会誌
4.	岡　村ら[4]	59	排尿困難	前立腺全摘出術，放射線・化学療法	1年3カ月で死亡	1984	日泌尿会誌
5.	濱　田ら[5]	75	尿閉	前立腺全摘出術	5カ月生存	1987	西日泌尿
6.	増　田ら[6]	74	排尿困難	恥骨上式前立線摘除術，UFT 内服	6年3カ月生存	1992	泌尿器外科
7.	自験例	76	排尿困難	TUR，ペプレオマイシン・CDDP	9カ月で死亡	1992	

生したと考えるのが妥当と思われるが，確定は困難である．

本症の好発年齢は Mott ら[7]は50歳代で平均70歳代としている．Table 1 に示すように本邦7例の平均年齢は71.1歳(59～78歳)であり通常の前立腺腺癌と変わらない．主訴は排尿困難が多く時に尿閉も見られる．

直腸指診では石様硬～軟までさまざまであり前立腺肥大症と診断され手術されているもの，また内視鏡や画像診断でも正常と診断されたものが多く，本症の術前診断の困難さがうかがえる．

一般に本症の診断には，以下の5項目の条件を満たす必要があるとされている[4-7]．

1．浸潤性増殖と退形成を示し，明らかに悪性腫瘍であること．

2．角化，癌真珠形成，細胞間橋など明らかな扁平上皮癌の組織像を示していること．

3．扁平上皮化生を伴った腺癌の組織像を示す部分がまったくないこと．(glandular または acinar pattern を示す部分がまったくないこと)

4．抗男性ホルモン療法を受けていないこと．

5．他臓器に扁平上皮癌がないこと．(ことに膀胱)

自験例では，これらの5項目をすべて満たしていたことより，原発性前立腺扁平上皮癌と診断しえた．

転移に関しては，骨転移は腺癌に比べ比較的少なく，あったとしても腺癌とは異なり骨融解型の場合が多い[9,11]とされているが，自験例は血清前立腺性酸性フォスファターゼ値が正常値を示し，かつ骨形成型の転移であった．

本症に対する有効な治療法はなく，抗男性ホルモン療法は無効とされている．報告を見るとわずかに肺転移に対して Adriamycin が著効を示した1例[12]と，放射線療法にて寛解をえた1例[13]がみられるのみである．Mott ら[7]によれば本症の平均生存期間は14カ月であり，進行が速やかできわめて予後不良である．自験例に対しては頭頸部領域の扁平上皮癌に有効とされる pepleomycin と CDDP を用いた化学療法を行い，さらに放射線療法も加えたが効果なく，癌性悪液質にて初診より約9カ月後に死亡した．

超音波検査の発達した現在，前立腺の内部より発生してくる癌があることに留意して早期発見に努め，前立腺全摘・膀胱前立腺全摘術にて根治をはかる以外に方法はない．また進行した症例では化学療法や放射線療法などの集学的治療が必要であろう．

結　語

76歳，男性の原発性前立腺扁平上皮癌の1例を報告するとともに，本症例を含めた本邦7例について若干の文献的考察を行い，早期発見・早期治療の重要性を強調した．

本論文の要旨は日本泌尿器科学会第47回四国地方会において吉永英俊が報告した．

文　献

1) 河崎屋三郎，白崎幸雄，小坂信生：前立腺扁平上皮癌．癌の臨床 **5**：101-105，1959
2) 畑　昌宏，太田信隆，大見　郎，ほか：前立腺扁平上皮癌の1例．日泌尿会誌 **72**：1511，1981
3) 佐々木信之，猪要忠治，竹中生昌：前立腺扁平上皮癌の1例．日泌尿会誌 **75**：265，1983
4) 岡村菊夫，伊東浩一，佐藤正文，ほか：原発性前立腺扁平上皮癌の1例．日泌尿会誌 **75**：979-983，1984
5) 濱田　斉，宇佐美道之，清原久和，ほか：原発性前立腺扁平上皮癌の1例．西日泌尿 **49**：195-199，1987
6) 増田　均，山田拓己，長浜克志，ほか：原発性前立腺扁平上皮癌の1例．泌尿器外科 **5**：519-521，1992
7) Mott LJM: Squamous cell carcinoma of the prostate: report of 2 cases and review of the literature. J Urol **121**: 833-835, 1979
8) Kahler JE Carcinoma of the prostate gland: A pathologic study. J Urol **41**: 557-574, 1939
9) Gray GF Jr and Marshall VF: Squamous

carcinoma of the prostate. J Urol **113**: 736-738, 1975

10) Sutton EB and McDonald JR: Metaplasia of the prostatic epithelium: a lesion sometimes mistaken for carcinoma. Am J Clin Pathol **13**: 607-615, 1943

11) Thompson GJ and Albers DD: Unusual carcinomas involving prostate gland. J Urol **69**: 416-425, 1953

12) Corder MP and Cicmil GA: Effective treatment of metastatic squamous cell carcinoma of the prostate with adriamycin. J Urol **115**: 222, 1976

13) Sieracki JC: Epidermoid carcinoma of the human prostate: Report of three cases Lab Invest **4**: 232-240, 1955

(Received on July 29, 1992
Accepted on September 19, 1992)