

Title	Pre-Cushing症候群の1例
Author(s)	市川, 智彦; 始関, 吉生; 角谷, 秀典; 井坂, 茂夫; 島崎, 淳; 寺野, 隆; 小林, 弘一; 山本, 和男; 田村, 泰; 古田, 尚; 松寄, 理
Citation	泌尿器科紀要 (1992), 38(9): 1031-1035
Issue Date	1992-09
URL	http://hdl.handle.net/2433/117652
Right	
Type	Departmental Bulletin Paper
Textversion	publisher

Pre-Cushing 症候群の 1 例

千葉大学医学部泌尿器科学教室 (主任: 島崎 淳教授)

市川 智彦, 始関 吉生, 角谷 秀典
井坂 茂夫, 島崎 淳

千葉大学医学部第二内科学教室 (主任: 吉田 尚教授)

寺野 隆, 小林 弘一, 山本 和男
田村 泰, 古田 尚

千葉県がんセンター臨床病理部 (主任: 松崎 理部長)

松 崎 理

A CASE OF PRE-CUSHING'S SYNDROME

Tomohiko Ichikawa, Yoshio Shiseki, Hidenori Sumiya,
Shigeo Isaka and Jun Shimazaki

From the Department of Urology, School of Medicine, Chiba University

Takashi Terano, Hirokazu Kobayashi, Kazuo Yamamoto,
Yasushi Tamura and Shou Yoshida

From the 2nd Department of Internal Medicine, School of Medicine, Chiba University

Osamu Matsuzaki

From the Division of Surgical Pathology, Chiba Cancer Center Hospital

A 66-year-old female was admitted to Chiba University Hospital for the evaluation of a left adrenal mass which was incidentally discovered by computerized tomography. The patient had no clinical signs of Cushing's syndrome. Although the plasma ACTH level was suppressed, serum cortisol and urinary 17-OHCS levels were normal. Serum cortisol was not suppressed by dexamethasone and loss of diurnal rhythm of cortisol was observed. Uptake of ¹³¹I-adosterol in the left adrenal gland was noted, but no accumulation was observed in the right one. Left adrenalectomy was performed. The tumor resected was 20×22×26 mm in size. Pathological diagnosis was adrenocortical adenoma. Whether slight abnormality of adrenocortical function without clinical symptoms observed in the present case would develop into a clinically typical Cushing's syndrome remains to be solved.

(Acta Urol. Jpn.: 38: 1031-1035, 1992)

Key words: Incidentaloma, Adrenocortical adenoma, Pre-Cushing's syndrome

緒 言

Cushing 症候群では通常中心性肥満, 満月様顔貌, 皮膚線条などの特徴的な身体所見を呈し, それらが診断上重要な鑑別点となることが多いが, このような身体所見をまったく呈さず腹部エコーや CT 検査などで偶然に副腎腫瘍を発見され諸検査の結果, Cushing 症候群と診断された例が報告されている¹⁻³⁾。このような症例の一部は Pre-Cushing 症候群として

報告されておりわれわれもこれに該当する 1 例を経験したので報告する。

症 例

患者: 66歳, 女性
既往歴: 33年前, 左腎結石にて手術。3年前, 白内障にて手術。1年前, 胃ポリープにて内視鏡の手術。
家族歴: 特記すべきことなし
現病歴: 1988年某病院にて糖尿病の診断を受けるも

特に治療はしなかった。このとき施行した腹部超音波検査にて肝に hemangioma を指摘されたが無症状のため経過観察をしていた。1991年3月腹部 CT 施行したところ偶然に左副腎に直径約 3 cm の腫瘤を指摘され、精査目的にて当院第二内科受診し5月30日同科入院となる。内分泌学的検査の結果 Pre-Cushing 症候群の診断により手術目的にて1991年9月4日当科入院となる。

現症：身長 150 cm, 体重 54 kg, 血圧146/92 (ニフェジピン徐放剤 60 mg/日内服中) 中心性肥満, 満月様顔貌, 皮膚線条などのいわゆる Cushing 症候群に特徴的な身体所見は認められなかった (Fig. 1)。

一般検査成績：血算；WBC 3,900/mm³, RBC 405万/mm³, Hb 12.5 g/dl, Ht 37.1%, Plt 21万/mm³.
血液生化学：GOT 12 IU/l, GPT 9 IU/l, LDH 345 IU/l, Alp 195 IU/l, TP 6.8 g/dl, Alb 3.9 g/dl, UA 4.7 mg/dl, BUN 13 mg/dl, Cre 0.63 mg/dl, T-

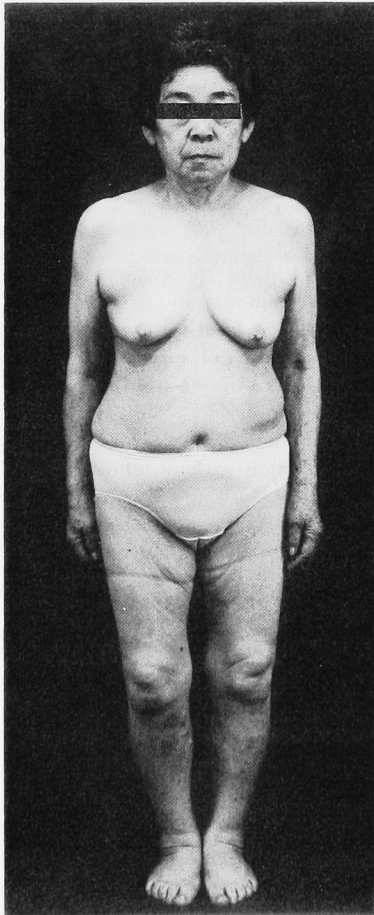


Fig. 1. Full-length portrait. No typical signs of Cushing's syndrome are observed.

Bil 0.6 mg/dl, D-Bil 0.1 mg/dl, I-Bil 0.5 mg/dl, TTT 0.9 U, ZTT 7.5 U, Na 139 mEq/l, K 3.7 mEq/l, Cl 104 mEq/l, Ca 8.7 mg/dl, Mg 1.8 mg/dl, I-P 2.8 mg/dl, T-Cho 249 mg/dl. CRP <0.2 mg/dl, 空腹時血糖 91 mg/dl. 尿一般：糖 (-), pH 7.5, Ket (-), Pro (-), Bil (-), 比重 1.013.

内分泌学的検査：血中 ACTH は低値を示したが、コルチゾル、アルドステロン、レニン活性はいずれも正常範囲内であった。コルチゾルの日内変動は消失していた。デキサメサゾン抑制試験 (2 mg, 8 mg) にて血中コルチゾルは抑制されず、CRF 試験にて ACTH, コルチゾルは低反応であったが反応した。迅速 ACTH 負荷試験にて正常反応であった。尿中アドレナリン、ノルアドレナリン、VMA はすべて正常範囲内であった (Table 1)。また 75 g OGTT では糖尿病パターンを示した。

画像診断：腹部 CT にて左腎上方に孤立性の均一な腫瘤像を認めた (Fig. 2)。腹部超音波検査では左腎上方に辺縁平滑な low echoic lesion を認めた。¹³¹I-アドステロール副腎シンチでは左副腎のみに集積が認められ右への集積は認められなかった (Fig. 3)。

以上より、左副腎腺腫による Pre-Cushing 症候群と診断した。1991年9月13日全身麻酔下に肋骨弓下孤状および逆 Y 切開により経腹的に左副腎摘出術を施行した。

手術所見：左腎上縁に接して直径約 3 cm の腫瘍を認めた。これは腎に接する部分は強い癒着を認めたが、それ以外の周囲組織からは容易に剝離され、左副腎静脈を結紮し腫瘍を摘出した。近接するリンパ節の腫大は認められなかった。

摘出標本は 16 g の左副腎組織で剖面では正常副腎組織を周囲に圧排する比較的境界明瞭な 20×22×26 mm の黄褐色の腫瘍が認められ黒色部分も混在していた (Fig. 4)。

病理組織所見：腫瘍は核異型の少ない円形の核と好酸性の胞体を有する充実細胞 (compact cell) を主とし、淡明で豊かな胞体を有する少量の明調細胞 (clear cell) を混ざる混合型の腺腫であった。腫瘍細胞の一部には胞体に黒色の色素顆粒が認められた。また骨髓脂肪化生様変化が散見された。核分裂像や壊死などの悪性を疑わせる所見は認められなかった (Fig. 5)。

術後経過：術後ステロイドは特に補充しなかった。患者は術後4カ月を経過した現在耐糖能も正常化し特に異常を見ない。

Table 1. Endocrinological examinations

1. p-ACTH (pg/ml)	7.8 (10-40)	s-aldosterone (pg/ml)	125.0 (10-180)
s-cortisol (μ g/dl)	12.0 (5-20)	s-DHEA-S (ng/ml)	543 (400-1500)
		p-renin activity (ng/ml/h)	0.69 (0.2-2.7)
u-17-OHCS (mg/day)	5.3 (2.2-7.3)	u-adrenarin (μ g/day)	6.4 (3-15)
u-17-KS (mg/day)	4.4 (2.4-11.0)	u-noradrenarin (μ g/day)	56.8 (26-121)
<u>u-free-cortisol (μg/day)</u>	149 (30-100)	u-VMA (mg/day)	2.6 (1.3-5.1)
2. <u>Diurnal rhythm</u>	8° 12° 16° 20° 24° 4° 8°		
s-cortisol (μ g/dl)	14.8 14.8 15.4 16.6 13.4 14.2 14.7		
3. <u>Dexamethasone suppression test</u>		2 mg/day 8 mg/day	
p-ACTH (pg/ml)	0.00	7.52	—
s-cortisol (μ g/dl)	14.8	13.9	12.0
u-17-OHCS (mg/day)	7.1	7.9	7.0
4. CRF loading test	0° 15° 30° 60° 90° 120°		
p-ACTH (pg/ml)	7.8 9.1 11.4 27.6 11.7 10.9		
s-cortisol (μ g/dl)	12.0 13.1 18.4 22.4 20.7 19.5		
5. Rapid ACTH loading test	0° 30° 60°		
s-cortisol (μ g/dl)	11.7 23.9 28.0		
s-aldosterone (pg/ml)	125 408 462		
p-renin activity (ng/ml/h)	0.69 0.51 0.43		

p: plasma. u: urinary. (): normal value.

Examinations underlined demonstrate abnormal values or results.

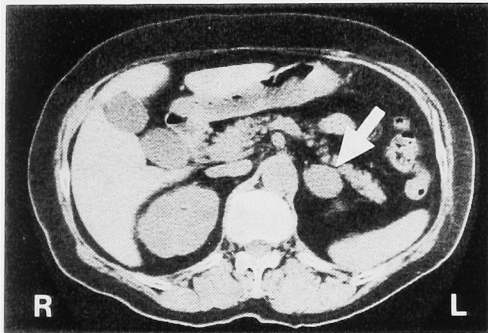


Fig. 2 CT scan shows a homogeneous tumor (arrow) in the left adrenal region.

考 察

CT や超音波検査などの診断技術の進歩により, 近年副腎の偶発腫瘍が多く発見されるようになってきた^{4,5)}. Charbonnel ら¹⁾は CT にて偶然発見した副腎腫瘍について内分泌学的検査を行うことにより診断しえた Cushing 症候群を Pre-Cushing 症候群として初めて報告した. これは Cushing 症候群に特徴的な身体所見を呈さず, 血中コルチゾール値も正常範囲内であるが, 血中 ACTH 低値, デキサメサゾン負荷にて血中コルチゾール値が抑制されず, 副腎シンチにて患側のみに集積を認めるといった特徴を持って

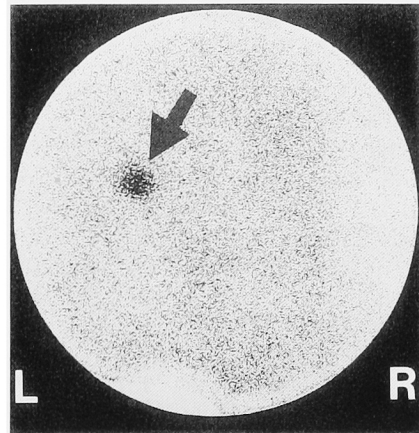


Fig. 3. ¹³¹I-adosterol scintigraphy shows good uptake of ¹³¹I-adosterol in the left adrenal gland (arrow), and uptake of ¹³¹I-adosterol in the right adrenal gland is suppressed.

た. その後同様の範疇に属すると思われる症例がこの名称あるいは他の名称にて報告されている^{1-3,6-8)}. McLeod ら³⁾はこれを Sub-clinical Cushing 症候群と呼んだが特徴は一致しており, これらをまとめて自験例とともに Table 2 に記した. 内分泌学的検査にてすべて共通していることは, 1) 血中 ACTH の低

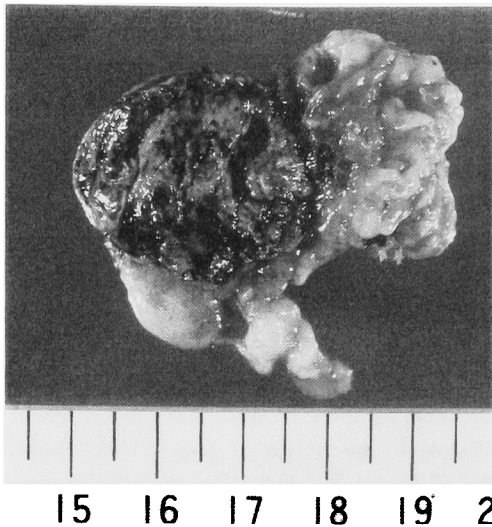


Fig. 4. Resected tumor shows yellowish brown and black regions.

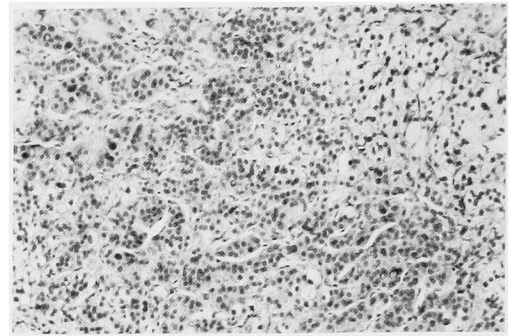


Fig. 5. Histological examination shows adrenocortical adenoma consisting of large amount of compact cells and small amount of clear cells. H&E stain. $\times 100$.

Table 2. Pre-Cushing 症候群の報告例

No	報告者	年齢	性別	患側	大きさ (cm)	ACTH (plasma)	Cortisol 日内変動	Dexamethasone 抑制試験
1	Charbonnel ¹⁾	55	男	右	7.5×6×5	↓	あり	無抑制
2	Bogner ²⁾	53	男	右	4×3.8×3.5	—	ややあり	やや抑制
3	McLeod ³⁾ *	37 ~ 62 (49±10)	男: 3人 女: 3人	2 - 7 (3.7±1.9)	↓	↓	消失	無抑制
4	〃					↓	消失	無抑制
5	〃					↓	ややあり	無抑制
6	〃					やや低下	消失	—
7	〃					↓	ややあり	—
8	〃	〃	〃	〃	↓	—	—	
9	藤山 ⁶⁾	59	男	右	2	↓	消失	無抑制
10	〃	65	女	右	—	↓	消失	無抑制
11	橋本 ⁷⁾	52	女	左	—	↓	消失	無抑制
12	則武 ⁸⁾	49	男	左	1.6	↓	消失	無抑制
13	自験例	66	女	左	2×2.2×2.6	↓	消失	無抑制

血中 Cortisol 値は全報告例において正常範囲であった。尿中 17-OHCS および 17-KS は記載のあった報告例においてすべて正常範囲であった。副腎シンチについても記載のあった報告例のすべてにおいて患側の集積および対側の抑制が認められた。

* Sub-clinical Cushing's syndrome として報告されているが、特徴が共通しているので Table に加えた。

値、2)血中コルチゾール正常、3)尿中 17-OHCS、17-KS 正常、4)副腎シンチにて患側のみの集積があるということである。尿中コルチゾールや血中コルチゾール日内変動などは症例により異なっていた。

ここで問題になってくることは、果たしてこの腫瘍を持つ患者を無処置のまま経過を観察した場合、将来 Cushing 症候群による特徴的な身体所見と内分泌学的所見などを呈するようになるかということである。これについてはいまだ不明であるが、Charbonnel

ら¹⁾の症例では、CT にて発見してから5年後に手術にて摘出したが、この間腫瘍の大きさに変化がない、血中コルチゾールは正常範囲内、Cushing 症候群に特徴的な身体所見を呈さなかったことなどから、将来的にも同様の状態であり続ける可能性を示しているものと思われる。しかし Cushing 症候群そのものが経過の長い疾患であり、Pre-Cushing 症候群が Cushing 症候群の前段階であるか、あるいは別個の疾患であるのかを明らかにするのは今後の課題であろう。しかし

軽度であっても内分泌環境の異常が長期におよんだときの障害を考えれば摘除が第一選択と考えられる。自験例を含めた13例のうち12例で手術を施行している。術後のコルチコイド補充療法については、記載のあった9例のうち7例が補充しており、自験例を含めた2例が補充療法を行わなかった。また補充を行った7例も7日から4カ月と Cushing 症候群の術後に比し早期にコルチコイド補充から離脱することができた。これは術前のコーチゾル値が Cushing 症候群と比較して低いことから、ACTH の抑制やそれに伴う対側の副腎の抑制が比較的軽度であり腺腫の摘出により対側の副腎から必要量のコーチゾルが分泌され始めるからと考えられる。

Nozaki ら⁹⁾、井上ら¹⁰⁾また湯下ら¹¹⁾は Cushing 症候群の身体所見を呈さず偶然発見された Cushing 症候群を Non-Cushingoid Cushing 症候群として報告しているが、これらにおいては血中コーチゾルが高値を示しており、Table 2 に示した症例とはこの点で異なっている。しかし Non-Cushingoid Cushing 症候群は Pre-Cushing 症候群から Cushing 症候群となる一つの過程である可能性もあり、これを明らかにすることも今後の課題の一つであろう。

結 語

CT にて偶然発見された Pre-Cushing 症候群の1例を報告するとともに若干の文献的考察を加えた。

本論文の要旨は第480回日本泌尿器科学会東京地方会において発表した。

文 献

- 1) Charbonnel B, Chatal JF and Ozanne P: Does the corticoadrenal adenoma with "Pre-Cushing's syndrome" exist? *J Nucl Med* **22**: 1059-1061, 1981
- 2) Bogner U, Eggens J, Hensen J, et al.: Incidentally discovered ACTH-dependent adrenal adenoma presenting as 'Pre-Cushing's syndrome'. *Acta Endocrinol* **111**: 89-92, 1986
- 3) McLeod MK, Thompson NW, Gross MD, et al.: Sub-clinical Cushing's syndrome in patients with adrenal gland incidentalomas. *Am Surg* **56**: 398-403, 1990
- 4) 伊藤悠基夫: 副腎偶発腫瘍—全国アンケート調査報告. *内分泌外科* **6**: 245-251, 1989
- 5) 角谷秀典, 西川泰世, 井坂茂夫, ほか: 内分泌非活性および症状を欠くステロイド産生副腎腫瘍. *西日泌尿* **50**: 1473-1478, 1988
- 6) 藤山千里, 倉富一成, 真崎善二郎, ほか: Pre-Cushing 症候群の2例. *内分泌外科* **7**: 127-129, 1990
- 7) 橋本浩三, 永金知臣, 平沢龍登, ほか: Pre-Cushing 症候群を呈した副腎機能性腺腫の1例. *日内分泌会誌* **66**: 852, 1990
- 8) 則武昌之, 森本浩吉, 安友佳朗, ほか: 無症候性コルチゾール産生副腎腺腫の1例. *日内分泌会誌* **66**: 852, 1990
- 9) Nozaki H, Funahashi H, Sato Y, et al.: Four cases of non-Cushingoid Cushing's syndrome. *内分泌外科* **6**: 91-95, 1989
- 10) 井上準之助, 大野美保, 岩岡大輔, ほか: Non-Cushingoid Cushing 症候群の1例. *ホト臨床* **37** (増刊号): 147-149, 1989
- 11) 湯下芳明, 原口 哲, 酒井英樹, ほか: Non-Cushingoid Cushing 症候群の1例. *泌尿紀要* **36**: 1429-1433, 1990

(Received on January 22, 1992)
(Accepted on April 6, 1992)