

Title	原発性尿管腫瘍による自然腎盂外溢流の1例
Author(s)	鈴木, 淳史; 森田, 照男; 目黒, 則男; 友岡, 義夫; 前田, 修; 細木, 茂; 黒田, 昌男; 三木, 恒治; 宇佐美, 道之; 古武, 敏彦
Citation	泌尿器科紀要 (1992), 38(1): 51-54
Issue Date	1992-01
URL	<a href="http://hdl.handle.net/2433/117449">http://hdl.handle.net/2433/117449</a>
Right	
Type	Departmental Bulletin Paper
Textversion	publisher

## 原発性尿管腫瘍による自然腎盂外溢流の1例

大阪成人病センター泌尿器科 (部長: 古武敏彦)

鈴木 淳史, 森田 照男, 目黒 則男, 友岡 義夫  
前田 修, 細木 茂, 黒田 昌男, 三木 恒治  
宇佐美道之, 古武 敏彦

### SPONTANEOUS PERIPELVIC EXTRAVASATION ASSOCIATED WITH PRIMARY URETERAL TUMOR: A CASE REPORT

Atsushi Suzuki, Teruo Morita, Norio Meguro,  
Yoshio Tomooka, Osamu Maeda, Sigeru Saiki, Masao Kuroda,  
Tsuneharu Miki, Michiyuki Usami and Toshihiko Kotake  
*From the Department of Urology, The Center for Adult Diseases, Osaka*

A case of spontaneous peripelvic extravasation associated with primary ureteral tumor is reported. A 56-year-old woman presented with left flank pain. Excretory urogram and abdominal computed tomographic (CT) scan demonstrated left hydronephrosis with extravasation of contrast materials around the renal pelvis. Retrograde pyelogram showed the filling defect in the left upper ureter. Under diagnosis of ureteral tumor, total nephroureterectomy was performed. Histological findings revealed transitional cell carcinoma.

80 cases of spontaneous peripelvic extravasation in Japan were reviewed and discussed briefly. (Acta Urol. Jpn. 38: 51-54, 1992)

**Key words:** Spontaneous peripelvic extravasation, Primary ureteral tumor

#### 緒 言

腎盂外尿溢流は排泄性腎盂造影などで稀に認められる現象であるが、その多くは尿路結石によるものである。今回、われわれは原発性尿管腫瘍による自然腎盂外溢流を経験したので、若干の文献的考察を加えて報告する。

#### 症 例

患者: 56歳, 女性

主訴: 左側腹部痛

家族歴: 特記すべきことなし

既往歴: 53歳時, 夏型過敏性肺臓炎

現病歴: 1990年2月16日, 左側腹部痛を主訴に近医を受診した。発熱, 嘔気および嘔吐も伴うため注腸透視を受けたが異常が認められなかった。左側腹部痛が持続するため, 同年3月2日他医に転院し, DIP および腹部 CT が施行され, 左水腎症および尿路外への造影剤の流出が認められたため, 同年3月6日当科へ紹介された。

入院時現症: 体格, 栄養状態良好。貧血, 黄疸なく, 表在リンパ節は触知しない。左側腹部に軽度圧痛を認める以外, 胸腹部理学的に異常なし。

入院時検査成績 血液; 末梢血および血液生化学検査は特に異常なし。CRP 4 (+)。赤沈1時間値 226 mm。尿所見; 沈渣, 赤血球 多数/hpf。白血球 3~20/hpf。細胞診陰性。細菌培養陰性。

X線検査所見・DIP では, 左腎は中等度の水腎症を示し, 腎盂周囲に造影剤の流出が認められた (Fig. 1)。腹部 CT では, 左腎背側に water density area が見られ, 拡張した腎盂および Gerota 筋膜内への造影剤の流出が認められた。尿管は腎下極の高さで壁の肥厚を認めるが, 結石陰影は認められなかった (Fig. 2)。入院後の逆行性腎盂造影では, 尿管に陰影欠損像は認めず, また尿路外への造影剤の流出も認められなかった (Fig. 3)。

以上より, 腎盂外尿溢流を伴う尿管腫瘍の疑いにて1990年3月12日手術が施行された。

手術所見・左腎は周囲組織と強固に癒着しており, 背側に尿の貯留が認められた。腎下極の高さで尿管は

石様硬に肥厚，同部の尿管壁を生検したところ，迅速病理検査にて carcinoma と診断されたため，左腎尿管全摘除術が施行された。

摘出標本 尿管は腎下極の高さにおいて約 2 cm にわたり壁の肥厚を認め，内腔は圧排されほぼ消失しており，invasive type の尿管腫瘍と考えられた。腎盂粘膜には尿の溢流部位を示す肉眼的亀裂は認められなかった。

病理組織学的所見：腫瘍細胞は索状に配列し，線維芽細胞や炎症細胞が瀰漫性に浸潤している。核は大小不同で異型が強く，浸潤性に増殖する grade 3 の移行上皮癌 (pT<sub>3</sub>) と診断された。

術後経過：術後経過は良好で，3月27日より術後補助化学療法として M-VAC を 2 コース施行し，術後 10カ月現在，再発転移の徴候なく健在である。

## 考 察

腎盂外尿溢流は1930年，Fucks<sup>1)</sup> が排泄性腎盂造影時に尿路外に尿が流出した症例を経験し，報告したのを嚆矢とし，以後，諸家の報告がみられ，その発生機序や画像上の特徴，原因疾患などについて検討がなされてきた。

腎盂外溢流の発生機序について一般には Hinman Jr.<sup>2)</sup> の説が用いられている。すなわち，なんらかの原因で腎盂内圧が上昇した場合，解剖学的に腎盂粘膜で最も弱い腎杯円蓋部に顕微鏡的亀裂が生じ，尿が腎盂外へ流出する。流出した尿は renal sinus へ入り，リンパ管に破れると pyelolymphatic backflow，静脈に破れると pyelovenous backflow をおこし，さらに腎杯周囲および腎周囲組織へ広がると peripelvic extravasation となる，というものである。腎盂外に尿が溢流することは，過度の腎盂内圧の上昇による腎の障害を逃れるための安全機構であると考えられており，ほとんどの症例で24時間以内に溢流像が消失する

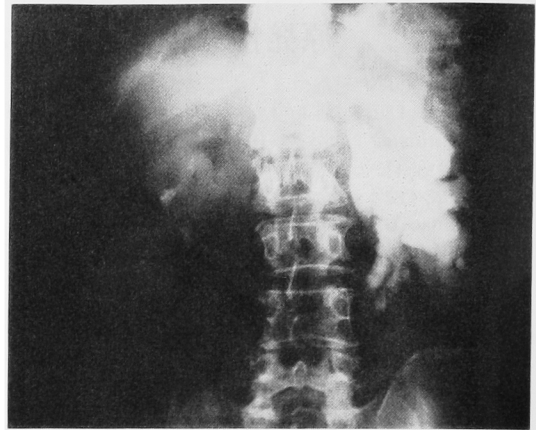


Fig. 1. DIP shows left hydronephrosis and extravasation of contrast medium around the renal pelvis.

とされている。腎盂外尿溢流の頻度は Cooke and Bartucz<sup>3)</sup> によれば，排泄性腎盂造影検査を施行した 16,574 人のうち 14 人 (0.1%) にしか認められなかったと報告している。一方，Schwartz ら<sup>3)</sup> は renal colic 時に行った排泄性腎盂造影を注意深く観察することにより 256 人のうち 16 人 (6.3%) に見られたと報告している。すなわち，なんらかの原因で尿管に閉塞が起こった場合，この安全機構により溢流をきたすことは，それほど稀なものではないと考えられる。また腎盂外溢流が外傷や破壊的な腎疾患や人為的操作なしに見られた場合，自然腎盂外溢流と呼んでいる。Schwartz ら<sup>3)</sup> はこの“自然 (spontaneous)”という言葉を用いて Table 1 のごとく定義している。

腎盂外溢流とよく似た病態で，しばしば混同されやすく時に鑑別も困難とされる疾患として腎盂破裂がある。尿路外へ尿が流出することに対して，観血的治療を要する場合の多い破裂と，おもに保存療法がとられ

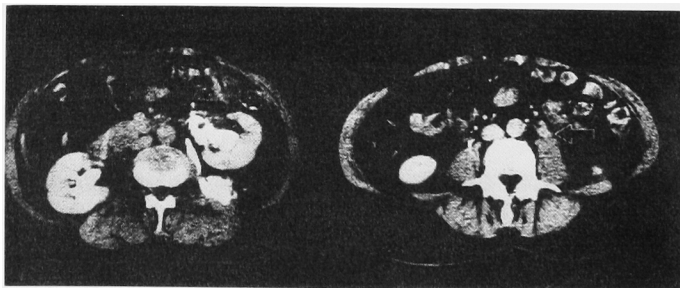


Fig. 2. Abdominal CT scan demonstrates extravasation of contrast materials and water density area in Gerota's fascia. The wall of left ureter is thick at the level of the lower pole of left kidney.

Table 1. "Spontaneous" の定義

- 1) 最近 3 週間以内に、尿管への器械的操作を受けていない。
- 2) 以前に腎・上部尿管、またはその周囲の手術を受けていない。
- 3) 外傷の既往がない。
- 4) 腎に腫瘍などの破壊的病巣がない。
- 5) 尿路系に体外からの外的圧迫がない。
- 6) 結石などによる腎盂尿管の圧迫壊死がない。

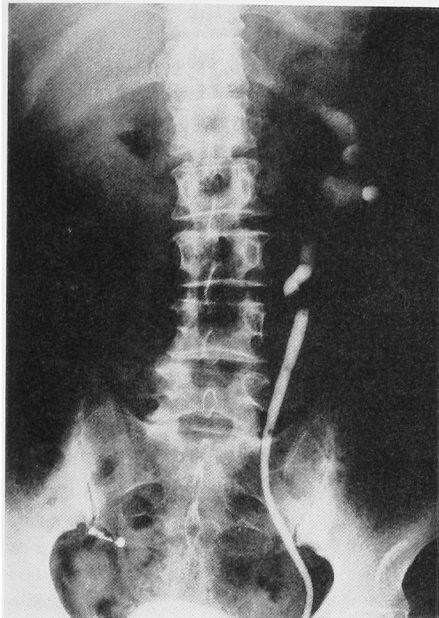


Fig. 3. Retrograde pyelogram shows no contrast materials around the renal pelvis.

Table 2. 自然腎盂外溢流の原因疾患

良性疾患	症例数	悪性疾患	症例数
尿路結石	43	尿管腫瘍	6
腎盂尿管移行部狭窄	1		
単純子宮摘出後	1	胃癌	6
尿管狭窄	1	前立腺癌	2
尿管憩室	1	膀胱癌	2
神経因性膀胱	1	子宮癌	2
小計	48	精巣腫瘍	2
		悪性リンパ腫	1
不明	11	小計	21

る溢流を鑑別することは重要である。Schwartz ら<sup>2)</sup>は両者の鑑別点を以下のように示した。排泄性腎造影にて、溢流では腎杯周囲に造影剤の漏出が認められ、かつ一過性(24~48時間)である。溢流では尿管が描出されるが破裂では描出されず、また腸腰筋陰影は消失しない、などといったレントゲン上の特徴をあ

Table 3. 自然腎盂外溢流の治療法

観血的治療	症例数	非観血的治療法	症例数
腎または尿管摘出術	12	保存的	31
トレナージ	5	尿管カテーテル	13
腎瘻・尿管皮膚瘻	3	経皮的腎瘻造設	6
切石術	5		
尿管膀胱新吻合術	2	結石抽出術	2
回腸導管	1		
小計	28	小計	52

げ、全身状態は破裂例の方が発熱、白血球増多をとめない重篤であると述べている。

自然腎盂外溢流の本邦報告例は、われわれの調べたかぎり1976年の山本<sup>9)</sup>に始まり、自験例が80例目と思われる。原因疾患としては良性が48例、悪性が21例で良性疾患のうち尿路結石が43例と大半を占めており、全体でも半数を越えている。悪性疾患のなかでは尿管腫瘍は6例で全例原発性であり、胃癌とともに最も多かった(Table 2)。

治療法は、従来、自然腎盂外溢流の場合は非観血的治療法がとられることが多く、80例中52例にのぼっている(Table 3)。しかし、悪性疾患などによる慢性的な閉塞が原因の場合、retroperitoneal fibrosis や urinoma, perirenal abscess などの合併症を認めることが比較的多いとされ、早期に閉塞の解除を望めない症例では、原疾患の治療とともに経皮的腎瘻造設などの尿路変向術が必要であると考えられる。

### 結 語

原発性尿管腫瘍による自然腎盂外溢流の1例を報告するとともに、本邦報告例80例を集計し若干の文献的考察を加えた。

### 文 献

- 1) Fucks SA: Pyelovenous backflow in human kidney. J Urol 23: 65-74, 1930
- 2) Hinman F, Jr: Peripelvic extravasation during ring intravenous urography, evidence for an additional route for backflow after ureteral obstruction. J Urol 85: 385-395, 1961
- 3) Schwartz A, Caine M, Hermann G, et al.: Spontaneous extravasation during intravenous urography. AJR 98:27-40, 1966.
- 4) Cooke GM and Bartucz JP: Spontaneous extravasation of contrast medium during intravenous urography. Report of fourteen cases and a review of the literature. Clin Radiol 25: 87-93, 1974
- 5) 山本尊彦: 尿管結石による自然腎盂外溢流の1

例. 西日泌尿 38 : 540-544, 1976

(Received on February 26, 1991)  
(Accepted on May 23, 1991)