京都大学学術情報リポジトリ
KURENAI 紅
Kyoto University Research Information Repository

京都大学
KYOTO UNIVERSITY

Title	腎盂移行上皮癌と偶発腎細胞癌の同時同側性重複腫瘍の1例
Author(s)	谷口, 光宏; 永井, 司; 武田, 明久; 篠田, 徳郎; 原田, 吉將; 高橋, 義人; 栗山, 学; 河田, 幸道
Citation	泌尿器科紀要 (1991), 37(7): 733-737
Issue Date	1991-07
URL	http://hdl.handle.net/2433/117226
Right	
Type	Departmental Bulletin Paper
Textversion	publisher

Kyoto University

腎盂移行上皮癌と偶発腎細胞癌の同時同側性重複腫瘍の1例

総合病院高山赤十字病院泌尿器科（部長：武田明久）
谷口 光宏，永井 司，武田 明久
総合病院高山赤十字病院中央検査部病理（主任：篠田徳郎）
篠 田 徳 郎
岐阜大学医学部泌尿器科学教室（主任：河田幸道教授）
原田 吉將，高橋 義人，栗山 学，河田 幸道

IPSILATERAL SYNCHRONOUS RENAL PELVIC TRANSITIONAL CELL CARCINOMA AND RENAL CELL CARCINOMA: A CASE REPORT AND REVIEW OF THE LITERATURE

Mitsuhiro Taniguchi, Tsukasa Nagai and Akihisa Takeda
From the Department of Urology, Takayama Red Cross Hospital
Tokuro Shinoda
From the Departmant of Pathology, Takayama Red Cross Hospital
Yoshimasa Harada, Yoshito Takahashi, Manabu Kuriyama and Yukimichi Kawada
From the Department of Urology, Gifu University School of Medicine

A case of ipsilateral transitional cell carcinoma of left renal pelvis and left renal cell carcinoma is presented. A 75-year-old male consulted our hospital with the complaint of painless gross-hematuria which had persisted for four years. Excretory urography revealed left non-visualized kidney. Retrograde pyelography demonstrated the filling defect, which had an irregular border, in the left renal pelvis. The selective left renal arteriography revealed the hypervascular region in the left renal cortex. Intraarterial chemotherapy with CDDP, MTX and ADR was performed preoperatively. Then, total left nephroureterectomy and segmental resection of the bladder was done. The surgisal specimen was pathologically diagnosed as transitional cell carcinoma of the renal pelvis and renal cell carcinoma of the left kidney. This case is the 23rd reported case of ipsilateral synchronous renal malignancy in Japan.

(Acta Urol. Jpn. 37: 733-737, 1991)

Key words: Double cancer, Pelvic transitional cell carcinoma, Renal cell carcinoma

緒 言

腎盂尿管と腎実質の重複腫瘍は稀であり，現在までに本邦では27例が報告されているにすぎない．肉眼的血尿を主訴として受診し精査の結果，腎盂移行上皮癌と腎細胞癌の同時同側性重複腫瘍と診断された1例を経験したので，若干の文献的考察を加えて報告する．

症 例

患者：M.N.，75歳，男性
主訴：肉眼的血尿
家族歴：特記すべきことなし
既往歴：30歳，アメーバ赤痢，マラリア
現病歴：1985年3月10日肉眼的血尿を認め，3月12日当科外来を受診した．膀胱鏡，排泄性尿路造影，腹

部 CT を施行したが，腎・尿管・膀胱に異常は認められず精査を予定していたが，来院なく放置されていた．その後，時折労作時に肉眼的血尿を認め，1989年6月検診にて尿潜血を指摘されたため，7月10日当科を再度受診した．排泄性尿路造影にて左腎は non-visualized kidney であり，超音波断層検査において左腎盂内に腫瘍様陰影を認めたため，左腎盂腫瘍の臨床診断にて7月18日入院となった．

入院時現症：身長 159 cm，体重 44 kg，栄養良好で，理学的に胸腹部に異常所見は認められず，肝，脾，腎および表在リンパ節は触知しなかった．

入院時検査成績：末梢血球数検査；RBC $346\times10^4/mm^3$，Hb 9.1 g/dl，Ht 31.3%，WBC $5{,}600/mm^3$，Plt $12.7\times10^4/mm^3$ と，軽度の正球性正色素性貧血を認めた．血液生化学的検査；ESR 軽度亢進，CRP 弱陽性以外には特に異常は認められなかった．IAP，CEA，β_2-microglobulin を測定したが，異常は認められなかった．尿検査：沈渣にて多数の赤血球を認めた．また尿細胞診にて異型性の強い移行上皮を多数認め，class V と診断された．

画像診断：排泄性尿路造影において，右腎は排泄良好で腎杯．腎盂・尿管の形状に異常は認められなかったが，左腎は non-visualized kidney であった．逆行性尿路造影にて左腎盂内に辺縁が不整な陰影欠損を認めた (Fig. 1)．なお膀胱鏡検査で膀胱内に異常はなかったが，左尿管口よりの尿噴出はみられなかった．CT 検査において左腎盂内に造影効果を有さない腫瘍像を認めた (Fig. 2)．また左腎下極付近で腎辺縁の外方への軽度の突出を認めたが，単純 CT で同部は isodensity であり造影効果は認められず loburation と判断した．なお，肝，後腹膜リンパ節など他臓器には異常所見は認められなかった．さらに胸部レントゲン検査，骨シンチ等諸検査にて遠隔転移を疑わせるような所見は認められなかった．以上より転移を伴わない左腎盂腫瘍と診断し，術前動注化学療法を予定した．化学療法直前に選択的左腎動脈造影を施行したところ，狭小化した動脈が左腎全体に粗に分布し，いわゆる“枯れ枝状変化”を呈していた．一方，左腎外側下方に直径 1.5 cm の hypervasucular region をも認めた．同部の血管走行・分布は他の部分と異なっており，さらに新生血管増生・造影剤による濃染を認めた．血管造影後，左腎盂腫瘍と左腎実質腫瘍の重複例と診断した (Fig. 3)．

治療経過：7月27日 neoadjuvant chemotherapy として術前動注化学療法を施行した．左腎動脈内に epirubicin 30 mg, cis-platin 70 mg, methotrexate

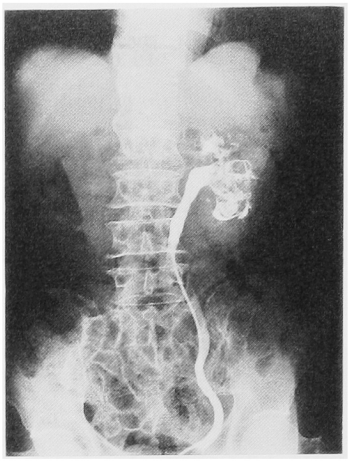

Fig. 1. Retrograde pyelography. A small mass is demonstrated in left renal pelvis.

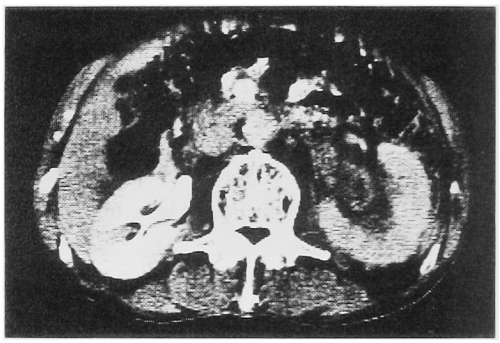

Fig. 2. Computed tomography. A small mass is demonstrated in the left renal pelvis.

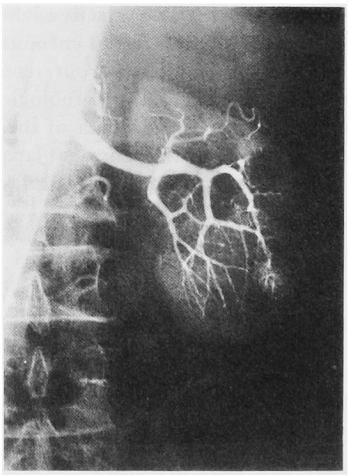

Fig. 3. Selective left renal arteriography. A hypervascular lesion in renal cortex, the diameter of which is 15 mm, is revealed.

15 mg を30分かけて注入した．8月1日全麻下に傍腹直筋切開・腹膜外到達法にて，左腎尿管全摘出術兼膀胱部分切除術およびリンパ節郭清術を施行した．左腎周囲組織への浸潤を思わせる所見はなく，所属リンパ節に転移を疑わせる所見は認められなかった．術後経過は良好で，adjuvant chemotherapy として術後16日目より M-VAC 療法（epirubicin 20 mg, cisplatin 70 mg, methotrexate 50 mg, vinblastin 4 mg）を開始し，術後29日目に退院した．M-VAC 療法施行中には重篤な副作用はなく，その後維持化学療法として 5-FU 200 mg を連日経口投与している．術後11カ月経過した現在，再発転移を認めず生存中である．

病理学的所見：摘出標本の重量は 250 g であり，肉眼的に腎盂内には米粒大赤褐色の小乳頭状腫瘤が多発しており，腎杯内は凝血塊が充満していた．小腫瘤のない腎盂粘膜は pale で，肥厚硬化していた．また，外側下方の腎実質内に，腎盂腎杯とは連続しない被膜を有する直径 1.4 cm の暗黄色の腫瘤を認めた（Fig. 4）．組織学的検討で，腎盂腫瘍は乳頭状の増生が著明で腎盂粘膜下への浸潤しており，transitional cell carcinoma, G3, INFβ, pT2, lyl, v(−) と診断された（Fig. 5）．一方腎実質腫瘍は，renal cell carcinoma, expansive type, alveolar type, clear cell subtype, G1, pt2b, pV0 と診断された．また摘出したリンパ節に癌細胞の浸潤転移は認められなかった．

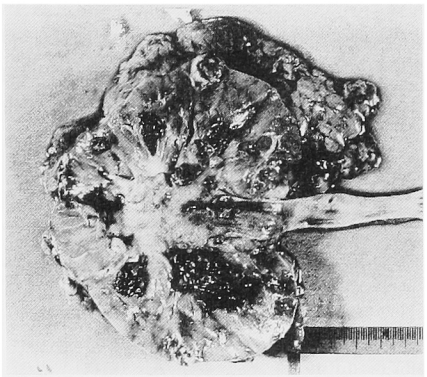

Fig. 4. Macroscopic appearance of the surgical specimen

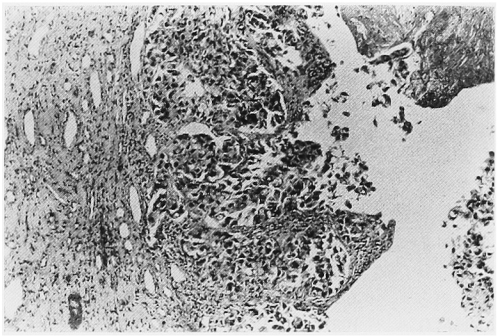

Fig. 5. Microscopic appearance of renal cell tumor

考　　察

重複腫瘍は，臨床的には Warren ら[1]による“それぞれの腫瘍が明らかに悪性像を呈し，それぞれの腫瘍が離れて存在し，一方が他方の転移であるという可能性は持たない”という定義が妥当であるとされており，自験例はその定義を満たしている．本邦における泌尿器系重複腫瘍については，松島ら[2]が臨床例・剖検例を合わせた631例を集計しており，うち二重複腫瘍は586例，泌尿器系のみの重複腫瘍は118例と報告している．泌尿器系のみの重複腫瘍で多いのは，膀胱と前立腺36例，腎実質と膀胱31例，腎実質と腎盂尿管23例である．その後前田ら[3]は，腎実質と腎盂尿管の重複腫瘍24例について報告しており，その後の報告例3例[4-6]と自験例をあわせた28例のうち，同側腎にみられた重複腫瘍は23例[4-18]である（Table 1）．この23例について検討を加えたが，平均年齢は69.1歳（50〜83歳），男女比は15・8であった．また臨床例16例は全例外科的治療を受けているが，術前重複腫瘍と診断されたのは自験例を含めて3例のみであった．腎盂尿管腫瘍と診断されていたものが8例，腎腫瘍と診断されていたものが4例，腎尿管結石と診断されていたものが1例であり，重複する腎実質腫瘍と腎盂腫瘍のうち腎実質腫瘍の診断の方が困難であると考えられた．腎実質腫瘍の診断がより困難であることについて，小山らは腎盂尿管腫瘍により惹起される水腎症が腎実質腫瘍の診断を困難にしていると述べており[15]，術前に重複腫瘍と診断された既報告例[5-11]では血管造影で，はじめて重複する腎実質腫瘍の診断が下されている．自験例でも術前動注化学療法施行直前の血管造影ではじめて腎実質腫瘍が診断可能となった．CT, MRI などさまざまな画像診断法が進歩している現在，腎実質腫瘍の診断に際して，侵襲を伴う血管造影は必ずしも必要ではないという報告もみられる[15]が，血管造影で初めて診断可能となる腎実質腫瘍があることは銘記されるべきである．治療は，臨床例すべてにおいて腎摘出術を受けているが，同側発生例では手術法に難渋することは少ないであろう．ただ，術前腎実質腫瘍と診断され腎摘出術を受けた症例での，残存尿管に対する処

置が問題となると考えられるが，松野らは，再手術・残存尿管摘出術を奨めている[9]．そこで，残存尿管摘出の可否について検討すべく，臨床例16例につき病理診断と予後を検討した（Table 2）．詳細な予後が判明している報告例がわずかしか見られず，腎盂腫瘍と腎実質腫瘍のいずれが予後を規制しているかは判断できなかったが，腎盂尿管腫瘍に対する根治的手術法が，腎尿管摘出術兼膀胱部分切除術である以上，残存尿管は再手術で摘出すべきであると考えられ，自験例では他臓器転移が認められず単一臓器における重複腫瘍であり，画像上腎実質腫瘍が小さく，細胞診で異型度の強い移行上皮が認められたことから，腎盂腫瘍の方が臨床的により悪性度が高いと判断し，尿路上皮腫瘍に有用であるとされている epirubicin, cis-platin, methotrexate を用いた術前動注化学療法[20]を施行し，術式として腎尿管全摘術兼膀胱部分切除術を選択した．また，摘出標本の詳細な組織学的検討の結果，腎盂腫瘍の悪性度が高く占拠部位が広範であったので，adjuvant chemotherapy として尿路上皮腫瘍に有効な M-VAC 療法[21]を施行した．腎細胞癌に対する adjuvant therapy としてインターフェロンの併用も考慮したが，腫瘍径が非常に小さいこと，継続する筋注のための来院を患者が拒否したことから，5-FU の経口投与のみで経過観察することとした．

自験例での腫瘍の占拠範囲や病理組織学的所見から判断すると，4年前の血尿の原因は腎盂 CIS であったと推測され，brushing cytology など精査を加えていればより早期に診断・治療が可能であったと思われ，来院なく放置されていたことが残念である．腎盂腫瘍は G3 という異型度の高いものであり，今後は十分な経過観察が重要と考えている．

Table 1.　同側性重複腎腫瘍の本邦報告例

No.	報告者	報告年	年齢	性別	患側	臨床診断
1	阿部ら	1943	—	女	—	(剖検)
2	三重大	1970	61	男	左	(剖検)
3	東京医歯大	1971	67	女	—	(剖検)
4	嶋田ら	1977	77	女	左	(剖検)
5	川崎医大	1977	76	男	左	(剖検)
6	慈恵医大	1978	83	女	左	(剖検)
7	小原ら	1981	60	男	左	(剖検)
8	石沢ら	1964	65	男	右	尿管腫瘍
9	東ら	1975	63	男	左	腎盂腫瘍と腎腫瘍
10	大和田ら	1975	66	男	左	腎腫瘍
11	寺川ら	1976	72	男	左	腎腫瘍
12	宇山ら	1976	73	男	左	腎盂腫瘍
13	松野ら	1977	68	女	右	腎腫瘍
14	林ら	1978	70	女	右	腎盂尿管腫瘍
15	宮崎ら	1979	68	男	左	腎盂腫瘍と腎腫瘍
16	佐伯ら	1980	69	女	右	腎盂尿管腫瘍
17	津村ら	1981	50	男	右	右腎尿管結石
18	渡辺ら	1982	67	男	右	尿路乳頭腫症
19	小山ら	1983	70	女	右	尿管腫瘍
20	野呂ら	1987	65	男	左	腎腫瘍
21	佐藤ら	1988	74	男	左	腎盂腫瘍
22	荒木ら	1989	81	男	左	腎盂腫瘍
23	自験例	1989	75	男	左	腎盂腫瘍と腎腫瘍

Table 2.　病理組織診断と予後

No.	病理診断		予　後
	腎実質腫瘍	尿路上皮腫瘍	
8	AC	TCC	(詳細不明)
9	AC	TCC	(詳細不明)
10	AC	TCC G2	(詳細不明)
11	AC	TCC G1	45日 NED 生存
12	Wilms	TCC G2	8ケ月 NED 生存
13	AC	TCC G2	140日死亡（肺水腫）
14	RMS	TCC	125日死亡（十二指腸潰瘍穿孔）
15	AC	TCC G2	95日生存
16	AC	TCC	(詳細不明)
17	AC	TCC G2	(詳細不明)
18	AC undiff.	TCC G2	48日癌死
19	AC clear cell	TCC	1年 NED 生存
20	AC clear cell	TCC G2	(詳細不明)
21	AC sarcoid	TCC G2	1年半 NED 生存
22	AC G2 pT1a	TCC G2	24日 NED 生存
23	AC clear cell	TCC G3	11カ月NED 生存

AC: adenocarcinoma, RMS: rhabdomyosarcoma, TCC: transitional cell carcinoma, NED: no evidence of disease.

結　　語

75歳の男性にみられた同時性同側性に発生した腎実質と腎盂の重複腫瘍の1例を報告した．

本論文の要旨は第166回東海泌尿器科学会にて報告した．

文　　献

1) Warren S and Gates O: Multiple primary malignant tumors. a survey of the literature and a statistical study. Am J Cancer **16**: 1358-1414, 1932
2) 松島正浩，柳下次雄，深沢　潔，ほか：職業性と自然発生癌を第一癌とする重複癌，および泌尿器系重複癌について．日泌尿会誌 **75**：1306-1318, 1984
3) 前田　修，本多正人，亀岡　博，ほか：同時発生をみた右腎腺癌・左尿管移行上皮癌の1例．泌尿紀要 **33**：1034-1040, 1986
4) 石沢靖之，石沢芳和：腎，尿管に発生せる重複腫瘍の1例．臨症皮泌 **18**：9-11, 1964
5) 東　四雄，水尾敏之，斉藤　博：同一腎に発生した腎細胞癌と腎盂癌の1例．日泌尿会誌 **66**：120, 1975
6) 大和田文雄，駒瀬元治：同一腎に認められた腎腺癌および腎盂移行上皮癌の1例．日泌尿会誌 **66**：129, 1975
7) 寺川知良，島田憲次，坂口　強，桜井　勗，ほか：交通外傷を契機として発見された左腎重複癌の1例．日泌尿会誌 **67**：488, 1976
8) 宇山　健，山本　洋，森脇昭介：成人 Wilms 腫瘍と腎盂移行上皮癌の合併：同時性重複悪性腫瘍の1例．西日泌尿 **38**：528-533, 1976
9) 松野　正，上戸文彦，阿部彌理，ほか：同一腎に発生した腎細胞癌と腎盂癌の1例．臨泌 **31**：823-827, 1986
10) 林　正，大城　清，高山秀則：重複癌（腎横紋筋肉腫およびその同側の尿管癌）の1増．西日泌尿 **40**：142, 1978
11) 宮崎良春，山口秋人，角田一之，ほか：腎と尿管に発生した重複癌の1例．西日泌尿 **41** 361-365, 1979
12) 佐伯英明，大村博陸，森　久，ほか　腎癌と尿路上皮癌の重複癌2例．日泌尿会誌 **71** 1113, 1980
13) 津村芳雄，後藤百万，杉山寿一，ほか：腎尿管結石に合併した重複癌(腎細胞癌，尿管移行上皮癌)の1例．日泌尿会誌 **72**：1525, 1981
14) 渡辺健二，平林直樹，内山俊介，ほか：未分化腎細胞癌と尿管移行上皮癌の同側同時性に合併した1例．臨泌 **36**：465-468, 1982
15) 小山雄三，中島史雄，馬場志郎，ほか：同側同時性発生をみた腎腺癌と尿管上皮内癌の1例．臨泌 **37**：1101-1104, 1983
16) 野呂　彰，大和田文雄，斉藤　隆：同一腎に生じた腎細胞癌と腎盂移行上皮癌の1例．日泌尿会誌 **78**：357, 1987
17) 佐藤和彦，野口純男，岩崎　皓，ほか：同一腎に発生した腎癌と腎盂腫瘍の重複癌の1例．西日泌尿 **50**：1037-1039, 1988
18) 荒木富雄，千種一郎，加藤廣海，ほか：腎盂移行上皮癌と腎細胞癌の同側重複腫瘍の1例．泌尿紀要 **35**：291-293, 1989
19) 林正健二，石川　悟，根本良介，ほか：腎癌の術前評価に腎動脈造影は必要か．泌尿紀要 **31**：1927-1930, 1985
20) 高橋義人，宇野裕巳，永井　司，ほか：尿路上皮腫瘍に対する CDDP を中心とした動注化学療法の臨床的検討．癌と化学療法 **16**：3081-3084, 1988
21) Sternburg CN, Yagoda A, Scher HI, et al.: Preliminary results of M-VAC (methotrexate, vinblastin, doxorubicin and cisplatin) for transitional cell carcinoma of the urothelium. J Urol **133**: 403-407, 1985

(Received on August 3, 1990
Accepted on September 18, 1990)