

Title	尿路上皮癌に対するVincristine, Peplomycin, Methotrexate, cis-Diamminedichloroplatinum (2), Adriamycin併用療法 (VPM-CisA療法)
Author(s)	神波, 照夫; 若林, 賢彦; 金, 哲將; 石田, 章; 新井, 豊; 小西, 平; 朴, 勺; 竹内, 秀雄; 友吉, 唯夫; 渡辺, 仁; 尾松, 操; 山内, 民男; 国保, 昌紀
Citation	泌尿器科紀要 (1989), 35(2): 231-237
Issue Date	1989-02
URL	http://hdl.handle.net/2433/116442
Right	
Type	Departmental Bulletin Paper
Textversion	publisher

尿路上皮癌に対する Vincristine, Peplomycin, Methotrexate, cis-Diamminedichloroplatinum (II), Adriamycin 併用療法 (VPM-CisA 療法)

滋賀医科大学医学部泌尿器科学教室 (主任 : 友吉唯夫教授)

神波 照夫, 若林 賢彦, 金 哲將

石田 章, 新井 豊, 小西 平

朴 勺, 竹内 秀雄, 友吉 唯夫

郡立高島病院泌尿器科 (副医長 : 渡辺 仁)

渡 辺 仁

宇治徳洲会病院泌尿器科 (医長 : 尾松 操)

尾 松 操

癌研究所附属病院 (部長 : 河合恒雄)

山 内 民 男, 国 保 昌 紀

SEQUENTIAL COMBINATION CHEMOTHERAPY CONSISTING OF VINCRISTINE, PELOMYCIN, METHOTREXATE, CIS- DIAMMINE-DICHLOROPLATINUM (II) AND ADRIAMYCIN FOR UROTHELIAL CANCER

Teruo KONAMI, Yoshihiko WAKABAYASHI, Tessho KIM,
Akira ISHIDA, Yutaka ARAI, Taira KONISHI,
Kyun PAK, Hideo TAKEUCHI and Tadao TOMOYOSHI
From the Department of Urology, Shiga University of Medical Science

Jin WATANABE

From Urology Division, Takashima Country Hospital

Misao OMATSU

From Urology Division, Uji Tokushukai Hospital

Tamio YAMAUCHI and Masanori KOKUHO

From the Department of Urology, Cancer Institute Hospital

The VPM-CisA (vincristine (VCR), peplomycin (PLM), methotrexate (MTX), cisplatin (CDDP) and doxorubicin (ADM), regimen was used to treat 33 patients with urothelial tract tumors.

Twenty-two patients had bidimensionally measurable disease parameters and 11 patients with locally advanced tumors were given postoperative adjuvant chemotherapy. The protocol consisted of 0.6 mg/m² VCR on days 1 and 3, 3 mg/m² PLM on days 1 to 4, 3 mg/m² MTX on days 2 and 4, 35 mg/m² CDDP on day 4, and 20 mg/m² ADM on day 5. These doses were adjusted for each case: the above mentioned dose $\times \left[\frac{80}{40 + \text{Age}} \right]^2 + \left[\frac{\text{Karnofsky's performance status}}{100} \right]^2$. Of these patients, 28 (86 percent) were treated adequately, including 8 (36 per cent) who

achieved a complete (2) or partial (6) remission. The mean duration of survival was 65.2 weeks for complete and partial responders, and 48.8 weeks for non-responders, which was not a statistically significant difference. Of 11, who were given post-operative adjuvant chemotherapy (mean observation period: 83.5 weeks) 9 were alive without evidence of disease, 1 had a recurrence 8 months after first chemotherapy, 1 died due to pulmonary and liver metastasis 2 years after the chemotherapy. Toxicity included mild myelosuppression, moderate anorexia, vomiting, and severe gastric ulcer, pulmonary fibrosis.

(Acta Urol. Jpn. 35: 231-237, 1989)

Key words: Combination chemotherapy, Urothelial cancer

緒 言

近年、尿路上皮癌の化学療法における治療成績には著しい進歩がみられるが、その多くは毒性の強い制癌剤を大量に用いるため重篤な副作用が出現し、完遂できない場合も多く、高齢者や全身状態の不良な患者に対する施行は困難である。このようなことから、少ない制癌剤の量で副作用を最小限にとどめ最大の効果を期待する併用療法を開発する努力もされつつある。1985年、山内ら¹²⁾はヌードマウス継代移植ヒト膀胱癌による実験系から、vincristine (以下 VCR), pep-lomycin (以下 PLM), methotrexate (以下 MTX) の3剤により腫瘍細胞を同調させ、cisplatin (以下 CDDP), cytosine arabinoside (以下 Ara-C), 5-fluorouracil (以下 5-Fu) により効果的に腫瘍細胞の減少を図る VPM-CisCF を考案して臨床に応用し、第1法で66.7%, 第2法で47.1%と高い有効率を報告した。この方法は、比較的副作用の少ない薬剤を用い、またその投与量も他の併用療法に比し小量であることから、全身状態の不良な患者にも安全に投与できる利点はあるが、殺細胞効果からみると若干の物足りなさを感じ、事実山内らもこの点を指摘して

いる³⁾。とくに近年 CDDP と adriamycin (以下 ADM) あるいは cyclophosphamide (以下 CTX) との併用により、尿路上皮癌においても単剤に勝る有効性が報告されている³⁻⁶⁾。当教室においては、VCR, PLM, MTX の3剤による同調効果に、CDDP と ADM の併用効果を加味することにより、より効果的な化学療法を期待できないものかと考え、Ara-C, 5-FU に代え、ADM を用い、臨床に試みたのでその結果を報告する。

対象および方法

対象：1981年4月より1987年5月までに、滋賀医科大学泌尿器科および関連施設にて2コース以上の化学療法を完遂し、有効性および副作用について解析可能な33例の尿路上皮癌である。そのうちわけは Table 1 に示すごとく、男性22例、女性11例、年齢は33歳から75歳 (平均57.7歳)、Karnofsky's performance status は40~80% (平均62.7%) 膀胱癌20例、腎盂癌8例、尿管癌5例、組織診断は移行上皮癌31例、腺癌2例である。このうち評価可能な転移病巣を有し、その縮小を目的としたもの22例、根治的手術を施行したが、組織学的深達度、摘出リンパ節組織から治癒的切

Table 1. Patient characteristics

	Total	For advanced disease	Adjuvant chemotherapy
No. pts (M : F)	33 (M : 22, F : 11)	22 (M : 15, F : 7)	11 (M : 7, F : 4)
Median age (Mean ± SD) (range)	57.7 ± 12.3 (33 ~ 75)	59.9 ± 10.7 (36 ~ 75)	52.7 ± 14.7 (33 ~ 71)
Median Karnofsky's performance scale index (Mean ± SD)	62.7 ± 11.0	60.9 ± 10.8	67.0 ± 10.6
No. of course (Mean ± SD)	3.3 ± 1.1	3.3 ± 1.2	3.0 ± 0.9
Primary site			
Bladder	20	13	7 $\left\{ \begin{array}{cccc} L_{V1}, L_{V2}, V^{(+)}, N_1, N_2 \\ 4 & 5 & 3 & 1 & 1 \end{array} \right\}$
Renal pelvis	8	6	
Ureter	5	3	
Pathological findings			
T.C.C	31	21	10
Adeno ca	2	1	1

除が望めなかったと判断され, 補助化学療法が必要として行ったものが11例である. 評価可能病変を有する22例中5例に転移巣に対し radiation が施行されているが, 化学療法施行までに最低1.5カ月の wash out 期間がおかれている. 転移病巣に対する化学療法群に対し, adjuvant chemotherapy 群の方が年齢はやや低く, performance status も良好な傾向を示したが, いずれも両群に有意差は認められない.

Table 2. Schedules and dosage for VPM-GisA regimens

Vincristine : Days 1 & 3,	0.6 mg/m ² × *
Peplomycin : Days 1 - 4,	3 mg/m ² × *
Methotrexate : Days 2 & 4,	3 mg/m ² × *
Cis-platinum : Day 4,	35 mg/m ² × *
Adriamycin : Day 5,	20 mg/m ² × *

* : the formula for adjustment = $\left\{ \left(\frac{80}{\text{Age} + 40} \right)^2 + \left(\frac{\text{Kp}}{100} \right)^2 \right\}$
 Kp: Karnofsky's performance status (%)

制癌剤の投与法は Table 2 に示すごとく, VCR を第1, 3日目, PLM を第1日目から4日目まで, MTX を第2, 4日目に one shot で静注した. 第4日目は午後から点滴開始し計 1500 ml の hydration 下に CDDP を生理食塩水に溶解し2時間で点滴投与し, その後も 3,000 ml の輸液を利尿剤を併用して翌朝まで持続投与した. 第5日目には ADM を静注し, これらの投与を原則として3週に1回行い1コースとした. PLM による発熱, 肺線維症, CDDP による嘔気嘔吐防止の目的で第1日目から第4日目まで hydrocortisone 300 mg/日を連日投与した. 効果判

定は小山, 斉藤斑の効果判定基準に基づいて行い, 副作用についても評価した.

成 績

測定可能な転移病巣を有する22症例の直接腫瘍効果の判定結果およびその背景因子を Table 3 に示す. CR 2例 (9%), RP 6例 (27%), MR 4例, NC 6例, PD 4例で, 有効率36.4%であった. その背景因子を PR 以上の responder 群と MR 以下の non-responder 群とに分けて比較すると, 年齢は responder 群がやや若く, performance status も良好で化学療法も平均1回多く行われているが, どちらも統計学的に有意差は認められない. ただ, CDDP と ADM の各個人に対する化学療法1回あたり投与量については有意の差を認めた. responder 群の平均奏功期間は5.8カ月で, Kaplan Meier 法による生存率をみると, responder 群の平均生存期間は65.2週に対し, nonresponder 群は48.8週であったが, 両群に有意差は認められなかった (Fig. 1). 転移部位別にその効果をみると, 孤立性の肺および傍大動脈リンパ節転移巣を有する症例でそれぞれ1例ずつ CR を認めたが, 全体として肺, 骨転移巣に対しては低い有効率を示した (Table 4). 後腹膜および骨盤腔内リンパ節転移巣には, 15例中4例に放射線治療がなされていたが, このうち PR は1例のみであった.

術後の補助化学療法として11例に同様の化学療法を施行した. 当教室においては根治的手術, リンパ節郭清施行後, 組織学的深達度が pT2 以上で壁内リンパ管侵襲あるいは壁内静脈侵襲はあるが切除標本断端における癌浸潤の認められないもの, また骨盤腔内リン

Table 3. Response of patients with measurable disease

	Total	CR	PR	MR	NC	PD
No Pts	22	2	6	4	6	4
		36.4%		63.6%		
Age (Mean ± SD)	59.9 ± 10.7 y.o	58.9 ± 12.1 y.o		60.8 ± 10.5 y.o		
P.S (Mean ± SD)	60.9 ± 10.8	65.0 ± 9.3		58.0 ± 11.7		
No Course (Mean ± SD)	3.3 ± 1.2 courses	4.0 ± 0.8 courses		3.0 ± 1.3 courses		
Dosage of CDDP/course (Mean ± SD)	52.8 ± 17.2 mg	64.3 ± 14.0 mg		45.6 ± 16.0 mg		
				*		
Dosage of ADM/course (Mean ± SD)	31.9 ± 11.8 mg	41.0 ± 9.9 mg		26.6 ± 10.0 mg		
				*		

* P < 0.01

パ節転移巣はあるが根治的にリンパ郭清が行われたものに対し、再発の high risk 群として原則として同

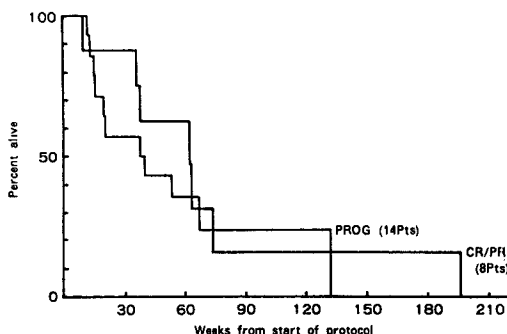


Fig. 1. Survival of responders versus non-responders

Table 4. Response according to site of metastasis

Site of metastasis	Total No. Pts	Response No.(%)
Retroperitoneum and pelvis	15	5 (33)
Liver	2	1 (50)
Lung	5	1 (20)
Superficial lymph nodes and subcutaneous lesions	5	2 (40)
Bone	4	0 (0)
Bladder	2	1 (50)

様の化学療法を2ないし3コース施行している。このような補助化学療法を施行した11例の生存曲線をKaplan-Meier法で示す(Fig. 2)。1987年10月1日現在、平均観察期間は18.6カ月であるが、pT3, Ly2の1例は再発のため化学療法開始より2年後に肺、肝転移のため死亡、N1の1例は化学療法施行8カ月後に傍大動脈リンパ節転移をきたし現在他の化学療法を検討中である。他の9例は全例再発の兆候なく生存中である。

副作用については、全身的な non-hematological なものは、Table 5 に示すごとく、嘔気、嘔吐、脱毛が高率にみられ、重篤なものとして胃潰瘍からの出血が2例にみられ、このうち1例はこれが原因となり死亡した。この2例はともに、激しい癌性疼痛のため

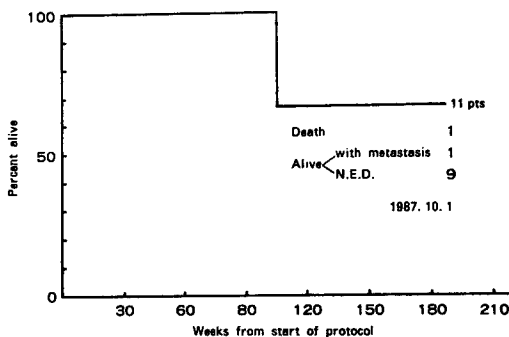


Fig. 2. Survival of patients treated by adjuvant chemotherapy

Table 5. Non-hematological adverse reactions

1) Systemic

N=33	
<u>Gastrointestinal</u>	(%)
Nausea & Vomiting	31/33 (93.9)
Stomatitis	4/33 (12.1)
Gastric ulcer	2/33 (6.1) (1: Death)
<u>Pulmonary</u>	
Interstitial pneumonitis	1/33 (3.0) (1: Death)
<u>Miscellaneous</u>	
Alopecia	14/33 (42.4)
Fever	2/33 (6.1)
Pigmentation	6/33 (18.5)
Numbness	8/33 (24.2)

2) Liver and renal function

1. Liver dysfunction
 - Transient elevation of GOT & GPT 2/33 (6.1%)
2. Renal dysfunction
 - Transient elevation of Creatinine 2/33 (6.1%)

	Pre	After 2 courses	After 3 courses
Ccr	87.6 ± 32.7 ml/min	79.8 ± 32.8 ml/min	83.4 ± 38.0 ml/min

全身状態不良で経口的な摂取が不能の状態であった。このため、食欲増強, 全身状態改善のため, ステロイドを増量して用いているため, 内視鏡的にもステロイド潰瘍の疑いが強いと診断されている。また, 1例は, 化学療法開始後3コースで表在リンパ節および骨盤腔内リンパ節転移巣の50%以上の縮小をみたが, 4コース開始後突然呼吸困難を訴え, ステロイド療法等を行ったが, 効果なく化学療法開始後10週目に死亡した。他に PLM, CDDP によると思われる皮膚の色素沈着もみられたが, 化学療法を終了後は, 特に強い愁訴としては認められなかった。肝機能, 腎機能障害について全経過中に GOT, GPT あるいは, クレアチニンの異常を認めたものはそれぞれ2例にみられたのみであった。特に, 対象患者は, 全例尿路変向あるいは片腎のみ症例であるが, 治療前後のクレアチニンクリアランスを比較してみても, 特に有意な下降は認められなかった。骨髄抑制に関しては Fig. 3 に示すごとく, 化学療法の回数を重ねるごとに, pancytopenia の状態が顕著となり, 回復も遅延する傾向がみられる。しかし, 4コース目における最低値の平均をみても, Hb 9.14 ± 1.02 , WBC $2,577 \pm 884$, PLT $136,000 \pm 7,800$ と減少の程度は比較的軽度であった。

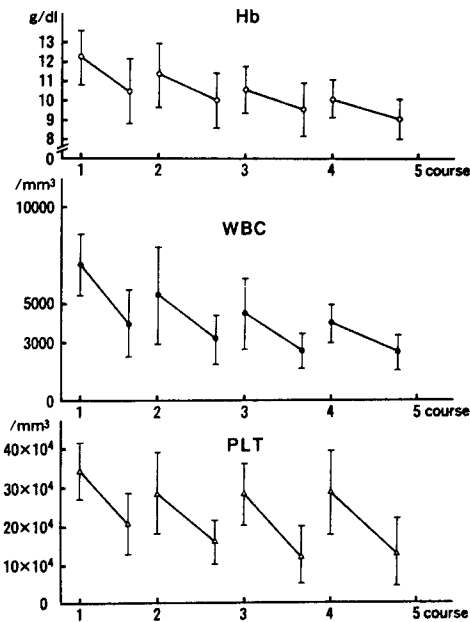


Fig. 3. Myelotoxicity

考 察

尿路上皮癌に対する化学療法の治療成績は CDDP の導入以降, めざましい改善がみられてきている。こ

れは, CDDP の単剤での有効性におうところが大きい, 併用薬剤についても phase 2, 3 study で十分な評価がなされ, 有効な薬剤の選択とその薬剤の併用による効果のデータが集積された結果ともいえる³⁻⁸⁾ Yagoda⁸⁾ は, 尿路上皮癌に対し明らかに治療効果が期待できる薬剤として, CDDP, ADM, MTX の3剤を挙げ, CTX, 5-FU などにも若干の有効性がみられることがあるとしている。また併用療法は当初は, CDDP+ADM, CDDP+CTX, CDDP+ADM+CTX³⁻⁸⁾, CDDP+5-FU+ADM⁹⁾ などの併用が試みられ, 高い有効性を示してきたが, 近年 CDDP+MTX¹⁰⁾, MTX+vinblastine (以下 VBL)^{11,12)}, CDDP+MTX+VBL¹³⁾, CDDP+MTX+VBL+ADM¹⁴⁾ などによりさらに有効率は高まり, 特に CR の症例が増加し, second look operation により組織学的にも腫瘍の消失が証明されている case もみられている。このような併用は *in vitro*, *in vivo* で証明された薬剤の相加あるいは相乗効果を十分効果的に利用し, 優秀な治療成績を示しているものの, 重篤な副作用が出現し, 実際に治療に耐え得る症例は少ないことは大きな問題点である。そこで山内らはさらに schedule dependency を考慮し同調理論に基づき少量の薬剤で効果的に安全に化学療法を遂行できるように VPM-CisCF 療法を考案した^{1,2)} この併用療法は抗癌スペクトラムの拡大, 副作用の分散, 薬剤耐性などから優れた組み合わせである。しかし Ara-C, 5FU の2剤は尿路上皮癌に対する感受性がやや低いこと⁸⁾, また, S 期に特異的に作用し G2-M 期を中心に同調された細胞に対する有効性は劣ること^{15,16)}, CDDP との併用効果で ADM など優れた薬剤が報告されてきていることなどから考え, この2剤を ADM に代え, より強い抗腫瘍効果を期待し, 当科では VPM-CisA 療法とした。従って併用薬剤のうち CDDP, ADM, MTX は移行上皮癌に最も有効とされているものであるが, VCR, PLM は主に同調効果を期待したものである。すなわち VPM により腫瘍細胞を主に S 期後半から G2-M 期に集積させ, この phase に特異的な CDDP, ADM で効果的に腫瘍細胞を攻撃し, これとは別に VCR と MTX による相乗効果¹⁷⁾, CDDP 投与前の MTX 投与による両薬剤の副作用の軽減¹⁴⁾, CDDP 投与後 ADM の時間差投与の有効性の増強¹⁸⁾ など, schedule dependency に基づいた工夫が組み込まれている。

今回の集計における36.4%の有効率は CDDP 単独の有効率や諸家の併用療法における有効率と比較しても高い数字とはいえない。この原因として, ひとつに

対象患者の performance status の問題があげられる。特に当初の症例では化学療法開始時期の遅れがめだち、このため CDDP, ADM の薬剤投与量が十分ではなかった。事実有効症例における CDDP, ADM の投与量と無効例のそれとの間に有意差を認めている。また有効期間が比較的短いことは、従来の CDDP 単独あるいは CDDP を中心とした化学療法においても問題とされているが、本法においても比較的短期間で再発転移の増大をみる事が多く、化学療法直後から30~60週では有効症例の生存率がやや良好な傾向を示すものの結局有効群、無効群に有意差は認められなかった。とくに再発後の腫瘍の増大は急速なものが多く、免疫能の低下、薬剤耐性細胞数の増大などとともに、同調された細胞群が化学療法中止後に同調されたままで急速な増大をきたすことが推測される。これは十分に殺細胞的に腫瘍を攻撃しえるだけの薬剤量が投与されなかった結果といえるか、または、個々の薬剤の抗癌スペクトラムとの問題がいずれにせよ併用法にさらに検討を要することを示唆している。とくに最近有効とされている併用療法と比較すると MTX の投与法に関し、投与量とその投与期間について改善の余地があると考えられる。しかし最近の Troner¹⁹⁾の報告では、CDDP 単独と CDDP+ADM+CTX 併用療法の効果を比較して、結局その有効率、有効期間に差はなく、逆に副作用が増強したことなどから、併用療法の意義についてもまだその有効性が確立されたというわけではなく、CDDP の濃度依存性の作用を有効に利用することも再度考慮されるべきであろう。今回の同調療法の基本実験として山内らはヌードマウス移植腫瘍について併用による有用性の確認と、cell cycle における部分的な同調を認めているが、実際に人体で、臨床における投与量でどの程度作用するかは問題を残すところである。しかるに本法の最大の特徴である、少ない投与量で schedule dependency を考慮し、最大の効果をあげるという点から、他の併用療法の投与量に比較して絶対的に制癌剤の量は少量であることは事実である。白血球、血小板の減少はその程度、持続期間から予定通りの化学療法を遂行するのに支障はない程で、全症例の全経過中に4日以上化学療法の遅れを余儀なくされたのは5例のみであった。とくに重篤な副作用は胃潰瘍からの出血であったが、これも疼痛に対しインドメサシンを大量に使用していた患者にステロイドを併用した結果であり、以後ステロイドの量は減量し使用して消化管出血の症例は経験していない。このように、本法はとくに血液毒性が軽度であり、また同調理論に基づいていることから少数

の dividing cell を攻撃目標とする術後の補助化学療法として効果的な化学療法と考えられ、今後も検討する予定である。

結 語

1. 評価可能な病変を有する進行性尿路上皮癌に対し vincristine, peplomycin, methotrexate, cis-diamminedichloroplatinum, adriamycin からなる併用化学療法を施行した。その結果、complete response (CR) 2例、partial response (PR) 6例、有効率36.4%、平均奏功期間は、5.8カ月であった。

2. 同様の併用化学療法を術後の補助化学療法として、11例に施行し、Ly2, N1 の症例でそれぞれ5カ月、18カ月に再発を認めたが9例は NED で生存中である(平均観察期間: 83.5週)。

3. 副作用は悪心、嘔吐がほぼ全例に認められ、重篤なものとして、胃潰瘍から出血が2例にみられた。

文 献

- 1) 山内民男, 岡田謙一郎, 吉田 修: ヌードマウス継代移植ヒト膀胱癌を用いた cis-Diamminedichloroplatinum (II) を主剤とする非交差耐性同調多剤併用化学療法の研究。泌尿紀要 32: 1781-1797, 1986
- 2) 山内民男, 飛田収一, 大石賢二, 岡田謙一郎, 吉田 修: 進行性尿路上皮癌に対する Vincristine, Peplomycin, Methotrexate, cis-Diamminedichloroplatinum (II), Cytosine Arabinoside, 5-Fluorouracil からなる 6 者併用化学療法 (VPM-CisCF)。泌尿紀要 31: 93-1104, 1985
- 3) Soloway MS, Einstein A, Corder MP, Bonney W, Prout GR Jr and Coombs J: A comparison of cisplatin and cyclophosphamide in advanced urothelial cancer. A national bladder cancer collaborative group A study. Cancer 52: 767-772, 1983
- 4) Kedia KR, Gibbons C and Persky L: The management of advanced bladder carcinoma. J Urol 125: 655-658, 1981
- 5) Logothetis CJ, Samuels ML, Ogden S, Dexeus FH, Swanson D, Johnson DE and von Eschenbach A: Cyclophosphamide, Doxorubicin, and cisplatin chemotherapy for patients with locally advanced urothelial tumors with or without nodal metastasis. J Urol 124: 460-464, 1984
- 6) Schwartz S, Yagoda A, Natale RB, Watson RC, Whitmore WF and Lesser M: Phase 2 trial of sequentially administered cisplatin, cyclophosphamide and doxorubicin for urothelial tract tumors. J Urol 130: 681-684, 1983

- 7) Smith PH: Chemotherapy of bladder cancer, a review. *Cancer Treat Rep* 65: 165-173, 1981
- 8) Vagoda A: Phase trials with cis-dichlorodiammineplatinum (II) in the treatment of urothelial cancer. *Cancer Treat Rep* 63: 1565-1572, 1979
- 9) Williams SD, Donohue JP and Einhorn LH: Advanced bladder cancer: therapy with cis-dichlorodiammine platinum (II), adriamycin, and 5-fluorouracil. *Cancer Treat Rep* 63: 1573-1576, 1979
- 10) Stoter G, Splinter TAW, Child JA, Fossa SD, Denis L, Van Oosterom AT, De Pauw M and Sylvester R for the European organization for research on treatment of cancer genito-urinary group: Combination chemotherapy with cisplatin and methotrexate in advanced transitional cell carcinoma of the bladder. *J Urol* 137: 663-667, 1987
- 11) Natale RB, Yagoda A, Watson RC, Whitmore WF, Blumenreich M and Braun DW Jr: Methotrexate: an active drug in bladder cancer. *Cancer* 47: 1246-1250, 1981
- 12) Blumenreich MS, Yagoda A, Natale RB and Watson RC: Phase II trial of vinblastine sulfate for metastatic urothelial tract tumors. *Cancer* 50: 435-438, 1982
- 13) Harker WG, Meyers FJ, Freiha FS, Palmer JM, Shortliffe LD, Hannigan JF, Jr, McWhirten KM and Torti FM: Cisplatin, methotrexate and vinblastine (CMV): an effective chemotherapy regimen for metastatic transitional cell carcinoma of the urinary tract. A northern california oncology group study. *J Clin Oncol* 3: 1463-1468, 1985
- 14) Sternberg CN, Yagoda A, Scher HI, Watson RC, Ahmed T, Weiselberg LR, Geller N, Hollander PS, Herr HW, Sogani PC, Morse MJ and Whitmore WF: Preliminary results of M-VAC (methotrexate, vinblasine, doxorubicin and cisplatin) for transitional cell carcinoma of the urothelium. *J Urol* 133: 403-407 1985
- 15) 小川一誠: 細胞回転と癌化学療法. 癌と化療 3: 1093-1100, 1973
- 16) 高木 滋, 太田和雄: FMF による制癌剤の作用機序に関する研究. 第6報-代謝拮抗剤, アルカロイドを中心に. 日血会誌 41: 298-302, 1978
- 17) Chello PL, Sirotak FM, Dorick DM and Moccio DM: Schedule-dependent synergism of methotrexate and vincristine against murine L1210 leukemia. *Cancer Treat Rep* 63: 1889-1894, 1979
- 18) Soloway MS, Masters SB, Murphy WM: Cisplatin analogs and combination chemotherapy in the therapy of murine bladder cancer. *Cisplatin* 23: 345-359, Academic Press, New York, 1980
- 19) Troner M, Birch R, Omura GA and Williaalonems S: Phase II comparison of cisplatin alone versus cisplatin, doxorubicin and cyclophosphamide in the treatment of bladder (urothelial) cancer: a southeastern cancer study group. *J Urol* 137: 660-664, 1987

(1988年3月7日受付)