

Title	尿路結石症を合併したCrohn病の1例
Author(s)	白石, 晃司; 山本, 光孝; 高井, 公雄; 鄭, 泰秀; 須賀, 昭信; 青木, 明彦; 石津, 和彦; 内藤, 克輔
Citation	泌尿器科紀要 (1998), 44(10): 719-723
Issue Date	1998-10
URL	http://hdl.handle.net/2433/116273
Right	
Type	Departmental Bulletin Paper
Textversion	publisher

尿路結石症を合併した Crohn 病の 1 例

山口大学医学部泌尿器科学教室 (主任: 内藤克輔教授)

白石 晃司, 山本 光孝, 高井 公雄, 鄭 泰秀
須賀 昭信, 青木 明彦, 石津 和彦, 内藤 克輔

UROLITHIASIS ASSOCIATED WITH CROHN'S DISEASE: A CASE REPORT

Koji SHIRAISHI, Mitsutaka YAMAMOTO, Kimio TAKAI, Yasuhide TEI,
Akinobu SUGA, Akihiko AOKI, Kazuhiko ISHIZU and Katsusuke NAITO
From the Department of Urology, Yamaguchi University School of Medicine

We report a case of urolithiasis caused by surgical treatment for Crohn's disease. A 28-year-old woman was referred to our department for further examination of renal stones from the medical department in September, 1995. She suffered from Crohn's disease and had a history of jejunio-ileal resection because of perforation of the ileum in 1988. Radiographs revealed multiple bilateral renal stones, and the urine oxalate concentration was elevated. She was treated with extracorporeal shock wave lithotripsy and the administration of sodium bicarbonate and citrate, but these treatments did not prevent recurrence and enlargement of stones. Renal function was gradually worsened and we performed transurethral lithotomy and percutaneous nephrolithotripsy. The stones were mainly composed of oxalate calcium monohydrate. A renal biopsy was performed at the operation, showing deposition of crystals in almost all renal tubules. Diet therapy (low oxalate and low fat) and the administration of sodium bicarbonate and citrate were performed strictly and recurrence was not recognized 10 months after complete removal of the stones.

(Acta Urol. Jpn. 44 : 719-723, 1998)

Key words: Crohn's disease, Urolithiasis, Renal biopsy

緒 言

Crohn 病および腸切除に伴う尿路結石合併の報告¹⁻⁵⁾は散見されるが、結石は多発性で適切な食事、内服が行われなければ増大傾向を示し、治療に難渋することが多い。われわれは Crohn 病およびそれに対する腸切除により増悪したと考えられる両側の腎結石に対し ESWL を施行するも結石の増大、腎機能の低下を認めたため TUL, PNL にて結石の摘出を行い、以後、結石の再発、増大を認めていない 1 症例を経験した。その腎生検による病理組織学的所見を併せて報告する。

症 例

患者: 28歳, 女性
既往歴: Crohn 病 (21歳時腸管穿孔のため空腸回腸全摘除術施行)
家族歴: 両親が糖尿病
現病歴: 1989年8月(21歳時), Crohn 病による腸管穿孔をきたし、近医にて空腸回腸全摘除術施行(残存小腸: 約 60 cm)。1993年に両腎結石を指摘されるも放置。1995年9月, 高度の下痢による脱水のため

急性腎不全状態となり当院内科に入院。入院中、腎結石を指摘され、1995年11月9日、当科に紹介された。

初診時理学的所見: 身長 161 cm, 体重 46 kg, 血圧 98/62 mmHg, 脈 72/分, 栄養状態は中等度で腹部正中に手術痕を認めた。

血液生化学所見: RBC 360×10^4 /ml, Hb. 11.5 g/dl, Ht. 34.2%と軽度の貧血を認め、腎機能は BUN 37 mg/dl, Crea. 0.97 mg/dl と正常範囲内であった。血清電解質では、 Ca^{2+} 1.88 mmol/l と高値を認めたほかは正常範囲内であった。血液ガス分析では、pH 7.12, PO_2 98 mmHg, PCO_2 36 mmHg, HCO_3 13.7 mmol/l, BE -12.2 mEq/l と代謝性アシドーシスを認めた。

尿検査所見: pH 6.5, 尿蛋白 (+), 尿糖 (-), 潜血 (卅), RBC 100以上/hpf, WBC 20~30/hpf, 細菌 (-), 尿細菌培養 陰性, 尿中 LDH 39 IU/l, 尿中 γ -GTP 12 IU/l, 尿中 Crea. 23.3 mg/dl, 尿中 BUN 231 mg/dl, 尿中尿酸 80.7 mg/day (40 mg/day 以下), 尿中尿酸 0.32 g/day (0.4~1.0 g/day), 尿中 Cl 3.6 g/day (6~12 g/day), 尿中 Ca 0.03 g/day (0.1~0.3 g/day), 尿中 Mg 0.03 g/day (0.02~0.13 g/day), 尿中クエン酸 364 mg/l (265~683 mg/l)。

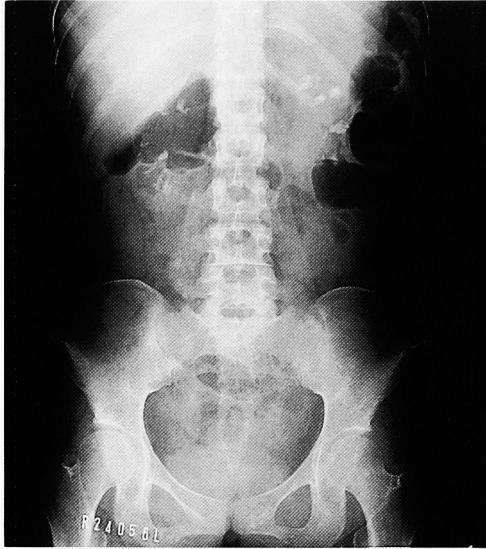

Fig. 1. Radiograph (1995.11.7) showed multiple stones in bilateral kidneys when she was referred to our department.

画像所見：初診時の KUB にて、両腎に多数の結石陰影を認めた (Fig. 1)。USG にて、腎盂腎杯の拡張は認めなかった。

治療経過：ESWL による治療を勧めるも拒否されたため受診当初より予防的にウラリット U® 6.0 g/day, 炭酸水素ナトリウム 6.0 g/day の内服および食事療法として 1,400 kcal/day, 脂質 20 g/day にて保存的に経過観察を行った。^{99m}Tc-DMSA 腎摂取率では明らかな集積の低下は認められなかった (Fig. 4)。経過観察中、原疾患の増悪は認めなかった。しかし、結石は徐々に増大し (Fig. 2), 1996年9月6日、右腰背部痛を自覚し KUB にて右 U3 に 20×10 mm

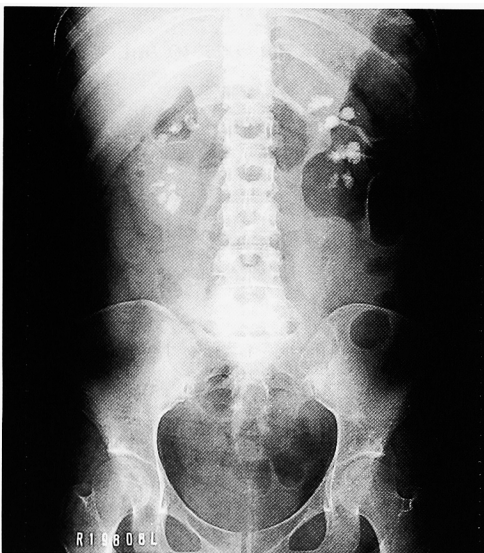

Fig. 2. Radiograph (1996.10.4) showed multiple stones in bilateral kidneys 11 months after admission. Each stone was increased in size.

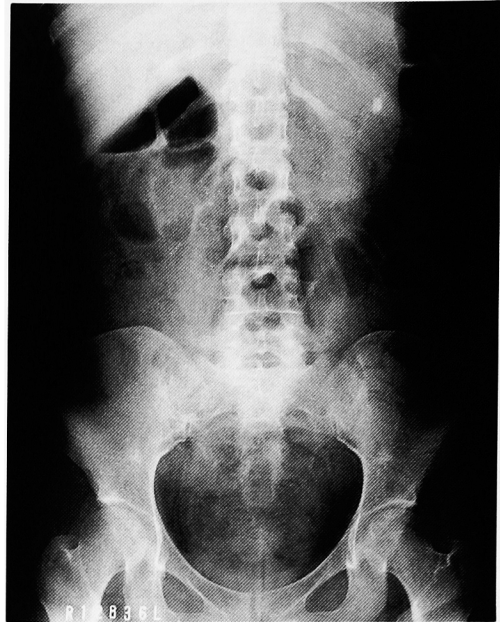


Fig. 3. Radiograph (1997.7.28) after PNL and TUL showed removal of almost all stones except for one residual fragment in the upper calyx of the left kidney.

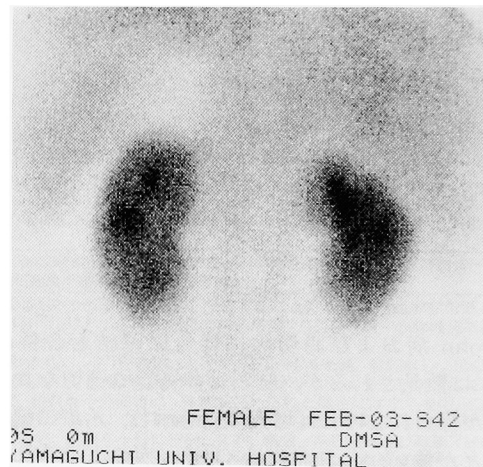


Fig. 4. ^{99m}Tc-DMSA scintigraphy (1996.9.17) showed slight loss of uptake in the left kidney before ESWL treatment.

の結石を認め同部位の結石に対し ESWL (東芝 ESL-500A/GP, Ecolith) を施行。以後 1997年3月までに、患者の侵襲的治療の拒否ということもあり、腎機能の悪化なきを確認しつつ、左腎結石に対し ESWL を 8 回施行。1996年11月22日左 U3 に Stein Strasse を認め、このための左水腎症および左腎盂腎炎を併発し腎瘻造設の上 ESWL 施行。左 U3 の結石破碎排石後、左尿管に double-J カテーテルを留置し外来にて ESWL を行った。碎石効果は一時的に結石の縮小、消失を認めるものの 2~3 カ月で結石の増大を認めた。この頃より徐々に腎機能は悪化し、血清クレアチニン値は 2~3 mg/dl であった。1997年4月16日、右腰背部痛、38°C 台の熱発を認め、また KUB

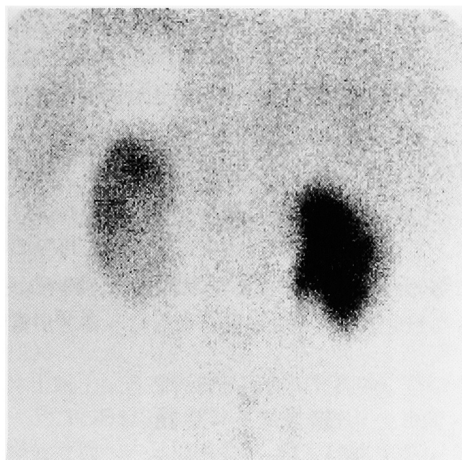


Fig. 5. ^{99m}Tc -DMSA scintigraphy (1997.6.4) showed severe loss of uptake in the right kidney after ESWL treatment was performed 14 times.

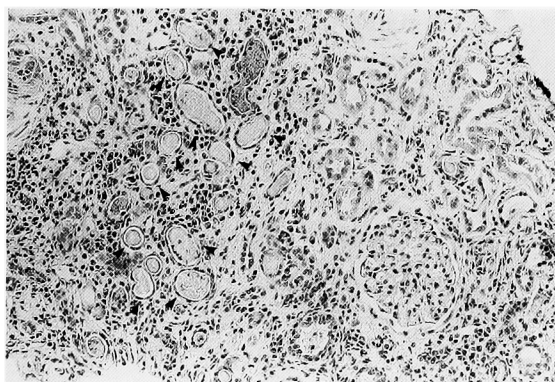


Fig. 6. Renal biopsy ($\times 100$) showed the deposition of hyaline-like bodies in almost all the tubules and the filtration of white blood cells to renal parenchyma.

にて右 U2, U3 に自然に下降し, 形成されたと思われる Stein Strasse を認めた. 右腎瘻造設の上, 同部位および右腎結石に対し ESWL を 8 回施行. 破砕効果不良であり血清クレアチニン値は 4.51 mg/dl と上昇し, また左腎の ^{99m}Tc -DMSA 腎摂取率の低下を認めた (Fig. 5). 1997 年 5 月 20 日, 右 TUL 施行, 碎石および排石良好であり引き続き左側に対しても 1997 年 6 月 17 日, 7 月 3 日に PNL, TUL 施行. 結石成分は 尿酸カルシウム (1 水化物) 95%, リン酸カルシウム 5% であった. 両腎に長径が 5 mm の結石を 1 個ずつ残すのみであった (Fig. 3).

血液ガス分析を指標としてウラリット U[®] 6.0 g/day, 炭酸水素ナトリウム 12.0 g/day, 炭酸カルシウム 2 g/day の投与を行った. アシドーシスの改善, 尿酸結石形成抑制目的にて尿 pH を 7.0~7.5 の範囲で維持することとして外来経過観察とした. 退院後, 10 カ月経過した現在結石の再発増大を認めず, また血

清クレアチニン値は 1.8 mg/dl と腎機能は改善傾向にある.

考 察

Crohn 病は回盲部に好発し口腔から肛門までの全消化管に発生しうる原因不明の慢性非特異性肉芽腫性疾患である. 潰瘍性大腸炎も含め炎症性腸疾患における合併症として腸管外の病変も認められ⁶⁾ 尿路系では尿路結石の合併が報告されている⁷⁾ 尿路結石形成の原因として腸切除 (おもに回腸末端部を含む) により腸管性高尿酸血症となり, 尿中尿酸排泄量が増加することにより尿酸結石の形成が促進されるとも言われている⁸⁾ Crohn 病においては腸管の病変部を切除しても他部位への再発をきたすことがあり腸切除などの手術療法は減少傾向にあり, 本症例のような病態に遭遇することは稀と考えられる. Crohn 病患者の 12% に尿路結石を認めたという報告もあり結石合併の未報告例, 未検索例は多数存在すると考えられる⁹⁾

結石の成分としては尿酸, 尿酸カルシウムが多いとされているが特に回腸末端を含む腸切除の際に認められるものは尿酸カルシウム結石でありその成因として 1) 本来カルシウムと結合して便中に排泄されるべき尿酸が, 腸切除に伴う脂肪酸吸収障害により腸管内でカルシウムと脂肪の結合が起こり, より吸収されやすい尿酸 Na の状態になること⁸⁾, 2) 腸内細菌叢の変化に伴う尿酸分解の抑制¹⁰⁾, 3) 回腸末端で吸収されなかった胆汁が大腸において尿酸の吸収を促進する¹¹⁾ などと言われている. 西村⁵⁾らは病状の悪化に伴う長期臥床による高カルシウム血症, 治療に用いられるステロイドによるカルシウム, リンの尿中への排泄亢進も結石形成の要因と報告している.

結石に対して治療の第一選択は ESWL が適当と思われる. ESWL による腎障害は実験的には認められている¹²⁾ ヒトにおいて ESWL 単独の治療により長期的にみて腎障害をきたすか否かは議論のわかれるところである^{13,14)} が, ESWL により無機能腎に陥った報告もある¹⁵⁾ 自験例においては患者は ESWL を希望していたが, Stein Strasse の形成を繰り返し, 徐々に血清クレアチニン値が 3~4 mg/dl にまで上昇したことから, ESWL により結石を破砕しても 2~3 カ月で腎杯内に残存した破砕片の増大を認めたために, 結石の完全破砕と完全摘出の目的で TUL, PNL を施行し, 結石のほぼ完全な消失を認めた. ^{99m}Tc -DMSA 腎摂取率による腎障害の程度を検索したところ, ESWL 施行前 (Fig. 4) に比べ, ESWL 施行後 (右側 14 回, 左側 4 回) においては特に左腎への集積の低下を認めたが, 結石によるネフロン単位での閉塞による腎機能障害が起こっているのか, 衝撃波照射部位に一致した集積の低下なのかどうか不明であった

(Fig. 5). ESWL 前後において $^{99m}\text{Tc-DMSA}$ 腎摂取率には有意な変化は認められないという報告もあり¹⁶⁾, 本症例のような高尿酸血症においてはX線にて確認できる程度の結石の存在が結石の増大に大きく関与すると思われ, より早期に結石の完全摘出を行い, 食事療法, 内服療法により腎機能保護に徹すべきであった. さらに腎機能保護のためには多数回のESWLは慎まなければならないと考えられた¹⁵⁾

尿酸は腎糸球体を自由に通過し, 近位尿細管においても分泌されると言われ¹⁷⁾, 尿細管内の尿酸濃度は高濃度になっているものと思われる. 過尿酸血症 type I に腎不全を合併することが報告されている¹⁸⁾が画像上尿路結石を認めなくても, 腎生検にて尿細管に尿酸カルシウムの沈着が認められると言われている. 尿酸カルシウムによる腎障害の機序として尿細管腔に尿酸カルシウムの沈着が生じる以前に起ると言われている. まず尿細管腔から血管腔側に向けて尿酸の輸送が行われる際に近位尿細管細胞内また間質に尿酸の沈着が生じ細胞障害および腎障害の原因となり細胞の構成成分, 尿細管腔の高尿酸状態が結石形成を促進すると考えられている¹⁹⁾ 近位尿細管培養細胞を用いた実験により高尿酸状態における細胞障害の機序の解明が盛んに行われている²⁰⁻²²⁾ 本症例における腎機能の低下についてもこのような機序が疑われるが, 繰り返す Stein Strasse の結果, 尿路の閉塞による機序の関与も大きいと考えられる. 患者の同意のもとPNL 施行時に腎生検を施行したところ Fig. 6 に示すごとく糸球体, 間質の障害とほとんどすべての尿細管にエオジン好性の硝子様物質の沈着を認め (矢印), 画像診断にて確認可能な結石以外にも無数の結石の形成が起こっていることが示された. また尿細管細は肥厚し濃染していることより高尿酸状態による細胞障害が疑われた. また Crohn 病に尿細管性アシドーシスを合併することが知られているが²³⁾, その機序として 1) カルシウム吸収障害による低カルシウム血症により生じた二次性副甲状腺機能亢進症のため, 2) 腎結石による閉塞性腎症のため, 3) 慢性腎盂腎炎のため, などが考えられている. 本症例においては, 2) の機序によるアシドーシスと考えられる. 炭酸水素ナトリウムによる血清, 尿中アシドーシスの補正およびクエン酸製剤の内服の徹底により, 術後10カ月で血清クレアチニン値は 1.8 mg/dl と腎機能の改善を認めている.

再発予防については腸管からの尿酸吸収量を減少させるため, 尿酸, 脂肪の経口摂取の制限は必須である. しかし, 本症例では栄養不良によるコリンエステラーゼの低下を認め, 週1回程度の脂肪製剤の点滴静注が必要であった. また腸管内の尿酸をカルシウム塩として便中に排泄させるべく経口のカルシウム製剤の

投与は必須である. アルミニウム, コレスチラミンの投与¹⁷⁾, ビタミンDの投与²⁴⁾が有効との報告もある. 本症例においては炭酸カルシウム 2.0 g の経口投与を行った. また本症例では認めなかったが下痢による脱水の予防や尿量の確保も重要である. 再発予防に対するこれらの処置は一生にわたって続けられなければならない, また定期的な経過観察による結石再発の早期発見に努め, ESWL による早期の碎石, 排石が必要であることを患者に十分理解してもらうことが重要である.

結 語

- 1) Crohn 病にて小腸切除後に発生した, 多発性尿路結石症の1例を報告した.
- 2) 治療は ESWL での碎石効果不良のため, TUL, PNL を行い, 完全な結石の碎石および排石が行えた. 結石の増大や再発防止のために厳重な食事制限と服薬指導が重要であると考えられた.
- 3) 腎生検所見により, 画像で確認可能な結石以外にも尿細管レベルでの結石の形成が始まっていることが示された.

文 献

- 1) 福島恒男, 土屋周二: 大腸広範囲切除後の尿路結石症. 外科診療 **23**: 1627-1630, 1981
- 2) 岡田裕作, 吉田 修, 竹内秀雄, ほか: クロウン病を合併した Enteric Hyperoxaluria の1例. 泌尿紀要 **28**: 417-423, 1982
- 3) 岩間毅夫, 今城真人, 三島好雄: 大腸全摘後の尿路結石についての検討. 日消外会誌 **83**: 66-71, 1986
- 4) 高橋 毅, 寺地敏郎, 相馬隆人, ほか: クロウン病, 潰瘍性大腸炎に合併した尿路結石の4例. 泌尿紀要 **41**: 127-131, 1995
- 5) 西村元一, 林 俊秀, 入江 伸, ほか: 尿路結石を合併したクロウン病の2例. 西日泌尿 **58**: 871-874, 1996
- 6) 小嶋裕一郎, 久保克浩, 嶋崎亮一, ほか: 潰瘍性大腸炎, クロウン病の腸管外合併症. Mod Physician **17**: 747-750, 1997
- 7) Deren JJ, Porush JG, Levitt MF, et al.: Nephrolithiasis as a complication of ulcerative colitis and regional enteritis. Ann Med Intern **56**: 843-853, 1962
- 8) Earnest DL, Johnson G, Williams HE, et al.: Hyperoxaluria in patients with ileal resection: an abnormality in dietary oxalate absorption. Gastroenterology **66**: 1114-1122, 1974
- 9) Anderson H, Bosaeu S, Fasth R, et al.: Cholelithiasis and urolithiasis in Crohn's disease. Scand J Gastroenterol **22**: 253-256, 1987
- 10) Allison MJ, Cook HM, Milne DB, et al.: Oxalate degeneration by gastrointestinal bacteria from

- humans. *J Nutr* **116**: 455-460, 1986
- 11) Dobbins JW and Binder HJ: Effect of bile salts and fatty acids on the colonic absorption of oxalate. *Gastroenterology* **70**: 1096-1100, 1976
 - 12) Koga H, Matsuoka K, Noda S, et al.: Cumulative renal damage in dogs by repeated treatment with extracorporeal shock waves. *Int J Urol* **3**: 134-140, 1996
 - 13) 影山幸雄, 楠山弘之, 呂 延偉, ほか: 体外衝撃波の腎機能への影響. *泌尿紀要* **35**: 1403-1407, 1990
 - 14) 片山靖士: 各種腎結石手術の腎機能に及ぼす影響—^{99m}Tc-DMSA 腎シンチグラフィを用いた腎機能評価—. *日泌尿会誌* **82**: 1588-1593, 1991
 - 15) Chandhoke PS, Albala DM and Clayman RV: Long-term comparison of renal function in patients with solitary kidneys and/or moderate renal insufficiency undergoing extracorporeal shock wave lithotripsy or percutaneous nephrolithotomy. *J Urol* **147**: 1226-1230, 1992
 - 16) 松浦 浩, 日置琢一, 桜井正樹, ほか: ^{99m}Tc-DMSA 腎摂取率による体外衝撃波結石破碎術 (ESWL) の腎機能におよぼす影響の検討—経皮的腎結石碎石術 (PNL) との比較—. *泌尿紀要* **40**: 1061-1067, 1994
 - 17) Williams HE and Wandzilak TR: Oxalate synthesis, transport and the hyperoxaluric syndromes. *J Urol* **141**: 742-749, 1989
 - 18) Giugliani R, Jardim L, Edelweiss MI, et al.: Early and unusual presentation of type I primary hyperoxaluria. *Child Nephrol Urol* **10**: 107-108, 1990
 - 19) Verkoelen CF, van der Boom BG, Schroder FH, et al.: Cell cultures and nephrolithiasis. *World J Urol* **15**: 229-235, 1997
 - 20) Ebisuno S, Kohjimoto Y, Tamura M, et al.: Histological observation of the adhesion and endocytosis of calcium oxalate crystals in MDCK cells and in rat and human kidney. *Urol Int* **58**: 227-231, 1997
 - 21) Scheid C, Koul H, Hill WA, et al.: Oxalate toxicity in LLC-PK1 cells, a line of renal epithelial cells. *J Urol* **155**: 1112-1116, 1996
 - 22) Khan SR: Calcium oxalate crystal interaction with renal tubular epithelium, mechanism of crystal adhesion and its impact on stone development. *Urol Res* **23**: 71-79, 1995
 - 23) 小川由英: 原発性過シュウ酸尿症. *日臨* **45**: 816-817, 1987
 - 24) Giannini S, Nobile M, Castrinano R, et al.: Possible link between vitamin D and hyperoxaluria in patients with renal stone disease. *Clin Sci* **84**: 51-54, 1993

(Received on March 16, 1998)
(Accepted on July 13, 1998)