

Title	早朝一過性血圧上昇を呈したプレクッシング症候群の2例
Author(s)	林, 哲夫; 山内, 昭正; 細田, 和成; 笈, 龍二
Citation	泌尿器科紀要 (1994), 40(7): 597-600
Issue Date	1994-07
URL	http://hdl.handle.net/2433/115310
Right	
Type	Departmental Bulletin Paper
Textversion	publisher

早朝一過性血圧上昇を呈したプレクッシング症候群の2例

東京都立大塚病院泌尿器科 (部長: 細田和成)

林 哲夫, 山内 昭正, 細田 和成

国家公務員共済組合連合会稲田登戸病院泌尿器科 (部長: 寛 龍二)

寛 龍 二

DAWN HYPERTENSION IN PRE-CUSHING'S SYNDROME: REPORT OF TWO CASES

Tetsuo Hayashi, Akimasa Yamauchi and Kazushige Hosoda

From the Department of Urology, Tokyo Metropolitan Ohtsuka Hospital

Ryuji Kakehi

From the Department of Urology, Inada Noborito Hospital

Two adrenal tumors were incidentally discovered in the patients with dawn hypertension. They had no clinical features of Cushing's syndrome. These cases were regarded as pre-Cushing's syndrome by endocrinological evaluation. After adrenalectomy, the adrenal hormone regulation was normalized and dawn hypertension disappeared.

Our findings suggest that dawn hypertension is a typical clinical sign of pre-Cushing's syndrome and this syndrome may represent a premature status of Cushing's syndrome.

(Acta Urol. Jpn. 40: 597-600, 1994)

Key words: Dawn hypertension, Pre-Cushing's syndrome

緒 言

近年、画像診断の進歩により、偶然発見される副腎の腫瘍が増加している。このような副腎偶発腫瘍の大半は無症候性である¹⁾。それらの無症候性腫瘍のなかに、クッシング症候群に特有な臨床症状が認められないにもかかわらずホルモン活性を有する証拠をしめす腫瘍が報告されるようになり、プレクッシング症候群として論議されている^{2,3)}。

われわれは、1989年7月から1989年7月の期間に、稲田登戸病院および都立大塚病院の2施設の泌尿器科において、副腎の偶発腫瘍を4例経験した。そのうち2例はプレクッシング症候群と考えられ両者とも早朝に頭痛を伴う血圧上昇を呈したが、他の非機能性副腎皮質腺腫の2例ではそのような臨床症状は認められなかった。同時期に入院していたクッシング症候群の1例を加えた計5例における血圧の日内変動を検討したところ、プレクッシング症候群がクッシング症候群への過渡的疾患であり、早朝の一過性の血圧上昇すなわち暁星高血圧はその特徴的臨床症状と考えられたので

ここに報告する。

症 例

症例1: 49歳, 女性。近医にて頭痛の精査中に軽度の高血圧を呈し, 当院内科を紹介される。内科にて腹部超音波検査, 腹部CT施行し, 径約15mmの右副腎腫瘍が認められ当科受診となった。

臨床的にクッシング症候群に特有な症状は認められなかったが, Fig. 1に示すごとく, 早朝に頭痛を伴う著明な血圧の上昇を呈した。血清K 2.4 mEq/l (正常値 3.2~5.3 mEq/l) と低値を示す以外に血算・血液生化学に特に異常を認めず, 内分泌学的検査でもTable 1に示すごとく, 血漿ACTH 14 pg/ml (正常値 30~60 pg/ml) と軽度低値を示す他は特に異常を認めなかった。また, 血漿コルチゾールの日内変動は保持されており, デキサメサゾン抑制テストでも, 血漿コルチゾールの抑制は不完全であった。I¹³¹-アドステロール副腎シンチでは右副腎部に集積を認めたが, 副腎静脈採血では腫瘍の局在は確認できなかった。

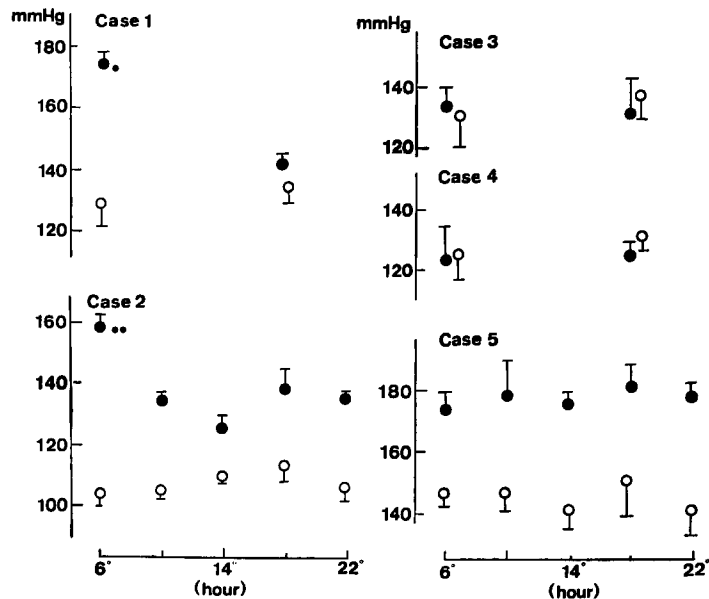


Fig. 1. Plots showing diurnal pattern of systolic blood pressure in five cases. Case 1, 2: pre-Cushing's syndrome; Case 3, 4: nonfunctioning adrenocortical adenoma; Case 5: Cushing's syndrome. ●: preoperative, ○: postoperative (mean±Standard deviation). ★ (Case 1)・★★ (Case 2): These indicate dawn hypertension.

Table 1. Patient characteristics of the two cases (Case 1 and 2)

	Case 1	Case 2
Age	49	51
Sex	Female	Female
Clinical symptoms of Cushing's syndrome	Abscent	Abscent
Hormonal study		
Plasma cortisol	Normal	Normal
Plasma ACTH	Suppressed partially	Suppressed partially
Urinary 17-OHCS	Normal	Normal
Circadian rhythm (cortisol and ACTH)	Present	Present
Dexamethasone suppression test	Suppressed partially	Suppressed
Diagnosis of tumor localization		
Adrenal scintigraphy	Positive	Positive
Computerized tomography	Positive	Positive
Ultrasonography	Positive	Positive
Venous sampling	Negative	Negative
Treatment	Adrenalectomy	Adrenalectomy
Pathology	Corticaladenoma 15×15×10 mm	Corticaladenoma 25×20×15 mm

右副腎摘除し、病理診断は副腎皮質腺腫であった。術後、ステロイド補充療法は28日目に離脱することができ、早朝の頭痛は消失し血圧も安定した (Fig. 1)。

症例2・51歳、女性。人間ドックにて腹部超音波検査施行し右副腎腫瘍を疑われ当科を初診した。臨床的にクッシング症候群に特有な症状は認められなかった

が、起床時に頭痛を訴え、同時に血圧が一過性に上昇していることがわかった。血算・血液生化学に特に異常を認めず、内分泌学的検査では Table 1 に示すごとく血漿 ACTH が 12 pg/ml (正常値 30~60 pg/ml) と軽度低値を示す他は特に異常は認められず、血漿コルチゾールの日内変動も症例1と同様に保持さ

れていた。副腎静脈採血では腫瘍の局在は認められなかったが、 I^{131} -アドステロール副腎シンチで右副腎部に集積を認め、CTでも同側副腎部に 20×16 mmの腫瘍が確認された。

右副腎摘除し、病理診断は副腎皮質腺腫であった。術後、ステロイド補充療法は42日目に離脱することができ、早朝の頭痛を伴う血圧上昇も消失した (Fig. 1)。

症例3: 56歳, 男性. 非機能性副腎皮質腺腫 (右).

症例4: 47歳, 女性. 非機能性副腎皮質腺腫 (左).

症例5: 40歳, 女性. 副腎皮質腺腫 (左) によるクッシング症候群。

考 察

無症候であるにもかかわらず偶然発見される副腎腫瘍が増加している中、クッシング症候群としての典型的な臨床症状は持たないが、何らかの方法でホルモン活性を有する事が証明されるものがあり、プレクッシング症候群と呼ばれ論議されている。われわれの経験した2例も、デキサメサゾン抑制テストに対する反応等に若干の差異はあるが、ACTHが軽度抑制され、副腎シンチで明らかな局在を示すなど Table 1 に示すような特徴を持ちプレクッシング症候群と考えられる。

さらに、今回経験したこれら2例は、ともに早朝に頭痛を伴う血圧上昇を示すという特徴がある。元来、正常な血圧の日内変動は就寝時に低く覚醒時に高いことが知られており⁴⁾、早朝に一過性の血圧上昇を示す症例はいまだ報告がない。症例3, 4の非機能性副腎腺腫では、このような一過性の血圧の変動は認められず、症例5のクッシング症候群でも、終日血圧高値を示すものの明らかな日内変動は認められない。また、この症例1, 2における早朝の一過性血圧上昇は副腎摘除後に消失している (Fig. 1)。

今回の2例は、プレクッシング症候群のおかれる位置、すなわち、独立した疾患であるのかそれともクッシング症候群への前段階としての過渡的な疾患であるのかを考える助けになるとともに、視床下部・下垂体・副腎のフィードバックシステムの理解を深める助けとなる。何が血圧を上昇させ、何がこのフィードバックシステムを動かしているのか? 一般に、血漿コルチゾールの安静時における値は、日内変動はあるものの、すでに組織中のコルチゾールリセプターの解離定数を 10^3 倍以上超えているといわれている⁵⁾。したがって、すでに飽和しているリセプターにとって濃度の違いは情報量として少なく、むしろ律動的分泌をしている血漿コルチゾール濃度の変動幅または律動変動の頻

度のほうが意味を持つと考えられる。

また、副腎腺腫の培養細胞では、正常細胞と同等のACTHに対する感受性があるがコルチゾールの基礎分泌量は正常細胞の数十分の一であり、ACTHの支配のない状態では独自のリズムでコルチゾールを律動的に分泌するといわれている⁶⁻⁸⁾。したがって、日内変動が保持されているプレクッシング症候群の場合、深夜から朝にかけてのACTHの律動的刺激が早朝のコルチゾールの律動的分泌を引き起こすが、ACTHを完全に抑制するには至っていないことになる。また、クッシング症候群ではACTHが完全に抑制され、その支配のない状態で腫瘍は常に独自のリズムでコルチゾールを律動的に分泌することになる。

さらに、生体の持つ様々な日周リズムも見逃せない。他の物質同様、コルチゾールに対する生体の感受性にも日内変動があり、閾値は朝低く夜高いといわれているのである⁹⁾。したがって、ACTHを完全に抑制するに至らない程度のコルチゾールの律動的分泌の変化も閾値の低い早朝に血圧を上昇させることがありえるのであるから、今回われわれが経験した暁星高血圧はプレクッシング症候群に特徴的な臨床症状と考えられるが、過渡的疾患であるが故に一般的ではないかもしれない。

このように、血圧の日内変動という観点から考えると、プレクッシング症候群はクッシング症候群へ至る過渡的疾患と考えると合理的である。つまりACTHの支配の存続下でコルチゾールの律動的分泌になんらかの変化が生じたものがプレクッシング症候群であり、さらにコルチゾールの分泌量が増加しACTHが完全に抑制されるにいたりクッシング症候群となるのであろう。

結 語

早朝に一過性の血圧上昇を呈するプレクッシング症候群の2例を報告した。クッシング症候群および2例の非機能性副腎腺腫の症例を加え、それらの血圧の日内変動を検討した結果、プレクッシング症候群はクッシング症候群にいたる過渡的疾患であり、暁星高血圧はその特徴的臨床症状と考えられた。

文 献

- 1) Aso Y and Homma Y: A survey on incidental adrenal tumors in Japan. *J Urol* 147: 1478-1481, 1992
- 2) Charbonnel B, Chatal JF and Ozanne P: Does the corticoadrenal adenoma with "pre-

- Cushing's syndrome" exist? *J Nucl Med* **22**: 1059-1061, 1981
- 3) Fujiyama C, Kuratomi K, Masaki Z, et al.: Pre-Cushing's syndrome: report of two cases. *Endocr Surg* **7**: 127-129, 1990
 - 4) Shimada K, Kawamoto A, Matsubayashi K, et al.: Diurnal blood pressure variations and silent cerebrovascular damage in elderly patients with hypertension. *J Hypertens* **10**: 875-878, 1992
 - 5) Takahashi K, Takahashi R and Nagayama O: Physiology of biological rhythm. In: *Handbook of physiological sciences*. Edited by Torii S and Kawamura H. 1st edition, vol 13, pp. 87-121, Igaku-shoin, Tokyo, 1987
 - 6) D'Agata R, Malozowski S, Barkan A, et al.: Steroid biosynthesis in human adrenal tumors. *Horm Metab Res* **19**: 386-388, 1987
 - 7) Bogner U, Eggens U, Hensen J, et al.: Incidentally discovered ACTH-dependent adrenal adenoma presenting as pre-Cushing's syndrome. *Acta Endocrinol* **111**: 89-92, 1986
 - 8) Belmega W, Oelkers W, Belkien L, et al.: Effects of antiotensin II and ACTH on normal and tumourous human adrenocortical cells. *Acta Endocrinol* **104**: 103-109, 1983

(Received on January 14, 1994)

(Accepted on February 22, 1994)