京都大学学術情報リポジトリ
KURENAI 紅
Kyoto University Research Information Repository

京都大学
KYOTO UNIVERSITY

Title	腹腔鏡を併用して二期的に治療した両側同時性腎細胞癌の1例
Author(s)	望月, 保志; 古賀, 成彦; 錦戸, 雅春; 木原, 敏晴; 犬塚, 周; 金武, 洋; 林, 徳真吉
Citation	泌尿器科紀要 (2001), 47(10): 723-726
Issue Date	2001-10
URL	http://hdl.handle.net/2433/114627
Right	
Type	Departmental Bulletin Paper
Textversion	publisher

Kyoto University

腹腔鏡を併用して二期的に治療した両側同時性腎細胞癌の1例

長崎大学医学部泌尿器科学教室（主任：金武　洋教授）
望月　保志，古賀　成彦，錦戸　雅春
木原　敏晴，犬塚　　周，金武　　洋

長崎大学医学部附属病院病理部（部長：片山一朗）
林　　徳真吉

A CASE OF BILATERAL SYNCHRONOUS RENAL CELL CARCINOMA TREATED WITH LEFT PARTIAL NEPHRECTOMY AND LAPAROSCOPIC RIGHT NEPHRECTOMY

Yasushi MOCHIZUKI, Shigehiko KOGA, Masaharu NISHIKIDO, Toshiharu KIHARA, Shu INUZUKA and Hiroshi KANETAKE
From the Department of Urology, Nagasaki University School of Medicine
Tomayoshi HAYASHI
From the Department of Pathology, Nagasaki University Hospital

We describe a case of bilateral synchronous renal cell carcinoma. A 70-year-old female was admitted to our department because of further examination for bilateral renal masses. Computed tomographic scanning and ultrasound examinations revealed bilateral solid enhanced renal masses, and bilateral renal cell carcinomas were suspected. First, partial left nephrectomy was performed. On the 21th day after the first operation, we confirmed the recovery of the left kidney, and performed right nephrectomy laparoscopically. The histopathological diagnosis revealed bilateral renal cell carcinomas. The patient is alive with no metastatic lesions and no recurrence at 16 months after the operations.

(Acta Urol. Jpn. **47**: 723–726, 2001)

Key words: Bilateral synchronous renal cell carcinoma, Nephron sparing surgery, Laparoscopic surgery

緒　　言

両側同時性腎細胞癌は稀な疾患であるが，近年画像診断の進歩に伴い，その症例報告が散見されるようになった．両側腎細胞癌に対して根治性と腎機能温存を考慮した場合，その治療法の選択が問題となる．最近の手術手技の向上と共に腎温存術が積極的に行われるようになり良好な成績をおさめている．今回，われわれは両側同時性腎細胞癌の1例を経験し，1側に腎温存手術，対側に腹腔鏡下腎摘出術を二期的に施行し根治を得たので，文献的考察を加え報告する．

症　　例

患者：70歳，女性

主訴：両側腎腫瘍の精査加療目的

家族歴：特記事項なし

既往歴：27年前より高血圧症にて降圧剤の服薬あり．6年前より糖尿病にて経口血糖降下剤の服薬開始．

現病歴：1999年3月血糖コントロール不良のため精査目的に近医内科入院．腹部超音波，腹部CT検査にて両側腎腫瘍を指摘され当科入院となった．

入院時現症：身長159 cm，体重55 kg，血圧151/90 mmHg．発熱なし．腹部腫瘤触知せず　表在リンパ節腫脹なし．

入院時検査所見：末梢血液所見：BUN 15 mg/dl，Cr 0.4 mg/dl と腎機能は正常．α_2-globulin 7.0%，CRP 0.14 mg/dl，血沈1時間値18 mm，FBS 146 g/dl，他に特記事項なし．尿所見：潜血（−），蛋白（−），糖（−），RBC（−），WBC（−）．クレアチニンクリアランス86.2 l/day．

画像検査所見：胸部X線，KUB：異常所見なし．排泄性腎盂造影：右腎下極に腎盂の軽度圧排像を認める．腹部CT：右腎下極に径5 cm，左腎下極に径

2.5 cm の内部不均一，境界明瞭，動脈相早期より造影効果を認める腫瘤陰影を認めた．傍大動脈リンパ節腫張および腹部他臓器への転移は認めない (Fig. 1)．血管造影：右腎下極，左腎下極に hypervascular mass および tumor stain を認める．腎静脈に腫瘍塞栓は認めない (Fig. 2)．骨シンチ：明らかな異常集積像は認めない．

Fig. 1. Abdominal CT scan showed a renal mass of 2.5 cm in diameter in the left kidney and one of 5.0 cm in diameter in the right kidney, which were solid and enhanced in the early phase.

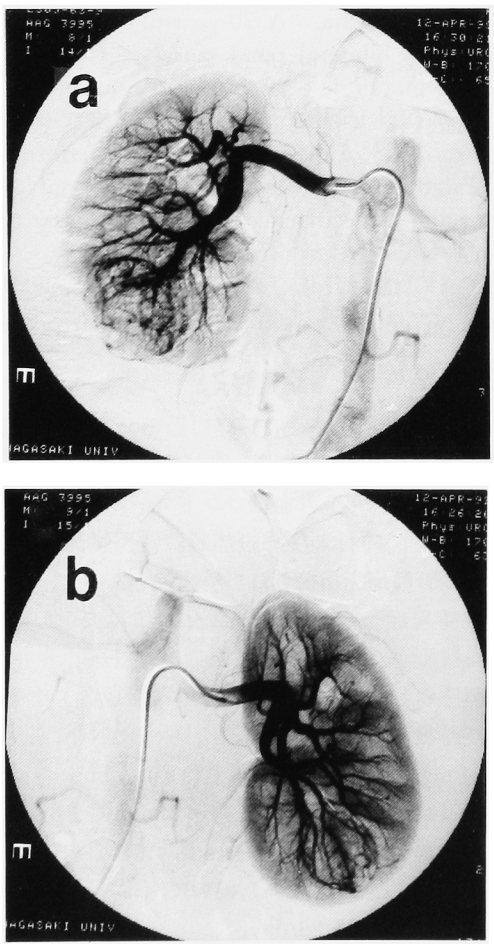

Fig. 2. Renal angiography showed a hypervascular tumor in the lower pole right kidney (a), and another one in the lower pole of left kidney (b).

入院後経過：以上の検査所見より両側腎腫瘍，両側腎細胞癌疑いの臨床診断にて，二期的に (1) 1999年4月21日左腎部分切除術，(2) 1999年5月12日腹腔鏡下右腎摘出術を施行した．

手術所見：(1) 左腎部分切除術：左腰部斜切開にて経後腹膜腔的に左腎にアプローチした．腎阻血は行わずにマイクロウェーブを使用し部分切除を行った．(2) 腹腔鏡下右腎摘出術：吊り上げ式腹腔鏡下，経腹膜的アプローチによる右腎摘出術を行った．

両側とも腫瘍周囲に癒着を認めなかった．

両側とも腎静脈に腫瘍塞栓は認めず，腎門部にリンパ節腫張認めなかった．

摘出標本：(1) 左腎腫瘍：下極に位置し径 3.0 cm

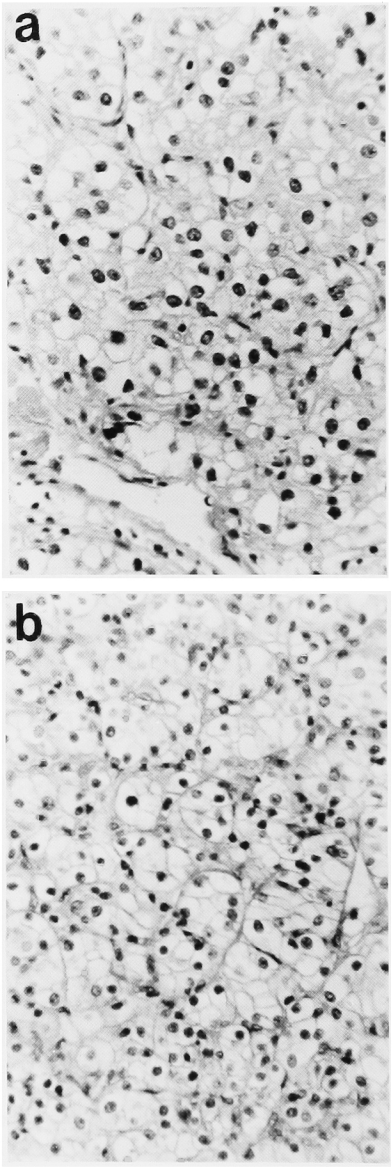

Fig. 3. Microscopic findings revealed a histopathological diagnosis of clear cell carcinomas in both kidneys. a. left renal tumor (×100). b. right renal tumor (×100).

で，割面は内部充実性で黄白色，周囲は被膜に覆われていた．病理組織学的所見は renal cell carcinoma, clear cell carcinoma, grade 1≫2, INFα, pT1a であった (Fig. 3a)．(2) 右腎腫瘍：下極に位置し，径 4.5×5.0 cm で割面は内部充実性で黄白色，一部に出血性病変を伴っていた．病理組織学的所見は renal cell carcinoma, clear cell carcinoma, grade 2, INFα, pT1b であった (Fig. 3b)．

術後経過：術後血清クレアチニン 0.8 mg/dl，クレアチニンクリアランス 80.1 l/day と有意な腎機能の低下は認めず，術後合併症もなく，1999年5月29日当科退院となった．術後補助療法は施行せず．現在術後1年4カ月を経過しているが再発，転移の兆候なく定期的外来通院を行っている．

考　　察

両側同時性腎細胞癌の発生頻度は比較的稀であり1.4～3.8%とされている[1]　しかし，近年の CT, MRI，超音波検査などの画像診断技術の向上や一般健診の普及に伴い，本症例のような偶発腫瘍の報告が散在されるようになり，その発見率の増加が予測されている．両側同時性腎細胞癌は1963年に中川ら[2]が本邦第1例目を報告して以来，その報告は散見されるようになった．最近では谷村ら[3]が本邦73例を集計しており，その後の報告を調べ得たかぎりでは本邦における両側同時性と考えられる腎細胞癌は自験例を含めて87例であった．集計には von Hippel-Lindau 病および長期透析患者に合併した両側腎細胞癌は除外した．1990年代になると人間ドックで発見される症例や消化器症状の精査中に画像検査で発見やれる症例などの偶発腫瘍の割合が増加する傾向にあった (Table 1)．

両側腎細胞癌は，両側ともに原発性腫瘍であるか，一側は他側の転移性であるかが問題となるが，Hyman ら[4]は両側同時性腎細胞癌の条件として 1) 腫瘍が同時に発見されること，2) 腫瘍がそれぞれ単発であること，3) 腫瘍は少なくとも一部は被膜化されていること，4) それぞれの病理組織型が違うこと，を挙げている．自験例では病理組織型が一致しているが，本邦87例において病理組織型の異なる症例は87例中9例のみであり，また Kume[5] らは同一組織型の両側同時性腎細胞癌での分子生物学的検討において異なる遺伝子変異を示す症例を呈示している．以上のことから

Table 1.　両側同時性腎細胞癌症例の偶発腫瘍の頻度

	～1989年	1990年～
偶発腫瘍	5例 (9.4%)	13例 (68.4%)
非偶発腫瘍	48例 (90.6%)	6例 (31.6%)
	(100 %)	(100 %)

Table 2.　両側同時性腎細胞癌症例の治療の変遷

	～1989年	1990年～
両側腎摘出術＋透析療法	9例 (16.7%)	0例 (0.0%)
片側腎摘出＋片側温存手術	29例 (53.7%)	21例 (63.6%)
両側温存手術	2例 (3.7%)	12例 (36.4%)
片側手術＋補助療法	7例 (13.0%)	0例 (0.0%)
その他	7例 (13.0%)	0例 (0.0%)
合計	54例 (100 %)	33例 (100 %)

Hyman の定義した条件の 1)～3) を満たせば，両側同時期として良いのではないかと著者らは考えている．

両側同時性腎細胞癌において最も問題となるのがその治療の選択である．Table 2 に本邦87例の両側同時性腎細胞癌の治療法を1989年以前と1990年以降に分類してまとめた．従来，根治性を目指して両腎摘出術および血液透析導入が積極的に行われていた．しかし，近年画像診断による局在診断すなわち腫瘍径，深達度の正確な評価が可能となり，腎温存手術が積極的に行われ良好な成績を得たことを報告する文献が散見されている[6~8]　特に1990年以降は，両側同時性腎細胞癌に対して両側腎摘出術を施行された症例はなく，また両側腎温存手術を施行した症例の割合が増加している．Novic ら[9]は，両側または単腎に発生した腎細胞癌100例に対して腎温存手術を行い，その疾患特異的5年生存率は84%と良好であったと報告しており，その適応拡大の正しいことを確信させるデータであると言える．

両側腎細胞癌に対して腎温存手術を行う場合に問題となるのは，腎温存手術を両側に行うのか，片側腎温存手術および片側腎摘出術を行うのか，また，手術を一期的に行うのか，二期的に行うのか，さらに，二期的に行うなら，どちらの患側の手術を先に行うのか，という選択を考慮しないといけない．いずれにしても正確な局在診断，QOL そして患者の希望を考慮した選択を行わないといけないと考えている．本症例では左腎腫瘍は径 2.5 cm であり腎温存手術が可能であり，左腎温存手術を先に行うことで左腎機能を確保した上で対側の手術を行った．右腎腫瘍は径 5 cm であり腫瘍位置，腫瘍径より腎温存手術は困難と考え腹腔鏡下腎摘出術を二期的に行った．本症例では second operation に腹腔鏡下手術を施行することによって，より低侵襲的な治療により根治を得ることができた．

最近の知見では剖検にて見つかった腎細胞癌260例の詳細な検討で13.85%は多発性であったと Wunderlich ら[10]は報告している．また Marshall ら[11]は腎癌患者15例の摘出腎に腎核出術を施行し6例の核出床に腫瘍の残存を認めたことより術前の画像診断による偽被

膜の正確な評価は困難であり，核出術における腫瘍残存の危険性を指摘しており，当科では腎部分切除術を選択する方針としている．ある種の文献では腎温存手術の局所再発率は5～9％と報告されており[9,12]腎温存手術後の再発に対しては厳重なフォローアップが必要であると考えており，本症例においても同様にフォローアップを行っていきたいと考えている．

結　　語

今回，われわれは両側同時性腎細胞癌に片腎温存手術および片腎摘出術を二期的に行い良好な成績を得たので若干の文献的考察を加えて報告した．最近の画像診断の進歩，手術手技の向上により腎機能温存を目指した治療が可能であり有効であると考えられた．自験例は両側同時性腎細胞癌に腹腔鏡下手術を併用することにより低侵襲的な治療で根治を得ることができた．

文　　献

1) Johnson DE, Vonesschenbach A and Sternberg J: Bilateral renal cell carcinoma. J Urol **119**: 23-24, 1978
2) 中川　隆，吉田　修：両側 Grawits 腫瘍例．日泌尿会誌 **54**：677，1963
3) 谷村正信，近澤成和，森岡政明，ほか：両側同時性腎細胞癌の1例．西日泌尿 **56**：681-684，1994
4) Hyman RA, Voges V and Finby N: Bilateral hypernephroma. Am J Roentgenol Radium Ther Nucl Med **117**: 104-107, 1973
5) Kume H, Oda H, Nakatsuru Y, et al.: Genetic identification of bilateral primary or metastatic nonpapillary renal cell carcinoma. BJU Int **86**: 208-212, 2000
6) 福森知治，浜尾　巧，桜井紀嗣，ほか：両側性同時性腎細胞癌の1例．西日泌尿 **57**：777-780，1995
7) 内山浩一，安井平造，内藤克輔：同時性両側性腎細胞癌に対する二期的腎保存手術．泌尿紀要 **42**：875-878，1996
8) 濱嵜公久，石塚英司，井上滋彦，ほか：両側同時性腎細胞癌の1例．西日泌尿 **58**：938-940，1996
9) Novic AC, Streem S, Montie JE, et al.: Conservative surgery for renal cell carcinoma. a single center experience with 100 patients. J Urol **141**: 835-839, 1989
10) Wunderlich H, Schlichter A, Zermann DH, et al.: Multiforcality in renal cell carcinoma: a bilateral event? Urol Int **63**: 160-163, 1999
11) Marshall FF, Taxy JB, Fishman EK, et al.: The feasible of surgical enucleation for renal cell carcinomas. J Urol **135**: 231-234, 1986
12) Licht MR, Novic AC, Goormastic M, et al.: Nephron-sparing surgery in incidental versus suspected renal cell carcinoma. J Urol **152**: 39-43, 1994

(Received on December 4, 2000
Accepted on May 15, 2001)