

Title	Dynamic(ダイナミック)MRIによる膀胱腫瘍の病期診断
Author(s)	津田, 恭; 鳴海, 善文; 中村, 仁信; 野々村, 祝夫; 奥山, 明彦
Citation	泌尿器科紀要 (2000), 46(11): 835-839
Issue Date	2000-11
URL	http://hdl.handle.net/2433/114399
Right	
Type	Departmental Bulletin Paper
Textversion	publisher

Dynamic (ダイナミック) MRI による 膀胱腫瘍の病期診断

市立堺病院放射線科 (部長: 井上 豊)

津 田 恭

大阪大学医学部附属病院放射線部 (主任: 中村仁信教授)

鳴 海 善 文

大阪大学大学院医学系研究科 D1 生体情報医学講座 (主任: 中村仁信教授)

中 村 仁 信

大阪大学大学院医学系研究科 E4 臓器制御医学器官制御外科学 (泌尿器科学) 講座 (主任: 奥山明彦教授)

野々村祝夫, 奥山 明彦

STAGING URINARY BLADDER CANCER WITH DYNAMIC MR IMAGING

Kyo TSUDA

From the Department of Radiology, Sakai Municipal Hospital

Yoshifumi NARUMI

From the Department of Radiology, Osaka University Hospital

Hironobu NAKAMURA

From the Department of Radiology, Osaka University Medical School

Iwao NONOMURA and Akihiko OKUYAMA

From the Department of Urology, Osaka University Medical School

This article reviews the magnetic resonance (MR) staging of bladder cancer. The multiplanar and soft-tissue characterization capabilities of MR imaging make it a valuable diagnostic tool to image the urinary bladder. Recent advances of MR imaging such as fast imaging, pelvic phased array coil, and dynamic imaging improve the image quality and diagnostic accuracy for staging bladder cancer. Some patient-related factors are also important for optimal imaging of the urinary bladder, especially motion artifacts from the gastrointestinal tract and the degree of bladder distension. An anticholinergic agent should be used for suppressing the motion artifacts. Optimal bladder filling can be achieved by asking patients to void and drink water 1 hour before examinations. Scanning perpendicular to the bladder wall is necessary for optimal evaluation for staging bladder cancer. Oblique scanning is needed in cases when a tumor is not located on the dome, base, anterior wall, posterior wall, or lateral walls. The early phase image of dynamic imaging is most useful for staging tumors. Better contrast between tumor and bladder wall on dynamic images provides high staging accuracy, especially in differentiation between superficial tumors and tumors with muscle invasion.

MR imaging is comparable to computed tomography (CT) in the evaluation of lymph nodes. Although MR imaging currently is not appropriate for screening for bladder cancer and detecting small tumors, it has been proved to be most useful in the staging of bladder cancer.

(Acta Urol. Jpn. 46 : 835-839, 2000)

Key words: Bladder neoplasms, Magnetic resonance (MR), Dynamic MR imaging, Gadolinium

緒 言

MRI はその優れたコントラスト分解能と任意の断面で撮像できることより、複雑な構造を持つ骨盤領域の評価に必要不可欠な検査となっており、膀胱腫瘍に

おいてもその有用性が報告されている¹⁻³⁾ 膀胱腫瘍の診断における MRI の役割は腫瘍の病期診断、特に壁深達度診断にある。その理由は、膀胱鏡は膀胱内腔を直視でき、組織を採取できるので、局在診断および組織性状診断については最も優れているが、腫瘍の膀

膀胱内および壁外への進展度は腫瘍の内腔面での形態より推測するしかなく、この点で MRI が有用である。現時点での MRI の空間分解能は限られているため、小さい膀胱腫瘍の発見は困難であり、膀胱癌のスクリーニング検査には適していない。

膀胱はその伸展度によって形態が異なり、また膀胱内面のどの位置に発生するかにより MRI 像は影響を受けるので、これに対処した撮像方法の工夫も重要である。撮像方法については腫瘍と膀胱壁との間に十分な信号強度差—コントラストをもたらす dynamic MRI が有用である。また、こうして得られた画像についても、しばしば膀胱壁がきわめて薄く、腫瘍と膀胱壁との関係の評価するのに難渋する場合も少なくなく、このような場合、腫瘍自体の形態を含めた総合的な診断が要求される。

本稿では、MRI の検査における工夫と、dynamic MRI を含む撮像方法および読影法について述べる。

1. MRI の前処置

正常の膀胱は、尿がわずかに存在する状態では腸管

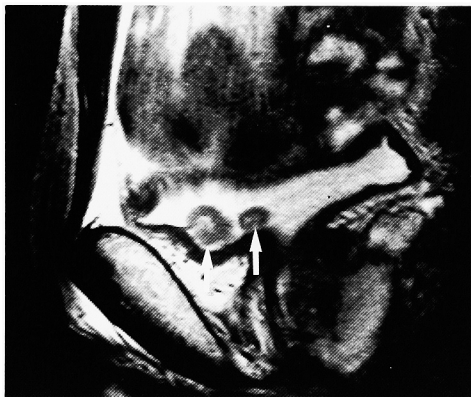


Fig. 1. Sagittal T2-weighted image in patient with stage Ta tumors (arrows). The bladder is not sufficiently distended.

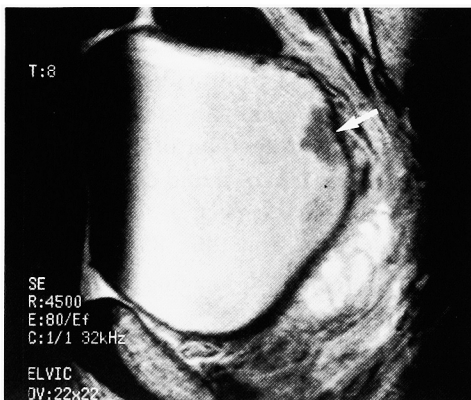


Fig. 2. Sagittal T2-weighted image in patient with stage Ta tumor (arrow). The bladder is expanded moderately and the boundary between the tumor and the bladder wall is clearly shown.

に頭側から圧排されて扁平な形態を示す (Fig. 1) が、次第に尿が充満されてくると伸展されてきて球形に近くなる (Fig. 2)。さらに伸展されると前頭側の Retzius 腔に膀胱が進入し、頭側方向に長い楕円形に近い形となる。扁平な形態では腫瘍がどの部位から発生しているかが評価しにくく、また過伸展の状態では膀胱壁が薄く、腫瘍の壁内進展を評価するのが困難なため、膀胱腫瘍の病期診断のためには膀胱が軽度伸展状態にあることが望ましい。このため、検査1時間前に排尿後約 300 ml 飲水させ、適度な膀胱の伸展を図る必要がある。また、膀胱周囲の消化管の蠕動によるアーチファクトにより画質が劣化することがあるので、検査前の鎮痙剤の投与や浣腸を行っておくことが望ましい。

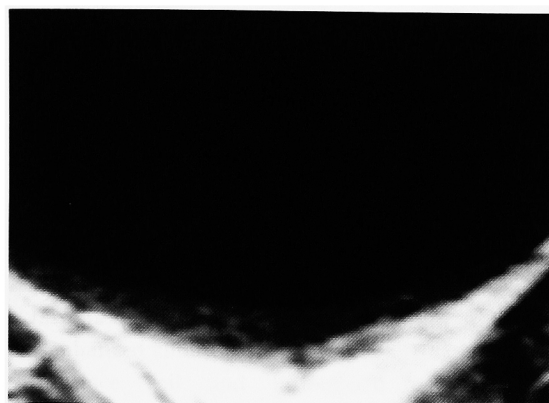2. 膀胱に対する MRI の撮像方法と正常像

膀胱を含む骨盤臓器に対する MRI の撮像方法としては現在 T1 強調像、T2 強調像および MRI 用の造影剤であるガドリニウム製剤投与後の造影後 T1 強調像がおもなものである。これにガドリニウム製剤を急速静注後、高速 T1 強調像を繰り返し撮像する dynamic MRI が適時組み合わせられる。T1 強調像では水分の多い組織は低信号、脂肪は高信号に描出され、膀胱内の尿は著明な低信号、膀胱壁はそれよりもやや信号強度の高い低信号として描出される (Fig. 3a)。T2 強調像では T1 強調像とは逆に水分の多い組織は高信号に描出される。膀胱内尿は著明な高信号に描出され、膀胱壁については筋層のみが低信号となり、粘膜および粘膜下層は高信号となり、内腔側の尿と区別はできない (Fig. 3b)¹⁾ Dynamic MRI では造影剤を注入後の早期相では筋層に比べて粘膜下層が濃染され両者のコントラストは明瞭となるが、後期相になると筋層が造影されてくるため両者の区別は不明瞭となる (Fig. 3c)^{1,4)}

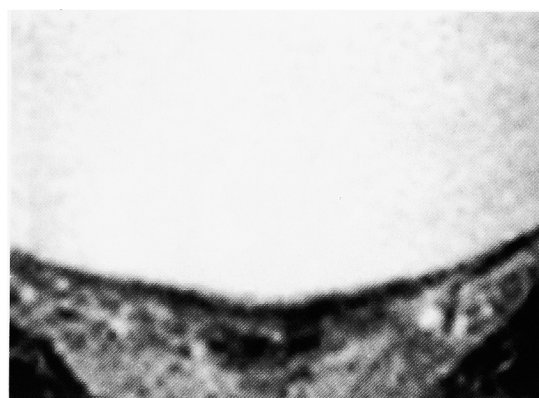
3. 膀胱腫瘍の MRI

T1 強調像では、膀胱腫瘍は膀胱壁と同じ低信号を示すので、筋層浸潤の程度は評価できない。しかし、腫瘍は T2 強調像では尿よりもやや低信号、筋層よりは高信号に描出されるため、腫瘍と筋層との関係が評価できる (Fig. 2)。さらに、筋層への正確な浸潤の判定が必要な場合は、T2 強調像と同じ断面で dynamic MRI を行う。早期相では粘膜下層と共に腫瘍が濃染され、筋層との境界が明瞭に評価可能で筋層浸潤の判定に有用であり、その優れた組織間コントラストより T2 強調像よりも優れた診断能を示すと報告されている (Fig. 4)^{1,2)} 従来の T1 および T2 強調像の正診率は 55~61% であるが、dynamic MRI では 67~85% と正診率に改善がみられる^{1,2,5,6)} TUR か否かの治

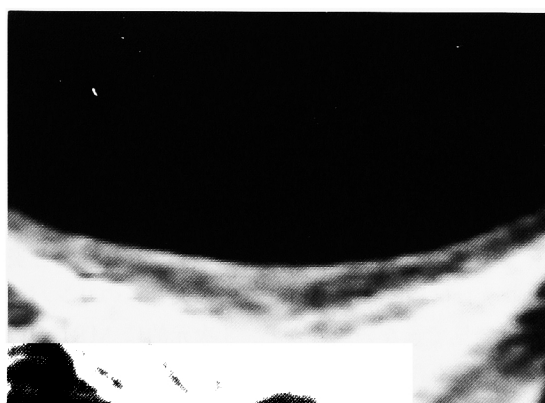
療方針の決定上重要な, 病期 T1 以下と病期 T2 以上の鑑別に関しては, T2 強調像が74%に対し, dynamic MRI 早期相で撮像した場合は90%と向上がみら



a



b



c

Fig. 3. Comparison of the images of the normal bladder wall obtained with different imaging sequences. (a) The bladder wall appears as a homogeneous layer of low intensity on T1-weighted image; (b) the bladder wall is demonstrated as a thin layer of low intensity on T2-weighted image and is likely to correspond to the muscle layer; (c) the dynamic image shows the bladder wall divided into two layers of markedly enhanced inner layer and outer layer of low intensity.

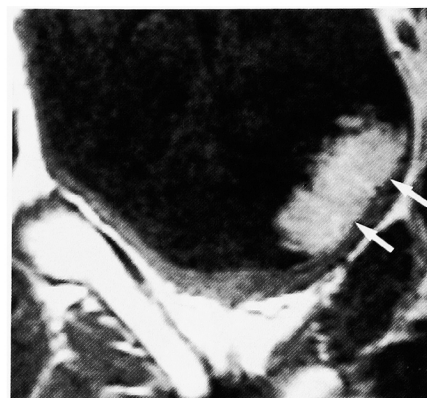


Fig. 4. Oblique dynamic image in patient with stage T1 tumor. Smooth bladder wall is clearly demarcated from the tumor (arrows).

れ有用である¹⁾

Dynamic MRI に用いられる高速 T1 強調像のパルス系列には脂肪や空気による影響を受けにくく, 画質に優れるがやや撮像時間の長いスピネコー法を用いるものと, それよりも時間が短いやや画質の劣るグラディエントエコー法を用いるものがある. 空間分解能を時間分解能に優先させ, 壁深達度をより高画質で評価するという観点から, われわれは spin echo 法ないし fast spin echo 法を用いて1回の撮像時間を1分程度として連続3回の dynamic MRI を行っている. しかし, グラディエントエコー法を用いて高い時間分解能で腫瘍血流を評価することが化学療法による効果判定に有用であるとする報告もみられる⁷⁾ 病期診断を正確に行うには, 適切な断層断面の選択も重要である. 腫瘍が横断, 矢状断, 冠状断のいずれの断面上にもないときには, これらの断面において腫瘍基底部分と膀胱壁の境界面は斜めに撮像される結果, partial volume effect により MRI で両者の境界は不明瞭となり overstaging になりやすい. この場合, 腫瘍基底部分と膀胱壁の境界面に垂直な斜位断面を選択することが正診率の向上につながる¹⁾

膀胱を含む骨盤を MRI で撮像する場合には, MR 信号をより強い感度で受信できる骨盤用の phased array coil を用いることにより, 得られる画質が向上し, また撮像時間も短くすることが可能なため⁸⁾, 膀胱腫瘍の検査には必要不可欠であると考えている. 直腸内に挿入する経直腸コイルを使用する事により, さらに強い信号とより高分解能の画像を得ることができるが, 観察できる範囲が直腸近くの膀胱後壁および下壁に限られるため, 一般的ではない (Fig. 5)⁶⁾

MRI による壁深達度の判定は, 腫瘍基底部分の筋層を表す低信号帯に注目し, 腫瘍による低信号帯の不整のないものを T1 以下 (粘膜下層以内), 不整は認められ断層のないものを T2a (浅在筋層まで), 断層はあ

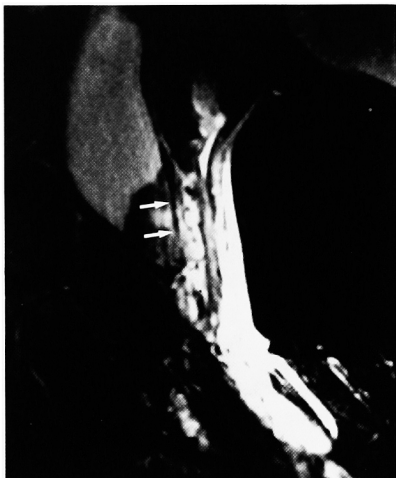

Fig. 5. Sagittal T2-weighted image in patient with stage Ta tumor using an endorectal surface coil. Thin bladder wall at the base of the tumor is clearly demonstrated (arrows).

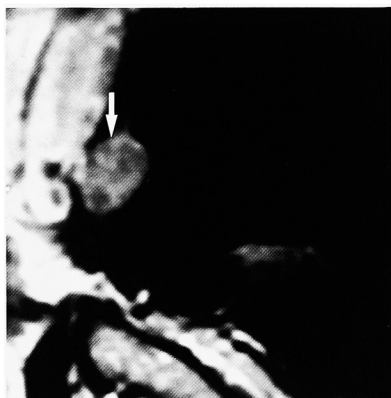

Fig. 6. Sagittal dynamic image in patient with stage T2b tumor. The tumor disrupts bladder wall without irregularity in the perivesical fat (arrow).

るが膀胱壁外側の不整のないものを T2b ないし T3a (深在筋層までないし膀胱周囲脂肪織への顕微鏡レベルの浸潤), 膀胱壁外側の不整はあるが他臓器との連続性を認めないものを T3b (膀胱周囲脂肪織への明らかな浸潤), 他臓器との連続性を認めるものを T4 (他臓器への浸潤) としている (Fig. 4, 6, 7).

しかしながら以上述べた点に留意しても, 膀胱壁の過伸展やモーションアーチファクトなどにより腫瘍基底部の低信号帯が不鮮明な場合もある。この場合, 表在性腫瘍の間接所見として, dynamic MRI における腫瘍基底部と粘膜下層の濃染の連続性や茎の存在 (Fig. 8), 腫瘍表面のしだの葉状不整などの形態的变化を参考にすることにより, 正診率を向上させることができる⁹⁾。しかし, MRI の空間分解能と腫瘍特異性には限界があるため, 顕微鏡レベルの浸潤の診断や, 炎症性変化と腫瘍との鑑別は困難であり, 今後の課題と思われる。

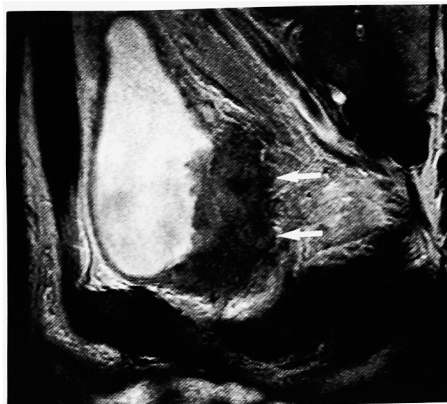


Fig. 7. Patient with stage T3b tumor. Sagittal T2-weighted image shows tumor infiltration in the perivesical fat (arrows).

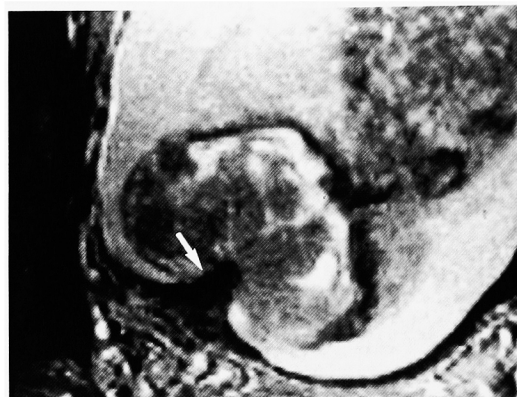

Fig. 8. Patient with stage T1 tumor. Axial T2-weighted image shows a stalk of low intensity in the tumor (arrow).

膀胱腫瘍における MRI の適応については治療方針の決定にかかわる場合, 特に膀胱鏡で広基性, 非乳頭状の形態を示し筋層浸潤が疑われる症例が MRI の良い適応と思われる。

リンパ節転移の診断に関しては MRI は一般に 10 mm 以上を腫大としているが, 転移による腫大と炎症性腫大は区別できず, また正常の大きさのリンパ節転移は発見できない。しかし, 3 次元的に MRI の画像データを得ることにより, 種々の断層面でリンパ節の大きさを厳密に評価することにより, より正確にリンパ節転移を診断できるとの報告もみられる¹⁰⁾

結 語

膀胱癌の病期診断における MRI の検査における工夫と, dynamic MRI を含む撮像方法および読影法について述べた。炎症性変化と腫瘍の鑑別, 微小壁浸潤の診断, リンパ節転移の特異的診断など克服すべき今後の課題は多いが, 高速 dynamic study の高画質化, リンパ節特異性造影剤などの技術的進歩によって, より一層の MRI の診断能の向上が期待される。

文 献

- 1) Narumi Y, Kadota T, Inoue E, et al. : Bladder tumors : staging with gadolinium-enhanced oblique MR imaging. *Radiology* **187** : 145-150, 1993
- 2) Tanimoto A, Yuasa Y, Imai Y, et al. : Bladder tumor staging : comparison of conventional and gadolinium-enhanced dynamic MR imaging and CT. *Radiology* **185** : 741-747, 1992
- 3) Barentsz JO, Lemmens JA, Ruijs SH, et al. : Carcinoma of the urinary bladder : MR imaging with a double surface coil. *AJR* **151** : 107-112, 1988
- 4) Takeda K, Kawaguchi T, Shiraishi T, et al. : Normal bladder wall morphology in Gd-DTPA-enhanced clinical MR imaging using an endorectal surface coil and histological assessment of submucosal linear enhancement using [¹⁴C]Gd-DOTA autoradiography in an animal model. *Eur J Radiol* **26** : 290-296, 1998
- 5) Kim B, Semelka RC, Ascher SM, et al. : Bladder tumor staging : comparison of contrast-enhanced CT, T1- and T2-weighted MR imaging, dynamic gadolinium-enhanced imaging, and late gadolinium-enhanced imaging. *Radiology* **193** : 239-245, 1994
- 6) Tachibana M, Baba S, Deguchi N, et al. : Efficacy of gadolinium-diethylenetriaminepentaacetic acid-enhanced magnetic resonance imaging for differentiation between superficial and muscle-invasive tumor of the bladder : a comparative study with computerized tomography and transurethral ultrasonography. *J Urol* **145** : 1169-1173, 1991
- 7) Barentsz JO, Berger-Hartog O, Witjes JA, et al. : Evaluation of chemotherapy in advanced urinary bladder cancer with fast dynamic contrast-enhanced MR imaging. *Radiology* **207** : 791-797, 1998
- 8) Smith RC, Reinhold C, McCauley TR, et al. : Multicoil high-resolution fast spin-echo MR imaging of the female pelvis. *Radiology* **184** : 671-675, 1992
- 9) 鳴海善文, 細見尚弘, 沢井ユカ, ほか : 膀胱腫瘍の診断. *画像診断* **15** : 875-883, 1995
- 10) Jager GJ, Barentsz JO, Oosterhof GO, et al. : Pelvic adenopathy in prostatic and urinary bladder carcinoma : MR imaging with a three-dimensional T1-weighted magnetization-prepared-rapid gradient-echo sequence. *AJR* **167** : 1503-1507, 1996

(Received on October 16, 2000)
(Accepted on October 21, 2000)