

Title	広範な壊疽を伴うフルニエ壊疽の1例
Author(s)	三浦, 克紀; 小林, 恭; 松井, 善之; 藤川, 慶太; 福澤, 重樹; 添田, 朝樹; 竹内, 秀雄
Citation	泌尿器科紀要 (2000), 46(6): 429-431
Issue Date	2000-06
URL	<a href="http://hdl.handle.net/2433/114293">http://hdl.handle.net/2433/114293</a>
Right	
Type	Departmental Bulletin Paper
Textversion	publisher

## 広範な壊疽を伴うフルニエ壊疽の1例

神戸市立中央市民病院泌尿器科 (部長: 竹内秀雄)  
三浦 克紀, 小林 恭, 松井 善之, 藤川 慶太  
福澤 重樹, 添田 朝樹, 竹内 秀雄

### EXTENSIVE FOURNIER'S GANGRENE: A CASE REPORT

Katsuki MIURA, Takashi KOBAYASHI, Yoshiyuki MATSUI, Keita FUJIKAWA,  
Shigeki FUKUZAWA, Asaki SOEDA and Hideo TAKEUCHI  
From the Department of Urology, Kobe City General Hospital

We report a case of extensive Fournier's gangrene that could not be rescued despite emergent debridement. A 51-year-old man presented at another hospital with cough, diarrhea and abdominal pain. He was diagnosed with acute enteritis and hospitalized. The next morning, he became severely hypotensive and his scrotum was swollen and black. The perineal skin also was black. Septic shock and disseminated intravascular coagulation were suspected. He was transferred to our emergency room, and was immediately diagnosed with Fournier's gangrene and acute peritonitis. Computed tomographic scan revealed soft-tissue gas in the scrotum, the retroperitoneal cavity and the abdominal wall. Emergent debridement and laparotomy was performed. Gangrene was also seen at the intestinal wall and the peritoneum, however, resection of intestine was not done because of his poor performance status. Although potent antibiotics and catecholamine were administered, he died of multiple organ failure 29 hours after the operation. This is the first case of Fournier's gangrene extending into the abdominal cavity reported in the Japanese literature.

(Acta Urol. Jpn. 46 : 429-431, 2000)

**Key words:** Fournier's gangrene, Anorectal infection, Intestinal necrosis, Peritonitis

#### 緒 言

フルニエ壊疽は会陰部における感染性壊疽性筋膜炎であり, 会陰部から腹壁, 大腿などへ急速に広がり, 時に死に至る疾患である<sup>1,2)</sup>。今回われわれは広範囲に壊疽がおよび, 救命しえなかった症例を経験したので報告する。

#### 症 例

患者: 51歳, 男性

主訴: 感冒様症状, 下痢, 腹痛

家族歴 既往歴: 特記すべきことなし

職業歴: 来院時は無職。それ以前は不詳。

現病歴: 1998年9月20日, 上記主訴が出現し, 1998年9月22日近医内科を受診。急性腸炎の診断にて入院し, ホスホマイシンの投与を受けた。翌朝, 血圧が低下し筋性防御が出現, またこのとき会陰部が黒色に変性し悪臭を放っているのに気づかれた。敗血症性ショック。DICを疑われ当院救急部に転送された。

転院時現症: 血圧 48 mmHg (触診), 体温 35.9°C, 意識レベル Japan Coma Scale 3, 酸素飽和度 83%, 四肢にチアノーゼを認めた。左上肢には刺青を認められた。腹部はやや硬く, 筋性防御が認められた。会陰部

は強烈な腐敗臭を放っており, 陰囊から左臀部にかけて黒色に壊死していた (Fig. 1)。

転院時検査成績: 白血球 2,700/mm<sup>3</sup>, 血小板は 3.8×10<sup>4</sup>/mm<sup>3</sup> と低下しており, CRP 50.7 mg/dl と著明に上昇, DIC スコアは 6 点 (厚生省 DIC 診断基準で DIC の疑い) であった。その他に, BUN 69 mg/dl, クレアチニン 2.7 mg/dl と腎機能の悪化を認めた。血糖値 115 mg/dl, HbA1c 5.2%。抗 HIV 抗体は陰性, 抗 HCV 抗体陽性であったが, 他の肝機能を示す数値はほぼ正常だった。

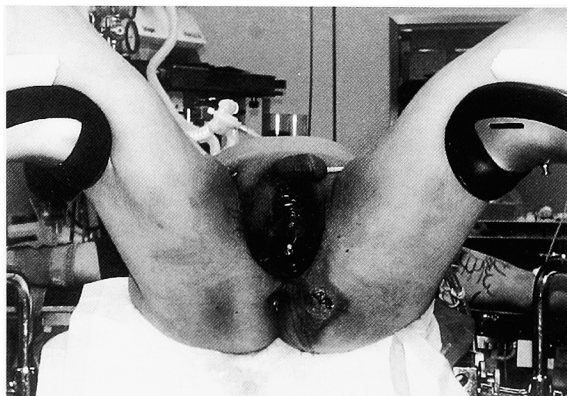


Fig. 1. The scrotum and perineum were black and necrotized.

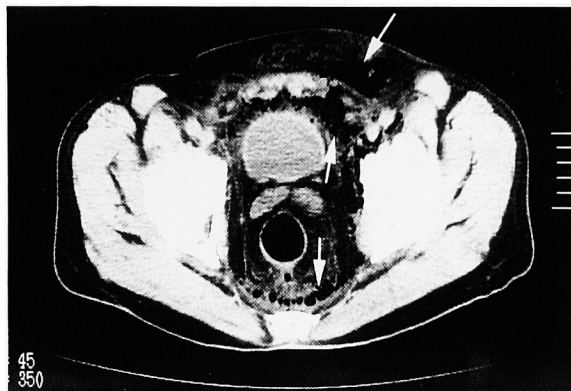


Fig. 2. Abdominal CT revealed gas in the scrotum, anterior abdominal wall, perivesical space and retroperitoneal space.

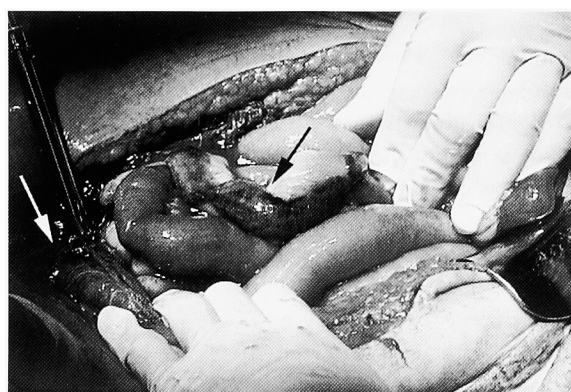

Fig. 3. Necrotized intestine (black arrow) and peritoneum (white arrow).

画像所見：腹部単純X線写真では腸管が著明に拡張しており、麻痺性イレウスの像を呈していた。X線CTでは陰嚢内、腹壁皮下組織、直腸膀胱周囲、後腹膜腔にガス像が認められた (Fig. 2)。

以上よりフルニエ壊疽、急性腹膜炎と診断し、緊急デブリドマン。開腹術を行った (Fig. 3)。会陰部では左精巣を含めて壊疽部のデブリドマンを行った。

壊疽は肛門直腸周囲で特に激しく後腹膜腔へと続いていた。激しい壊疽にもかかわらず、精巣白膜は正常に見えた。腹腔内には強かな悪臭を放つ膿性の腹水が貯留し、腹膜、小腸の一部にも壊死が及んでいた。虫垂炎、憩室炎などは認められなかった。全身状態が悪く、腸切除には耐えられないと判断し完全なデブリドマンを断念、多数のドレーンを留置し閉腹した。会陰部は開放創とした。術後、PAPM/BP、CLDMの二剤併用療法とともにメシル酸ナファモスタット、カテコラミンなどの投与を続けたが好転せず、手術から29時間後、多臓器不全により死亡した。

摘出標本および腹水からは *Bacteroides fragilis*,  $\alpha$ -*Stoeptococcus*, *Enterococcus faecalis* が培養された。

組織学的所見：壊疽組織中に無数のグラム陰性桿菌および多数の菌塊形成を認めた (Fig. 4)。精巣白膜、

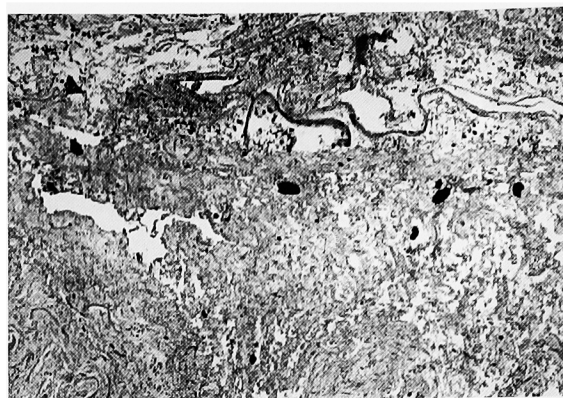


Fig. 4. Microscopic appearance of a specimen revealed numerous gram-negative bacilli and multiple microbial masses in the necrotic tissue (H & E stain,  $\times 100$ ).

精巣実質および精管は正常であった。

## 考 察

フルニエ壊疽は、健康な若い男性に急激に起こる特発性生殖器壊疽として、1883年 Fournier により報告されたが<sup>3)</sup>、現在本疾患は、会陰部の感染性壊疽性筋膜炎であり、新生児から老人まで、稀ではあるが女性にも発生し、また何らかの基礎疾患を持っていることが多いと理解されている<sup>1,2)</sup>

基礎疾患としては糖尿病が多く、その他アルコール中毒、化学療法、血液疾患、ステロイドや免疫抑制剤の投与中など多岐にわたり、免疫機能の低下が病勢に深くかかわっていると考えられている。また、近年では HIV positive に発生した報告も見られる<sup>4)</sup> 起炎菌は *E. coli*, *Bacteroides fragilis*, *Streptococcus* などであり、好気性菌と嫌気性菌が共同して働き (synergistic necrotizing cellulitis) 急速に広がる。感染の侵入部位としては尿道、肛門直腸部、会陰部皮膚がおもであるが、稀に虫垂炎や憩室炎の穿孔、腎周囲膿瘍などから二次的に発生することもあり注意を要する<sup>5)</sup> 尿道から発生した場合、まず白膜や Buck 筋膜に遮られ、これを破った場合にも Colles 筋膜が perineal body に接合するため肛門部や後腹膜腔には達しにくい。これに対し、肛門直腸部から発生した場合は、尿生殖隔膜を超えて、膀胱周囲や後腹膜腔に比較的到達しやすいとされる (Fig. 5)<sup>2,6)</sup>

画像所見では超音波、単純X線写真、X線 CT のガス像が特徴的である。特にX線 CT は病変の広がりを推定する上でも重要と考えられる<sup>6)</sup>

治療は、迅速かつ徹底的なデブリドマン。広域抗生剤、血液循環動態の安定化が基本である。場合により、膀胱瘻やストーマを造設する必要がある。なお精巣の血流は独立しているため感染が及ぶことは稀とされている。デブリドマン後は厳重に経過観察し、壊疽

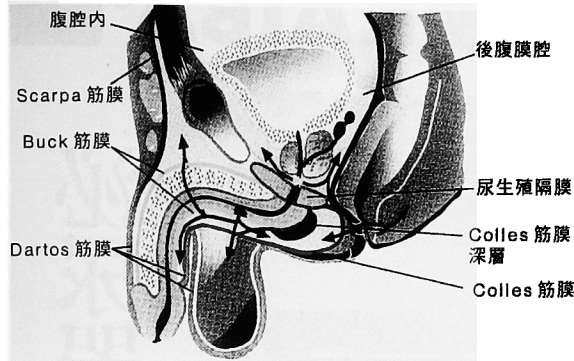


Fig. 5. The mechanism of urethral and anorectal spread in Fournier's gangrene (from Rajan DK, et al.<sup>6)</sup>).

が残っている疑いがあれば積極的に再手術を行うべきである<sup>1,2)</sup> 創部には過酸化水素水が好んで用いられているが、近年には非精製の蜂蜜が殺菌、創傷治癒促進に有用であるとの報告がある<sup>7)</sup> デブリドマンにより会陰部や腹壁の皮膚が大きく欠損した場合には、split thickness skin graft や筋皮弁が用いられている<sup>2,7)</sup>

高圧酸素療法については議論のあるところであるが、有用であるとの報告が多い<sup>8,9)</sup> このように、治療法が確立されてきたにもかかわらず、死亡率は約20%といまだに高い疾患である。死亡率を上げる因子は年齢、肛門直腸部の感染、治療開始の遅れといわれている<sup>10)</sup>

自験例では HCV-Ab 陽性であるものの肝機能はほぼ保たれており、また他に明らかな基礎疾患は見いだせなかった。感染部位としては、最も壊疽の激しかった肛門直腸部と考えられた。腹腔内に至った経路としては、感染が肛門直腸部から後腹膜腔を上行性に進み、腸間膜および腸管の壊死、さらに腹膜炎をきたしたものと推定された。本邦報告例を検索したかぎりでは会陰部から発生し、腹腔内にまで達した例は見あたらなかった。

発症がいつごろであったのかははっきりしないが、近医受診日から翌日にかけて急激に状態が悪化しており、より早期に治療を開始していれば救命しえた可能性がある。本疾患の存在を念頭に置き、早期に治療を

開始することが最も重要であると考えられた。

## 結 語

広範囲に壊疽がおよび、救命しえなかったフルニエ壊疽の1例を経験したので若干の文献的考察を加え報告した。壊疽が会陰部から腹腔にまで至った例は、検索しえたかぎり本邦初の報告であった。

本論文の要旨は、第165回日本泌尿器科学会関西地方会において報告した。

## 文 献

- 1) Schaeffer AJ: Infections of the urinary tract. In: Walsh PC, Retik AB, Vaughan ED Jr et al.: Campbell's Urology, 7th ed. Philadelphia, Saunders, vol 1. chapt. 15, pp 603-605, 1998
- 2) Smith GL, Bunker CB and Dinneen MD: Fournier's gangrene. Br J Urol **81**: 347-355, 1998
- 3) Fournier JA: Gangrene foudroyante de la verge. Medecin Part **4**: 589-597, 1883
- 4) McKay TC and Waters WB: Fournier's gangrene as the presenting sign of an undiagnosed human immunodeficiency virus infection. J Urol **152**: 1552-1554, 1994
- 5) Gerber GS, Guss SP and Pietet RW: Fournier's gangrene secondary to intra-abdominal processes. Urology **44**: 779-782, 1994
- 6) Rajan DK and Scharer KA: Radiology of Fournier's gangrene. AJR **170**: 163-168, 1998
- 7) Hejase MJ, Simonin JE, Bihric R, et al.: Genital Fournier's gangrene: experience with 38 patients. Urology **47**: 734-739, 1996
- 8) Korhonen K, Hirn M and Niinikoski J: Hyperbaric oxygen in the treatment of Fournier's gangrene. Eur J Surg **164**: 251-255, 1998
- 9) Hollabaugh RS Jr, Dmochowski RR, Hickerson WL, et al.: Fournier's gangrene: therapeutic impact of hyperbaric oxygen. Plast Reconstr Surg **101**: 94-100, 1998
- 10) Oh C, Lee C and Jackbson J: Necrotizing fasciitis of perineum. Surgery **91**: 49-51, 1982

(Received on December 13, 1999)  
(Accepted on March 27, 2000)