京都大学学術情報リポジトリ
KURENAI 紅
Kyoto University Research Information Repository

京都大学
KYOTO UNIVERSITY

Title	Gemcitabine,nedaplatin併用療法が有用であった尿管扁平上皮癌の1例
Author(s)	梅本, 晋; 三好, 康秀; 横溝, 由美子; 杉浦, 晋平; 槙山, 和秀; 中井川, 昇; 小川, 毅彦; 上村, 博司; 矢尾, 正祐; 窪田, 吉信
Citation	泌尿器科紀要 (2006), 52(1): 35-39
Issue Date	2006-01
URL	http://hdl.handle.net/2433/113768
Right	
Type	Departmental Bulletin Paper
Textversion	publisher

Kyoto University

Gemcitabine，nedaplatin 併用療法が有用であった尿管扁平上皮癌の1例

梅本　晋，三好　康秀，横溝由美子，杉浦　晋平
槙山　和秀，中井川　昇，小川　毅彦，上村　博司
矢尾　正祐，窪田　吉信
横浜市立大学大学院医学研究科　医学部泌尿器病態学教室

A CASE OF SALVAGE COMBINATION CHEMOTHERAPY OF GEMCITABINE PLUS NEDAPLATIN FOR SQUAMOUS CELL CARCINOMA OF THE URETER

Susumu UMEMOTO, Yasuhide MIYOSHI, Yumiko YOKOMIZO, Shinpei SUGIURA, Kazuhide MAKIYAMA, Noboru NAKAIGAWA, Takehiko OGAWA, Hiroji UEMURA, Masahiro YAO and Yoshinobu KUBOTA
The Department of Urology, Yokohama City University School of Medicine

A 46-year-old man complained of lower abdominal pain, and his abdominal and pelvic computed tomographic scan revealed left hydronephrosis and a huge tumor (9×9 cm) in the left distal ureter involving the left iliac vessel that was considered unresectable. Histological diagnosis showed squamous cell carcinoma, and histoculture drug response assay (HDRA) suggested the effectiveness of gemcitabine and nedaplatin. A cycle of adjuvant chemotherapy consisting of MEC (methotrexate 30 mg/m^2: day 1 and 15, epirubicin 50 mg/m^2: day 1, and cisplatin 50 mg/m^2: day 2 and 3) was performed as a first line chemotherapy, but the size of the ureteral tumor did not change. He was treated with 3 cycles of systematic combination chemotherapy consisting of gemcitabine (1,000 mg/m^2: day 1 and 8) and nedaplatin (80 mg/m^2: day 1). After 2 courses of chemotherapy, the tumor size was reduced by 50% (PR; RECIST guidelines) and the tumor markers (SCC, CYFRA, NSE, CEA, and CA19-9) dropped to within the normal range. There were no serious adverse events except for grade 3 neutropenia which spontaneously recovered. However, because the tumor size was not reduced after the third cycle of chemotherapy, we applied external beam radiation to the primary lesion and the metastatic retroperitoneal lymph node site. No evidence of residual tumor progression has been found for 6 months after radiation therapy. We concluded that GN chemotherapy may be useful for patients with squamous cell carcinoma of the ureter.

(Hinyokika Kiyo **52**: 35-39, 2006)

Key words: Squamous cell carcinoma, Ureter, Chemotherapy, Gemcitabine, Nedaplatin

緒　言

原発性尿管扁平上皮癌は比較的稀な疾患で予後不良とされている．外科的摘除が不可能であった尿管扁平上皮癌に対して MEC 療法（methotrexate, epirubicin, cisplatin）を1クール施行するも stable disease (SD) だったが，組織培養法抗癌剤感受性試験 histoculture drug response assay (HDRA) の結果をもとに，gemcitabine，nedaplatin を用いた併用化学療法（GN）を施行した結果，partial response (PR) であった症例を経験したので報告する．

症　例

患者：46歳，男性

主訴：下腹部痛

既往歴：特記すべき事項なし

生活歴：タバコ　20本/日　30年間

現病歴：2003年10月頃より下腹部痛，便秘出現．2004年1月近医受診し超音波検査，コンピューター断層法（CT）にて径9 cm の骨盤内腫瘤と左水腎症を指摘され，後腹膜腫瘍の診断にて2004年2月2日当科初診，同年2月9日入院となった．

現症：体格，栄養良．腹部は平坦軟．下腹部に圧痛を伴う可動性のない手拳大の硬腫瘤を触知した．

検査所見：CRP 1.0 mg/dl と軽度上昇．血清クレアチニン 0.97 mg/dl と正常．尿潜血はマイナス．腫瘍マーカーは血清 SCC（扁平上皮癌関連抗原）2.4 ng/ml（基準値1.5未満），CYFRA（シフラ）15.0 ng/ml（基準値3.5未満），NSE（神経特異性エノラーゼ）21.0 ng/ml（基準値10.0未満），CEA（癌胎児性蛋白抗原）9.3 ng/ml（基準値5.7未満），CA19-9 112.0 U/ml（基準値36.0未満）といずれも上昇していた．尿細胞診は class III，排泄性尿路造影（IVP）は左無機能腎を認め，CT にて左腸骨動静脈を巻き込む直径 9 cm の腫瘍（Fig. 1A）と左水腎症，後腹膜リンパ節腫脹（Fig. 1B）を認めた．上部下部消化管内視鏡検査では異常は検出されず，position emission tomography（PET）では，骨盤内腫瘤に著しい集積亢進を認めるものの，その他の臓器に有意な異常所見はなかった．

治療経過：2月19日開腹腫瘍摘除を試みるも，腫瘍はS状結腸，総腸骨動静脈，仙骨に強固に癒着しており剥離不可能であった．腹腔内には淡々血性の腹水が貯留しており細胞診を提出，さらに腫瘍組織を一部採取し，HDRA[1] と永久標本に提出した．病理組織結果は，腹水は class II，腫瘍組織は低分化型扁平上皮癌（Fig. 2）であった．以上により病期分類 stage IV（T4N2M0）の原発性左尿管扁平上皮癌と診断した．術後より左下肢の疼痛，腫脹が認められ，腫瘍による左腸骨静脈圧排が原因と思われた．腫瘍の増大速度が速いと判断し，HDRA の結果を待たずに抗癌剤化学療法を施行する必要があると考えられた．原発性尿管扁平上皮癌に対する確立された抗癌剤化学療法がないため，進行性尿路移行上皮癌に準じた MEC 療法（methotrexate 30 mg/m^2 Day 1，15，epirubicin 50 mg/m^2 day 1，cisplatin 50 mg/m^2 day 2，3）を選択し，3月2日より1コース施行するも効果は SD と不良だった．HDRA の結果は Table 1 に示すように，nedaplatin，gemcitabine の2剤が有効と考えられた．なお bleomycin は，本検査における測定条件が確立されていないため検査できなかった．そこでわれわれは，進行非小細胞肺癌に対する gemcitabine，nedaplatin の併用療法（GN）[2] と同様のレジメン（gemcitabine 1,000 mg/m^2 day 1，8，nedaplatin 80 mg/m^2 day 1）を3コース施行した．2コース終了時で画像上 response evaluation criteria in solid tumors（RECIST）guidelines で縮小率50％と PR（Fig. 3）を示し，腫瘍マーカーもすべて正常化した．自覚症状である左下肢の疼痛，腫脹も改善傾向を示した．しかしながら GN2 コース後

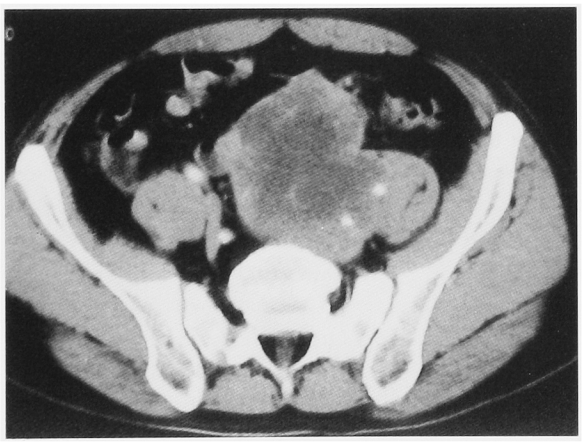

A

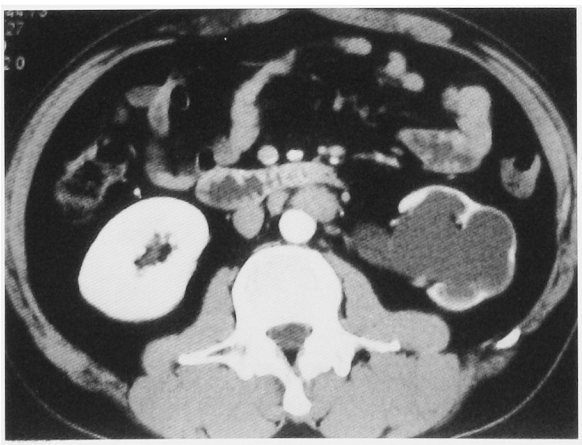

B

Fig. 1. A: CT scan revealed a huge tumor in the left distal ureter involving the left iliac vessel. B: CT scan revealed left hydronephrosis and retroperineal lymph node swelling.

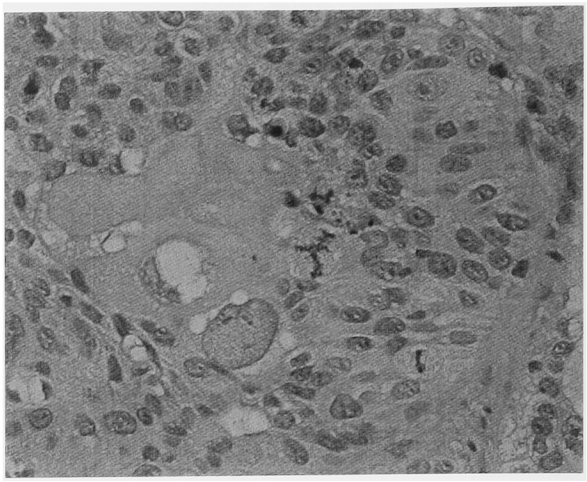

Fig. 2. Photohistological examination revealed squamous cell carcinoma. Intercellular bridges found the tumor (HE staining, ×400).

Table 1. Result of HDRA

Drug	Inhibiton index	Drug concentration
Nedaplatin	82%	20 μg/ml
Gemcitabine	56%	1,000 μg/ml
Cisplatin	46%	20 μg/ml
Ifosfamide	38%	100 μg/ml
Docetaxel	26%	100 μg/ml

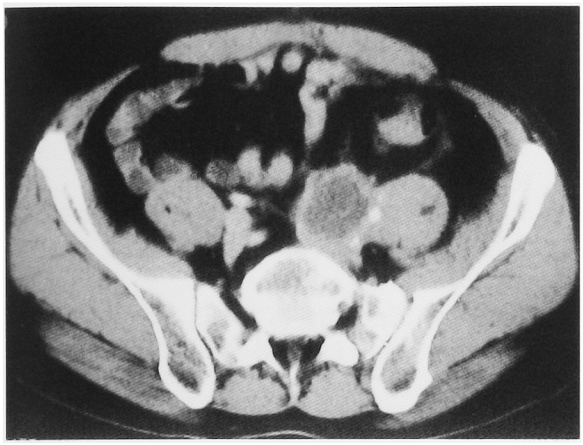

Fig. 3. After 2 courses of chemotherapy, the tumor size reduced by 50% (PR; RECIST guidelines).

と3コース後では，腫瘍の大きさはほとんど変化なくSDであった．副作用（CTCAE Version 3.0）はgrade 3の好中球減少，grade 2の蕁麻疹（翌日には改善），grade 1の血小板減少・嘔気でgrade 4以上の副作用は認められなかった．これ以上の効果は抗癌剤治療では期待できないと判断し，放射線外照射（原発巣55 Grayと後腹膜リンパ節巣53 Gray）とテガフール　ウラシル（UFT-E）300 mg/day内服を開始した．UFT-Eは内服20日後に嘔気あり中止するも，放射線療法は完遂した．他臓器転移はなく退院し，6カ月経過したが画像上残存腫瘍の増大を認めず（Fig. 4），腫瘍マーカーの上昇も認めていない．

考　　察

原発性尿管腫瘍の中で扁平上皮癌は比較的稀な疾患とされ，その頻度は約10%とされる[3]　しかし，扁平上皮化性を伴った移行上皮癌も扁平上皮癌として含まれている可能性があるため，実際の発生頻度は1～1.6%とする報告[4]もある．岸本ら[5]の検討によれば，

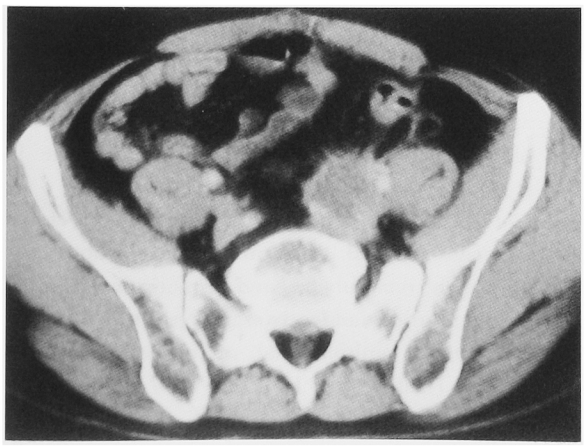

Fig. 4. CT scan revealed no evidence of residual tumor progression after 6 months of additional radiation therapy.

本例のように摘除不能症例は10.4%もあったとされ，予後は非常に悪い（1年生存率9.6%）と報告されている．そのため外科的療法だけでは予後の改善は期待できない上に，化学療法についても確立されたものはないのが現状である．本邦でも様々な化学療法の試みがなされていて，大岡ら[3]のcisplatin, bleomycin, methotrexate, vincristineによる多剤併用療法，西山ら[6]のcisplatin, bleomycin, vindesineによる3剤併用療法，山田ら[7]のnedaplatin, bleomycin, ifosfamideによる3剤併用療法がいずれも腫瘍の消失，マーカーの正常化を認め，著効を示しているが大部分は無効に終わっている．一方で膀胱扁平上皮癌に対する化学療法として有効と報告されているのは移行上皮癌に準じたM-VAC療法などのcisplatinを主体にした化学療法で，bleomycinを主体にした化学療法は有効性が低いとされている[8]

同一組織型の癌であっても，抗癌剤に対する感受性は各々の癌によって異なると考えられ，個々の患者に有効な薬剤を選択投与することは臨床上意義深いと考えられる．*In vitro*の抗癌剤感受性試験であるHDRAは1991年Hoffman[9]により報告され，消化器癌を中心に本検査に基づいた化学療法が良好な臨床効果を示すことが報告されている[10]　HDRAの概要は，手術や生検でえられた腫瘍組織を径2～3 mmに細切りし，抗癌剤が溶解した培養液に静置し7日間培養し，培養後生細胞数を540 nmの波長の吸光度により測定する．A：抗癌剤に浸した腫瘍の吸光度，B：対照群の腫瘍の吸光度とした時，(1－A/B)×100を腫瘍阻止率（inhibition index; I.I.%）としている．この検査のためにわれわれ医療者がすべきことは，手術3日前までにエスアールエル株式会社（東京）に連絡し専用輸送容器を受け取り，手術時0.5 g以上の癌組織を清潔下に愛護的に採取し，生理食塩水で洗浄後できるだけ早く専用輸送容器に入れ，再びエスアールエル株式会社（東京）に送付するという簡単な手続きだけであるが，保険適応はなく費用は自己負担になる．特徴は，癌細胞が三次元的組織構築を保った状態で増殖するため，生体内に近い条件で測定できることがあげられる．一方で，感受性は腫瘍の一部からの検体であり，腫瘍内の多様性を反映していないという問題も指摘されている．しかしながら，本症例のように比較的稀で確立された化学療法がない疾患や術前術中に予後が悪く標準治療の効果が少ないと予想される疾患に対して，有効と予測された抗癌剤を選択し治療に用いることは臨床上有用であると考えられる．

Gemcitabineは，DNAポリメレース阻害によりDNA合成を阻害し抗腫瘍効果を発揮する．副作用は比較的軽度で，脱毛や口内炎などは起こしにくく，骨髄抑制がdose limiting factor（DLF）になる．諸家の

報告[11~14]によると尿路上皮癌に対するgemcitabine単独療法の成績はcisplatinと遜色なく，cisplatinを含む化学療法の治療歴を持つものでも大差がないことが示されており，cisplatin耐性の尿路上皮癌に対しても有効であるとされる．Masseら[15]は進行性尿路上皮癌に対するgemcitabineとcisplatinの併用療法がM-VAC療法と比べ，好中球減少に伴う発熱や敗血症などの致命的な副作用が少なく，しかも同等の奏効率および生存期間を示したと報告している．

一方nedaplatinは本邦で開発された白金製剤で，DNA複製阻害作用により抗腫瘍効果を発揮する．Cisplatinに比べ腎・消化器毒性を軽減しつつ，尿路上皮癌にも高い抗腫瘍効果を持つ薬剤である[16]．特に，頭頸部癌・食道癌 肺扁平上皮癌 子宮頸癌などの扁平上皮癌に対しては，cisplatinより高い奏効率を示す特徴がある[17]．DLFは骨髄抑制で，特に血小板減少には注意を要することが知られている．

Gemcitabine, nedaplatin併用療法は兼村ら[2]，白井ら[18]により進行非小細胞肺癌で第II相臨床試験されており，奏効率は33.3～37.9%で，grade 3以上の好中球減少が31.0～72.2%，血小板減少が34.5～50.0%と血液学的毒性は高頻度で認められるものの重篤なものはなかった．一方で，grade 3以上の悪心 嘔吐が5.6～6.9%，下痢が0～5.6%と非血液学的毒性は既存のプラチナ製剤と比べて明らかに少なかった．

今回，MEC療法では効果が不良であった進行性尿管扁平上皮癌に対してGN療法を施行した結果，著効し副作用も軽度で安全に施行できた．Gemcitabineとnedaplatinは前述のように単剤でも尿路移行上皮癌に対しても高い抗腫瘍効果を発揮する薬剤であり，腎・消化器毒性が少ない本併用療法は本症例に限らず高齢者や腎機能障害者の多い尿路上皮癌に対しても有用であると考えられ，今後症例数を重ね有効性，安全性を検討していきたい．

結　　語

進行癌に対する化学療法の治療効果の向上のためには，各症例において有効な薬剤を選択する必要があり，HDRAはその有効な指針になりうると考えられた．今回われわれは有効と思われる薬剤をHDRAに提出し，その結果をもとにgemcitabine, nedaplatin併用療法を施行し良好な結果を得たので報告した．今後症例数を増やし進行性尿路扁平上皮癌に対するGN療法の有効性，安全性について検討する必要があると考えられた．

文　　献

1) Furukawa T, Kubota T and Hoffmann RM: Clinical application of the histoculture drug response assay. Clin Cancer Res **1**: 305-311, 1995
2) 兼村俊範，黒田久俊，永井厚志：ネダプラチン—二剤併用療法—．肺癌 **43**：895-899，2003
3) 大岡均至，武中 篤，郷司和男，ほか：腹腔内出血をきたした原発性尿管扁平上皮癌の1例．泌尿紀要 **35**：1915-1919，1989
4) 大藪祐司，江藤耕作，鮫島 博：膀胱再発を起こした尿管扁平上皮癌の1例．西日泌尿 **54**：75-78，1992
5) 岸本知己，安永 豊，高寺博史，ほか：原発性尿管扁平上皮癌の1例．泌尿紀要 **39**：171-174，1993
6) 西山 勉，冨田善彦，照沼正博，ほか：Cisplatinum, Vindesine, Bleomycin療法により完全寛解がえられた進行性左尿管扁平上皮癌の1例．癌と化療 **19**：387-389，1992
7) 山田泰司，日置琢一，杉村芳樹：再発尿管扁平上皮癌に対し化学療法を施行した1例．西日泌尿 **60**：784-786，1998
8) 林 典宏，浅野晃司，古田 昭，ほか：浸潤性膀胱扁平上皮癌18例の臨床的検討．日泌尿会誌 **95**：711-717，2004
9) Hoffmann RM: In vitro sensitivity assays in cancer, a review, analysis and prognosis. J Clin Lab Anal **5**: 133-143, 1991
10) Kubota T, Sasano N, Abe O, et al.: Potential of the histoculture drug response assay to contribute to cancer patient survival. Clin Cancer Res **1**: 1537-1543, 1995
11) Lorusso V, Pollera CF, Antimi M, et al.: A phase II study of gemcitabine in patients with transitional cell carcinoma of the urinary tract previously treated with platinum. Italian Co-operated Group on Bladder Cancer. Eur J Cancer **34**: 1208-1212, 1998
12) Stadler WN, Kuzel T, Roth B, et al.: Phase II study of single-agent gemcitabine in previously untreated patients with metastatic urothelial cancer. J Clin Oncol **15**: 3394-3398, 1997
13) Moore MJ, Tannock IF, Ernst DS, et al.: Gemcitabine: a promising new agent in the treatment of advanced urothelial cancer. J Clin Oncol **15**: 3441-3445, 1997
14) Gebbia V, Testa A, Borsellino N, et al.: Single agent 2', 2'-difluorodeoxycytidine in the treatment of metastatic urothelial carcinoma: a phase II study. Clin Ther **150**: 11-15, 1999
15) von der Masse H, Hansen SW, Roberts JT, et al.: Gemcitabine and cisplatin versus methotrexate, vinblastin, doxorubicin, and cisplatin in advansed or metastatic bladder canser: results of a large, randomized, multinational, multicenter, phase III study. J Clin Oncol **18**: 3068-3077, 2000
16) Akaza H, Togashi M, Nishio Y, et al.: Phase II study of cis-diammine (glycolato) platinum, 254-S, in patients with advanced germ-cell testicular cancer, prostate cancer, and traditional-cell car-

cinoma of the urinary tract. Cancer Chemoth Pharm **31**: 187-192, 1992
17) Ota K: Nedaplatin. Jpn J Cancer Chemoth **23**: 379-387, 1996
18) 白井崇生，廣瀬　敬，堀地直也，ほか：進行非小細胞肺癌に対する nedaplatin＋gemcitabine 併用第Ⅱ相試験．肺癌 **43**：571，2003

(Received on January 24, 2005
Accepted on July 15, 2005)