

Title	集学的治療により脳転移・肺転移が消失した腎癌の1例
Author(s)	高田, 俊彦; 山田, 佳輝; 宇野, 雅博; 米田, 尚生; 藤本, 佳則
Citation	泌尿器科紀要 (2005), 51(6): 381-384
Issue Date	2005-06
URL	<a href="http://hdl.handle.net/2433/113628">http://hdl.handle.net/2433/113628</a>
Right	
Type	Departmental Bulletin Paper
Textversion	publisher

## 集学的治療により脳転移・肺転移が消失した腎癌の1例

高田 俊彦, 山田 佳輝, 宇野 雅博  
 米田 尚生, 藤本 佳則  
 大垣市民病院泌尿器科

### SYNERGETIC RESPONSES AFTER ADMINISTRATION OF INTERLEUKIN-2 AND INTERFERON-ALPHA COMBINED WITH GAMMA KNIFE RADIOSURGERY IN A PATIENT WITH MULTIPLE LUNG AND BRAIN METASTASES: A CASE REPORT

Toshihiko TAKADA, Yoshiteru YAMADA, Masahiro UNO,  
 Hisao KOMEDA and Yoshinori FUJIMOTO  
*The Department of Urology, Ogaki Municipal Hospital*

A 51-year-old man with left renal tumor and multiple lung metastases was admitted to our hospital for treatment. Left nephrectomy was performed, and pathological diagnosis was renal cell carcinoma (clear cell carcinoma, G2, pT3a). Initially, Interferon-alpha (IFN- $\alpha$ ) therapy was started for lung metastases. About 40 days after surgery, head magnetic resonance imaging revealed brain metastases, and therefore gamma knife radiosurgery (GKS) was performed. Since chest computed tomography showed no change in lung metastases, we tried a combination of interleukin-2 (IL-2) and IFN- $\alpha$  therapy to eliminate those metastases. As a result, neither lung nor brain metastases could be detected at the 4th month follow-up examination. At 5 months after the IL-2 and IFN- $\alpha$  therapy, the patient attempted suicide. Therefore, the IL-2 and IFN- $\alpha$  therapy was stopped and an antidepressant was prescribed. Now 11 months after withdrawal of the IL-2 and IFN- $\alpha$ , the patient's mental condition remains stable. No recurrence of the cancer has been detected by CT.

(Hinyokika Kyo 51 : 381-384, 2005)

**Key words :** Renal cell carcinoma, Lung metastases, Brain metastases, IL-2

#### 緒 言

腎癌は放射線治療, 抗癌剤治療に感受性が乏しく, 転移を認めた場合, 有効性は低いながらも IFN, IL-2 などの免疫賦活療法が用いられるのが一般的である。今回われわれは肺転移も有した症例に対して IFN・IL-2 の併用療法により肺転移は消失したが, 投与中うつにより自殺企図をおこした症例を経験した。また経過中出現した脳転移に対しては gamma knife radiosurgery (GKS) を用い, 脳転移は消失している。この症例について若干の文献的考察を加えて報告する。

#### 症 例

患者: 51歳, 男性  
 主訴: 右胸部痛  
 既往歴: 特記すべき事項なし  
 家族歴: 特記すべき事項なし  
 現病歴: 2003年4月3日, 1週間前からの右胸部痛を主訴に近医受診し, 胸部X線・CTにて右胸水 多

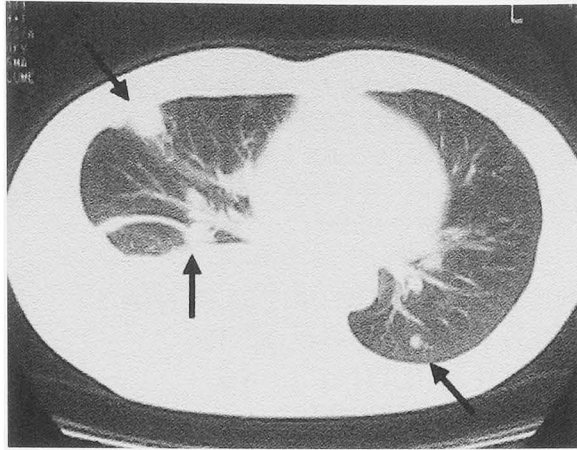
発性肺腫瘍を指摘され, 当院呼吸器科へ同年4月4日紹介受診となる。当院にて胸部CT撮影中, 左腎腫瘍が指摘され, 左腎癌および肺転移の疑いにて同年4月8日当科受診となった。タバコ20本×25年。

初診時現症: 腹部: 平, 軟, その他理学的異常所見なし

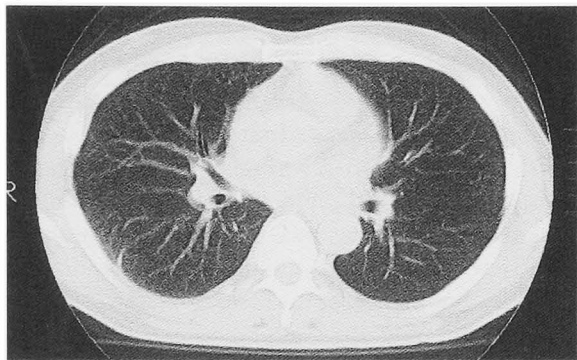
初診時検査所見: 血液一般検査: Hb 10.6 g/dl, ALB 3.2 g/dl と貧血および低アルブミン血症赤沈 130 mm/h と亢進を認め, 尿沈査: RBC 0/HPF, WBC 0/HPF であった。IAP は 1,242  $\mu$ g/dl と高値を示した。

画像検査: 胸部X線・CT上, 著明な右胸水および多発性の肺腫瘍(最大径 13×12 mm, 右葉4カ所, 左葉4カ所)を認めた (Fig. 1A)。頭部MRIでは異常所見はなく, 脳転移は認めなかった。腹部造影CTでは左腎に 96×77 mm の造影効果を認める内部不均一の腫瘍を認めた。また腎門部大動脈周囲にリンパ節腫大を認めるも, 周囲臓器への浸潤は認めず (Fig. 2), 静脈内への腫瘍浸潤は腹部CT・MR angiography上認めなかった。

当科受診前の呼吸器科にて, 胸水穿刺施行され

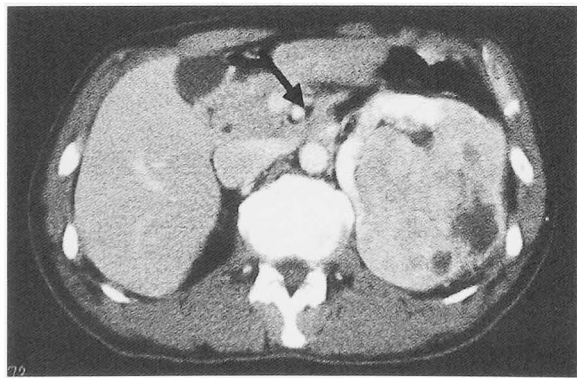


A



B

**Fig. 1.** (A) Chest CT reveals multiple lung metastases and right pleural effusion. Arrows indicate lung metastases. (B) No lung metastases were observed on the chest CT 4 months after IL-2 and IFN therapy.



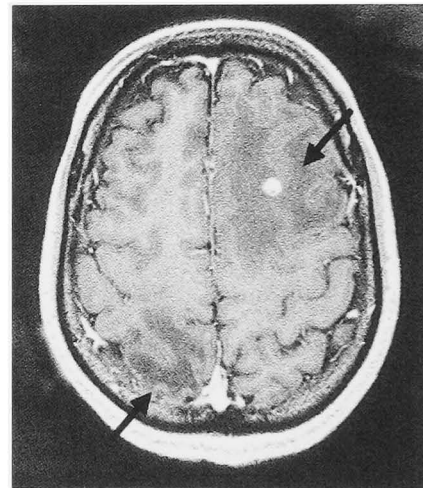
**Fig. 2.** Enhanced abdominal CT shows a heterogenic mass in the left kidney. Arrow indicates swelling of para-aortic lymphnode.

1,100 ml の排液あり，細胞診は class I であった．経気管支肺生検も施行されており生検結果では，悪性所見は認めなかったが，画像診断上腎癌の肺転移と判断し，術前病期 T3a, N0, M1 と診断した．

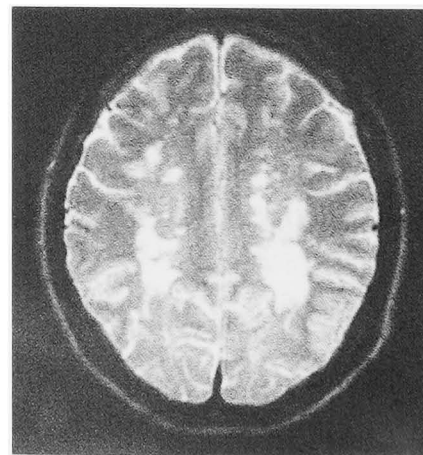
以上より同年 5 月 2 日根治的左腎摘除術を施行した．なおリンパ節郭清は行わなかった．

病理所見：Clear cell carcinoma, G2, pT3a, INF- $\alpha$ , v (-), 尿管断端 (-), 腫瘍径 11×7.5 cm

術後経過：同年 5 月 19 日より肺転移に対し IFN- $\alpha$  300 万単位週 3 日投与を開始した．同年 6 月 20 日より四肢の痺れが出現し，脳転移を疑い頭部 CT・MRI を施行し，左前頭葉に周囲に浮腫を伴う 1 cm の腫瘤を認め，脳転移と診断した．8 月 1 日の時点で 2 カ所脳転移 (Fig. 3A) を認めたため，GKS を 2 カ所に行った．肺転移は IFN- $\alpha$  の投与 2 カ月経つても CT 上変化なく，脳転移の出現もみられたため，8 月 12 日から IL-2 を 70 万単位併用投与した．併用開始後 2 週間は週 5 日投与を行い，初めの 6 回は点滴静注にて投与を行ったが，その後は皮下注射に切り替えた．2 週間目以降は外来通院にて週 3 日投与を IFN- $\alpha$  と同日に行った．IL-2 併用後 4 カ月の時点での胸部 CT (Fig. 1B) では肺転移巣は消失し，GKS 後 4 カ月の頭部 MRI (Fig. 3B) でも脳転移巣は認めず，腹部 CT にも異常所見は認めない．IAP も GKS および IL-2 併



A



B

**Fig. 3.** (A) Serial axial MRI before GKS. Arrows indicate brain metastases. (B) Serial axial MRI 4 months after GKS. Brain metastases disappeared.

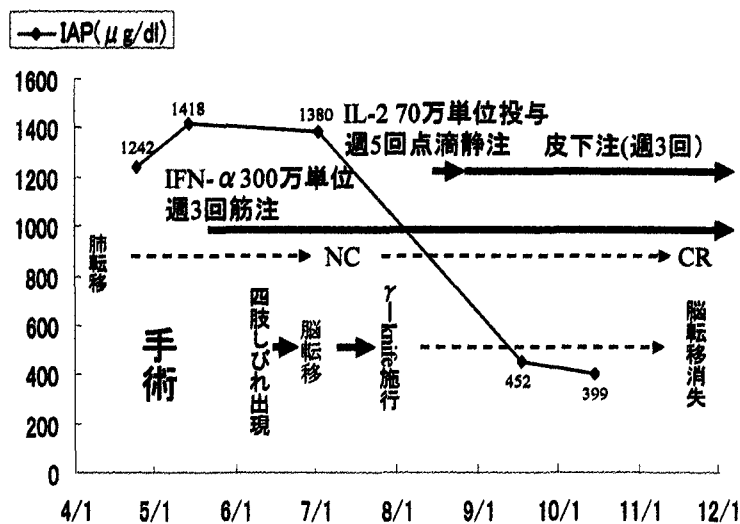


Fig. 4. Clinical course.

用療法後正常化している。治療経過および IAP の推移について Fig. 4 に示す

副作用については、自覚的症候に発熱を認めるも、血液検査上肝腎機能に異常はなく、貧血、低アルブミン血症は改善し、好酸球の軽度上昇を認めるのみであったため、外来通院にて治療を行っていたが、2004年2月2日 (IFN- $\alpha$  総投与量  $294 \times 10^6$  単位, IL-2 総投与量  $42.7 \times 10^6$  単位) に手首および頸部をナイフにて切開し自殺未遂をおこした。同日精神科へコンサルテーションし、IFN- $\alpha$  または IL-2 の副作用によるものと診断され、現在は IFN- $\alpha$ , IL-2 投与は中止し、抗うつ剤を服用し精神状態は安定している。中止後外来にて経過観察中であるが、2005年2月において画像診断上再発は認めていない。

## 考 察

腎癌の肺転移には、多発のものが多く手術適応になるものはきわめて少ない。治療法においては前述の IFN- $\alpha$ , IL-2 が用いられることが多いが、有効率は IFN 単独の奏効率が15.8%程度<sup>1)</sup>であり、IL-2 単独は15.4%程度<sup>2)</sup>と報告されている。また免疫療法の抗腫瘍効果の作用機序はまだ不明な点も多く、IFN- $\alpha$  は癌遺伝子の発現の抑制、細胞障害活性の増強さらには細胞表面の MHC class II 蛋白の発現の増強などが考えられており<sup>3)</sup>、IL-2 の効果は LAK 細胞の誘導増殖作用<sup>4)</sup>などの免疫学的作用を介することにより抗腫瘍効果を発揮すると考えられている。作用機序が異なり交叉耐性はほとんどないと考えられており、IL-2 は先行治療の影響を受けない<sup>5)</sup>と報告されている。IFN- $\alpha$  と IL-2 の併用による治療も行われており、海外の併用療法での奏効率の報告は、阿曾ら<sup>6)</sup>がまとめた結果では23.3%と、単剤の成績よりやや良好であり、IFN- $\alpha$  単独よりも IL-2 を併用したほうが有効率は高いと Sylvie ら<sup>7)</sup>も報告している。今回われわれ

は、IFN- $\alpha$  単独の治療効果は肺転移に関しては NC と、一定の癌の抑制効果が得られている可能性も考慮し、IFN- $\alpha$  は中止せず IL-2 と併用することにより肺転移の消失を得ることができた。現在 IFN- $\alpha$ +IL-2 併用療法による相乗効果を示す明確なエビデンスは存在せず、今回の肺転移に対する治療効果は IFN 治療に IL-2 の相加効果が加わり得られたと考えている。

腎癌の脳転移は予後を大きく左右する因子であり、Wronski ら<sup>8)</sup>は、全脳照射のみを行った119例中、診断時からの中間生存期間は4.4カ月であり76%が脳腫瘍死したと報告している。最近では GKS が積極的に行われ、良好な結果を得ており、報告においては、局所制癌率90%前後、GKS 後の中間生存期間は1年弱と、全脳照射に比して有効性が高い<sup>9,10)</sup>。また GKS は1日で治療が終了し、患者への身体的負担も軽く、腫瘍径 1 cm 以下の小腫瘍では放射線感受性の低い腎癌の転移であっても有効率は高く<sup>11)</sup>、非常に優れた治療法といえる。われわれの症例においても IFN- $\alpha$  単独治療中に出現した脳転移であり、IL-2 は対象病変が肺、リンパ節転移以外の場合有効性は乏しい<sup>2,6)</sup>ことから脳転移の消失は併用療法より GKS による効果によって得られたと考えられた。

しかし非常に残念なことに副作用からうつによる自殺企図があり、現在は IFN- $\alpha$ , IL-2 の併用療法は中止している。IFN 療法に伴う精神症状の発現頻度は5~37%程度であり、その多くは IFN 開始後1~3カ月以内に発症していると報告されており<sup>12-16)</sup>、Janssen ら<sup>16)</sup>は IFN 投与を受けた患者215例中、自殺企図率1.5%、自殺率0.4%と報告している。精神症状発症のメカニズムとしては、薬剤による中枢神経毒性、疾患に伴う心理的社会的要因、インフルエンザ様症状の出現による身体的要因などの関連が報告されている<sup>17)</sup>。また IL-2 については IL-2 の臨床第 II 相試験において、阿曾ら<sup>6)</sup>の報告によると65例中うつ症状

がみられた症例は2例(2.7%)報告されており、用量との関係がうかがわれるとされ、海外においても副作用は用量に依存すると報告されている<sup>5)</sup> 今回の症例において発症時期としてはIFN投与後半年以上経過しておりIFNが原因薬剤と考えるべくIL-2が疑われるが、IL-2の投与量も低用量であり、精神症状の発症頻度としてはIFNの方が高く、IL-2とも断定できない。要因としては、薬剤毒性については不明だが、癌自体の精神的不安ももちろんあり、仕事、家族に対する心理的負担も大きく、発熱による身体的要因も加わり、うつ状態から自殺を企図したと推測された。前駆症状としては、1月26日に不眠の訴えがあり、われわれはもっと注意深く観察していれば、より早期に減量または精神科へのコンサルテーションが可能であり、自殺企図も防ぐことができたのではないかと反省点があげられた。今後の問題としてはIFN誘発の抑うつ状態は薬物投与中止後に消退するとは限らず、中止後の数カ月間も嚴重な精神症状の経過観察を続ける必要があると考えられた。

### 結 語

低用量のIL-2を皮下注射にてIFN- $\alpha$ と併用し肺転移の消失を得ることができたが、うつによる自殺企図をおこした症例を経験した。GKSは1cm以下の腫瘍では高い治療効果があり、患者への負担も軽く、経過中出現した脳転移もGKSにて消失した。

### 文 献

- 1) Muss HB: Interferon therapy for renal cell carcinoma. *Semin Oncol* **14**: 36-42, 1987
- 2) 阿曾佳郎, 田崎 寛, 梅田 隆, ほか: S-6820 (遺伝子組換えヒトインターロイキン2)の腎癌に対する臨床第II相試験. *Biotherapy* **3**: 999-1007, 1989
- 3) Dorr RT: Interferon-alpha in malignant and viral diseases: a review. *Drugs* **45**: 177-211, 1993
- 4) Grimm EA, Mauzumder A, Rosenberg SA, et al.: Lymphokine-activated killer cell Phenomenon. *J Exp Med* **155**: 1823-1841, 1982
- 5) Whittington R and Faulds D: Interleukin-2: a review of its pharmacological properties and therapeutic use in patients with cancer. *Drugs* **46**: 446-514, 1993
- 6) 阿曾佳郎, 本間之夫, 田崎 寛, ほか: S-6820 (遺伝子組換えヒトインターロイキン2)のインターフェロン無効腎細胞癌に対する第II相臨床試験. *泌尿器外科* **8**: 75-86, 1995
- 7) Sylvie N, Bernard E, Christine L, et al.: Recombinant human interleukin-2, recombinant human interferon alfa-2a, or both in metastatic renal cell carcinoma. *N Engl J Med* **338**: 1272-1278, 1998
- 8) Wronski M, Maor MH, Davis BJ, et al.: External radiation of metastases from renal carcinoma: a retrospective study of 119 patients from the MD Anderson cancer center. *Int J Radiat Oncol Biol Phys* **37**: 753-759, 1997
- 9) Mori Y, Kondziolka D, Flickinger JC, et al.: Stereotactic radiosurgery for brain metastases from renal cell carcinoma. *Cancer* **83**: 344-353, 1998
- 10) Payne BR, Prasad D, Szeifert G, et al.: Gamma surgery for intracranial metastases from renal cell carcinoma. *J Neurosurg* **92**: 760-765, 2000
- 11) 小山 徹, 小口和浩, 北沢和夫, ほか: 転移性脳腫瘍に対するガンマナイフによる定位放射線治療. *信州医誌* **51**: 401-409, 2003
- 12) 新島瑞夫: 泌尿器腫瘍に対するインターフェロン $\alpha$ -2 (Sch30500)の第II相臨床試験. *臨医薬* **1**: 395-406, 1985
- 13) 里見佳昭, 仙賀 裕, 福田百邦: 腎細胞癌の化学療法. *日泌尿会誌* **75**: 909-916, 1984
- 14) 大坪天平: C型慢性肝炎患者のインターフェロン療法中にみられる抑うつ状態に関して一前方視的研究. *精神誌* **9**: 101-127, 1997
- 15) 細川直史, 山崎友子, 大和 央: インターフェロン $\alpha$ 使用中に生じた精神障害—C型肝炎の集計から— *精神科治療* **9**: 1555-1560, 1994
- 16) Janssen HLA, Brouwer JT, Van der Mast RC, et al.: Suicide associated with alpha interferon therapy for chronic viral hepatitis. *J Hepatol* **21**: 241-243, 1994
- 17) 佐藤 均, 伊賀立二: インターフェロンによる自殺企図. *薬事* **40**: 321-328, 1998

(Received on September 27, 2004)  
(Accepted on March 4, 2005)