

Title	陰茎異物
Author(s)	河合, 恒雄; 近藤, 昭; 林, 来耀; 福田, 覚
Citation	泌尿器科紀要 (1960), 6(8): 696-700
Issue Date	1960-08
URL	http://hdl.handle.net/2433/111986
Right	
Type	Departmental Bulletin Paper
Textversion	publisher

陰 茎 異 物

横浜市立大学医学部泌尿器科教室（主任 原田 彰教授）

河 合 恒 雄
近 藤 昭
林 来 耀

虎の門共済病院泌尿器科（主任 齊藤豊一博士）

福 田 覚

Foreign Body in Penis
Report of Two Cases

Tsuneo KAWAI, Akira KONDO and LIN Lai-Yau

*From the Department of Urology, Yokohama University, School of Medicine
(Director Prof. A. Harada)*

Satoru FUKUDA

*From the Department of Urology, Toranomon Kyosai Hospital
(Director : Dr. T. Saito)*

In two cases an oily substance called "organogen" was injected into the penis to make it greater.

This treatment was received elsewhere and as result, ten and three months later respectively, the patients called on us to have the cord shaped indurations which developed at the injected site removed because of decrease of erection force, pain at ejaculation or otherwise disturbed sexual intercourse.

Histological examination of the removed tissue material revealed it still contained the oily substance in some parts. In the subcutis there is rich existence of different sized, round spaces, wall of which consists of the connective tissue and slight infiltration of small round cells. Organization of the injected substance is found nowhere. On infrared spectrometry the injected substance revealed a kind of paraffin.

Cases of injection of paraffin into the body were reviewed. Almost all the motives of injection were an inferiority complex due to the size of his penis or the hope to make better his spouser's or their vita sexualis.

I 緒 言

陰茎を大きくする目的で補填物質を陰茎皮下組織内に注入することは、古くから行われていることである。最近我々は陰茎に液状物の注入を受けた2症例に遭遇したのでここに報告する。

II 症 例

第1例：35才 男子 警備員

主訴：陰茎異物，射精時疼痛

現病歴：約10カ月前に、陰茎が小さいと云う理由で某美容整形所で陰茎背部に液状物質（患者はオルガノージェンと云っている）を注入してもらった。本人の快感上には特別の変化はなかつたが、妻のそれには著し

いものがあつた。そこで患者は更に側面に、続いて尿道側にも注入してもらつた。併し3度目の注入の頃より勃起力が弱くなり、早朝勃起もなくなつてしまつた。更に射精時疼痛を感じる様になり、射精量も減少した様なのでこれの除去を希望して来院した。

既往歴及家族歴：特記すべきことはない。

現症：全身所見には特記すべきことはない。

陰茎を除き尿路性器触診所見に異常を認めない。陰茎は背面右側面及び尿道側に夫々一本づつ索状物を触れる。これらは何れも約4×1cm境界鮮明、弾性硬の索状物として触れ、圧痛はなく一部波動性を認める(第1, 2図)

手術所見：先づ尿道側の索状物の上に皮膚切開を加えた所、異物は間質組織内に帯状に硬結として存在しているが、それは肉眼的には全く組織化され単なる硬い結合組織様のものであつた。側背の所見も大体同様であるが、側面の場合には硬い結合組織様のもので一部から半流動性の液体が漏出して来た。

組織学的所見：(H.E.染色)(第3, 4図)

大小不同の円形の腔が見られ、所々に極く軽い小円形細胞浸潤が見られる。この腔の壁は結合組織から成つていて、注入された流動物を微細な粒子にしつつ、海綿状に結合組織が増殖侵入したものか、或は注入された部位が鬆粗結合組織であるために既存の結合組織内に注入物が流入して網目状になつたものかは判然としない。これらの所見から云えることは、注入後約10カ月ではこの流動物は組織に対して炎症性的変化をそれ程強く与えないと云うことだけであり、勿論注入物の組織化など全く考えられない。

別出物の分析：

別出せる流動物の赤外分光分析の結果は第5図の如くである。即ちAがブランク、Cが被検物の吸光曲線である。先ずこの両者を比較して見ると、Cに於て 2900cm^{-1} 附近、 1460cm^{-1} 附近、 1380cm^{-1} 附近及び 730cm^{-1} 附近のみに吸収が見られる。これらは皆 $-\text{CH}_2-$ か $-\text{CH}_3-$ によるものでそれ以外のものは見られない。この結果先ず考えられることは被検物がパラフィン系の化合物ではないかと云うことである、そこで流動パラフィン及び固形のパラフィンの吸光曲線を撮つて見た。Bが流動パラフィン、Dが固形パラフィンの吸光曲線である。B, C, Dを比較して差の見られるのは 1380cm^{-1} 附近と 730cm^{-1} 附近の吸光度である。 1380cm^{-1} の $-\text{CH}_3-$ の吸光度が 1460cm^{-1} の $-\text{CH}_2-$ の吸光度に比し多ければ多い程低級パラフィンであり、少い程高級パラフィンであると云える。又 730cm^{-1} 附近の吸収は一分子当り $-\text{CH}_2-$ の数が4個

以上になると現れ、特に結晶した場合に著しくなつて来る。これらを総合すると被検物は流動パラフィンと固形パラフィンの中間のものか、或はそれら数種類の混合物と云うことが出来る。即ちこの流動物はパラフィンが主体であつて注入時には何か完全に吸収される様な物質とのエミュジョンであつたかも知れない。

測定は神奈川県工業試験所戸田技師に依頼し、Perkin, Elmer 112型 Single beam, double pass 赤外分光器を用い、被検物を岩塩の間に挟み、波数 4000cm^{-1} より 670cm^{-1} の間を測定した。

第2例 36才 男子 貿易商(ベトナム人)

主訴：陰茎異物

現病歴：約3カ月前商用にて来日、その頃数回に亘り陰茎皮下周囲に約60ccのオルガノーゲン液(?)の注入を受けた。後日同部に暗赤色腫瘤を触れ、性交不能となり、為に強迫神経症となるに至つた。

既往歴：特記すべきことはない。

家族歴：精神病者ありと云うも詳細不明。

現症：全身所見に特に異常を認めない。陰茎を除き尿路性器触診所見に異常を認めない。陰茎は第6, 7図の如く皮下周囲に弾性硬の索状物を触れる。圧痛はない。

手術所見：陰茎基部にある硬結部は皮下組織と混じり合い、肉眼的には全く組織化されている。又亀頭近くの液状物はその儘被覆化されている部分と組織と混合している部分があつた。

組織学的所見(H.E.染色)：皮下に蜂窩状の空胞を多数認めその周囲に結合組織増殖が見られる。間質には広汎に淋巴球及び形質細胞の浸潤が認められる。腫瘍性変化は認められない。

Ⅲ 考 按

医学的或は整容美容の適応のために、無害無毒と思われる物質を人体内に入れることは古くから行われて来たことである。補填材料として古くはワゼリン、パラフィン(以下Pと略す)脂肪或は筋肉の自家移植に始まり、最近では合成樹脂が用いられる様になつた。

Pは美容整形的に或は欠損部分の補充に将又外科領域ではヘルニア、性器脱出の治療に応用されて来たが、過去の多くの文献はP注入時或は注入後の種々なる副作用を明かにしているの、今日医師の間ではその応用は殆ど見捨てられている。然るに最近我々が経験した症例の一つの補填物が分析の結果Pであつたので、その

注入の場合について文献的考察を試みたい。

欠損組織の補充として体内に補填物を初めて注入したのは Gersuny である。彼は1899年結核性副睪丸炎で去勢術を行つた後に陰囊内にワゼリンを注入したのを初めとし、口蓋鱗裂や癰腫後の瘻痕にワゼリンを注入した。又目的は異なるがPを入れたのは Corning が最初である。彼は1891年コカインの作用を延長させるために、テオブローム油やカカオ脂を注射し、1894年 M. Splenicus colli の痙攣を静めるためにテオブローム油とPの混合物を同部に注射した。1896年同混合物を後頭部神経痛のある患者に癒着阻止の目的で注入している。その後次第にワゼリンやPが補填物として使用され始めて来た。併しワゼリンや熱したPの注入には技術的に非常な困難や火傷の危険が伴い、動脈栓塞、網膜中心静脈の血栓、肺栓塞、脳栓塞の起ることが非常に多い。Pfannenstiel (1901) は女子の尿失禁にワゼリンを注入し、効を奏さないばかりか、数分にして脳及び肺栓塞を来した症例を報告している。又長い間には変形や位置の移動を来すこともある。Gersung は軟Pを鼠蹊ヘルニアに注入した所陰囊内に流れてしまった症例を報告している。Eckstein は融点52°C以下のPを用いて黒内障を起した例を報告しこれらの副作用を除くためにPは融点50°C以上のものを固形の状態で用いるべきであると提唱している。

硬Pの場合には以上の様な直後の副作用こそ来ないが、軟Pにしる硬Pにしる後に起る変化として所謂 Paraffin granulom, 癌発生、潰瘍、壊死形成の報告がある。これらはPの刺激による慢性炎症の結果起るものである。Paraffin granulom は疼痛甚しく、周囲と癒着し腫瘍状になり屢々注入時より大きくなる。又丹毒様に発赤し、膿瘍、瘻孔を形成することもある。Schmorl, Rose は注入部位に癌発生の2例を報告しているが、これとPとの関係については不明であると述べている。Frank (1909) は8年前肺結核のために大量のPを背部に注入したと云う既往歴を持つ患者に接し、結核は治癒しているが、注入背部に潰瘍形成及び壊死を

起し死の転帰をとつた症例を報告している。

体内に注入された軟Pは通常組織間隙を縫つて拡つて行くのであるが、又注入された軟P塊内へ結合組織が侵入することもあり得る。この塊は時が経つにつれて固くなるが、Eckstein はこれについて結合組織が侵入するためと柔かい部分が吸収されるためであろうと述べている。それらの中には小円形細胞浸潤があり、リンパ球、形質細胞、線維芽細胞、巨細胞、或は散在性に多核白血球が見られる。又結核結節様構造を呈することもある。又稀には軟Pの完全な吸収も起る。軟Pと硬Pの混合物は臨床的にも顕微鏡的にも軟Pと何等異なる所はない。

体温より少くとも10°C高い融点をもつ硬Pは流動状態で注入されると皮下組織の間を流れ、量及び部位により数秒乃至数分で軟骨様硬にかたまる。流入後第1日で既に硬Pの周囲に結合組織性の被膜が形成されるが、軟Pの場合と異り結合組織のP塊への侵入は見られない。従つて結合組織性の被膜と硬P塊との癒着は全く見られず、被膜内壁は鏡の如く扁平である。又被膜内の硬P塊は約1ヵ月後には細かく碎かれるが、猶被膜は何等変化を起さない。この被膜は組織学的には血管の少い結合組織線維から成つている。但し硬Pを性急に強い圧力のものに注入したり、注入後P塊を強くある形に形成したり、捏ねたりした場合には、P塊は房状、結晶状の無数の細かい塊となり、そこには出血、異物性巨細胞及びP小塊間に結合組織線維の侵入観察される。硬Pの場合は大部分の報告者がPの吸収は見られないと云つている。Eckstein は硬Pの場合にも腫瘍の発生を見ているが組織学的な記載がないのでその性状は詳かでない。

ワゼリンやPを陰茎皮下に注入した症例については Morestin (1908), Fischer u. Birt (1920) Marquardt (1932)が報告している。Morestin の報告例は26才男子がPを陰茎皮下及び包皮内に注入したが、その一部が陰囊内に移動してしまつたと述べている。Fischer und Birt の場合は配偶者の要望により、白色ワゼリンを陰茎龜頭頸附近に注入し、1年後にそれ

を除去したが、勃起可能なるも性交時快感消の失した症例を報告している。Marquardt は陰茎皮下にP注入後瘻孔、潰瘍の形成を見た症例を報告している。

陰茎内P注入の動機は本人の陰茎矮小に対する劣等感や本人、配偶者或はその双方のあやまった Vita sexualisによるものが大部分である。上記3例及び我々の症例ではP注入後性交に障害があり、Facultas coeundi は消失している。Fischer の報告例ではP除去後にも障害を残している。

IV 結 語

陰茎肥大を目的とした陰茎内注入物を除去した自験の2例を報告した。

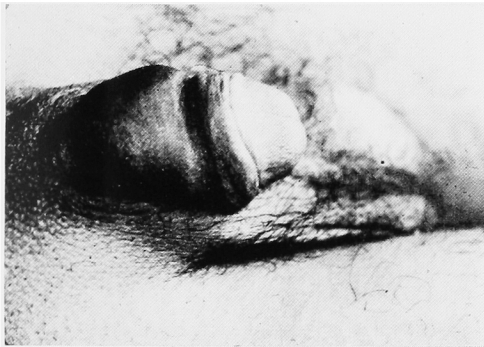その中1例の除去物は分析の結果パラフィンであった。

体内へパラフィンを注入した際の組織学的変化、副作用等を軟パラフィン、硬パラフィンの夫々について直後及び長期間後にわけて文献的に考察を試みた。

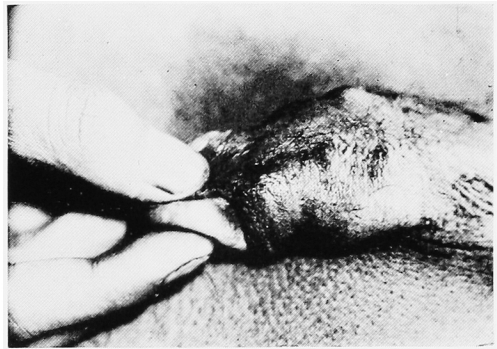
(猶、本稿の要旨は昭和34年2月、第238回泌尿器科学会東京地方会で報告した。)

参 考 文 献

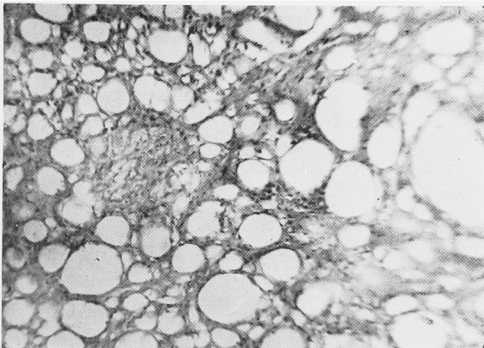
- 1) Arzt-Zieler Die Haut und Geschlechtskrankheiten, II Band 97, 1935.
- 2) Eckstein : Arch. f. kl. Chir., 169 : 646, 1932.
- 3) Frank Med. kl., 5 282, 1909.
- 4) Hüper : Frankf. Zsch. f. Pathol., 29 : 268, 1923.
- 5) Marquardt Derm. Wochenschr., 95 : 982, 1932.
- 6) 佐藤照夫他 : 日本外科宝函, 28 : 660, 1959.



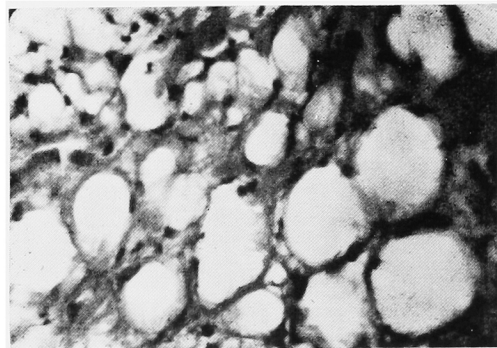
第1図 第1例の陰茎背部



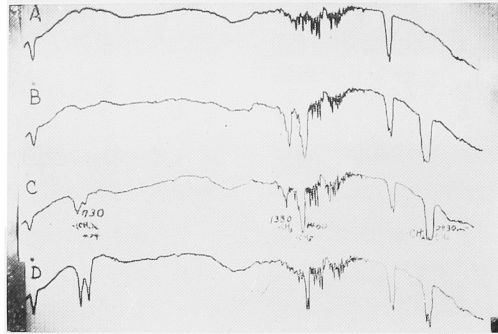
第2図 第1例の陰茎尿道面



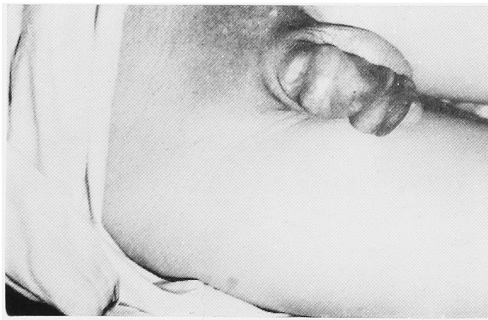第3図 第1例腫瘍部弱拡大



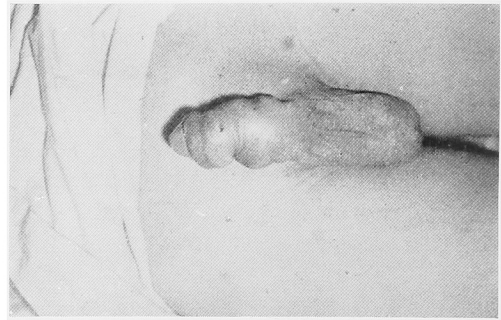第4図 第1例腫瘍部強拡大



第5図 第1例赤外線分光分析



第6図 第2例陰莖背部



第7図 第2例陰莖尿道面



第8図 第2例腫瘤部