

| | |
|-------------|-----------------------------------------------------------------------------------|
| Title | 男子性腺機能失調症の研究 第2篇: 睪丸組織像の考察 |
| Author(s) | 森, 昭 |
| Citation | 泌尿器科紀要 (1957), 3(11): 687-700 |
| Issue Date | 1957-11 |
| URL | http://hdl.handle.net/2433/111533 |
| Right | |
| Type | Departmental Bulletin Paper |
| Textversion | publisher |

男子性腺機能失調症の研究

第2篇 睪丸組織像の考察

大阪医科大学皮泌科教室（泌尿器科主任 石神教授）

助手 森 昭

A Study on Male Hypogonadism

Report II : Testicular Tissue

Akira MORI

*From the Department of Dermato-Urology, Osaka Medical College**(Director : Prof. J. Ishigami)*

In the 1st division of report I related the results of our researches about the seminal vesiculograms on male hypogonadisms and proposed a new morphological classification of the seminal vesicles.

In this section, the histological pictures of the testicular tissues on male hypogonadisms have been drawn and we have classified as in Table 1, but this classification is throughly theoretical and so complicate to apply to the usual clinical treatments that we have modified it as Group A, B and C.

| | Classification | A | B | C |
|-------------------|---------------------|-------------|-------------|-------------|
| Testicular tissue | Seminiferous tubule | disturbance | normal | disturbance |
| | Interstitial tissue | normal | disturbance | disturbance |

Group A corresponds to the case of azospermia and oligospermia which induce male sterility, but the androgenic activity and sexual disire are perfectly normal.

The cases of this group almost occur after the puberty, and are assumingly the same types as Dr. Heller's hypergonadotropic hypogonadism.

Group B corresponds to the conditions with normal F S H excretion lacking only in L H excretion and is considered as the partial gonadotropic failure, for instance, fertile eunuchs (McCullagh).

Group C corresponds to more than half of the cases of male hypogonadisms.

The author has had experiences of 32 cases in which the patients complained sterility and sexual disturbances, as Tabale 3 shows.

Group C is the first in number (75.0%), Group A the second (18.8%) and Group B the last (3.1%).

From the above mentioned experiences, the testicular histology of other various diseases of sexual disturbances are as follows by our classification.

| | |
|---------|------------------------------------------------------------------------------------------------------------------------------------------------------------------------------------------|
| Group A | Del Castillo's syndrome, Impotence, Male climacteric, Delayed puberty, Various casualty after puberty (Atomic bombing, X ray etc). |
| Group B | Fertile eunuchs, Impotence, Male climacteric |
| Group C | Cryptorchism, Eunuchoidism, Idiopathic eunuchoidism, Klinefelter's syndrome, Dystrophia adiposogenitalis, Impotence, Male climacteric, Turner's syndrome, various casualty after puberty |

I 緒 言

私は第1篇において男子性腺機能失調症における精嚢腺の形態の諸相につき、X線学的に種々の観察をおこない、その形態学的変化が男子性腺機能の障碍と密接な関係にあることを認め、同時に男子性腺機能失調症における精嚢腺の形態学的新分類法を提示した。本篇においては男子性腺機能失調症において、Biopsyによる睪丸組織像の検索をおこない、その形態学的分類法について若干の考察を試みると共に、2～3の知見を加え度いと思う。

云うまでもなく睪丸は男子性腺機能の中樞をなすもので、その機能検査は男子性腺機能失調症の本態病理を究明する上に必須欠くべからざるものであることは今更言をまたない。

睪丸組織は精細管及び間質細胞の2要素からなり、前者は下垂体前葉からFSHの支配により精子形成作用を、後者はICSH(LH)の支配下に男性ホルモンの分泌を営んでいるもので、男子性腺機能は恐らくかかる間脳-下垂体-睪丸系により運行されているものと現在一般に信じられている。従つて男子性腺の機能検査についても、体内における各種性ホルモンの分泌、代謝の状況を内分泌学的及び生化学的に追究する手段と、睪丸の組織病理学的変化を直接検索する方法の2つに大別し得る。近時内分泌学の長足の進歩に伴い、各種性腺刺激ホルモンの分離及び性ホルモンの検出乃至微量定量法の解明と共に、上記の内分泌学的、生化学的検索法も一段の飛躍をとげ、Nelson, Heller, Howardを始め多くの学者達によつて実施され、またこの方法による男子性腺機能失調症の分類法が種々提起されている。しかし乍ら尿中或は血中の各種内分泌物質の検出乃至微量定量法は、

現在のところ我々が日常臨床に応用するには未だ複雑で且つ正確を期し難い難点があり、また詳細な内分泌機構が漸次解明されるに及び、性腺刺激ホルモン量等の多寡のみでは性不全の全貌が明らかにし得ないことが判明しつつある。他方、睪丸の組織病理学的変化を直接検索する方法では、Hotchikiss, Charny等によつてとりあげられた睪丸のBiopsyにより急に進展し、その後この方法はAlbert等により追試検討され、彼はBiopsyによる睪丸組織の検索法は生化学的測定法よりもむしろ正確にホルモンの異常状態を診断し得、また性不全の原因及び発生機序をも判定し得ると強調した。しかしAlbert等の分類法についてみても極めて複雑で、これを日常臨床に応用するには未だしの感がある。

さて我々は日常臨床において、男子性腺機能失調症の本態病理を簡単に検索し得る方法の一助として、Biopsyによる睪丸の組織形態学的所見及び第1篇に述べた精嚢腺X線像による形態的变化を検索し、この両者の総合的所見から、障碍発生病因については内分泌学的に性ホルモンの体内における動向を略々推知し得ることを知つた。

II 睪丸の組織形態学的分類法

男子性腺機能失調症の分類法として内分泌学的、生化学的にホルモンの定量などによつてその基準を与えんとした最初の試みは先づHeller & Nelson(1948)によつてなされた。即ち尿中性腺刺激ホルモン排泄量の多寡及び胎盤性性腺刺激ホルモンの反応如何によつて本症をhypergonadotropic hypogonadismとhypogonadotropic hypogonadismに大別したもので、本分類形式は現在一般に広く応用されている。同様の試みはその後Howard, Albright, Selye

等によつておこなわれているが何れも上記の Heller & Nelson の分類形式の域を脱したものは云い難い。

これに対し睪丸の Biopsy による組織形態学的所見を基礎とし、これより性不全を判定せんとしたものに Sniffen, Howard & Simmons (1951) の報告がある。即ち原発性睪丸機能不全を思わせる65例について睪丸組織を検索した結果、1.精細管の欠如を認めるが Leydig 細胞に異常のないもの、2.精細管に硬化性変化を認めると共に Leydig 細胞の増殖乃至形態異常の存するもの、3.正常の組織像を呈するもの、の3つの場合に区分したものである。次いで Albert et al (1953) は Biopsy の所見によつて睪丸を組織形態学的に4群大別し、これに病歴、発病時期、物理的所見等を附加し男子性腺機能失調症の詳細な分類をおこなつた。それによると第1群 (differentiated Leydig's cells absent or atrophic) は Leydig 細胞の障害を主体とした hypopituitarism に属し、第2群 (differentiated Leydig's cells present) は primary testis failure に属し、成熟 Leydig 細胞の存在を前提としている。第3群 (lesion in both interstitial and tubular tissue) では anorchia 及び hyporchia に区分し、第4群 (mixture of two or more diseases occurring in the same testis) は同一睪丸内に2つ以上の疾患が合併している場合を考慮している。Albert 等はその論著において、Heller & Nelson 等の主としてホルモン定量による分類法の種々の欠点を指摘し、Biopsy に基く形態学的診断の利点を強調しているが、氏等の分類法についても種々の得失が批判されている。Albert 等による分類法の型表は、すでに松浦氏によつて詳細に紹介されているのでここでは省略する。

さて既述の如く睪丸は精細管及び間質細胞の2つの作用を異にする組織から成り、造精作用及び男性ホル

モン分泌作用を営んでいるのであるが、この両組織が硬化退行変性をするのを始め種々の刺激に対する抵抗性は様でなく、またその際生ずる変化の程度にも差異がある。一般に精細管の有する造精機能は非常に不安定で、極めて多彩な要因によつて障害されるが、間質細胞はその機能を長く保存することが知られている。例えば人体睪丸に対し適当量のX線照射は、先づ精細管の生殖細胞を破壊し、間質細胞の機能を不全におとし入れることなく不妊の目的を達し得ることは衆知の事実で、このほか精管結紮、人工的な潜伏睪丸において精細管細胞は変性するが間質細胞は影響されないと云う研究は多くの人達によつて報告されている。しかし睪丸に作用する種々の要因の種類或は強さによつてはついに間質細胞も破壊されるのは勿論で、自家例の原爆被災者にみられる如く、両組織とも完全に破壊され、内分泌障害を伴う無精子症を招来した場合などはその最も良い例と云えよう。また種々の因子によつて影響障害された場合に、精細管の造精機能障害は一過性可逆性及び永続性非可逆性の2つの犯されかたがあるが、間質細胞の機能障害の場合はまず永続性非可逆性と考へてよい。この様に一般には抵抗力は間質細胞に強く、精細管細胞が弱いことが認められているが、他方間脳、下垂体、甲状腺等の内分泌障害は勿論、体内素因その他の事情のもとで、両組織の犯されかたは必ずしも様ではなく、解離的に現われることもあり得る。故に睪丸の biopsy による組織形態学的所見としては理論的に次の3つの場合が考えられる。即ち1.精細管のみが単独に障害されるもの、2.間質組織が選択的に障害されるもの、3.精細管及び間質組織が共に障害される場合である。我々はかかる点より男子性腺機能失調症における睪丸組織像を表1に示す如くA, B, Cの3群に大別し、更にこれを18の亜型に細別してみた。

表 1

| Various histological pictures of testicular tissues on male hypogonadisms | |
|---------------------------------------------------------------------------|--------------------------------------|
| Group A. normal interstitial tissue and lesion in seminiferous tubule | |
| A-1 | spermatogenesis disturbance |
| A-2 | germcell arrest |
| A-3 | germcell aplasy |
| A-4 | undifferentiated seminiferous tubule |
| A-5 | sclerosing tubular degeneration |

Group B. normal seminiferous tubule and lesion in interstitial tissue

| | |
|-----|-------------------------------------------|
| B-1 | abnormal Leydig's cells present |
| B-2 | normal Leydig's cells increased |
| B-3 | normal Leydig's cells decreased or absent |
| B-4 | sclerosing interstitial degeneration |

Group C. lesion in both tubular and interstitial tissue

| | |
|-----|--------------------------------------------------------------------|
| C-1 | spermatogenesis disturbace and lesion in interstitial tissue |
| C-2 | germcell arrest and lesion in interstitial tissue |
| C-3 | germcell aplasy and lesion in interstitial tissue |
| C-4 | sclerosing seminiferous tubule and lesion in interstitial tissue |
| C-5 | undifferentiated both tubular and interstitial tissue |
| C-6 | sclerosing seminiferous tubule and abnormal Leydig's cells present |
| C-7 | sclerosing seminiferous tubule and normal Leydig's cells increased |
| C-8 | sclerosing both tubular and interstitial degeneration |
| C-9 | absence of testis or castration |

勿論この分類は睪丸組織像のみについてのあくまで理論的な分類試案であつて、かかる詳細な亜型の各々についてもなお移行型と思われる種々の組織所見も存在する。また男子性腺機能失調症については、その発病時期、体型その他物理的所見及び生化学的測定値等が加味されねばならぬのは当然である。このうちA型は理論的に Heller & Nelsonの hypergonadotropic hypogonadism, Albert et al の primary testis failure の1部と同一類型と見做され、B型は partial gonadotropic failure, 即ち ICSH (LH) の分泌のみが単独に支障した特殊な病型等がこれに属し、またC型ではC-9は明らかに睪丸原発性であるが、C-1~C-8は hyper 或は hypogonadotropic の両者からなり、これらはその物理的所見或は生化学的測定値などによって始めて決定し得るものとする。

然し乍ら上記の分類法は甚だ複雑で、個々の区分が厳に過ぎて許容性に乏しく、日常臨床に応用し難い欠点がある。そこで種々検討を加えた結果、表2に示す如くこれを簡略化し、實際上の睪丸組織所見の各々をその何れかに帰納し観察することとした。

A型は間質組織は正常或は増殖を示すが精細管に不全が認められるもの、B型は精細管は正常であるが間質組織に不全を認めるもの、C型は間質組織、精細管が共に不全を示すもの、以上の3型であるが間質組織

表2 男子性腺機能失調症における睪丸組織像の分類

| 分類型 | A | B | C |
|------|----|----|----|
| 睪丸組織 | | | |
| 間質組織 | 正常 | 不全 | 不全 |
| 精細管 | 不全 | 正常 | 不全 |

の不全とは Leydig 細胞の数的或は形態的变化及び結合織の変化からなり、精細管の不全とは主に造精機能の障碍、即ち germcell aplasy, germcell arrest, spermatogenesis disturbance 等を示している。

何れにしても男子性腺機能失調症においては間脳—下垂体及び副腎皮質と縦に連結する上位及び末梢ホルモン間、また睪丸内における Androgen 及び Estrogen, 更には副性器の間の相互に入り乱れた複雑微妙な均衡の失調によつて、その睪丸組織像も種々の形態的变化を呈示するものであり、これを正確に系統づけることは至難と云わねばならない。

III 実験方法

柳原氏法による経精管性造影剤注入を先づ施行し(第1篇記載)、この際の陰囊皮膚切開創より睪丸被

膜に小切開を加えて圧出された睪丸実質を小弯剪刀により切除し、切除後被膜のみをカットグートにより縫合する方法をとった。所謂 Biopsy needle を用いての穿刺法は採取組織片が小に過ぎ、また志田氏も述べている如く主として精細管の部分のみが得られ、間質組織を欠く欠点があるため専ら上記方法でおこなった。採取組織片は通常米粒大とし、直ちにブアン液による固定をおこない、ヘマトキシリン エオジン重染色、またアザン染色を施し観察した。

IV 症 例

本学泌尿器科外来において不妊或はその他の性腺機能不全を訴えて来院した患者について、上述の方法をもって睪丸組織像を検索した訳であるが、今その代表的症例について略述し、更にこれらの症例の各々を我々の試みた睪丸組織の形態学的分類に帰納せしめ、種々の考察をおこなった。なお精囊腺 X線像についての考察は既に第 1 篇に記載した。

1. 上〇昭〇, 29才, 既婚。

結婚後 4 年を経過するも子を得ない。既往歴として 6 年前淋疾に罹患することあるも副睪丸炎及び精管炎は起していない。外診上外陰性器の発育は正常で、また性生活にも不全はない。精液中(コンドーム法、以下精液の採取は全てコンドーム法による)精子を認めない。

睪丸組織像 (Fig. 1 参照)

精細管は高度の萎縮像を呈し、基底膜の肥厚が認められる。精細胞は一般に認め難く殆んど Sertoli 細胞のみからなり、間質は 1 部にヒアリン変性及び空胞形成が著明で、且つ間質血管壁にも肥厚を認める。

Leydig 細胞は数、形態共に正常である。

分類 C型 (C-4)

2. 米〇成〇, 31才, 既婚。

結婚後 7 年を経過するも子を得ない。妻は婦人科的に病的所見を認めない。既往歴として 7 年前淋疾に罹患するも副睪丸炎及び精管炎は起していない。外診上外陰性器に著変なく性機能も正常である。精液中精子は極めて少数認めるのみである。

睪丸組織像 (Fig. 2)

間質の 1 部は疎でかつヒアリン化を認めるが間質細胞は正常である。精細管は精子形成機転を認めるが、第 2 次精母細胞より精子細胞更に精子への分裂がかなり障碍され、所謂軽度の造精機転の障碍を認める。

分類 A型 (A-1)

3. 塚〇昭〇, 28才, 既婚。

結婚後 4 年にして未だ子を得ない。医師により精液検査を受けたが無精子症の診断を受けたと云う。性生活は正常であるが外診上両側睪丸は共に小で、且つ陰莖も包莖を呈しやや短小である。精液中精子を認めない。

睪丸組織像 (Fig. 3)

間質及び精細管は共に高度の硬化性萎縮の像を呈するが、間質細胞は諸所に存在する。造精機転は完全に障碍され、1 部実質に極めて少数の精粗細胞を認めるのみで精母細胞以下の分裂過程は全然認めない。

分類 C型 (C-8)

4. 村〇真〇, 30才, 既婚。

結婚後 5 年にして子を得ない。妻は婦人科的に正常である。外見上性器の発育は正常であるが、性生活は充分でなく 1 カ月に辛うじて 1 回性交し得る程度である。精液中精子を認めない。

睪丸組織像 (Fig. 4,5)

間質は全般に疎で空胞形成と 1 部にヒアリン化を認め、間質細胞にやや乏しい。精細管では基底膜の軽度肥厚を認め、且つ造精機転は全く認められず Sertoli 細胞のみからなり、精粗細胞を始め精細胞は全然存在しない。無精細胞症 (germcell aplasy) の症例である。

分類 C型 (C-3)

5. 藤〇定〇, 44才, 既婚。

結婚後 15 年を経過するも子を得ない。妻は婦人科的に正常である。外見上外陰性器の発育は良好であるが両側睪丸はやや小である。既往歴に特記すべきもなく性生活にも不全を訴えない。精液中精子を認めず。

睪丸組織像 (Fig. 6)

間質は全般に疎で 1 部に空胞形成を認めるが、間質細胞は形態、数共に略々正常である。精細管は一般に疎で、精子細胞以下の分裂像は認められず、精子形成能は完全に障碍されている。

分類 C型 (C-2)

6. 山〇千〇, 41才, 既婚。

結婚後 10 年にして子を得ない。妻は婦人科的に正常である。外診上睪丸、陰莖その他性器の発育は正常である。既往歴として幼少時耳下腺炎に罹患することあり。性生活は正常。精液中精子を認めない。

睪丸組織像 (Fig. 7)

間質細胞の形態は異常を認めないが、1 部に集積し数的増加を示す。精細管では基底膜に軽度の肥厚を認め、精細胞はかなり多数に認められるが、精母細胞以下の分裂が障碍されている。然し 1 部に精子細胞への

分裂像を呈するところも認められる。全般に精細管の軽度の硬化及び造精機転の軽度の障害を示す。

分類 C型 (A-1)

7. 許〇伝, 43才, 既婚。

結婚後20年を経過するも子を得ない。妻は婦人科的に正常である。外診上外陰性器の発育は良好で、且つ性生活にも不全はない。既往歴として性病及び結核性疾患を否定するが、左側輸精管に通過障害を証明する。精液中極めて少数の精子を認める。

睪丸組織像 (Fig. 8)

間質細胞は形態、数共に略々正常を示す。精細管における精細胞は疎で、且つ Sertoli 細胞も認め難い。然し精子はかなり認められる。所謂 spermatogenesis disturbance の状態である。

分類 A型 (A-1)

8. 木〇修〇23才, 既婚。

結婚後4年にして子を得ない。外見上体型は正常であるが、睪丸は両側共に陰囊内に存在せず、右側は鼠径部に小指頭大の睪丸腫瘍を認めるが、左側は外部より触知し得ない。性生活には支障がないと云う。精液中精子を認めず。右側睪丸の陰囊内固定術施行と共に Biopsy をおこなつた。

睪丸組織像 (Fig. 9)

間質は全般に疎で、且つ1部にヒアリン形成が認められる。精細管基底膜は肥厚し、精細胞も極めて少数で殆んど Sertoli tubule の像を呈し、精祖細胞が極めて少数存するのみで造精機転は全然認められない。所謂実質の硬化性萎縮が主である。

分類 C型 (C-4)

9. 福〇貞〇, 34才, 未婚。

生来健康にして著患を知らないが、思春期後も外陰性器が発達せず来院した。外診上身長は細狭で高いが下腹部のみが脂肪沈着に富み、陰茎の発育は不良で(長さ約3cm)且つ完全な包茎を呈す。陰毛の発生は認められず、両側睪丸共に小指頭大に過ぎない。また患者は勃起力はあるが未だ射精の経験は無いと云う。所謂類宦官症の体型を示す。

睪丸組織像 (Fig. 10)

間質は広範なヒアリン化を示し、血管壁の肥厚及び硝子化を認め、1部ではプラズマ細胞、単核球の浸潤を認める。精細管は小管が1部に存するのみで一般に高度の硬化性萎縮像を示す。精細胞も殆んど認められない。

分類 C型 (C-8)

本例においてはその後性腺刺激ホルモンとしてシナ

ホリン20家兎単位を約1.5カ年間計180本注射し、更にその後アンテロン 1000 I.U. 1週2回及び男性ホルモン(テストビロンデポ 250 mg) 毎20日1回、6カ月間連続投与し再検した。上記治療開始後約2カ年間で陰茎は略々正常大(長さ約7cm 勃起時約12cm)にまで発育し、且つ陰毛も密生し早朝勃起を自覚し始め、性交可能となりその経験も数回に及んだ。しかし精液中に精子は認めない。睪丸組織像では治療開始前と殆んど変化なく、間質及び精細管の硬化性変性を示し、造精機転は全く認められない。

10. 杉〇次〇, 48才, 既婚。

数年前より精神々経症状が顕著で、非常に疲れ易くまた性的にも不全をきたし勃起力が全く消失した。誘因は自覚しない。外見上体型は正常で外陰性器の発達も良好で且つ内科的疾患もない。患者は結婚後20数年を経過しこの間4児をもうけている。

睪丸組織像 (Fig. 11)

精細管に著変なく造精機転も正常で多数の精細胞及び精子を認める。間質結合織に硬化性変化はみられないが、間質細胞が極めて少く、また1部に認められても形態に異常があり萎縮した如き観を呈す。

分類 B型 (B-3)

11. 脇〇勉〇, 29才, 既婚。

結婚後4年にして未だ子を得ない。妻は婦人科的に正常である。体型は所謂肥満型で特に下腹部、腰部に脂肪沈着が著明である。陰茎は略々正常大なるも包茎を呈し、両側睪丸は共にやや小さく小指頭大である。輸精管も極めて細狭を示す。精液中極めて少数の精子を認めるのみ。

睪丸組織像 (Fig. 12)

精細管における造精機転の障害は極めて軽微で精子もかなりの数が認められるが、精細胞の間隔は疎である。間質細胞の形態及び数に変化はないが、結合織の1部にヒアリン化及び空胞形成が認められる。

分類 C型 (C-1)

12. 高〇藤〇〇, 42才, 既婚。

結婚後14年にして未だ子を得ず。既往症に特記すべきものはない。外見上体型は正常で陰茎も正常大を示すが両側睪丸はやや小である。性生活に不全はない。精液中精子を認めない。

睪丸組織像 (Fig. 13, 14)

精細管における造精機転は一部障害され、全般に精母細胞以下精子細胞までの諸細胞は少く精子も少数である。本例は第1回検査後プロモゴニール 300 I.U. 1週2回計28本、テストビロンデポ 250 mg 毎20日

1回計5本, 3ヵ月余に亘つて投与し, 投与中止後1ヵ月で再び睪丸組織を検した. 精細胞は全般に増加し密となり, 精子もかなり増加し, 間質では空胞形成の部は少くなり, 一般に核に富んだ細胞の浸潤が著明である. また1部に Leydig 細胞の集積が認められる. しかしなお精液中精子を認めない.

分類 C型 (C-1)

13. 永○浩○, 17才, 未婚.

約1年前より何等誘因なく両側乳房が肥大し始めた. 患者の既往歴及び家族歴に特記すべきものはない. 外見上体型は略々正常で且つ音声も男性化を示すが, 陰毛の発生は全く認められず陰茎の発育も不良で小児の状態を呈す. 両側睪丸は小指頭大で輸精管も極めて細狭である. 尿中 17KS 値は 7.36 mg/dl で正常値を示す. 本例は女性乳房 (gynecomastia) 及び睪丸組織所見から Klinefelter's syndrome に属するものと思われる.

睪丸組織像 (Fig. 15, 16)

精細管は小で基底膜が軽度肥厚し硬化性萎縮像を示す. 精細胞は少数乍らも存在し一部では極めて少数の精子細胞が認められる. 間質では正常 Leydig 細胞が増加集積し, また該細胞の異型と見做される多角不正形或は桿状大小不同の細胞が増加を示している.

分類 C型 (C-6 C-7)

14. 米○正○, 33才, 既婚.

結婚後5年にして未だ子を得ない. 現在まで著しく妻にも婦人科的疾患はない. 両側睪丸共に小指頭大に過ぎず且つ精管も細狭である. 性生活に不全はない. 精液中精子を認めない.

睪丸組織像 (Fig. 17)

精細管は概して小で高度の萎縮像を呈し, 基底膜を肥厚す. 精細胞は殆んど認められず且つ Sertoli 細胞も減少を示す. 間質では Leydig 細胞がやや増加し, その他に細胞浸潤を認める部分も存在する.

分類 C型 (C-4)

15. 永○信○, 36才, 既婚.

結婚後10年にして未だ子を得ない. 現在まで著しく妻にも婦人科的疾患はない. 外見上正常の体型を示し且つ外陰性器の発育も良好である. 性生活に不全はない. 精液中精子を認めない.

睪丸組織像 (Fig. 18)

精細管基底膜は肥厚し萎縮像を呈す. 精祖細胞はかなりの数に認められるが精母細胞以下への分裂が障碍され, 辛うじて極く1部に少数の精子細胞を認め得る程度である. 間質は略々正常で, Leydig 細胞の数及

び形態にも異常はない.

分類 A型 (A-5)

以上15例の他に種々の性腺機能失調症についても同様の検索をおこない, その各症例について上述の分類法を適応せしめた. 次にその代表的症例を表示すれば表3の如き結果となる.

表3 自己症例分類

| | |
|---------------------------------|------------------|
| 1. Azospermia | C (C-4) |
| 2. Azospermia | C (C-8) |
| 3. Azospermia | C (C-3) |
| 4. Azospermia | C (C-2) |
| 5. Azospermia | A (A-1) |
| 6. Azospermia | C (C-1) |
| 7. Azospermia | C (C-4) |
| 8. Azospermia | A (A-5) |
| 9. Oligospermia | A (A-1) |
| 10. Oligospermia | A (A-1) |
| 11. Oligospermia | C (C-1) |
| 12. Oligospermia | C (C-1) |
| 13. Oligospermia | C (C-1) |
| 14. Oligospermia | C (C-1) |
| 15. Necrospermia | C (C-4) |
| 16. Aspermia | A (A-1) |
| 17. Aspermia | normal |
| 18. Eunuchoidism | C (C-8) |
| 19. Eunuchoidism | C (C-4) |
| 20. Eunuchoidism | C (C-2) |
| 21. Impotence | A (A-1) |
| 22. Impotence | B (B-3) |
| 23. Impotence | C (C-8) |
| 24. Cryptorchism | C (C-4) |
| 25. Cryptorchism | C (C-7) |
| 26. Cryptorchism | C (C-3) |
| 27. Hyporchia | C (C-2) |
| 28. Hyporchia | C (C-8) |
| 29. Infantilism | C (C-4) |
| 30. Klinefelter's syndrome | (C-6) C (C-7) |
| 31. Dystrophia adiposogenitalis | C (C-3) |
| 32. Atomic bombing casualty | C (C-8) |

V 総括及び考按

以上私の経験した男子性腺機能失調症について, 睪丸組織の形態学的検索をおこない代表的

症例を概述した。

さて男子性腺は云うまでもなく睪丸であり、造精作用及びホルモンの内分泌を営んでいることは確実で、前者が精細管によつて行われていることにも異論はない。然し乍らホルモンの内分泌に関してはそれが男性ホルモンのみか否か、またホルモンの分泌細胞の種類について多くの研究があるにもかかわらず今日なお未解決の諸点が残されている。即ち男性ホルモンが Leydig 細胞から分泌されると云う見解はほぼ一致しているが、他方睪丸から抽出される女性ホルモン即ち Estradiol の分泌細胞については現在一般に Sertoli 細胞であろうと考えられているが、Maddock & Nelson を始め Courvosier u. Labhart, Wenz 等の如くこれを Leydig 細胞であると主張する者も尠くない。この様に相反する男性及び女性ホルモンが生体内に共存するとの意義については種々の見解がなされているが、健康男子体内において両者の量的均衡が正常に保たれている場合は女性ホルモンが男性ホルモンに対し協力的に作用し、また量的均衡に破綻を生じた場合は相互拮抗的に作用するものと解釈されている。男性ホルモンは云うまでもなく副性器を發育肥大せしめ、二次性徴を出現せしめる所謂男性ホルモン効果 (androgenic activity) が主であるが、Simpson & Evans その他の研究によつても明らかなる如く直接的に精細管細胞に栄養上の影響を与えることにより精子形成促進作用をも有することが知られている。また女性ホルモンについてはその適量は前立腺及び精囊腺等の副性器の機能を正常に保ち、更に上行性に下垂体前葉からのゴナドトロピン分泌に対し抑制的に作用することが知られている。以上要するに性機能の円滑な運行には間脳一下垂体一睪丸系の3者が相互作用のもとにその均衡を保つことが必要である。

従つて男子性腺の機能不全に際しては、その中枢とも云うべき睪丸の組織病理学的所見の投影がそのまま種々の臨床像となつて現われるわけで、例えば精細管の不全は無精子症或は乏精子症となつて表われ、間質細胞の機能失調は男

性ホルモンの缺乏として表われる。

但しかかる睪丸組織の病変が性成熟期前に発生したか或は以後に発したが重要であつて、前者の場合は二次性徴は出現せず、体型も宦官様となるが、後者の場合では体型は正常で、男性ホルモンの欠乏をきたしてもさして著るしい退行変化が認められぬものである。とまれ睪丸の病理組織学的所見と男子性腺機能失調症の臨床像とは概ね表裏の関係をなすものであるから、Biopsy による睪丸組織の検索は、それが体内におけるホルモンの微妙な動向をまで捕捉し難い欠陥はあるが、本症の適確な診断の上に甚だ重要な役割を占めるものであることは改めて云う迄もない。

さて自己分類でA型に属する病型、即ち間質組織は正常であつて精細管のみに不全を証明する場合は、臨床上 azospermia 或は oligospermia を呈し所謂男子不妊症となる。然しこの場合 Leydig 細胞の機能不全を伴わないため、内分泌の面にはさして著るしい症状を發しないのが常で、身体的に何等 androgen 欠乏症状を呈することなく性欲の欠損もない。既述の如く精細管上皮細胞は Leydig 細胞に比して外力への抵抗性が概して弱いためA型に属する病型は一般に後天的な外因によつて発生する場合が多いと考えられる。この様に睪丸の造精機能は甚だ不安定であり、先天的要素のある場合は別として極めて多彩な因子によつて影響障碍されるわけで、X線その他の放射線、耳下腺炎、ビールス及び梅毒による睪丸の侵襲、全身性疾患としては急性高熱性疾患、結核、癩等があり、また栄養不良特にビタミン B₂、ビタミン A、或種アミノ酸等の欠乏は一過性可逆性の無精子症或は乏精子症を惹起することが知られている。その他血流障碍、温度障碍 (高温、低温) 等によつても強く影響される。然し乍ら睪丸の組織病理学的所見及び第1篇に記載した精囊腺レ線像その他の臨床所見から、たとえ後天的外因による障碍発生を想像し得ても患者からの問診でこれを正確にすることは無理な場合も多い。これに対し先天性素因によつて本型を呈するものとしては del Castillo's syndrome

があり、また思春期遅発及び男子更年期障碍の1部もこの範ちゆうに入れ得る。組織学的にかかる *seminiferous tubule failure* に対し、私は理論的に A—1 ~ A—5 の主要所見に細別したが、このうち *germcell arrest* 及び *germcell aplasy* といった所見は実際には殆んど A—5 (精細管の硬化萎縮) に随伴して現れる場合が多い。

B型、即ち精細管は正常であるが間質組織のみが選択的に障碍される病型は、理論的には考慮され得るが実際に発生するかどうかは疑問であつたが、最近 Mc Cullagh (1953) によつて正常の精子形成能を有する類宦官症の5例が示説され、彼はこの特殊病型に対し *fertile eunuchs* と称した。これと全く同様と考えられる症例は Pasqualini (1950), Landau (1953) によつても夫々1例が報告されており、更に本邦では市川教授 (1957) により2例が報告されている。報告者の記載によればこの場合の睪丸組織所見としては、精細管には造精機転の異常は認められずに正常精子が多数みられたが、Leydig 細胞は欠如或は發育不全の像が認められている。その発生病理について Landau は睪丸内特に Leydig 細胞の原発性異常または欠損に由来すると述べ、また Pasqualini はゴナドトロピンの投与が本型に有効であつたことから下垂体性、なかでも ICSH (LH) 単独の分泌障碍を仮想した。とすれば前者の場合は明らかに睪丸原発性であり、後者では下垂体性、なかでも所謂 *partial gonadotropic failure* に属するわけで、*hypergonadotropic hypogonadotropic* でかかる推論は互に矛盾している様に思われるが、実際には上述の如く発生病因を異にする2病型が存在するものと考えるのが妥当であろう。Albert 等の分類では本型は I—C 即ち *lack of only LH* に属し、また Albright は *Group B. conditions with normal FSH excretion* のうち *lack of LH secretion* として本型を分類している。本病型は上記の如く正常の精子形成能を有し乍ら類宦官症状を多少とも伴うのが特徴であり、発生病期は思春期前と推定され、その原因としては先天的素因と

する見解が妥当であるが、これと同様の状態即ち自己分類B型は二次性徴期以後においても発生し得ると考えてよい。即ち下垂体における FSH 及び ICSH を分泌する細胞の種類が未だ明らかでない今日、その器質的疾患 (腫瘍、炎症、外傷その他) に際して生ずる種々の性腺機能失調の或る時期に本型が発生し得ると云う考えは否定出来ない。また類似の状態は男子更年期にも生じ得る。私は48才の *impotence* の患者 (症例10) にB型を経験したのみに過ぎないが、McCullagh も述べている様にかかる造精機能を有する性腺機能失調症、特にその軽症例は相当多いのではないかと思われ、今後本型はかなりの数にその存在が発見されるであろう。

C型、即ち精細管、間質組織が共に不全像を呈する病型は最も多く、男子性腺機能失調症の殆んど大部分の睪丸組織像は本型に属する。従つて本型の詳細な分類亜型は甚だ複雑で、理論的にはA、Bの亜型 (表1参照) を夫々組合せれば良いわけであるが、ここでは臨床上実際に存在する可能性のある場合を考慮してC—1 ~ C—9 の9種に細別してみた。日常臨床において男子側不妊即ち *azospermia* 或は *oligospermia* を訴えて来院する患者の大部分はC—1 ~ C—4 の睪丸組織所見を呈し、内分泌学的には Heller & Nelson の *hypergonadotropic hypogonadism* と見做してよく、この場合体型も正常で男性作用の低下も意外に少い。これらは既述のA型の場合と同様に大部分のものが後天的に、しかも *postpubertal* に何等かの外因の影響をうけ、先ず抵抗性の弱い精細管が障碍され造精機能異常をきたし、次いで間質組織にも幾分の不全を招来したものと想像される。かかる際はA型の如く精細管のみの障碍にとどまるものは実際には非常に少く、本型の如く間質組織の不全をも随伴する場合が多い様である。勿論外力に対する両組織の抵抗性の強弱から推して、睪丸に作用した外力の種類またはその程度即ちそれが単に精細管のみを破壊する範囲内のものか、或は間質組織にまでも障碍を及ぼす強さにおいて作用したかによつて、睪丸組織所見がA型か或はC型を発呈するかが決定され

る。このことは Mottram & Cramer の白鼠
 睪丸にレントゲン線照射を加えた実験におい
 て、照射量を加減して造精機能のみを破壊した
 事実からも明らかで、また原爆被災者における
 睪丸では両組織共に完全に破壊された自家例か
 らも容易にうなづける。しかし C-1 C-4 型
 における間質組織の障碍としては殆んどその結
 合織の変化、即ち空胞形成、ヒアリン変性などの
 硬化性退行変性が主で、Leydig 細胞の機能は
 通常犯されず、数、形態共に正常な場合が多い。
 従つて男性作用に低下は認められず性欲の欠損
 もない。自家例で明らかに成人後の外因によつ
 て発生したと思われる無精子症及び乏精子症の各
 1 例に、正常 Leydig 細胞の減少を認めた 2 例
 (C-3, C-1) を経験したが、2 例共に勃
 起力の減退、性欲の低下が認められた。以上要
 するに精細管細胞及び間質細胞は互に拮抗的ま
 たは協力的に作用することによつて、正常な造
 精機能、男性ホルモン分泌作用その他の性機能
 を遂行しているものと仮定すれば、先天的素因
 がなく下垂体に異常を認めない個体に、post-
 pubertal (adult) に何等かの外因によつて精
 細管細胞に原発した病変は、この均衡を破壊し
 2 次的に間質組織稀ではあるが Leydig 細胞に
 幾分の障碍を惹起せしめると云う憶測も生じて
 くる。C-6 及び C-7 は Klinefelter's sy-
 ndrome 及びこれに酷似の症例に一致し、我々
 も女性乳房を呈する 17 才の 1 例 (症例 13) を経

験した。かかる特異な組織所見、即ち精細管硬
 変、Leydig 細胞の増加或は形態上の変化につ
 いては種々の見解がおこなわれており、精細管
 の萎縮硬化が原発的であるとするもの、(Alb-
 ert et al), 逆に Leydig 細胞の分化異常が原
 発的であり、続発する精細管の病変が極めて高
 度に現われるとの見解をとつている者もある。
 (Balze et al) 同様の組織所見としては cry-
 ptorchism (28 才、左側停留) の一例に C-7
 型を経験した。

C-8 型の代表的症例は原爆被災者に認めら
 れる。C 型は上記の他に Dystrophia adipo-
 sogenitalis, Idiopathic eunuchoidism 等の
 臨床型、更には男子更年期障碍の 1 部も属せし
 め得る。

かかる睪丸組織の障碍が先天性素因に基く
 か、或は後天的な種々な外力その他によるか
 によつて、またその発病時期が思春期前か或は
 以後かによつて臨床像特に体型や二次性徴の上
 に著るしい差異が生ずるのは既述の通りである。
 従つて男子性腺機能失調症の診断或は治療に際
 してはかかる事項の正確な把握は極めて重要
 で、単に睪丸の組織形態学的所見のみをもつて
 本症を論ずることの不当性は今更言うまでもな
 い。総合的な検索については後篇に記載する。

ここで従来報告された男子性腺機能失調症の
 各種病型における睪丸組織像を分類してみると
 表 4 の如き結果が得られる。

表 4 各種病型の睪丸組織像

| | |
|-------------------------------------------------------------------------------------------------------------------------------------------------------------------------------------------|--------------------------------------------------------------|
| Group A. | normal interstitial tissue and lesion in seminiferous tubule |
| Del Castillo's syndrome, Impotence, Male climacteric, Delayed puberty, Various casualty after puberty (Atomic bombing, X ray etc). | |
| Group B. | normal seminiferous tubule and lesion in interstitial tissue |
| Fertile eunuchs (McCullagh), Impotence, Male climacteric. | |
| Group C. | lesion in both tubular and interstitial tissue |
| Cryptorchism, Eunuchoidism, Idiopathic eunuchoidism, Klinefelter's syndrome, Dystrophia adiposogenitalis, Turner's syndrome, Impotence, Male climacteric, Various casualty after puberty. | |

以上私の経験した各種男子性腺機能失調症32例につき、Biopsyによる睪丸組織像を検索し、その各々を自己分類型に帰納せしめたわけであるが、このうちC型が最も多く24例(75%)、次いでA型6例(18.8%)、B型は僅か1例(3.1%)で、また aspermia の1例では睪丸組織像に何等変化を証明しなかつた。更にこの結果を表1に示した分類型について詳しい観察をおこなってみると、C—4型が6例(18.2%)で最も多く、次いでC—1、C—8、A—1型が各5例(15.2%)、C—2、C—3型が各3例(9.1%)、C—7型2例(6.1%)、A—5、B—3、C—6型は各1例(3.0%)、正常組織が1例(3.0%)で、他の細別型は経験しなかつた。然し乍ら男子性腺機能失調症においてはその臨床所見も極めて複雑であり、睪丸組織所見についてみても甚だ多種多様性を示し、実際上の症例を1つ1つ理詰めの分類型にはめ込もうとすることは困難な場合も多い。この様に睪丸組織像の解釈には極めて慎重でなければならないが、これを臨牀的に検索する場合は我々の試みた如くA、B、Cの3群に大別し

て分類の基準とするのが最も適當ではないかと考える。何れにしても現在の段階ではなお画一的な結論をくだすことは困難で、これらは将来性腺刺戟ホルモンの個々の分離及び精細な作用機転が明らかになった場合に始めて明確にし得る点であろう。

VI 結 語

各種男子性腺機能失調症について、Biopsyによる睪丸組織の検索をおこない、若干の考察を試みた。

1. 睪丸の組織学的所見を精細管不全、間質組織不全及び両者共に不全の3群、A、B、C型に分類し、症例の各々をこれに属せしめた。

2. 我々の経験した各種男子性腺機能失調症において、A型18.8%、B型3.1%、C型75.0%の結果を得た。

摺筆にあたり終始御激励を賜つた恩師栗原教授並びに直接御指導、御校閲を賜つた恩師石神教授に深謝す

文 献

最終篇に記載する。

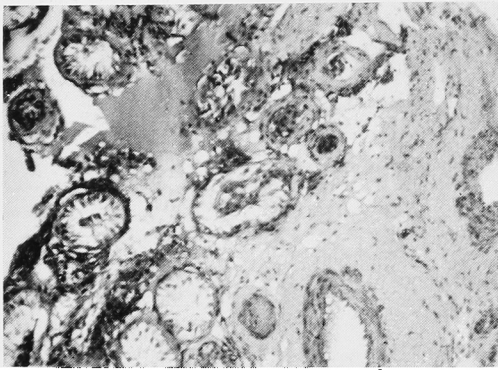


Fig. 1. aged 29, Azospermia, Classif. Group C (C-4)

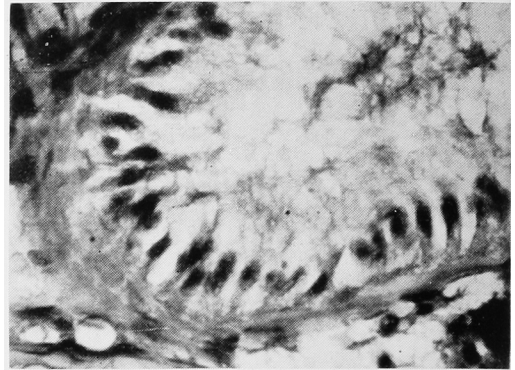


Fig. 5. same Fig. 4. high magnification, the tubule consists of Sertoli's cells alone, being absence of germcells...

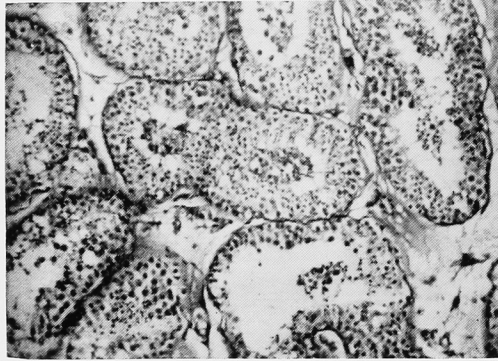


Fig. 2. aged 31, Oligospermia, Classif. Group A (A-1)

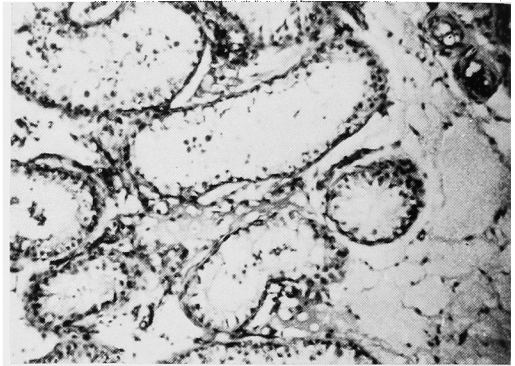


Fig. 6. aged 44, Azospermia, Classif. Group C (C-2)

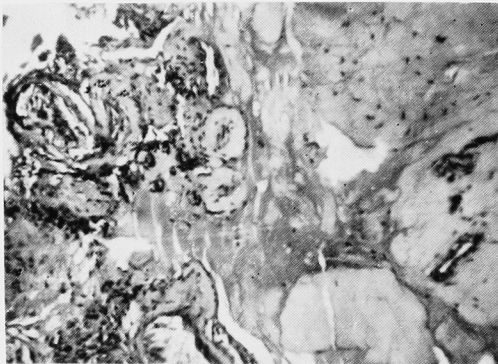

Fig. 3. aged 28, Azospermia, Classif. Group C (C-8)

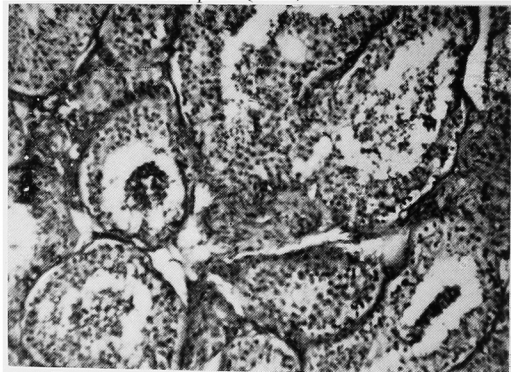


Fig. 7. aged 41, Azospermia, Classif. Group A (A-1)

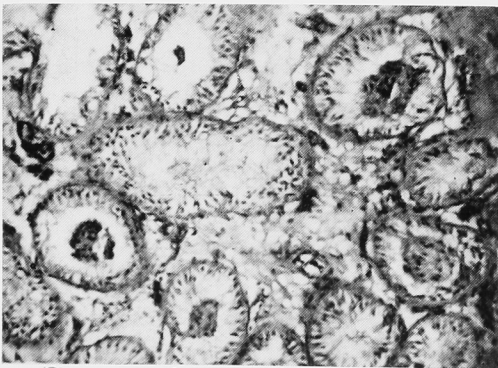


Fig. 4. aged 50, Azospermia, Classif. Group C (C-3)

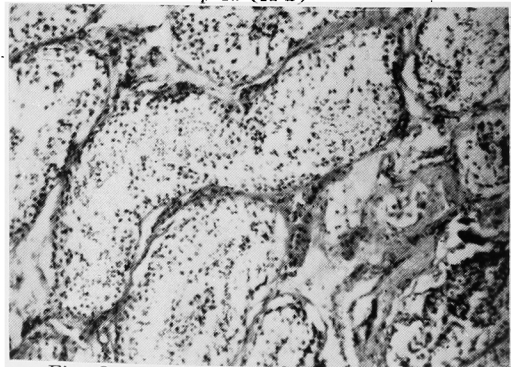


Fig. 8. aged 43, Oligospermia, Classif. Group A (A-1)

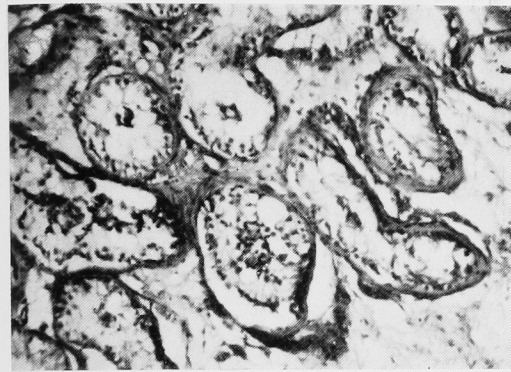


Fig. 9. aged 23, Cryptorchism Classif. Group C (C-4)

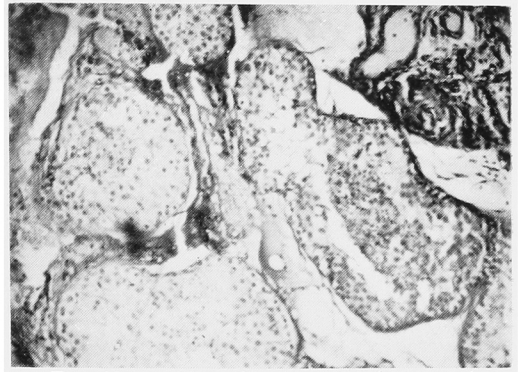


Fig. 13. aged 42, Azospermia, (before the treatment) Classif. Group C (C-1)

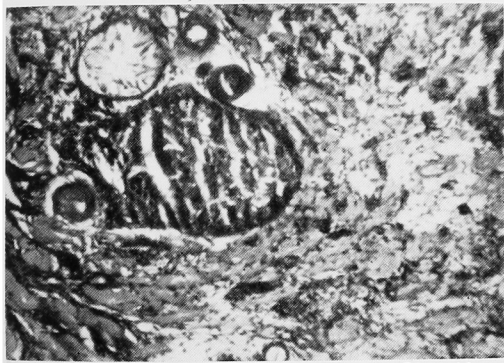

Fig. 10. aged 34, Eunuchoidism, Classif. Group C (C-8)

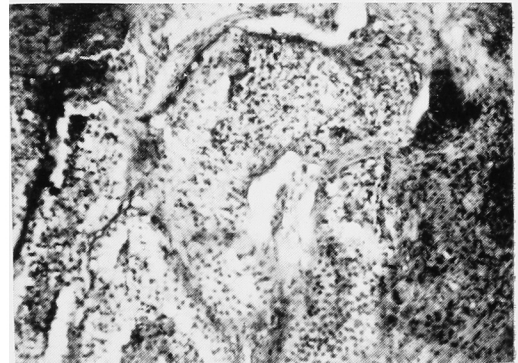


Fig. 14. 12th case, after treatments by male sexual hormones and gonadotropic hormones.

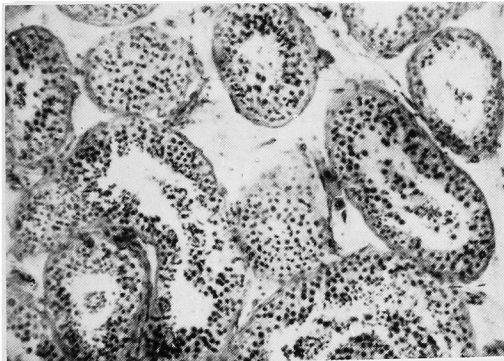


Fig. 11. aged 48, Impotence, Classif. Group B (B-3)

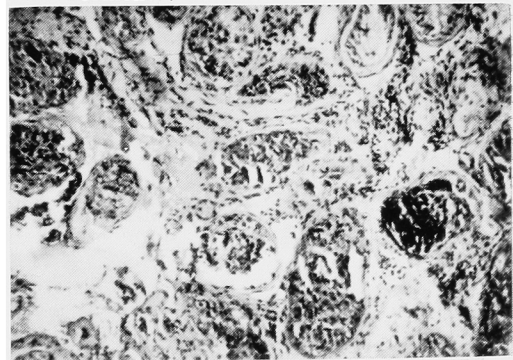


Fig. 15. aged 17, Klinefelter's syndrome, Classif. Group C (C-6, C-7)

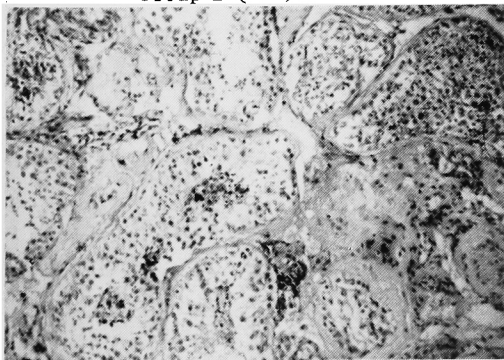


Fig. 12. aged 29, Oligospermia, Classif. Group C (C-1)

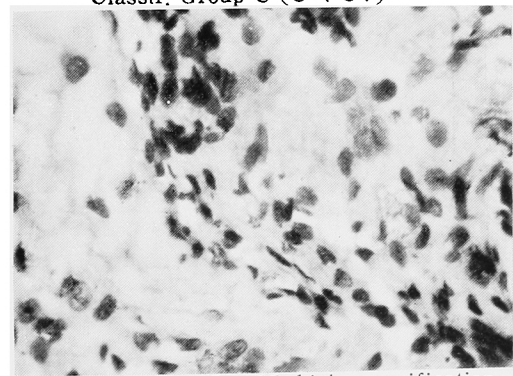


Fig. 16. same Fig. 15, high magnification, abnormal Leydig's cells present and normal Leydig's cells increased.

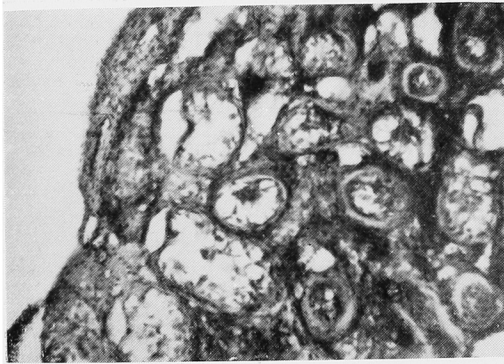

Fig. 17. aged 33, Azospermia, Classif. Group C (C-4)

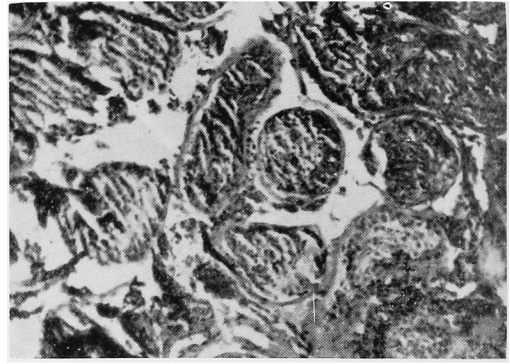


Fig. 18. aged 36, Azospermia, Classif. Group A (A-5)

細菌感染症に 抗菌範囲が広く 安心して使える

新抗生物質

エリスロシン

ERYTHROCIN

エリスロシン錠 (ステアリン酸エリスロマイシン錠)
 エリスロシン懸濁液 (ステアリン酸エリスロマイシン液)
 注射用エリスロシン (注射用ラクトビオン酸エリスロマイシン)

特 徴

- 1) ペニシリン過敏症にも安心して使用出来ます。
- 2) ペニシリンより抗菌範囲も広く、然も内服で効力があり、毒性、副作用の懸念はほとんどありません。
- 3) 2時間で有効血中濃度に、3~4時間

で最高濃度に達し、8時間効力を持続しますので、治療期間が短かく従って経済的治療に最も適しています

包 装

錠 剤 (0.1g力価) 25錠 100錠
 懸濁液 (20mg/cc力価) 75cc瓶入
 注射用 (0.3g力価) 300mgバイアル入



アボット社製品

大阪 六日本製薬株式会社 東京



(ERN)(8)